revista da abo

ed. 2 - Janeiro 2016
ISSN 0104-3072

A responsabilidade civil do cirurgião-dentista: como lidar com as questões legais

ABO
ASSOCIAÇÃO BRASILEIRA DE ODONTOLOGIA

PLANO NACIONAL
UNIMED/ABO

Dentista,
com a Benevix você tem preços reduzidos e muito mais vantagens:

- Atendimento nacional
- Regulamentado pela ANS
- 03 opções de planos
- Central de atendimento exclusiva
- Reajustes controlados
- Maior rede credenciada do Brasil

Planos a partir de:

R$ 124,80*

FAÇA JÁ A SUA ADESÃO:
0800 703 5401
WWW.SESTINISEGUROS.COM.BR/ABO

*A mensalidade de R$ 124,80 refere-se a acomodação enfermaria no Plano Participativo Nacional de 0 a 18 anos. Data base reajuste Dezembro/2016. Verifique tabela disponível para sua entidade de classe em nosso site: www.sestiniseguros.com.br/abo

ANS - N.º 35.739-1
ANS - N.º 41.771-8

ABO ASSOCIAÇÃO BRASILEIRA DE ODONTOLOGIA

Conselho Editorial Executivo

Presidente:
Dr. Luiz Fernando Varrone
Diretor Científico:
Prof. Dr. Laurindo Borelli Neto
Secretária Executiva:
Dr.ª Stephanie Teixeira

Conselho Consultivo
Prof. Dr. Tarley Pessoa de Barros
Prof.ª Dr.ª Marcia Moreira
Prof. Dr. Gabriel Campolongo
Prof.ª Dr.ª Monica Andrade Lotufo
Prof.ª Dr.ª Ana Lucia Borelli
Prof.ª Dr.ª Natalia Hernandes da Fonseca
Prof.ª Dr.ª Ivete Abrão
Prof.ª Dr.ª Katia Virginia Guerra Botelho
Prof.ª Dr.ª Catia Maria Fonseca Guerra
Prof. Dr. Glauco dos Santos Ferreira
Prof. Dr. Luiz Filiphe Gonçalves Canuto
Prof. Dr. Fernando Martinelli de Lima
Prof. Dr. Ricardo José de Holanda Vasconcellos
Prof. Dr. Renato Burguer
Prof. Dr. Americo Mendes Carneiro Junior

A Revista ABO Nacional é uma publicação da ABO Nacional.
Sede Administrativa e Endereço para correspondência:
Rua Vergueiro, 3153, conj. 82 e 83 - Vila Mariana, São Paulo - SP - CEP 04101-300
Telefax: (+55 11) 5083-4000
Website: www.abo.org.br
E-mail: abo@abo.org.br

Registrada no Instituto Brasileiro de Informação em Ciência e Tecnologia (IBICT), sob o Número Internacional Normalizado para Publicações Seriadas (ISSN) 0104-3072.
A Revista ABO Nacional está indexada nas bases de dados Bibliografia Brasileira de Odontologia e Literatura Latino-Americana e do Caribe em Ciências da Saúde (Lilacs).

Produção: Agência Cadaris - cadaris.com.br
E-mail abo@abo.com.br.
Diretora de Redação: Maristela Harada - Mtb 28.082.
Editora: Maristela Harada.
Editora assistente: Balbina Arantes.
Projeto Gráfico: Maurício Trentini Stoppa.
Redação (matéria de capa): Christiane Santos
Impressão: Editora Referência Ltda.
Tiragem: 1000 exemplares.

Os conceitos e opiniões emitidos em artigos assinados são de inteira responsabilidade dos autores e não expressam necessariamente a posição da ABO Nacional. A ABO Nacional não se responsabiliza pelos produtos e serviços das empresas anunciantes, as quais estão sujeitas às normas de mercado e do Código de Defesa do Consumidor.
A reprodução dos artigos científicos é sujeita à autorização expressa dos autores.

ÍNDICE

Instruções aos autores 04

Editorial 05

Matéria de capa
A responsabilidade civil do cirurgião-dentista: como lidar com as questões legais 06

Cirurgia e Traumatologia Bucomaxilofaciais
Enxerto ósseo alveolar tardio com bloco de osso bovino liofilizado integral em paciente com fissura lábiopalatina: relato de caso 09
Reconstrução de mandíbula em paciente imunodeprimido vítima de projétil por arma de fogo 13

Dentística
Análise da superfície e permeabilidade de esmalte dental após associação técnicas clareadoras 17
Pigmentação imediata de resina composta por alimento corante: relato de caso clínico 23

Estomatologia
Disgeusia em indivíduos sob terapia de câncer de cabeça e pescoço: uma revisão integrativa 27

Implantodontia
Implantodontia no SUS: uma proposta de guia de tratamento utilizando sobredentaduras para reabilitação de pacientes com edentulismo total 31

Odontologia Hospitalar
O uso do ácido peracético para controle de infecção em odontologia 37

Odontologia Legal
Responsabilidade civil odontológica: como prevenir erros 45

Ortopedia Funcional dos Maxilares
Tratamento ortopédico da má oclusão de Classe III com máscara facial associada à ancoragem esquelética e corticotomia 49

Periodontia
Indicação do uso da tomografia computadorizada de feixe cônico em periodontia: uma revisão de literatura 55

Prótese Dentária
Alteração estética e funcional pós integração cirurgia e prótese: relato de caso clínico 59
Impacto da saúde oral na qualidade de vida, antes e após a entrega das próteses totais. Qual instrumento é mais adequado? 63

Saúde Coletiva e da Família
Impacto da fluorose dentária em incisivos superiores na qualidade de vida de crianças em escolas públicas 69

A Revista Científica da ABO Nacional é uma publicação bimestral da Associação Brasileira de Odontologia dirigida a docentes, pesquisadores, profissionais, estudantes de graduação e pós-graduação, universidades, instituições e demais interessados em Odontologia.
A revista está aberta à contribuição dos autores que apresentem artigos pertinentes à proposta da publicação.

1 - COLABORAÇÃO
Serão publicados artigos inéditos de investigação científica, relatos de casos clínicos, resumo de teses, artigos de revisão e/ou atualização.
Os textos devem ser inéditos e não é permitida sua apresentação simultânea em outro periódico.
Reservam-se os direitos autorais do artigo publicado, inclusive de tradução, permitindo-se, entretanto, a sua reprodução como transcrição e com a devida citação da fonte.

2 - SELEÇÃO DOS ARTIGOS
Todos os artigos são analisados pelo Conselho Editorial Científico, que avalia o mérito do trabalho. Aprovados nesta fase, os artigos são encaminhados ao Conselho Consultivo (revisão por pares) que, quando necessário, indica as retificações que devem ser feitas antes da edição. Os textos posteriormente passam por revisão conforme as regras gramaticais vigentes.

3 - AUTORES
Exige-se:
Declaração assinada pelo autor, responsabilizando-se pelo trabalho, em seu nome e dos coautores;
Carta anexa em duas vias (original e cópia), constando nome, endereço telefone e e-mail do autor que ficará responsável pela correspondência;
Recomenda-se que os autores retenham outra cópia do artigo em seu poder.
Obs.: Quando houver mais de cinco autores, justificar a efetiva contribuição de cada um deles.

4 - ESTRUTURA DO TEXTO

4.1 - Página de identificação
Deve informar:
Título do artigo e subtítulo em português e inglês (conciso, porém informativo);
Nome do(s) autor(es), indicando em nota de rodapé um título e uma única filiação por autor, sem abreviaturas e endereço eletrônico.

4.2 - Resumo/Abstract
Limite de 600 caracteres com espaço;
Deve ressaltar o objetivo, o método, os resultados e as conclusões do trabalho;
Usar a terceira pessoa do singular e verbo na voz ativa.
Resumos de artigos originais devem conter informação estruturada constituída de Introdução - Material e Métodos - Resultados - Conclusões. Para outras categorias, o formato do resumo deve ser o narrativo.
Deve estar em português (resumo) e em inglês (abstract).

4.3 - Palavras-chave/Keywords
Devem identificar o conteúdo dos artigos.
Consultar: Descritores em Ciências da Saúde (DeCS/Bireme) disponível em http://decs.bvs.br; Descritores em Odontologia (DeOdonto/SDO-FOUSP); "Medical Subject Headings" (MeSH/Index Medicus).

4.4 - Introdução
Deve ser concisa, explanar os pontos essenciais do assunto e o objetivo do estudo baseado em referências fundamentais.

4.5 - Material e métodos
Deve descrever a seleção dos indivíduos que intervieram na pesquisa, incluindo os controles e os métodos relacionados às etapas da pesquisa;
Devem ser indicados no texto: métodos e os equipamentos (apresentar nome, cidade, país do fabricante entre parênteses); fármacos incluindo os nomes genéricos e produtos químicos.

4.6 – Resultados
Devem ser apresentados, sempre que possível, subdivididos em itens e apoiados em gráficos, tabelas, quadros e figuras.

4.7 – Discussão
Enfatizar os aspectos novos e importantes do estudo e não repetir em detalhes o que já foi citado em Introdução e Resultados.

4.8 - Conclusão
Vincular as conclusões aos objetivos do estudo, respaldadas pelos dados.
Quando for conveniente, incluir recomendações.

4.9 - Agradecimentos
Quando necessário, devem ser mencionados os nomes dos participantes e/ou instituições que contribuíram para o trabalho.

4.10 – Estrutura dos Relatos de Caso
Para relatos de caso devem constar os itens: Introdução, Relato de Caso, Discussão e Conclusão.

5 – APRESENTAÇÃO

5.1 - Formatação
Fonte Times New Roman, corpo 12, espaço de 1,5 entre as linhas e espaço duplo entre parágrafos.
Margens de 3 cm.
Os textos deverão ter até 31.500 caracteres (com espaços), incluindo referências bibliográficas (quando houver).
Os artigos devem atender à política editorial da revista e às instruções aos autores baseadas no Uniform Requirements for Manuscripts Submitted to Biomedical Journals (estilo Vancouver), elaborado pelo International Committee of Medical Joumal Editors (ICMJE) .

5.2 - Unidades de medida
Devem ser usadas somente as unidades legais do Sistema Internacional de Unidades (SI).
Quanto a abreviaturas e símbolos, utilizar somente abreviatura padrão.
O termo completo deve preceder a abreviatura quando ela for empregada pela primeira vez, salvo no caso de unidades comuns de medida.

5.3 - Imagens e tabelas
Ilustrações (quadros, desenhos e fotografias) devem ser enviadas em arquivo de imagem (formato jpeg ou png) em alta resolução (300 dpi).
As imagens devem ser salvas em ordem numérica, conforme deve ser feita sua inserção no texto.
As legendas devem ser enviadas em arquivo de texto separado, indicadas conforme a numeração das imagens e escritas de forma clara e concisa.
As tabelas e gráficos devem ser enviados em formato Excel e numerados, consecutivamente, em algarismos arábicos. As legendas devem ser inseridas no próprio arquivo, na parte superior. Não traçar linhas internas horizontais ou verticais. As notas explicativas devem vir no rodapé da tabela.
A Revista da ABO não adota o procedimento de publicação de foto do autor.

5.4 - Notas de rodapé
São indicadas por asteriscos e restritas ao indispensável.

5.5 - Referências (estilo Vancouver)
As referências devem ser feitas conforme o Uniform Requirements for Manuscripts Submitted to Biomedical Journals (estilo Vancouver), elaborado pelo International Committee of Medical Joumal Editors (ICMJE)[1].
Citar as referências - no máximo 30 - por ordem alfabética de autores e numeradas em ordem crescente (www/nlm.nih.gov/bsd/uniform_requirements.html)
Os títulos dos periódicos devem ser abreviados de acordo com o "List of Journals Indexed in Index Medicus" (www.nlm.nih.gov/).
Publicações com dois autores até o limite de seis citam-se todos; acima de seis, acrescentar em seguida a expressão et al..
A exatidão das referências é de responsabilidade dos autores.

6 - ÉTICA
Estudos que envolvam seres humanos, bem como prontuários clínicos, devem ter o consentimento por escrito do paciente e aprovação da Comissão de Ética da Unidade (Resolução 196/96 do Conselho Nacional de Saúde e seus complementos).

7 - ENVIO
Os artigos devem ser enviados em cópia impressa e gravados em mídia digital regravável (DVD-R).
Os textos devem estar em arquivo de editor de texto compatível com Windows (para PC), e imagens e tabelas seguindo o procedimento explicado no item 5.3 acima.
Enviar os artigos para a Sede Administrativa da ABO Nacional:
Rua Vergueiro, 3153, Conj. 82 -
CEP: 04101-300 - São Paulo - SP - Brasil -
Telefax: (+5511) 5083-4000
E-mail: abo@abo.org.br

8 – POLÍTICA DE PUBLICAÇÃO
A Revista Científica da ABO se reserva ao direito de não publicar artigos recebidos e não aprovados pela comissão editorial e científica. Todos os artigos enviados devem estar dentro dos padrões descritos nas instruções aos autores e respeitar o padrão editorial da publicação.

Confiança e responsabilidade

A relação entre cirurgião-dentista e paciente é baseada na confiança. Quando está sentado em nossa cadeira, o paciente sente-se vulnerável e precisa estar completamente seguro de que está em boas mãos. E conosco fica a responsabilidade e o dever de realizar nosso trabalho da melhor forma possível, com base em nosso conhecimento e nossa experiência, pautados na ética e no respeito pela saúde dos pacientes.

Quanto mais atualizados estivermos em termos de pesquisa e de tecnologia, mais temos meios para oferecer ainda mais para os nossos pacientes. E quando digo isso não me refiro apenas à saúde bucal, mas à saúde como um todo. Um paciente não é só uma boca com dentes, mas um indivíduo que deve ser tratado como tal. Não apenas o conhecimento científico da cavidade bucal e do corpo humano são importantes, mas também precisamos saber sobre nossa responsabilidade ética e também jurídica junto a quem atendemos.

Por isso, nesta edição, além de trazermos artigos científicos escritos por diversos profissionais de diferentes especialidades da Odontologia, colocamos como tema da matéria de capa a **responsabilidade civil do cirurgião-dentista.** Este tema é muito relevante e sempre desperta dúvidas, principalmente em casos delicados. Com uma abordagem direta e prática e a opinião de profissionais tanto do Direito quanto da Odontologia, a matéria demonstra o aspecto legal do exercício da nossa profissão.

Espero que tanto os artigos quanto a matéria de capa sejam de grande utilidade em seu dia a dia clínico. Aproveito também para relembrar que a Revista da ABO está aberta à contribuição de autores de artigos científicos em Odontologia. Na página 4 temos as **Instruções aos autores,** onde há a explicação detalhada dos requisitos para a nossa publicação.

Luiz Fernando Varrone
Presidente da ABO Nacional

A responsabilidade civil do cirurgião-dentista: como lidar com as questões legais

A responsabilidade civil do cirurgião-dentista tem sido discutida com mais frequência, principalmente devido ao crescimento progressivo do número de processos judiciais, tanto no Brasil quanto em outros países. No Brasil um paciente insatisfeito pode processar seu CD em diferentes esferas ao mesmo tempo: na área cível, que corresponde à reparação do dano; na penal, decorrente de possíveis lesões corporais causadas durante o tratamento; e na ética, a partir de irregularidades na conduta profissional, área que é tratada pelos Conselhos de Classe.

Vários fatores contribuem para este aumento, entre eles a má formação de alguns profissionais; a massificação dos serviços de saúde; o mercado de trabalho mais competitivo; o relacionamento mais impessoal entre profissional e paciente, em que o CD falha em se comunicar e não explica os procedimentos e suas implicações. Além disso, há o fato de que os pacientes sempre chegam ao consultório com uma expectativa muito grande dos resultados que serão alcançados, às vezes baseada nas promessas feitas pelo próprio profissional.

Segundo o Dr. Rhonan Ferreira da Silva, mestre em Odontologia Legal e doutor em Biologia Bucodental pela FOP/Unicamp, o sucesso terapêutico depende tanto da resposta biológica e participação ativa do paciente no tratamento quanto da atuação profissional. "Entretanto, verifica-se que em determinadas áreas da odontologia, especialmente as envolvidas na parte estética e reabilitadora, existe um grande desnível entre a expectativa do paciente quanto ao resultado final e o real prognóstico do caso", acrescenta.

Conforme explica o Dr. Paulo Miamoto, mestre em Odontologia Social e doutor em Odontologia Legal pela Faculdade de Odontologia da Universidade de São Paulo (FO-USP), os juízes avaliam se o cirurgião-dentista cometeu alguma imprudência, ou seja, se houve falta de cuidado na realização do procedimento, se foi tomada alguma atitude precipitada ou assumido um risco desnecessário; ou imperícia, que envolve a falta de conhecimento técnico e falta de aptidão. Avalia-se também se houve negligência, ou seja, quando o CD não observa os deveres que a circunstância exige ou erra por omissão. Em alguns casos estes problemas podem ser identificados em um mesmo tratamento.

O Dr. Frederico Mamede S. Furtado, especialista em Odontologia Legal pela Faculdade de Odontologia da USP em Ribeirão Preto (USP) e Conselheiro Fiscal da Associação Brasileira de Ética e Odontologia Legal (Abol), observa ainda que a forma como os profissionais lidam com o paciente, quando ele retorna ao consultório com uma reclamação após alguns meses do término do tratamento tem contribuído para os processos. "Os CDs acham que o tratamento está findado com a conclusão dos procedimentos e, principalmente, pela quitação do serviço. Mas as intercorrências que podem surgir após o tratamento concluído também são de responsabilidade do profissional e, muitas vezes, não é dada à devida atenção" explica. Para ele, é justamente esse descaso que motiva o paciente a procurar seus direitos.

Dr. Wilson Chediek, Conselheiro e Presidente da Comissão Ética do Conselho Regional de Odontologia de São Paulo (Crosp), alerta que o cirurgião-dentista deve garantir ao paciente todos os esclarecimentos necessários sobre o tratamento que será realizado, pontuando de forma clara e objetiva as limitações técnicas e biológicas, e estabelecendo compromisso e responsabilidade entre as partes. "Há, ainda, a necessidade de cautela na forma de apresentação de seus serviços profissionais, pois a obrigação de resultado pode ser configurada a partir daquilo que se promete ao paciente, seja em peças de anúncio, publicidade e propaganda, seja por meio de contrato, verbal ou formal" ressalta.

Consciente dos riscos inerentes à prestação de serviços na área odontológica, o CD deve tomar medidas para evitar processos e se proteger *(ver box na pág. 8)*, além de se informar cada vez mais sobre o Código de Ética Odontológico, que regulamenta seus direitos e deveres, e as legislações que impactam em seu exercício profissional.

Principais medidas de proteção para o CD

Qualquer paciente pode abrir um processo civil, ético ou penal contra o seu CD. Entretanto, o profissional deve adotar algumas atitudes para não ser acionado judicialmente e também para se proteger, caso isso ocorra. O Dr. Wander Pereira, cirurgião-dentista, advogado, doutor pela Universidade Federal de Uberlândia (UFU) e autor do livro **A responsabilidade Civil do Cirurgião – Dentista**, destaca alguns aspectos importantes. Segundo ele, aqueles que mantêm uma relação cordial e honesta com seus pacientes, com consultórios organizados e documentação de todo o processo de atendimento do cliente, do início ao final do tratamento, tendem a não perder as ações judiciais, uma vez que conseguem demonstrar ao juiz que agiram de plena boa-fé e em consonância com todos os procedimentos ideais para a realização do tratamento. Além de uma boa comunicação, é importante adotar as medidas listadas abaixo, elaboradas com as informações fornecidas pelo Dr. Pereira.

Diagnosticar com cuidado: observar os aspectos físicos, psíquicos, gerais e bucais do paciente para obter uma avaliação anamnésica o mais completa possível e bem estruturada. Com as informações e eventuais exames em mãos, o cirurgião-dentista terá a possibilidade de realizar um bom diagnóstico e apresentar as opções de tratamento.

Manter prontuário completo e atualizado*: uma maneira do CD se proteger é pelo registro de todos os procedimentos por escrito, coletando sempre, passo a passo, a assinatura do seu paciente, afirmando que foi esclarecido quanto às advertências, orientações e ao serviço que foi realizado, incluindo a assinatura do TCLE – Termo de Consentimento Livre e Esclarecido.

Ter um contrato de prestação de serviços: procure um especialista para elaboração deste instrumento legal, pois nele não pode faltar nenhum requisito, visto que um contrato bem preparado dará mais segurança ao dentista, inclusive no caso de inadimplência.

Notificar o paciente, no caso de abandono de tratamento: enviar carta registrada, com aviso de recebimento, para documentar as faltas às consultas. Essa correspondência deverá ser enviada novamente após trinta dias, caso ele não compareça. Cópias das cartas devem ser anexadas ao prontuário do paciente.

**Ver mais orientações sobre este tópico na edição 1 da revista da ABO*

Odontologia: obrigação de meio ou de resultado?

Arquivo pessoal

Os temas envolvidos com o debate sobre a responsabilidade civil e ética na Odontologia são inúmeros. Esta diversidade foi retratada no livro **Da Responsabilidade Civil e Ética do Cirurgião-dentista – Novos rumos**, organizado pela *Drª. Hildegard Taggesell Giostri*, advogada, mestre e doutora em Direito das Relações Sociais pela UFPR – Universidade Federal do Paraná e professora do Curso de Odontologia Legal da Universidade Positivo de Curitiba (PR). Nesta entrevista, a especialista fala sobre a obra e responde várias questões da área do Direito na Odontologia e orienta os CDs sobre o assunto:

Como surgiu a necessidade deste livro?

Decidi escrever esta obra porque sempre senti que os odontólogos estavam um tanto desprotegidos no Brasil, em decorrência do fato de ser considerada sua prestação obrigacional (exercício da profissão), como inserida em uma obrigação de resultado, do que eu discordo veementemente. Os temas tratados no livro são amplos, tais como: ética, responsabilidade civil do cirurgião-dentista, danos morais na atividade odontológica, perícia judicial, a ortodontia, suas peculiaridades e a importância da interação das variáveis biológicas e comportamentais no resultado, entre outros temas. Participaram desta obra dez profissionais de diferentes áreas.

Com base em sua experiência profissional e estudo, as demandas judiciais no Brasil trazem sentenças desfavoráveis aos cirurgiões dentistas?

Eu não diria sentenças desfavoráveis, já que cada caso é um caso. Todavia, para facilitar o julgamento, o advogado ao defender um cirurgião-dentista deve ter a cautela de não só demonstrar ao juiz que nem sempre o caso está inserido em uma obrigação de resultado, mas, também, deve pedir ajuda a seu cliente para anexar à defesa o maior número possível de informações acerca daquele caso que está a defender, inclusive com dados estatísticos sobre a possibilidade de ocorrência de um resultado não desejado. Deve, ainda, ter sempre a cautela de não usar só termos técnicos e/ou científicos, pois o juiz não tem familiaridade com a área odontológica.

Por que a senhora postula que a odontologia é uma obrigação de meio?

Estudo o tema desde o mestrado e odoutorado, e cheguei a ir à França, país que primeiro se dedicou ao estudo da responsabilidade médica e odontológica, onde resgatei trabalhos de renomados juristas que conceituaram o que seria obrigação de meio e de resultado, com destaque para René Demogue. Neste estudo, verifiquei que a obrigação de resultado só é pertinente para áreas onde não existe o fator álea (o imprevisível). Por outro lado, nada é mais imprevisível do que o organismo humano, pois uma mesma técnica utilizada pelo mesmo profissional em pacientes diferentes pode ter resultados diferentes. Então, não se pode garantir algo que não se pode prever, ou se pode prever apenas parcialmente. Além do que, todo resultado está também atrelado a dois elementos importantíssimos, e sobre os quais o profissional não tem qualquer ingerência, a saber: 1) a resposta orgânica do paciente, que é única para cada ser; e 2) o cuidado que ele terá consigo, ou não, no pós-tratamento, em especial com a higiene bucal, que será sempre um elemento de peso a ser considerado, e no qual só o paciente intervém.

Por que o dentista pode ser processado mesmo quando não existe um contrato formal entre ele e o paciente?

Após o advento da Constituição Federal (1988), o povo brasileiro passou a ter mais noção de cidadania. Com o Código do Consumidor (1990), este sentimento de cidadania ficou ainda mais forte, pois todo consumidor insatisfeito tem direito a reclamar da prestação de serviço ou aquisição de um bem. O fato de não haver um contrato formal entre o CD e o paciente não inviabiliza esta possibilidade, porque quando o paciente procura o profissional e este aceita fazer o tratamento solicitado, cria-se entre os dois um contrato tácito, em razão da aceitação recíproca: o paciente aceita que aquele profissional o trate, e o profissional aceita tratar aquele paciente. Simples assim. Mas o melhor é ter um contrato de prestação de serviços e os demais documentos pertinentes, como o prontuário.

Enxerto ósseo alveolar tardio com bloco de osso bovino liofilizado integral em paciente com fissura lábiopalatina: relato de caso

Palavras-chave: enxertos ósseos, osso alveolar, osso bovino, fissuras labiopalatinas.

Annie K. O. Tanaka
Juliana Dreyer da Silva de Menezes
Ana Carolina Valente
Marina Barbosa Mello
Talita Nery
Eduardo Sant'ana
Paulo Perri de Carvalho
Renato Yassutaka Faria Yaedu

RESUMO

As fissuras lábio-palatinas resultam de defeitos no nivelamento dos processos faciais que formam o palato primário e secundário durante os primeiros 3 meses de vida intra-uterina. Os fatores etiológicos estão relacionados com as interações genéticas e ambientais (agentes infecciosos, radiação ionizante, drogas, deficiências hormonais e nutricionais) e representam 70 a 80% de todos os casos. Estudos epidemiológicos relatam a prevalência de fissuras labiopalatinas unilaterais e bilaterais de 1:1000 e 0,4:1000 nascidos vivos, respectivamente.[1-3] O tratamento requer uma abordagem multidisciplinar bem como diversos procedimentos cirúrgicos estéticos e funcionais.[4]

Dentro do protocolo de reabilitação da fissura lábio palatina encontra-se o enxerto ósseo alveolar com objetivo de formar tecido ósseo para permitir a erupção do canino, permitir a movimentação ortodôntica, estabilizar a pré-maxila principalmente na fissura bilateral, fechar a fístula oronasal, dar suporte para a asa do nariz e possibilitar reabilitação com implantes osteintegrados.[5-8]

O material de escolha para preencher a fissura alveolar é o osso autógeno em decorrência de sua propriedade osteogênica e a área doadora mais utilizada é a crista ilíaca por apresentar osso mais medular e mais celularizado.[9-11] Entretanto, tem sido encontrado na literatura relatos da utilização da proteína morfogenética óssea recombinante (rhBMP-2)[12,13] bem como a utilização de biomateriais osteocondutores como por exemplo o osso bovino inorgânico e materiais sintéticos.[14-20]

O presente estudo tem o objetivo de demonstrar os resultados radiográficos da regeneração óssea na região da fissura transforame através da técnica de enxerto ósseo alveolar tardio utilizando osso bovino liofilizado integral em bloco.

RELATO DE CASO

Paciente leucoderma, 19 anos, gênero feminino, com história familiar de fissura labiopalatina, sem presença de síndromes comparece ao hospital de Reabilitação de Anomalias Craniofaciais para realizar enxerto ósseo alveolar. Ao exame clínico apresentava fissura alveolar transforame completa a esquerda, comprometimento do rebordo alveolar superior esquerdo, ausência de fístula oronasal, maloclusão classe III, ausência dos incisivos laterais superiores, incisivo central superior esquerdo distalizado e canino superior esquerdo mesializado em direção a área da fissura, além de mordida cruzada anterior. (FIGURA 1 e 2)

Radiograficamente observava-se fissura com pequena amplitude e com quantidade óssea significativa ao redor dos dentes adjacentes a fissura. (FIGURA 3)

O tratamento proposto foi a realização do enxerto ósseo alveolar tardio utilizando a técnica clássica descrita por Boyne e Sands com uma incisão vestibular oblíqua acima da papila gengival mesial do primeiro molar. Em seguida executou-se uma incisão intra-sulcular que iniciou na forma de retalho dividido por 5mm e prosseguiu com espessura total até a margem distal da fissura. Contornou-se cuidadosamente o limite gengival até a porção contralateral com finalização intra-sulcular na região dos incisivos. Após a incisão foi feito o descolamento do retalho mucoperiostal por vestibular e palatino e sutura da mucosa palatina. A mucosa do assoalho nasal foi devidamente reposicionada e suturada fornecendo espaço adequado para a realização do enxerto.

Para o preenchimento da fissura alveolar foi utilizado enxerto bovino liofilizado integral em bloco o qual é composto por uma porção inorgânica e colágeno (Orthogen- Baumer). O bloco foi devidamente conformado e adaptado para região da fissura. A fixação do bloco foi apenas com a adaptação deste a região da fissura. Membranas de colágeno reabsorvíveis (Osseoguard-Biomet 3i) foram aposicionadas no assoalho do sítio receptor e sobre o enxerto ósseo envolvendo-o completamente. Por fim, o retalho vestibular foi reposicionado sem tensão até o total recobrimento do enxerto e tecido ósseo, suas bordas foram debridadas e a sutura foi realizada com pontos simples e com fio reabsorvível.

Os controles clínicos e radiográficos foram realizados periodicamente e após 90 dias foi liberado para a movimentação ortodôntica. Na tomografia observa-se na figura 4 e 5 o resultado da formação óssea e o completo preenchimento da fissura alveolar com o tecido ósseo aos 3 meses. Nas radiografias periapicais de controle tardio observa-se após um ano (FIGURA 6) um trabeculado semelhante ao material e após 3 anos (FIGURA 7) a ortodontia quase finalizada e a presença de imagem radiográfica compatível com trabeculado de osso normal.

Figura 1 – Vista frontal inicial.

Figura 2 – Vista oclusal inicial.

Figura 3 – Reformatação coronal da fissura inicial.

Figura 4 – Reformatação axial do pós-operatório de 6 meses do enxerto ósseo alveolar.

Figura 5 – Reformatação coronal do pós-operatório de 6 meses do enxerto ósseo alveolar.

Figura 6 – Radiografia periapical de um ano de pós-operatório.

Figura 7 – Radiografia periapical de 3 anos de pós-operatório.

DISCUSSÃO

Pacientes com fissuras de lábio e palato são submetidos à cirurgias reparadoras durante seu desenvolvimento. Em muitos casos o defeito estrutural presente na região da fissura associado a contração cicatricial residual podem comprometer o crescimento, a expressão facial, a fala, levar à problemas durante o tratamento ortodôntico e na reabilitação protética, recessão da gengiva inserida e alteração do lábio superior.[21]

Atualmente o protocolo para a reabilitação de pacientes com fissuras que comprometem o rebordo alveolar inclui, além das cirurgias reparadoras primárias, o emprego de técnicas de reconstrução óssea através do uso de enxertos e/ou substitutos ósseos.[5,14,19]

A utilização da técnica de enxerto alveolar secundário é constantemente citada na literatura, sendo que o maior índice de sucesso ocorre quando a técnica é realizada previamente a erupção do canino permanente na área da fissura.[5]

Em situações onde não foi possível a realização do enxerto no período da dentição mista, o enxerto ósseo terciário ou tardio pode ser executado. O enxerto tardio é indicado principalmente para possibilitar a reabilitação protética e periodontal, além de favorecer o fechamento de fístulas oronasais persistentes.[22]

Apesar dos êxitos descritos por diversos autores, esta técnica não é isenta de riscos e complicações que podem comprometer o sucesso do tratamento e/ou levar a perda do material.[22]

A perda do enxerto pode ocorrer como resultado de deiscência da ferida e colapso do retalho na área da fissura, levando a exposição e contaminação do enxerto[23]. Inserções de freios anormais, quantidade diminuída ou ausente de mucosa queratinizada levando a uma mobilidade da margem gengival de dentes adjacentes à fissura, deficiência na higiene oral e perda da altura do vestíbulo bucal são fatores

que podem comprometer o sucesso dos enxertos, podendo levar a maior taxa de reabsorção do osso enxertado devido à tensão sobre o retalho.[24-26] Sendo assim, acredita-se que o atrito entre o tecido mole e o osso bovino liofilizado integral em bloco deve ser evitado, bem como a não sobreposição do enxerto visando o ganho em espessura.

Técnicas cirúrgicas como a vestibuloplastia em associação com enxerto gengival livre têm sido empregadas a fim de aumentar a profundidade do vestíbulo bucal, melhorar a homeostasia da margem gengival, aumentar a quantidade e qualidade da gengiva inserida e eliminar a tensão de inserções musculares, levando a uma maior chance de sucesso do enxerto óssea alveolar tardio.[5,26]

Quanto ao enxerto ósseo autógeno, a escolha da fonte doadora deve levar em conta a morbidade associada bem como as características intrínsecas do tipo de osso selecionado. Tanto os enxertos corticais, cortico-medular quanto medular podem ser utilizados na área da fissura, entretanto, a incorporação do enxerto medular parece ser mais rápida devido à propriedade osteogênica, a microarquitetura, além de permitir uma melhor erupção do canino na área enxertada.[27] Estudos apontam que a movimentação do dente adjacente à fissura dentro do enxerto ósseo por erupção natural ou movimentação ortodôntica após a cirurgia pode refletir no resultado da formação de uma ponte óssea na área da fissura.[7]

Diversos sítios doadores podem ser utilizados, entre eles sínfise mandibular, tíbia, costela e crista ilíaca, sendo esta última a área doadora mais comumente utilizada. Entretanto, o enxerto autógeno ainda não é a fonte ideal, devido ao aumento do tempo cirúrgico para sua obtenção, a pequena quantidade obtida e a morbidade pós-operatória.[27]

Um arcabouço ideal, além de atuar como modelo tridimensional para crescimento ósseo, deve possuir poros interconectados com um diâmetro de pelo menos 100µm para permitir migração celular, crescimento de tecido e vascularização, a interface do biomaterial com o osso precisa estar estável e não possuir formação de tecido cicatricial e a porcentagem de degradação deve ser semelhante à regeneração óssea.[28] A utilização do osso bovino liofilizado integral foi favorecida pela capacidade osteocondutora devido a sua microarquitetura semelhante ao osso medular humano.[29]

No presente estudo o enxerto bovino liofilizado em bloco foi utilizado para o preenchimento de uma fissura alveolar pequena. Não houve complicações pós operatórias, nem de exposição e nem contaminação ou infecção do material. Nas consultas de acompanhamento pós operatório foram realizados exames clínicos e radiográficos que evidenciaram a total reparação do tecido ósseo na região da fissura.

Uma das principais preocupações com relação a utilização de material osteocondutor em fissura alveolar é com relação a formação óssea e isto a literatura vem demonstrado ser possível.[14-16,18-20,30] Outro aspecto importante é com relação a movimentação ortodôntica sobre esses materiais que nem sempre são totalmente absorvíveis pelo organismo[31,32]. Estudos vem demonstrando que é possível não só a movimentação ortodôntica dos dentes mas também a erupção destes dentes em áreas enxertadas com biomateriais o que corrobora com o os resultados do caso clínico apresentado.[33]

Portanto, o enxerto bovino liofilizado integral em bloco cumpriu com o objetivo do enxerto ósseo alveolar preenchendo o defeito ósseo, permitiu a movimentação ortodôntica e manutenção da saúde periodontal. Embora o material tenha apresentado resultado positivo e promissor o presente trabalho relata apenas um caso clínico e é imprescindível mais pesquisas clínicas controladas com acompanhamento em longo prazo para definir as indicações e o prognóstico com o uso deste tipo de material.

REFERÊNCIAS

1. Barrow LL, van Bokhoven H, Daack-Hirsch S, Andersen T, van Beersum SEC, Gorlin R, et al. Analysis of the p63 gene in classical EEC syndrome, related syndromes, and non-syndromic orofacial clefts. J Med Genet. agosto de 2002;39(8):559–66.

2. Martelli-Júnior H, Bonan PRF, Santos RC, Barbosa DR, Swerts MSO, Coletta RD. An epidemiologic study of lip and palate clefts from a Brazilian reference hospital. Quintessence Int Berl Ger 1985. outubro de 2008;39(9):749–52.

3. Rodrigues K, Sena MF de, Roncalli AG, Ferreira MAF. Prevalence of orofacial clefts and social factors in Brazil. Braz Oral Res. março de 2009;23(1):38–42.

4. Luiza A, Noronha de Góis D, Santos JAS de S, Brito de Oliveira RL, Ferreira da Silva LC. A descriptive epidemiology study of oral cleft in sergipe, Brazil. Int Arch Otorhinolaryngol. outubro de 2013;17(4):390–4.

5. Boyne PJ, Sands NR. Secondary bone grafting of residual alveolar and palatal clefts. J Oral Surg Am Dent Assoc 1965 [Internet]. fevereiro de 1972 [citado 31 de julho de 2012];30(2):87–92. Recuperado de: http://www.ncbi.nlm.nih.gov/pubmed/4550446

6. Trindade IK, Mazzottini R, da Silva Filho OG, Trindade IEK, Deboni MCZ. Long-term radiographic assessment of secondary alveolar bone grafting outcomes in patients with alveolar clefts. Oral Surg Oral Med Oral Pathol Oral Radiol Endod [Internet]. setembro de 2005 [citado 31 de julho de 2012];100(3):271–7. Recuperado de: http://www.ncbi.nlm.nih.gov/pubmed/16122652

7. Nishihara K, Nozoe E, Maeda A, Hirahara N, Okawachi T, Miyawaki S, et al. Outcome following secondary autogenous bone grafting before and after canine eruption in patients with unilateral cleft lip and palate. Cleft Palate-Craniofacial J Off Publ Am Cleft Palate-Craniofacial Assoc. março de 2014;51(2):165–71.

8. Toscano D, Baciliero U, Gracco A, Siciliani G. Long-term stability of alveolar bone grafts in cleft palate patients. Am J Orthod Dentofac Orthop Off Publ Am Assoc Orthod Its Const Soc Am Board Orthod. setembro de 2012;142(3):289–99.

9.Bajaj AK, Wongworawat AA, Punjabi A. Management of alveolar clefts. J Craniofac Surg. novembro de 2003;14(6):840–6.

10. Kortebein MJ, Nelson CL, Sadove AM. Retrospective analysis of 135 secondary alveolar cleft grafts using iliac or calvarial bone. J Oral Maxillofac Surg [Internet]. maio de 1991 [citado 28 de agosto de 2015];49(5):493–8. Recuperado de: http://www.sciencedirect.com/science/article/pii/0278239191901721

11. Sadove AM, Nelson CL, Eppley BL, Nguyen B. An evaluation of calvarial and iliac donor sites in alveolar cleft grafting. Cleft Palate J. 1990;27(3):225–8.

12. Bergland O, Semb G, Abyholm F, Borchgrevink H, Eskeland G. Secondary bone grafting and orthodontic treatment in patients with bilateral complete clefts of the lip and palate. Ann Plast Surg [Internet]. dezembro de 1986 [citado 31 de julho de 2012];17(6):460–74. Recuperado de: http://www.ncbi.nlm.nih.gov/pubmed/3548551

13. Amanat N, Langdon JD. Secondary alveolar bone grafting in clefts of the lip and palate. J Cranio-Maxillo-fac Surg Off Publ Eur Assoc Cranio-Maxillo-fac Surg [Internet]. janeiro de 1991 [citado 31 de julho de 2012];19(1):7–14. Recuperado de: http://www.ncbi.nlm.nih.gov/pubmed/2019659

14. Benlidayi ME, Tatli U, Kurkcu M, Uzel A, Oztunc H. Comparison of bovine-derived hydroxyapatite and autogenous bone for secondary alveolar bone grafting in patients with alveolar clefts. J Oral Maxillofac Surg Off J Am Assoc Oral Maxillofac Surg. janeiro de 2012;70(1):e95–102.

15. Corre P, Khonsari R-H, Laure B, Elamrani K, Weiss P, Mercier J-M. [Synthetic calcium phosphate ceramics in secondary alveoloplasty]. Rev Stomatol Chir Maxillofac. abril de 2012;113(2):131–5.

16. de Ruiter A, Meijer G, Dormaar T, Janssen N, van der Bilt A, Slootweg P, et al. ß-TCP versus autologous bone for repair of alveolar clefts in a goat model. Cleft Palate-Craniofacial J Off Publ Am Cleft Palate-Craniofacial Assoc. novembro de 2011;48(6):654–62.

17. Marchac AC, Warren SM. Correction of alveolar cleft with calcium-based bone substitutes. J Craniofac Surg. maio de 2011;22(3):858–9.

18. Matsui K, Matsui A, Handa T, Kawai T, Suzuki O, Kamakura S, et al. Bone regeneration by octacalcium phosphate collagen composites in a dog alveolar cleft model. Int J Oral Maxillofac Surg. dezembro de 2010;39(12):1218–25.

19. Thuaksuban N, Nuntanaranont T, Pripatnanont P. A comparison of autogenous bone graft combined with deproteinized bovine bone and autogenous bone graft alone for treatment of alveolar cleft. Int J Oral Maxillofac Surg. dezembro de 2010;39(12):1175–80.

20. Weijs WLJ, Siebers TJH, Kuijpers-Jagtman AM, Bergé SJ, Meijer GJ, Borstlap WA. Early secondary closure of alveolar clefts with mandibular symphyseal bone grafts and beta-tri calcium phosphate (beta-TCP). Int J Oral Maxillofac Surg. maio de 2010;39(5):424–9.

21. Aydin Y, Yücel A, Yildirim MA, Güzel MZ. Reconstruction of shallow upper buccal sulcus deformity secondary to cleft lip and palate repair. J Craniofac Surg. setembro de 2001;12(5):490–4.

22. Jeyaraj P, Sahoo NK, Chakranarayan A. Mid versus late secondary alveolar cleft grafting using iliac crest corticocancellous bone graft. J Maxillofac Oral Surg. junho de 2014;13(2):195–207.

23. Jia YL, James DR, Mars M. Bilateral alveolar bone grafting: a report of 55 consecutively-treated patients. Eur J Orthod [Internet]. junho de 1998;20(3):299–307. Recuperado de: http://www.ncbi.nlm.nih.gov/pubmed/9699408

24. Santi E, Weinberg MA, Abitbol TE. Periodontal and prosthetic treatment of a cleft lip and palate patient: a case report. Cleft Palate-Craniofacial J Off Publ Am Cleft Palate-Craniofacial Assoc. julho de 1995;32(4):346–9.

25. Van der Meij AJ, Baart JA, Prahl-Andersen B, Valk J, Kostense PJ, Tuinzing DB. Bone volume after secondary bone grafting in unilateral and bilateral clefts determined by computed tomography scans. Oral Surg Oral Med Oral Pathol Oral Radiol Endod. agosto de 2001;92(2):136–41.

26. de Almeida ALPF, Pedro PF, Kogawa EM, Pereira T, de Barros Carrilho GP, Aiello CA, et al. Comparative evaluation of two different vestibuloplasty surgical procedures in cleft patients: a pilot study. Cleft Palate-Craniofacial J Off Publ Am Cleft Palate-Craniofacial Assoc. julho de 2005;42(4):439–41.

27. Coots BK. Alveolar bone grafting: past, present, and new horizons. Semin Plast Surg. novembro de 2012;26(4):178–83.

28. Jones JR, Ehrenfried LM, Hench LL. Optimising bioactive glass scaffolds for bone tissue engineering. Biomaterials. março de 2006;27(7):964–73.

29. Galia CR, Macedo CA, Rosito R, Mello TMD, Camargo LMAQ, Moreira LF. In vitro and in vivo evaluation of lyophilized bovine bone biocompatibility. Clinics [Internet]. 2008;63(6):801–6. Recuperado de: http://www.scielo.br/scielo.php?script=sci_arttext&pid=S1807-59322008000600016&lng=en&nrm=iso&tlng=en

30. Lazarou SA, Contodimos GB, Gkegkes ID. Correction of alveolar cleft with calcium-based bone substitutes. J Craniofac Surg. maio de 2011;22(3):854–7.

31. Artzi Z, Givol N, Rohrer MD, Nemcovsky CE, Prasad HS, Tal H. Qualitative and quantitative expression of bovine bone mineral in experimental bone defects. Part 1: Description of a dog model and histological observations. J Periodontol. agosto de 2003;74(8):1143–52.

32. Artzi Z, Givol N, Rohrer MD, Nemcovsky CE, Prasad HS, Tal H. Qualitative and quantitative expression of bovine bone mineral in experimental bone defects. Part 2: Morphometric analysis. J Periodontol. agosto de 2003;74(8):1153–60.

33. Reichert C, Götz W, Smeets R, Wenghöfer M, Jäger A. The impact of nonautogenous bone graft on orthodontic treatment. Quintessence Int Berl Ger 1985 [Internet]. setembro de 2010;41(8):665–72. Recuperado de: http://www.ncbi.nlm.nih.gov/pubmed/20657856

Reconstrução de mandíbula em paciente imunodeprimido vítima de projétil por arma de fogo

Palavras-chave: fratura de mandíbula, FAF, tratamento.

RESUMO

As fraturas de mandíbula são bastante significativas dentro do estudo de traumatologia, assim os autores dedicam-se a abordar um caso de fratura cominuta de ângulo de mandíbula tendo como agente etiológico projétil de arma de fogo e, ainda, o agravante da condição sistêmica de individuo imunossuprimido. Ademais percorrendo as dificuldades da reconstrução da mandíbula e da antibioticoterapia para executar tratamento satisfatório.

Orlando A. da Silva Neto[1]
Fabio Moschetto Sevilha[2]
Stephanie A, Feres Teixeira[3]

1. Professor de Cirurgia e Traumatologia Bucomaxilofacial da Universidade de Uberaba (Uniube). Especialista em Cirurgia e Traumatologia Bucomaxilofacial pela Universidade Bandeirante de São Paulo (Uniban). Mestrando em Cirurgia e Traumatologia Bucomaxilofacial da Universidade de Uberaba (Uniube).
2. Professor do curso de Odontologia da Faculdade de Ciências de Guarulhos (FACIG). Professor do curso de Odontologia da Universidade Anhanguera (Unian). Mestre em Ciências da Saúde pela Faculdade de Medicina da Universidade de São Paulo (FMUSP). Especialista em Cirurgia e Traumatologia Bucomaxilofacial pela Associação Brasileira de Ensino Odontológico (Abeno).
3. Professora do curso de Odontologia da Faculdade de Ciências de Guarulhos (FACIG). Especialista em Implantodontia pela Universidade Bandeirante de São Paulo (Uniban). Mestranda em Biomateriais pela Universidade Anhanguera (Unian). Assessora para a Allergan Produtos Farmacêuticos na área de Neurociências/Brasil. Membro da International Neurotoxin Association (INA).

INTRODUÇÃO

Anatomicamente a mandíbula é o único osso móvel da face e participa de funções básicas como mastigação, fonação e deglutição, além de participar da manutenção da oclusão dentária ocupando juntamente com a maxila a maior porção do esqueleto facial[1].

As fraturas mandibulares representam cerca de dois terços das fraturas faciais. Na literatura, as antigas comunicações sobre fraturas de ossos faciais estavam limitadas, com raras exceções, às fraturas da mandíbula. A incidência de fraturas no terço médio da face aumentou durante a Primeira e Segunda Guerra Mundial e com o desenvolvimento das facilidades de transporte em alta velocidade. Com o aumento dos números das fraturas faciais devidas a acidentes de trânsito, a proporção entre as fraturas do terço médio da face e as fraturas da mandíbula é agora estimada em cerca de 1:2[12].

A mandíbula ocupa o segundo lugar entre as fraturas dos ossos da face, com incidência em torno de 38%, sendo um osso bastante resistente necessitando de trauma intenso para fraturá-lo, tendo como principais agentes acidentes automobilísticos, ferimento por arma de fogo ou branca, agressões física, acidentes de trabalho e desportivo, doenças metabólicas e tumores[2].

Ao passo que este artigo tem como objetivo elucidar as possíveis etiologias, tipos de fratura, tratamentos e complicações e ainda ilustrar através de um relato de caso o tratamento executado em um paciente HIV positivo com fratura cominuta de mandíbula por FAF.

REVISÃO LITERÁRIA

Etiologia e classificação

A etiologia das fraturas de mandíbula é variada, porém segue uma constante. O agente causador deve ter força o suficiente para fraturar este osso bastante rígido. A violência interpessoal (FAF, física e animais), os acidentes de tráfego e esportivos aparecem como agentes causadores de fratura. Os ferimentos por arma de fogo, em ambos os estudos, assumem porcentagens ao redor de 5% dos casos de agressão comumente encontrada na literatura com aumento progressivo das agressões físicas[3, 4, 6,7].

Existem várias classificações para as fraturas mandibulares: quanto à região, quanto à ação muscular, quanto à sua exposição ou não, quanto ao lado da ocorrência, quanto à extensão e quanto à origem[11].

Classificação quanto ao tipo:

• Simples: fraturas lineares de traço único, sem fragmentos intermediários.

• Expostas: são assim denominadas aquelas que apresentam não só danos ao tecido ósseo, mas também aos tecidos adjacentes.

• Cominutivas: fraturas com vários fragmentos diminutos.

Classificação quanto à região:

• Côndilo: Pode ser intra ou extra capsular. Com relação à cavidade mandibular, podemos ter luxação ou não devido ao deslocamento do coto proximal.
• Coronóide
• Ramo
• Ângulo
• Corpo
• Parassínfise
• Sínfise
• Rebordo alveolar

Classificação quanto à ação muscular:

• Favorável: quando não há exposição dos fragmentos ósseos.

• Desfavorável: quando houver descontinuidade óssea, que implica em manobra para restaurar a anatomia normal da área fraturada.

Classificação quanto ao lado de ocorrência:
• Unilateral
• Bilateral
• Múltiplas

Classificação quanto à extensão:

• Completas: representadas pela presença de dois cotos distintos – o proximal e o distal.

• Incompletas: nas quais não há separação dos cotos. As fraturas em galho verde, mais comum em crianças, enquadram-se nesta classificação.

Classificação quanto à sua origem:

• Traumática: impacto que leva à fratura[11].

Quanto ao tipo de fratura, os autores estatisticamente encontram, em média, 50% de fraturas cominutivas, também denominadas múltiplas[3, 4].

DIAGNÓSTICO

O diagnóstico das fraturas mandibulares se dá diante o exame clínico minucioso, onde se nota inchaço, equimose, e sensibilidade no assoalho da boca, dor, incapacidade, descoloração, deformidade, mobilidade anormal, creptação, salivação e hálito fétido fetor-ex-ore (Digman e Natvig 1983).

Em um exame de inspeção intraoral o vestíbulo e o sulco lingual (assoalho de boca) são examinados com cuidado, para verificar equimoses e hematomas. Equimose no sulco vestibular não implica em fratura, pois há grande quantidade de tecido mole sobro o osso vestibular. Porém, no lado lingual, a mucosa do assoalho da boca está em íntimo contato com o periósteo e a ocorrência de equimose nessa região é quase patognomônica de fratura mandibular.

O plano oclusal é examinado a seguir ou, se o paciente for desdentado, o rebordo alveolar. Os degraus oclusais ou alveolares são patognomônicos de fratura mandibular[11].

TRATAMENTO

Nas fraturas cominutivas, a estabilização dos segmentos fraturados pode ser conseguida por redução cruenta ou incruenta. A redução incruenta é preferível, pois o acesso cruento requer deslocamento do periósteo remanescente sobre os fragmentos. Em casos de fraturas cominutivas, o suprimento sanguíneo intraósseo e periostal já se encontram comprometidos. Osteossíntese de pequenos fragmentos pode resultar em necrose dos mesmos. Quando possível, deve ser feita a síntese para alinhamento ósseo[11].

Historicamente, a teoria aceita era a que não se deviam abrir essas fraturas, pois iria tirar o suprimento sanguíneo dos ossos fragmentados, resultando em sequestro e infecção, especial em fraturas por projétil de arma de fogo[13].

As sequelas de traumatismos faciais por arma de fogo são graves, essencialmente pelo fato de comprometerem, muitas vezes, tecido ósseo, nervoso e cutâneo, levando até a perda múltipla de tecidos, possibilidade de infecções secundárias e reações de corpo estranho[11].

Várias são as possibilidades terapêuticas, já que existe uma divergência entre autores em relação ao melhor tratamento. Independente do tipo de fratura e tratamento deve ser alcançada a redução anatômica através do posicionamento dos dentes e a reaproximação precisa dos fragmentos ósseos para um tratamento adequado, cujo objetivo principal é manutenção da função da mandíbula[10].

A cirurgia, baseada no princípio da redução e fixação dos fragmentos ósseos, deve ser realizada o mais precocemente possível, tão logo as condições clínicas do paciente permitam, pois na maioria das vezes o paciente precisa submeter-se à anestesia geral, com intubação nasotraqueal de preferência[2].

COMPLICAÇÕES

As complicações comuns nas fraturas cominutivas são a infecção, a não união, mal oclusão e não oclusão[13].

As fraturas cominutivas tendem mais à infecção do que as simples. A perda de suprimento sanguíneo para fragmentos fraturados os torna mais suscetíveis ao crescimento bacteriano. Devido ao comprometimento vascular, os antibióticos profiláticos são menos capazes de penetrar no local dos fragmentos[5,8].

A infecção inicial da osteomielite pode ser resultado de uma infecção odontogênica de um procedimento cirúrgico, da passagem de bactérias por meio do ligamento periodontal ou da disseminação hematogênica de bactérias a partir de um local distante[5].

Se a fratura for resultado de um ferimento perfurante, as bactérias se disseminam tanto profunda quanto amplamente pelos tecidos lesados[5,8].

As complicações deste gênero, como a osteomielite, não são comuns, mas podem ocorrer principalmente em fraturas cominutivas e indivíduos imunossuprimidos[3, 4].

DISCUSSÃO

A realidade da urbanização faz com que haja um aumento significativo nos quadros de violência interpessoal, estando em ascensão o ferimento por arma de fogo[1,3,4,6,7].

O tratamento conservador baseado em BMM é válido, porém para casos de fratura cominutiva não é totalmente efetivo, sendo necessário lançar mão de procedimentos cirúrgicos[3,4,7,8]. Quanto ao procedimento cirúrgico baseado em redução e fixação, tão logo as condições clínicas do paciente permitir[3,4,7,8,9].

As fraturas cominutivas devido a fatores como agente etiológico e suprimento sanguíneo escasso correm um grande risco de infecção, o que pode vir a justificar complicações como a osteomielite[4].

A maioria das fraturas não unidas é devido à imobilização inadequada dos fragmentos ósseos cominutivos e subsequente infecção, e depois o início da perda óssea[14,15].

A literatura específica é reduzida, mas acredita-se que o paciente com imunossupressão por si já é predisposto a maiores complicações, o que explicaria a osteomielite sendo complicação bastante frequente[3,4].

CONCLUSÃO

• As fraturas por projétil de arma de fogo são fraturas cominutiva e de pior prognósticos dentre elas.

• As fraturas cominutivas têm uma menor irrigação devido à destruição do periósteo e da irrigação interna do osso, sendo, assim, a necrose óssea devido à hipóxia e a instalação de uma osteomielite.

•A estabilização dos fragmentos era de extrema importância para a obtenção da união óssea dos fragmentos cominutivos[14,15].

• O tratamento das fraturas cominutivas tanto pode ser tratado com bloqueio maxilomandibular em redução fechada, fixação externa com pinos, e também com placas e parafusos, sendo respeitada a estabilização dos fragmentos.

RELATO DE CASO

Paciente encaminhado ao serviço de Bucomaxilofacial do Hospital Geral de Vila Nova Cachoeirinha (HGNVC), São Paulo – SP, vítima de múltiplos ferimentos balísticos em região de cabeça. Apresentando em REG, sonolento, consciente, confuso, eupneico e soro positivo. À inspeção apresentou ferimentos em região infra-auricular direita, supra-auricular direita, retro-auricular direita, cervical direita e esquerda. Edema facial ++++/6+. Intraoral apresenta dilacerações em mucosa jugal, sulco gengivo labial e geniano direito. Avulsão dentária, creptação e mobilidades em região de corpo mandibular, oclusão insatisfatória, e avulsão dentária dos dentes posteriores inferiores direito. Ao exame de imagem apresentou fratura cominutiva de corpo e parassínfise mandibular direito. Ao exame radiográfico apresentou sinal sugestivo de fratura cominutiva de ângulo mandibular direito, corpo mandibular direito, parassínfise direito, e restos de projétil.

Paciente foi submetido à anestesia geral com intubação nasotraqueal, para redução dos fragmentos, através da incisão submandibular estendida até região de parassínfise e incisão intraoral em região de mento. Divulsão por planos e acesso à fratura cominuta e remoção dos fragmentos inviáveis.

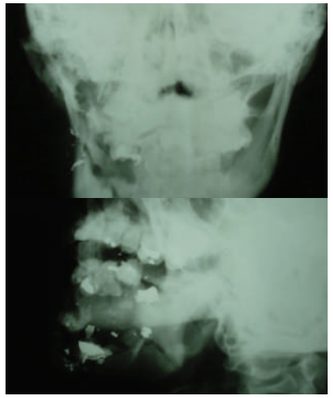

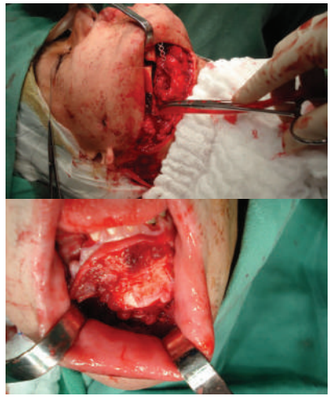

FIXAÇÃO REALIZADA:

• Uma placa angulada intermediário longo quatro furos e quatro parafusos de oito mm do sistema 2.4.

• Uma placa Y duplo quatro furos, duas placas retas 18 furos, duas placas retas intermediário médio quatro furos e três parafusos 4 mm, um parafuso de 5 mm, doze parafusos 6mm, seis parafusos 8 mm, um parafuso 14 mm do sistema 2.0.

Suturas realizadas em planos com Vycril® 4-0, e sutura simples interrompida da pele com Nylon® 6-0. Paciente orientado quanto à sua dieta e paciente liberado com retorno ambulatorial após três dias de pós-operatório.

Após cinco meses de primeiro tempo cirúrgico, o paciente apresentou exposição de cotos ósseos em região de corpo de mandíbula, edema ++++/6+ em região submandibular direita e secreção purulenta, sinal clínico de osteomielite.

Paciente foi submetido a procedi-

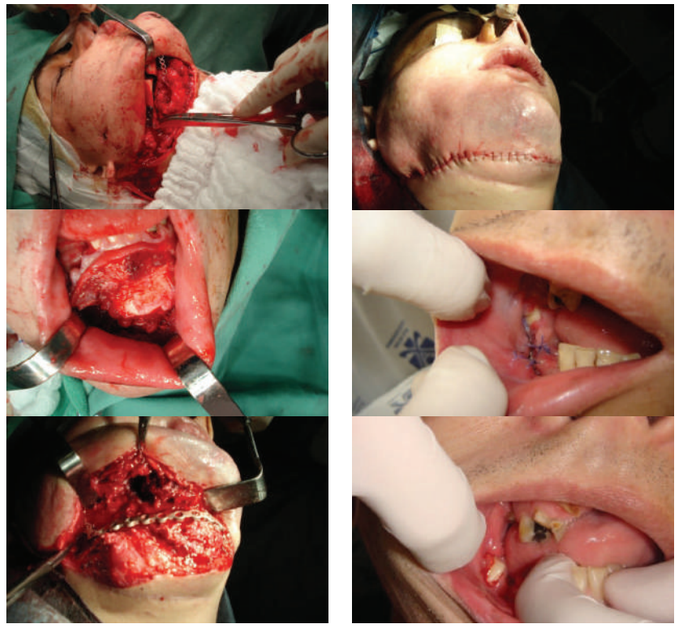

mento cirúrgico sob anestesia geral com intubação nasotraqueal por endoscopia. Incisão Risdon direita com extensão até parassínfise do lado esquerdo. Diante o acesso notou parafusos de osteossíntese soltos e sequestros ósseos, fechando o diagnóstico de osteomielite.

Foram removidos três sequestros ósseos, todos os materiais de fixação e administrado Rocefin® dois gramas.

Foi realizada fixação com placa de reconstrução de 15 furos no sistema 2.4 ancorado em ramo ascendente e região de mento, utilizou sete parafusos de 14 mm sistema 2.4.

Suturas intraoral e planos musculares om Vycril® 4-0 e sutura da pele com Nylon® 6-0.

No quinto dia de PO apresentou deiscência de sutura intraoral em região de ramo ascendente, edema +++/+6 sem queixas álgicas. No vigésimo primeiro dia de internação recebeu alta hospitalar, apresentando cotos com Vycril® 4-0 e sutura da pele com Nylon® 6-0.

No quinto dia de PO apresentou deiscência de sutura intraoral em região de ramo ascendente, edema +++/+6 sem queixas álgicas. No vigésimo primeiro dia de internação recebeu alta hospitalar, apresentando cotos ósseos expostos ao meio bucal e planejamento para remoção tal.

Após oito meses do primeiro tempo cirúrgico, apresentou coto ósseo exposto sendo necessária a sua remoção. Fragmento ósseo removido, sob anestesia geral e intubação nasotraqueal com auxilio de endoscopia, devido a sua limitação de abertura bucal.

Incisão em torno do fragmento, remoção do mesmo e suturas simples interrompidas com Vycril® 4-0.

Paciente em primeiro dia de pós-operatório

Paciente em terceiro dia de pós-operatório

Paciente não apresentou deiscência de suturas intraoral nem no primeiro dia de pós-operatório. E no terceiro dia também não apresentou nenhum sinal de deiscência de suturas.

REFERÊNCIAS

1.BUSUITO, M. J., SMITH JR.,ROBSON,M.C Mandibulary fractures in urban trauma Center. J.Trauma, 26(9):826-9,1986

2.COLOMBINI, M. Tratamento do trauma crânio-facial. In: Patrocínio JA, Patrocínio LG. Urgências em Otorrinolaringologia. Rio de Janeiro: Revinter; 2004.

3. ANDRADE FILHO, E.F., et all Fraturas de Mandíbula:Analise de 166 casos Rev Ass Med Bras 2000; 46(3):272-6.

4. PATROCINIO, LG, PATROCINIO JA et all Fratura de mandíbula: análise de 293 pacientes tratados no Hospital de Clínicas da Universidade Federal de Uberlândia Rev. Bras. Otorrinolaringol. vol.71 no.5 São Paulo Sept./Oct. 2005

5. TOPAZIAN, RG Infecções Maxilo Faciais e Orais São Paulo Ed Santos 3 ed 1997

6. MC DALE, A. M., MCNICOL, R. D., WARD-BOOTH J, P.: The an etiology of maxillo-facial injuries with special reference to the abuse of alcohol. Int. J. Oral. Surg., 1982; 11:152-5.

7. DUARTE FB, COSTA JMC, PATRCÌNIO JA. Fraturas de mandíbula. Acta AWHO 1992; 11(1): 4-6

8. ASSAEL,L., FRIEDLICH,J. Results in rigid internal fixation of comminuted mandible fractures J.Oral Maxillofac. Surg., 47S: 119, 1989

9. TAN WK, LIM TC. A etiology and distribution of mandibular fractures in the National University Hospital, Singapore. Ann Acad Med Singapore 1999; 28(5):625-9.

10. Howard P. Fractures of the mandible. Ann Plast Surg 1986; 390-406

11. SOUSA, L.C.M.; BARROS, J.J. Traumatismo Buco-Maxilo-Facial. São Paulo: Roca. 2 ed. 455p. 2000.

12. DIGMAN, R.; NATVIG,P. Cirurgia das fraturas faciais. São Paulo: Santos. 1º ed. 366. 1983

13. E.Ellis, Muniz, O., K.Anand,, Treatment considerations for comminuted mandibular fractures. J. Oral Maxillofac Surg 61(2003),p. 861.

14. V.H. Kazanjian, An outline of the treatment of extensive comminuted fractures of the mandible (based chiefly on experience gained during the last war). Am J Orthod Oral Surg 28 (1942), p. 265.

15. V.H. Kazanjian, Immobilization of wartime, compound, comminuted fractures of the mandible. Am J Orthod Oral Surg 28 (1942), p. 551.

Análise da superfície e permeabilidade de esmalte dental após associação técnicas clareadoras

Surface Analysis and Permeability of Dental Enamel after Bleaching Association Techniques

Palavras-chave: clareamento dental, esmalte dentário, peróxido de hidrogênio, permeabilidade do esmalte dentário.

Marília Cherulli Dutra[1]
Ludmila Cavalcanti de Mendonça[2]
Lucas Zago Naves[3]
Rodrigo Borges Fonseca[4]
Paulo Sérgio Quagliatto[5]

1. Mestre, Professora da Faculdade de Odontologia do Centro Universitário do Triângulo - Unitri.
marilia_lli@hotmail.com
2. Mestre, Professora do Curso Técnico em Saúde Bucal da Escola Técnica de Saúde da Universidade Federal de Uberlândia.
ludmilamendonca@hotmail.com
3. Doutor, Pós-Doutorando do Departamento de Materiais Dentários da Faculdade de Odontologia de Piracicaba da Universidade Estadual de Campinas.
lznaves@yahoo.com.br
4. Doutor, Professor Adjunto II da Faculdade de Odontologia da Universidade Federal de Goiás.
rodrigogoiano@yahoo.com
5. Doutor, Professor Associado III da Área de Dentística e Materiais Odontológicos da Faculdade de Odontologia da Universidade Federal de Uberlândia.
psquagliatto@ufu.br

RESUMO

A associação de técnicas de clareamento dental caseiras e de consultórios geralmente é indicada com intuito de prolongar o efeito clareador, minimizar tempo clínico e reduzir custo de tratamento. Este estudo objetivou avaliar o efeito dessa associação de agentes clareadores na rugosidade superficial, topografia e permeabilidade do esmalte dental. Foram selecionados 28 incisivos bovinos e a partir do terço médio das coroas desses dentes foram obtidas amostras com dimensões de 5 mm x 5 mm. Essas foram aleatoriamente distribuídas em dois grupos (n=14): A - Associação de Peróxido de Hidrogênio 9,5% (Daywhite - Oraltch/Discus Dental) e Peróxido de hidrogênio 35% (HP Maxx - FGM); e C - Controle, sem tratamento clareador. O esmalte dental vestibular das amostras foi aplainado com papéis abrasivos de carbureto de silício granulações de 600, 1.200 e 1.500 e polido com pastas de diamante granulações 6, 3, ½ e ¼. Para análise de rugosidade superficial foi utilizada a perfilometria por meio de aparelho rugosímetro. Após leitura de rugosidade superficial inicial (Ri) em todas as amostras, o grupo A foi submetido à sessão de tratamento clareador de consultório e ao clareamento caseiro com aplicações diárias durante 14 dias. Durante o período de estudo, as amostras ficaram armazenadas em saliva artificial a 37°C. Após esse período, ambos os grupos foram submetidos à análise de rugosidade superficial final (Rf). A análise estatística da rugosidade aritmética (Ra) foi obtida pelos testes T-student e Wilcoxon Signed Ranks, que não demonstraram diferenças significativas entre os grupos. Observações topográficas e permeabilidade foram realizadas por Microscopia Eletrônica de Varredura e as imagens obtidas demonstraram alterações na topografia do esmalte e maior infiltração de nitrato de prata no grupo A. Portanto, a associação de técnicas clareadoras pode ocasionar alteração na permeabilidade do esmalte dental possibilitando maior infiltração de fluidos bucais.

ABSTRACT

The office and home bleaching association techniques are usually indicated with a view to extend the whitening effect, minimize clinical time and reduce treatment costs. This study aimed to evaluate the effect of these association agents on the surface roughness, topography and permeability of dental enamel. Twenty-eight enamel samples were randomly divided into two groups (n=14): A – Association: 9,5% Hydrogen Peroxide (Daywhite - Oraltch/Discus Dental) and 35% Hydrogen Peroxide (HP Maxx - FGM); and Control - not bleached and kept in artificial saliva. For roughness analysis, average surface roughness (Ra) parameters were used. The topography and permeability were examined by SEM. For permeability evaluation, the samples were immersed in a 50% silver nitrate solution and analyzed using a backscattered electron and secondary electron mode. For the roughness (Ra) evaluation, T-student and Wilcoxon Signed Ranks Test were used, showing not statically significance. The SEM micrographs indicated changes on enamel topography and different levels of silver nitrate penetration in the samples of the bleached group. In the overall analysis, the bleaching agents promoted higher silver nitrate penetration when compared to the control group. Thus, it may be concluded that bleaching agents association might alter the topography of enamel surface. Moreover, the higher infiltration of silver nitrate suggests an easier penetration path for the fluid molecules into the dentin substrate.

Uniterms: Tooth bleaching, Dental enamel, Hydrogen Peroxide, Dental enamel permeability.

INTRODUÇÃO

Usualmente é possível verificar alteração na cor dos dentes que pode ser causada por inúmeros fatores, como perda de vitalidade dental, absorção de pigmentos oriundos de bebidas e alimentos, exposição a medicamentos e desordens no mecanismo de mineralização do esmalte dental[1-4]. Mas um sorriso simétrico, branco e harmônico não somente retrata sinal de saúde e higiene oral, mas representa padrão de beleza na sociedade atual. Assim, o clareamento dental destaca-se como um dos tratamentos odontológicos estéticos mais procurados por ser uma técnica conservadora e produzir resultados satisfatórios imediatos[5, 6].

O clareamento dental tornou-se uma técnica segura e eficaz a partir de 1989, com clareamento caseiro ou supervisionado, que preconizavam o uso diário de moldeira de silicone individual com peróxido de carbamida a 10% no período noturno, durante duas a seis semanas[7-9]. Atualmente novas técnicas e agentes clareadores foram introduzidos no mercado com a utilização de diversas concentrações de peróxido de hidrogênio (PH) e peróxido de carbamida (PC), utilizados em técnicas caseiras, consultório ou a associação de ambas[10-13].

O mecanismo de ação dos agentes clareadores se dá pela oxidação de compostos orgânicos e inorgânicos que pigmentam o dente. Essas substâncias são degradadas em subprodutos químicos, como o dióxido de carbono e água, o que ocorre devido à permeabilidade do esmalte. Assim, o peróxido se espalha através do esmalte e dos túbulos dentinários, liberando radicais livres que quebram as macromoléculas formando radical hidroxila, convertendo as estruturas de alto peso molecular do complexo orgânico em moléculas menores e mais claras, sendo total ou parcialmente eliminadas por difusão[14, 15].

No entanto, os radicais livres (O-) penetram na superfície do esmalte por regiões interprismáticas e podem reagir não somente com moléculas inorgânicas de pigmentos, mas também com a matriz orgânica do esmalte e dentina[16-18]. Recentemente, o nitrato de prata foi utilizado para avaliar a penetração através de tecidos dentais duros, dentre eles o esmalte [19,20]. A utilização dessa substância em estudos que envolvem tratamento com agentes clareadores fornece informações importantes sobre o acesso ao tecido dentinário através do esmalte e a quantificação, embora não numérica, dessa penetração.

Considerando que a difusibilidade de um produto depende de fatores como a composição e concentração do produto, área, tempo de exposição, temperatura e natureza do substrato a ser penetrado, o objetivo deste estudo foi avaliar, por meio de rugosimetria e microscopia eletrônica de varredura (MEV), o efeito da associação de agentes clareadores de uso caseiro e de consultório na rugosidade superficial, topografia e permeabilidade do esmalte bovino. A hipótese testada é que a utilização de diferentes concentrações de produtos clareadores aumenta a rugosidade e permeabilidade do esmalte dental.

MATERIAIS E MÉTODOS

Confecção das amostras e análise da rugosidade superficial

Para a execução da metodologia deste trabalho foram selecionados 90 incisivos bovinos de animais na mesma faixa etária que possuíam todos os dentes já irrompidos. Todos os dentes foram extraídos imediatamente após o sacrifício dos animais e armazenados em solução de timol 0,2%. Posteriormente limpos em banho ultrassônico por dez minutos com curetas periodontais e armazenados em solução de timol 0,2% à temperatura ambiente até o momento de sua utilização.

Com o auxilio de um paquímetro digital (Mitutoyo CD15, Mitutoyo Co., Japan) foi mensurada a distância cérvico-incisal da coroa dividindo-a em terços incisal, médio e cervical. Posteriormente, com um disco de diamante (KG Sorensen, Brasil) em baixa rotação (Kavo do Brasil Ind. Com. Ltda, Brasil) sob refrigeração, os dentes foram seccionados para eliminação do terço coronário cervical e porção radicular. Em seguida, o tecido pulpar coronário dos terços médio e incisal foi removido com lima endodôntica (Dentsply Maillefer, Brasil). A câmara pulpar foi condicionada com ácido fosfórico à 37% (FGM Produtos Odontológicos, Brasil), aplicado sistema adesivo dentinário fotopalimerizável (Single Bond 2, 3M ESPE, USA) e preenchida com resina composta fotopolimerizável (Filtek Z250, 3M ESPE, St. Paul, MN, USA) de forma incremental.

As faces vestibulares foram aplainadas o mais paralelamente possível sem expor dentina, com disco de lixa de carbureto de silício granulação de 600, 1.200 e 1.500 (Norton, São Paulo, SP, Brasil). A cada troca de lixa as amostras foram lavadas com o intuito de remover os grânulos da lixa anterior. Para a obtenção de uma superfície mais uniforme entre as amostras, as lixas foram substituídas a cada cinco amostras aplainadas. As amostras foram, então, fixadas com godiva (Godiva Exata, DFL, Rio de Janeiro, RJ, Brasil) na extremidade de uma matriz acrílica apropriada para adaptação em cortadeira de alta precisão (Isomet 100 – Burhler, Lake Bluff, Illinois, IL, USA). Com disco diamantado (Buehler, Lake Bluff, Illinois, IL,USA) foram seccionadas no sentido mesio-distal e inciso-cervical, obtendo-se, assim, amostras com dimensões de 5 mm x 5 mm. Devido à diferença significativa no padrão morfológico da superfície do esmalte de acordo com região do dente (21), todas as amostras foram selecionadas do terço médio da face vestibular dos incisivos bovinos, com o objetivo de uma melhor padronização das amostras, excluindo, no entanto, amostras com alterações previamente detectadas.

As amostras foram então incluídas em molde cilíndrico de resina de poliestireno (Cristal, Piracicaba, SP, Brasil), com exposição da superfície vestibular na altura de 3,0 mm. Para tal procedimento, foi utilizada uma placa de inclusão feita de compensado com 3 mm de espessura. As amostras foram posicionadas de tal forma que a face vestibular aplainada ficasse sobre uma bancada de granito, com o intuito de obter um paralelismo entre a face vestibular e a base do bloco confeccionado com resina de poliestireno. Um filme radiográfico foi perfurado e a amostra posicionada para inclusão da resina. A resina, então, foi vertida no tubo de PVC para obtenção do molde cilíndrico. Em seguida as amostras foram polidas com pastas de diamante granulações 6, 3, ½ e ¼ (Arotec, São Paulo, SP, Brasil).

As amostras foram divididas de forma aleatória em dois grupos (n=14): A – associação de Peróxido de hidrogênio 35% (Whiteness HP Maxx - FGM) e Peróxido de Hidrogênio 9,5% (Daywhite - Oraltch/Discus Dental). O tratamento clareador foi realizado de acordo com as instruções dos fabricantes (Tabela 1). O grupo controle (C) não recebeu tratamento clareador e foi mantido em saliva artificial. Os géis clareadores foram aplicados numa camada uniforme de aproximadamente 1,0 mm. Após cada aplicação do material clareador, as amostras foram lavadas em água deionizada e mantidas imersas em saliva artificial, trocada diariamente. O tratamento com PH 35% foi realizado em uma única sessão clínica com três aplicações de 18 minutos cada, sendo intercalados três minutos com aplicação de laser (Whitening Laser, DMC, São Carlos, SP, Brasil) e três minutos sem laser; o PH 9,5% foi utilizado diariamente em aplicações de 1 hora durante 14 dias. Todas as amostras foram armazenadas em saliva artificial à 37°C durante 21 dias.

Tabela 1. Protocolo do tratamento clareador

Gel Clareador	Número de aplicações	Tempo de exposição por aplicação	Frequência	Tempo total de exposição
PH 35%	3	18 min	Sessão única	54 min
PH 9,5%	21	1 h	Diariamente	21 h

Tabela 2. Rugosidade média (RA) e desvio padrão (DP) do grupo submetido ao clareamento com associação de Peróxido de Hidrogênio 35% e 7,5%, e categorias estatísticas pelo teste T-student para amostras pareadas (p < 0,05).

Grupo	RA (± DP)	Categoria estatística (p = 0,168)
PH 35% + 9,5% Inicial	-2,2822 ± 0,34476	A
PH 35% + 9,5% Final	-2,2058 ± 0,39793	A

Tabela 3. Rugosidade média (RA), desvio padrão (DP), posto médio do grupo controle, armazenado em saliva artificial, e categorias estatísticas pelo teste de Wilcoxon para amostras pareadas (p < 0,05).

Grupo	RA (± DP)	Categoria estatística (p = 0,168)	Categoria estatística (p = 0,934)
Controle Inicial	0,1126 ± 0,02827	488.00	A
Controle Final	0,1146 ± 0,02150	502.00	A

DETERMINAÇÃO DA RUGOSIDADE SUPERFICIAL INICIAL E FINAL

Nos testes de determinação da rugosidade superficial do esmalte foi utilizado a perfilometria por meio do rugosímetro (SJ-301 Surface Roughness Tester – Mitutoyo, Tokyo, Japão), que constitui um aparelho de alta sensibilidade, utilizado para medir de forma quantitativa a rugosidade superficial. Tal equipamento é constituído por um apalpador (pick-up) que desliza sobre a superfície que será verificada, levando os sinais da agulha apalpadora com ponta ativa de diamante até o amplificador, que contém a parte eletrônica principal, dotada de um indicador de leitura que recebe os sinais da agulha, amplia-os, e os calcula em função do parâmetro escolhido.

O parâmetro utilizado para obtenção da rugosidade superficial foi Ra (rugosidade aritmética), que é definido como o desvio absoluto da média sobre o comprimento da amostragem, ou seja, é a média aritmética entre os picos e vales percorridos pelo instrumento. Este parâmetro é padrão internacional de controle geral de qualidade. Assim, cada amostra foi dividida em dois segmentos: no primeiro segmento foram realizadas cinco leituras antes do tratamento clareador e o valor da rugosidade superficial inicial (Rai) foi obtido através da média aritmética. A rugosidade superficial final (Raf) foi obtida de mesma maneira, no entanto, as cincos leituras finais foram realizadas no segundo segmento da amostra.

Os dados foram tabulados e submetidos à análise inicial para detecção de distribuição normal e homogeneidade entre os valores obtidos. Os valores que apresentaram requisitos que possibilitaram o emprego de análise paramétrica foram submetidos ao teste T-student em nível de 5% de probabilidade, os demais foram submetidos ao teste de Wilcoxon.

ANÁLISE EM MICROSCOPIA ELETRÔNICA DE VARREDURA

Para análise em microscopia eletrônica de varredura, os fragmentos dentais foram removidos das bases cilíndricas de resina de poliestireno. Após a metalização a vácuo com ouro (MED 010, Balzers Union, Balzers, Liechtenstein), as amostras foram analisadas em aumento de 20.000 X (LEO 435 VP, LEO Electron Microscopy Ltd., Cambridge, UK). Amostras representativas de cada grupo receberam proteção em todas as faces com esmalte para unha, exceto na superfície superior do esmalte. Os blocos de esmalte foram então submersos em solução aquosa de 50% de nitrato de prata amoniacal (Aldrich Chemical Co., Milwaukee, WI, EUA) por 24 horas, transferidos então para solução reveladora (Kodak Professional D-76 developer, Kodak Rochester, NY, EUA) diluída em água deionizada na proporção 1:1. As amostras permaneceram na solução reveladora exposta a lâmpadas fluorescente comuns durante oito horas, distante 15 cm da superfície do líquido. Após o processo de revelação dos cristais de nitrato de prata, as amostras foram submetidas a cinco banhos de uma hora cada em água deionizada, renovada a cada banho. Os blocos foram polidos com lixas de carbureto de silício granulação 1.200 e 2.000 (Norton, São Paulo, SP, Brasil) e metalizados a vácuo com aplicação de fina camada de carbono (MED 010). As

amostras foram analisadas em aumentos entre 50 e 500 X (LEO 435 VP, LEO Electron Microscopy Ltd., Cambridge, UK) utilizando o detector de elétrons retro-espalhados e modo em elétrons secundários. Metodologia modificada de Iwamoto et al., 2007 (19).

RESULTADOS

Análise estatística realizada pelo teste T-student ($p < 0,05$) mostrou não haver diferença significante ($p = 0,168$) na rugosidade superficial entre os grupos submetidos ao clareamento dental (Tabela 2). Segundo o teste de Wilcoxson, não houve diferença estatisticamente significante ($p = 0,934$) na rugosidade superficial do grupo controle após o período de armazenagem em saliva artificial (Tabela 3).

As imagens obtidas das amostras infiltradas com nitrato de prata e analisadas em MEV revelaram penetração em todos os grupos, entretanto a análise qualitativa das imagens mostrou maior penetração de nitrato de prata nos grupos clareados. Já no grupo controle, a penetração detectada deu-se por meio das trincas e microtrincas presentes no esmalte (Figura 1).

DISCUSSÃO

A associação de técnicas clareadoras tem sido praticada utilizando-se uma sessão de clareamento em consultório e posterior indicação de clareamento caseiro. A sessão inicial de clareamento no consultório tem o intuito de promover resultado imediato ao paciente e o clareamento caseiro com supervisão do cirurgião-dentista reduz o custo, é de fácil manuseio e proporciona resultado satisfatório e duradouro[22-24]. No entanto, não há evidências sobre os efeitos à estrutura dental submetida à associação de peróxidos em alta concentração por curto período e baixa concentração por longo tempo.

Assim, este estudo avaliou o efeito da associação de gel peróxido de hidrogênio a 35% e 9,5% na superfície e permeabilidade do esmalte dental, sendo a hipótese testada parcialmente confirmada. Após o tratamento clareador não houve diferença significativa na rugosidade superficial (Ra) do esmalte, no entanto foi constatada maior permeabilidade por infiltração de nitrato de prata no grupo submetido à associação de técnicas clareadoras.

Apesar de melhorias significativas nos produtos utilizados em clareamento dental, sabe-se que alterações na composição da estrutura dental podem ocorrer após aplicação de produtos clareadores à base de peróxidos[16,25,26]. Neste estudo não foram encontradas alterações significativas nos valores de Ra e na superfície dental analisada em microscopia eletrônica de varredura. Sendo de acordo com estudos anteriores que avaliaram peróxidos em altas[27,28] e baixas[9,29-31] concentrações e concluíram que esses produtos não causam efeitos deletérios à estrutura dental após serem utilizados em clareamento dental. Entretanto, outras pesquisas apresentam alterações como susceptibilidade à abrasão e desgaste superficial[28], redução da microdureza do esmalte pela mudança na taxa de cálcio e fosfato da estrutura dental[32,33], e aumento de erosão e rugosidade superficial do esmalte[34, 35].

Além disso, análises em microscopia eletrônica de varredura mostram alterações na superfície do esmalte submetido ao clareamento dental, como aumento de poros, irregularidades e presença de depressões[26,36]. Outro estudo mostrou que a realização de clareamento dental caseiro com peróxido de hidrogênio a 6% causou alteração na topografia do esmalte dental e na permeabilidade devido ao aumento de infiltração de nitrato de prata[20]. Sabendo-se que o tecido dental exibe substancial permeabilidade ao peróxido de hidrogênio e que esta aumenta de acordo com a concentração do peróxido de hidrogênio e o tempo de contato superfície/produto[37], o nitrato de prata era usado para detectar infiltração ou falhas na camada híbrida de restaurações adesivas[38-41] e passou a ser utilizado para avaliar a sua penetração através do esmalte dental[19]. Dessa forma, é viável usar esse produto em estudos que envolvam tratamento clareador dental, pois fornece informações importantes sobre a permeabilidade dos tecidos em análise.

Neste estudo, as amostras ficaram imersas em nitrato de prata amoniacal por 24 horas e então foram analisadas por MEV, sendo possível constatar que as amostras submetidas à associação de técnicas clareadoras apresentaram maior permeabilidade quando comparadas com aquelas do grupo controle. Apesar de não apresentar significativa alteração na topografia do esmalte, o aumento da porosidade do esmalte clareado permitiu maior infiltração de partículas de nitrato de prata por prismas ou microtrincas intrínsecas da estrutura, o que corrobora com resultado encontrado em estudo que avaliou a penetração do peróxido de hidrogênio pelo tecido dental e concluiu que quanto mais alta a concentração, maior a penetração do peróxido na câmara pulpar [37]. O que ocasiona inflamação pulpar diagnosticada pela sensibilidade a estímulos externos imediatamente após tratamento clareador[42, 43].

Por outro lado, a saliva artificial utilizada como meio de armazenagem pode influenciar nos resultados encontrados no estudo, pois seu efeito tampão permite manter estável o processo de desmineralização/remineralização[44]. Após inúmeros estudos, é possível concluir que pesquisas que mimetizam a cavidade oral, como manutenção da temperatura e presença de saliva artificial, obtêm menores efeitos deletérios ao tecido dental que aqueles que não simulam a situação clínica[45].

CONCLUSÃO

Considerando a metodologia utilizada neste estudo e os resultados encontrados, conclui-se que: apesar de não causar alterações significativas na superfície do esmalte, a associação de técnicas clareadores de consultório e caseira aumentou a permeabilidade dos tecidos dentais podendo causar futuros danos à vitalidade dental. Sendo assim, futuros estudos são necessários para mensurar possíveis danos que produtos clareadores poderão causar caso entrem em contato com o tecido pulpar.

REFERÊNCIAS

1. Faunce F. Management of discolored teeth. Dent Clin North Am 1983;27:657-670.

2. McEvoy SA. Chemical agents for removing intrinsic stains from vital teeth. I. Technique development. Quintessence Int 1989a;20:323-328.

3. McEvoy SA. Chemical agents for removing intrinsic stains from vital teeth. II. Current techniques and their clinical application. Quintessence Int 1989b;20:379-384.

4. Nathoo SA. The chemistry and mechanisms of extrinsic and intrinsic discoloration. J Am Dent Assoc 1997;128 Suppl:6S-10S.

5. Vieira GF, Arakaki Y, Caneppele TM. Spectrophotometric assessment of the effects of 10% carbamide peroxide on enamel translucency. Braz Oral Res 2008;22:90-95.

6. Haywood VB. Nightguard vital bleaching. Dent Today 1997;16:86, 88, 90-81.

7. Haywood VB, Heymann HO. Nightguard vital bleaching. Quintessence Int 1989;20:173-176.

8. Haywood VB, Heymann HO. Nightguard vital bleaching: how safe is it? Quintessence Int 1991;22:515-523.

9. Haywood VB, Leech T, Heymann HO, Crumpler D, Bruggers K. Nightguard vital bleaching: effects on enamel surface texture and diffusion. Quintessence Int 1990;21:801-804.

10. Cadenaro M, Navarra CO, Mazzoni A, Nucci C, Matis BA, Di Lenarda R, et al. An in vivo study of the effect of a 38 percent hydrogen peroxide in-office whitening agent on enamel. J Am Dent Assoc 2010;141:449-454.

11. Cakir FY, Korkmaz Y, Firat E, Oztas SS, Gurgan S. Chemical analysis of enamel and dentin following the application of three different at-home bleaching systems. Oper Dent 2011;36:529-536.

12. Grobler SR, Majeed A, Moola MH, Rossouw RJ, van Wyk Kotze T. In vivo Spectrophotometric Assessment of the Tooth Whitening Effectiveness of Nite White 10% with Amorphous Calcium Phosphate, Potassium Nitrate and Fluoride, Over a 6-month Period. Open Dent J;5:18-23.

13. Kihn PW BD, Romberg E, Peterson K A Clinical Evaluation of 10 Percent Vs. 15 Percent Carbamide Peroxide Tooth-Whitening Agents American Dental Association 2000;131:1478-1484.

14. Basting RT, Rodrigues AL, Jr., Serra MC. The effects of seven carbamide peroxide bleaching agents on enamel microhardness over time. J Am Dent Assoc 2003;134:1335-1342.

15. Markovic L, Jordan RA, Lakota N, Gaengler P. Micromorphology of enamel surface after vital tooth bleaching. J Endod 2007;33:607-610.

16. Hegedus C, Bistey T, Flora-Nagy E, Keszthelyi G, Jenei A. An atomic force microscopy study on the effect of bleaching agents on enamel surface. J Dent 1999;27:509-515.

17. Park HJ, Kwon TY, Nam SH, Kim HJ, Kim KH, Kim YJ. Changes in bovine enamel after treatment with a 30% hydrogen peroxide bleaching agent. Dent Mater J 2004;23:517-521.

18. Ubaldini AL, Baesso ML, Medina Neto A, Sato F, Bento AC, Pascotto RC. Hydrogen peroxide diffusion dynamics in dental tissues. J Dent Res 2013;92:661-665.

19. Iwamoto N, Shimada Y, Tagami J. Penetration of silver nitrate into bleached enamel, dentin, and cementum. Quintessence Int 2007;38:e183-188.

20. Mendonça LC, Naves LZ, Garcia LFR, Correr-Sobrinho L, Soares CJ, Quagliatto PS. Permeability, roughness and topography of enamel after bleaching: tracking channels of penetration with silver nitrate. Braz J Oral Sci 2011;10:1-6.

21. Fejerskov O, Josephsen K, Nyvad B. Surface ultrastructure of unerupted mature human enamel. Caries Res 1984;18:302-314.

22. Joiner A. The bleaching of teeth: a review of the literature. J Dent 2006;34:412-419.

23. Heymann HO. Tooth whitening: facts and fallacies. Br Dent J 2005;198:514.

24. Matis BA, Cochran MA, Eckert G. Review of the effectiveness of various tooth whitening systems. Oper Dent 2009;34:230-235.

25. Lewinstein I, Hirschfeld Z, Stabholz A, Rotstein I. Effect of hydrogen peroxide and sodium perborate on the microhardness of human enamel and dentin. J Endod 1994;20:61-63.

26. Zalkind M, Arwaz JR, Goldman A, Rotstein I. Surface morphology changes in human enamel, dentin and cementum following bleaching: a scanning electron microscopy study. Endod Dent Traumatol 1996;12:82-88.

27. Spalding M, Taveira LA, de Assis GF. Scanning electron microscopy study of dental enamel surface exposed to 35% hydrogen peroxide: alone, with saliva, and with 10% carbamide peroxide. J Esthet Restor Dent 2003;15:154-164; discussion 165.

28. Sulieman M, Addy M, Macdonald E, Rees JS. A safety study in vitro for the effects of an in-office bleaching system on the integrity of enamel and dentine. J Dent 2004;32:581-590.

29. Oltu U, Gurgan S. Effects of three concentrations of carbamide peroxide on the structure of enamel. J Oral Rehabil 2000;27:332-340.

30. Pinto CF, Oliveira R, Cavalli V, Giannini M. Peroxide bleaching agent effects on enamel surface microhardness, roughness and morphology. Braz Oral Res 2004;18:306-311.

31. De Abreu DR, Sasaki RT, Amaral FL, Florio FM, Basting RT. Effect of home-use and in-office bleaching agents containing hydrogen peroxide associated with amorphous calcium phosphate on enamel microhardness and surface roughness. J Esthet Restor Dent 2011;23:158-168.

32. Lee CQ, Cobb CM, Zargartalebi F, Hu N. Effect of bleaching on microhardness, morphology, and color of enamel. Gen Dent 1995;43:158-160, 162.

33. Titley KC, Chernecky R, Rossouw PE, Kulkarni GV. The effect of various storage methods and media on shear-bond strengths of dental composite resin to bovine dentine. Arch Oral Biol 1998;43:305-311.

34. Azrak B, Callaway A, Kurth P, Willershausen B. Influence of bleaching agents on surface roughness of sound or eroded dental enamel specimens. J Esthet Restor Dent 2010;22:391-399.

35. Dominguez JA, Bittencourt B, Michel M, Sabino N, Gomes JC, Gomes OM. Ultrastructural evaluation of enamel after dental bleaching associated with fluoride. Microsc Res Tech 2012;75:1093-1098.

36. Pretty IA, Edgar WM, Higham SM. The effect of bleaching on enamel susceptibility to acid erosion and demineralisation. Br Dent J 2005;198:285-290; discussion 280.

37. Bharti R, Wadhwani K. Spectrophotometric evaluation of peroxide penetration into the pulp chamber from whitening strips and gel: An in vitro study. J Conserv Dent 2013;16:131-134.

38. Sano H, Shono T, Takatsu T, Hosoda H. Microporous dentin zone beneath resin-impregnated layer. Oper Dent 1994;19:59-64.

39. Soares CJ, Celiberto L, Dechichi P, Fonseca RB, Martins LR. Marginal integrity and microleakage of direct and indirect composite inlays: SEM and stereomicroscopic evaluation. Braz Oral Res 2005;19:295-301.

40. Reis A, Grande RH, Oliveira GM, Lopes GC, Loguercio AD. A 2-year evaluation of moisture on microtensile bond strength and nanoleakage. Dent Mater 2007;23:862-870.

41. Ritter AV, Ghaname E, Leonard RH. The influence of dental unit waterline cleaners on composite-to-dentin bond strengths. J Am Dent Assoc 2007;138:985-991; quiz 1022-1023.

42. Moncada G, Sepulveda D, Elphick K, Contente M, Estay J, Bahamondes V, et al. Effects of Light Activation, Agent Concentration, and Tooth Thickness on Dental Sensitivity After Bleaching. Oper Dent 2013.

43. Goldberg M, Grootveld M, Lynch E. Undesirable and adverse effects of tooth-whitening products: a review. Clin Oral Investig 2010;14:1-10.

44. Sa Y, Sun L, Wang Z, Ma X, Liang S, Xing W, et al. Effects of two in-office bleaching agents with different pH on the structure of human enamel: an in situ and in vitro study. Oper Dent 2013;38:100-110.

45. Attin T, Kielbassa AM, Schwanenberg M, Hellwig E. Effect of fluoride treatment on remineralization of bleached enamel. J Oral Rehabil 1997;24:282-286.

Pigmentação imediata de resina composta por alimento corante: relato de caso clínico

Immediately Pigmentation of Composite Resin by Food Dye: Clinical Case Report

Palavras-chave: resinas compostas, pigmentação.
Keywords: composite resins, pigmentation.

Juliana do Carmo Públio[1]
jupublio@hotmail.com
Marília Zeczkowski[1]
mariliaz21@gmail.com
Michele de Oliveira Lima[1]
michele.olima@hotmail.com
Flávio Henrique Baggio Aguiar[2]
aguiar@fop.unicamp.br
Débora Alves Nunes Leite Lima[2]
dalima@unicamp.br

1. Doutorandas em Clínica Odontológica- Área Dentística, Faculdade de Odontologia de Piracicaba- UNICAMP.
2. Professores Associados, Departamento de Odontologia Restauradora- Área Dentística- Faculdade de Odontologia de Piracicaba- UNICAMP.

RESUMO

Uma das maiores causas de insatisfação dos pacientes na clínica odontológica é a alteração de cor das restaurações em resina composta, que pode estar relacionada com diferentes fatores. Este relato de caso clínico descreve a pigmentação de uma restauração de resina composta em dente posterior, após a ingestão de alimento corante. Procedimentos de acabamento e polimento foram realizados para remoção da pigmentação. Assim, o objetivo do caso clínico foi discutir os fatores inerentes ao material restaurador que podem levar ao manchamento do compósito imediatamente após o procedimento restaurador.

ABSTRACT

One of the greatest causes of patient dissatisfaction is the discoloration of composite resin restorations, which may be related to different factors. This case report illustrates a pigmentation of a composite resin restoration in posterior tooth that occurred after the intake of food rich in dye. Finishing and polishing procedures were performed to remove the pigmentation. Thus, the aim of this clinical case was to discuss the factors inherent in the restorative material that can lead to composite staining immediately after the restorative procedure.

INTRODUÇÃO

A busca pela excelência estética de restaurações em resina composta, através da mimetização da cor entre substrato dentário e material restaurador, vem sendo cada vez mais exigida pelos pacientes. Um material restaurador estético é considerado adequado quando apresenta propriedades físicas e mecânicas capazes de resistir aos desafios encontrados no meio bucal, além de ter a capacidade de manter sua cor original ao longo do tempo[9,11].

A resina composta é um material capaz de unir-se ao substrato dental através dos sistemas adesivos e oferece excelentes propriedades estéticas e mecânicas[2], o que faz deste material restaurador o mais utilizado para a confecção de restaurações diretas. No entanto, um dos maiores desafios clínicos encontrados na prática odontológica é a manutenção da cor da resina composta nas restaurações ao longo do tempo. Sendo assim, a pigmentação desse material é uma causa frequente de substituição de restaurações, e pode estar relacionada a fatores como tabagismo, ingestão de alimentos com alto teor de corantes, má higienização bucal9, fotopolimerizadores deficientes[11], tamanho da partícula de carga e rugosidade superficial da resina composta[7].

Desta forma, o objetivo deste trabalho foi apresentar o relato de caso clínico de uma restauração em resina composta pigmentada em decorrência da ingestão de alimento corante, e discutir fatores inerentes ao material restaurador, além dos cuidados que o Cirurgião-dentista deve ter para evitar o manchamento do compósito imediatamente após sua confecção.

RELATO DE CASO

Paciente do gênero masculino, 32 anos de idade, compareceu à clínica de Pós-graduação da Faculdade de Odontologia de Piracicaba (FOP-Unicamp), relatando sensibilidade no dente 46. No exame clínico foi constatada a presença de uma restauração atípica extensa em resina composta (Figura 1). Ao exame radiográfico, verificou-se a presença de lesão cariosa sob o material restaurador no dente 46 (Figura 2). Desta forma, o plano de tratamento proposto foi a substituição da restauração deficiente do dente 46, através de restauração direta em resina composta.

Sob isolamento absoluto, foi realizada a remoção da restauração deficiente do dente 46 (Figura 3) com pontas diamantadas esféricas #1014 e #1016 (KG Sorensen, Cotia, São Paulo, Brasil). Após a remoção da restauração, foi observada uma região escurecida na mesial do dente 47, porém nenhum procedimento foi realizado, pois tratava-se de uma lesão cariosa paralisada em esmalte (Figura 3).

No dente 46 foi observado que a parede pulpar apresentava-se próxima à câmara pulpar e optou-se por realizar a proteção pulpar indireta, utilizando cimento de ionômero de vidro forrador (Vidrion F- SS White Dufelx, Rio de Janeiro, RJ, Brasil) (Figura 4). Após a espera do tempo de presa de 2,5 minutos, foi realizado o condicionamento do substrato do dente 46 com ácido fosfórico a 37% (Condac 37-FGM, Joinvile, SC, Brasil), por um período de 15 segundos em dentina e 30 segundos em esmalte. O ácido fosfórico foi removido através de lavagem abundante e o excesso de água foi retirado com o auxílio de bolinhas de algodão umedecido, para que o substrato dentinário se mantivesse úmido, evitando-se o colabamento das fibrilas colágenas e propiciando melhor adesão ao substrato.

Com o auxílio de um microbrush, o sistema adesivo convencional de dois passos, Adper Single Bond 2 (3M ESPE, Sumaré, SP, Brasil) foi aplicado por toda a cavidade e fotoativado por 10 segundos (RADII CALL- SDI, Pinheiros, SP, Brasil) de acordo com as instruções do fabricante. Para o procedimento restaurador, utilizou-se a resina composta microhíbrida Filtek Z250 (3M ESPE, Sumaré, SP, Brasil). Foram inseridos incrementos de 2mm de resina composta com o auxílio de espátulas de inserção (Suprafill, Duplex, SP, Brasil), para minimizar os efeitos da contração de polimerização. Para confecção do ponto de contato e contorno anatômico, foi utilizada matriz metálica parcial (Unimatrix, TDV, Pomerode, SC, Brasil), grampo Unimatrix e cunhas de madeira (TDV, Pomerode, SC, Brasil). Após o término da restauração, a matriz, a cunha, o grampo e o isolamento absoluto foram removidos e realizou-se o ajuste oclusal (Figura 5) com pontas diamantadas FF (KG Sorensen, Cotia, São Paulo, Brasil). O paciente recebeu orientação para evitar alimentos pigmentantes nas primeiras 24 horas e ainda retornar no dia seguinte para a realização do acabamento e polimento final.

No retorno do paciente foi observada uma pigmentação rósea sobre toda a superfície da restauração do dente 46 (Figura 6). Ao questionar o paciente, com o propósito de se chegar a uma conclusão sobre a causa da pigmentação, o mesmo relatou que havia consumido beterraba no mesmo dia em que foi realizada a restauração. Constatou-se então, que houve uma pigmentação superficial do material restaurador em decorrência da ingestão deste alimento.

Para tentar recuperar a cor original da restauração, foram realizados os procedimentos de acabamento e polimento através de pontas diamantadas de granulação fina e extrafina (KG Sorensen, Cotia, SP, Brasil), borrachas abrasivas (Viking- KG Sorensen, Cotia, SP, Brasil) e pastas de polimento (Diamond Ac I e II, FGM produtos odontológicos, Joinville, SC, Brasil). Após esses procedimentos, observou-se remoção a coloração rósea e reestabelecimento do mimetismo do material restaurador com a estrutura dental (Figura 7).

Após dois anos o paciente retornou para proservação, e foi observado que a restauração apresentava-se adequada quanto à coloração, adaptação marginal, pontos de contato (Figura 8) e radiograficamente (Figura 9).

DISCUSSÃO

Entre as características da resina composta, a estabilidade de cor é uma das mais importantes para o sucesso de uma restauração estética, sendo esta uma das principais causas de substituição das restaurações[4]. As restaurações são mais susceptíveis a pigmentação imediatamente após a confecção devido à presença de radicais livres não reagidos na camada superficial, o que propicia a ligação desses radicais com pigmentos[5].

As alterações de cor nas resinas compostas ocorrem por fatores intrínsecos através de reações físico-químicas dos componentes da resina composta e fatores extrínsecos da superfície do material como adsorção e acúmulo de pigmentos que levam ao manchamento da resina composta5. Sendo que, os pigmentos extrínsecos são provenientes de hábitos alimentares por meio de ingestão de alimentos e bebidas como, por exemplo: o vinho tinto, café, refrigerantes a base de cola e chás1. E os fatores intrínsecos, estão relacionados às alterações na matriz orgânica da resina, na interface entre esta e as partículas de carga inorgânica, nos grupamentos metacrilatos não reagidos, na oxidação da amina aceleradora, no tamanho e distribuição das partículas de carga, iniciadores e inibidores de polimerização, além do grau de higroscopia do material[1,5].

Dietschi e colaboradores relatam que o machamento da resina composta pode estar relacionado também com a sorção de água. A sorção de água ocorre por meio da interação desta com grupos

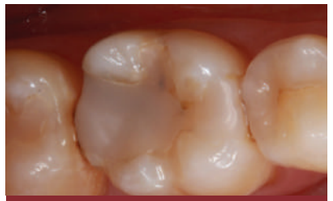

Figura 1 – Restauração inicial do dente 46.

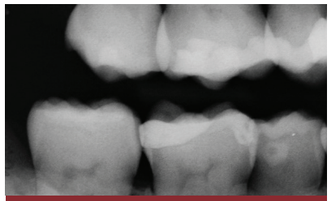

Figura 2 – Radiografia interproximal inicial.

Figura 3 – Preparo cavitário do dente 46.

Figura 4 – Proteção pulpar do dente 46.

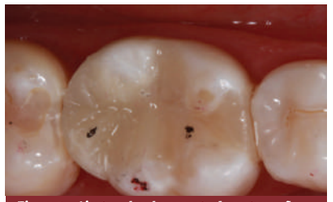

Figura 5 – Ajuste oclusal e aspecto da restauração logo após a finalização.

Figura 6 – Restauração após 24 horas.

Figura 7 – Restauração após os procedimentos de acabamento e polimento.

Figura 8 – Restauração após dois anos.

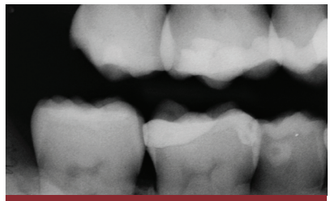

Figura 9 – Radiografia interproximal após dois anos.

susceptíveis a degradação hidrolítica como éster, éter e hidroxila presentes nos monômeros do compósito, ou pela característica tridimensional da rede polimérica formada ou por penetração através da interface presente entre a partícula de carga e a matriz10. Desta forma, a água atua como um transportador de pigmentos no processo de sorção e, portanto, o manchamento por adsorção tende a acompanhar a absorção de água, ocorrendo principalmente durante a primeira semana[3,16].

Além da composição da resina composta, o acabamento e o polimento deste material também podem estar relacionados com a alteração de cor, já que na primeira sessão apenas é realizado acabamento inicial, finalizando este procedimento na sessão seguinte, o que justifica um maior grau de rugosidade superficial e propensão a maior impregnação de pigmentos nesta superfície[9].

Porém, na literatura ainda há contradições sobre qual o melhor momento para a execução do acabamento e polimento. De acordo com alguns autores, estes procedimentos podem ser realizados imediatamente após o término da restauração ou tardiamente. Quando realizado imediatamente após, o material está mais sujeito à deformação plástica causada pelo aumento de temperatura gerada pelo instrumento rotatório no momento do acabamento. Por outro lado, a reação de polimerização continua por até 24h, podendo ocorrer expansão higroscópica e por consequência, adsorção de pigmentos em contato com a água. E ainda existem relatos que afirmam que os procedimentos de polimento imediato não afetam negativamente a dureza de superfície, rugosidade superficial e selamento marginal de resinas compostas microhibrídas e microparticuladas[8,15,14].

Além disso, a camada superficial da restauração de resina composta pode permanecer não polimerizada, devido ao contato com o oxigênio do ambiente, o qual é um potente inibidor da reação de polimerização6. Esse contato do material restaurador com o oxigênio leva a formação de camada superficial mal polimerizada, a qual é mais sujeita a pigmentação[6,12], esta é diretamente proporcional à quantidade de oxigênio presente no meio interferindo no processo de polimerização da resina composta6. Desta forma a redução dessa camada por procedimentos de polimento, reduz as chances de manchamento da resina composta, decorrente da impregnação de pigmentos5.

Para o caso clínico apresentado, foi realizado polimento inicial, porém o fato de esperar por 24h para a realização do polimento final atuou como um facilitador para a pigmentação da resina em virtude da ingestão da beterraba. A cor roxo-avermelhado deste tubérculo é proveniente de seu corante natural denominado betanina. O tamanho desta partícula, sua solubilidade e a concentração ingerida podem ser fatores associados à facilidade de pigmentação da resina composta[9].

Desta forma, pode ter ocorrido alguma absorção do pigmento de betanina pelo componente hidrofílico da matriz orgânica, principalmente, o TEGDMA13 da resina composta utilizada, e por isso, clinicamente foi possível observar a coloração rósea na restauração.

Na rotina no consultório odontológico, os pacientes questionam os cirurgiões-dentistas sobre a influência de

seus hábitos alimentares e de higiene na longevidade e qualidade de suas restaurações. Sabendo que a composição das resinas compostas comercializadas é diversificada, não sendo possível identificar uma única causa das alterações de cores sofrida pelo material, o conhecimento dos fatores envolvidos na pigmentação sobre a superfície de uma resina composta e quais os cuidados que devem ser tomados na realização de uma restauração, podem orientar o clínico no que diz respeito à garantia de uma melhor estabilidade de cor e manutenção a longo prazo das restaurações em resina composta.

CONCLUSÃO

É recomendado que o cirurgião-dentista instrua os pacientes de não ingerir alimentos corantes nas primeiras 24 horas, afim de controlar o manchamento de restaurações recém-confeccionadas. Ainda, o acabamento e polimento são relevantes quando o objetivo é manutenção e longevidade das restaurações.

REFERÊNCIAS BIBLIOGRÁFICAS

1. Barutcigil C, Yildiz M. Intrinsic and extrinsic discoloration of dimethacrylate and silorane based composites. Journal of Dentistry 2012; 40:57-63.

2. Bayne SC, Heymann HO, Swift Jr. EJ. Update on dental composite restorations. JADA 1994; 125: 687-701.

3. Dietschi D, Campanile G, Holz J, Meyer JM. Comparison of the color stability of ten new-generation composites: an in vitro study. Dent Mater 1994; 10: 353-362.

4. Douglas R.D. Color stability of new-generation indirect resins for prosthodontic application. J Prosthet Dent 2000; 83(2):166-70.

5. Falkensammer F, Arnetzl GV, Wildburger A, Freudenthaler J. Color stability of different composite resin materials. J Prosthet Dent 2013; 109(6):378-83.

6. Gauthier MA, Stangel I, Ellis TH, Zhu XX. Oxygen Inhibition in Dental Resins. J Dent Res 2005; 84(8):725-9.

7. Guler AU, Yilmaz F, Kulunk T, Guler E, Kurt S. Effects of different drinks on stainability of resin composite provisional restorative materials. J Prosthet Dent 2005; 94(2):118-24.

8. Lopes G.C, Franke M, Maia HP. Effect of finishing time and techniques on marginal sealing ability of two composite restorative materials. J. Prosthet Dent 2002; 88(1):32-36.

9. Malhotra N, Shenoy RP, Acharya S, Shenoy R, Mayya S. Effect of three indigenous food stains on resin-based, microhybrid-, and nanocomposites. Journal of Esthetic and Restorative Dentistry 2011; 23(4):250–257.

10. Pfeifer CS, Shelton ZR, Braga RR, Windmoller D, Machado JC, Stansbury JW. Characterization of dimethacrylate polymeric networks: A study of the crosslinked structure formed by monomers used in dental composites. European Polymer Journal 2011; 47(2):162-170.

11. Samra APB, Pereira SK, Delgado LC, Borges CP. Color stability evaluation of aesthetic restorative materials. Braz Oral Res 2008; 22(3):205-10.

12. Shawkat ES, Shortall AC, Addison O, Palin WM. Oxygen inhibition and incremental layer bond strengths of resin composites. Dent Mater 2009; 25(11):1338-46.

13. Soares-Geraldo D., Scaramucci T., Steagall-Jr W., Braga S.E.M., Sobral M.A.P. Interaction between staining and degradation of a composite resin in contact with colored foods. Braz Oral Res 2011; 25(4):369-75.

14. Terry D.A. Finishing and Polishing Adhesive Restorations: Part II. PPAD, 2005; 17(8):545-548.

15. Venturini D. et al. Effect of Polishing Techniques and Time on Surface Roughness, Hardness and Microleakage of Resin Composite Restorations. Oper. Dent 2006; 31(1):11-17.

16. Yildiz E, Sirin Karaarslan E, Simsek M, Ozsevik AS, Usumez A. Color stability and surface roughness of polished anterior restorative materials. Dent Mater J 2015; 29.

Disgeusia em indivíduos sob terapia de câncer de cabeça e pescoço: uma revisão integrativa

Prevention of Dysgeusia Induced by Radiotherapy and Chemotherapy: Integrative Review

Victor Tieghi Neto[1]
Carla Renata Sanomiya Ikuta[2]
Cássia Maria Fischer Rubira[3]
Paulo Sergio Da Silva Santos[4]

1. Doutorando em Estomatologia. Faculdade de Odontologia de Bauru – Universidade de São Paulo (FOB-USP).
victortieghi@usp.br
2. Doutoranda em Estomatologia. Faculdade de Odontologia de Bauru – Universidade de São Paulo (FOB-USP).
carla.ikuta@usp.br
3. Professora Doutora de Estomatologia. Faculdade de Odontologia de Bauru – Universidade de São Paulo (FOB-USP).
rubira@fob.usp.br
4. Professor Doutor de Estomatologia. Faculdade de Odontologia de Bauru – Universidade de São Paulo (FOB-USP).
paulosss@fob.usp.br

Palavras-chave: disgeusia, quimioterapia, neoplasia de cabeça e pescoço, radioterapia.
Keywords: dysgeusia, chemotherapy, head and neck neoplasms, radiotherapy.

RESUMO

Introdução: A disgeusia é um dos efeitos colaterais observados em pacientes com câncer de cabeça e pescoço porque as terapias antineoplásicas podem diminuir a concentração dos receptores celulares de sabor. A disgeusia é definida como uma sensação anormal ou alterada do sabor, podendo ser uma alteração desagradável ou deturpada do sentido do paladar. Essa alteração no paladar pode levar o indivíduo a um quadro de desnutrição, o que pode comprometer o tratamento antineoplásico. Dada essa importância, somada a dificuldade de encontrar protocolos de prevenção da disgeusia e seus mecanismos, o objetivo desse trabalho foi realizar uma pesquisa na literatura relacionada disgeusia. **Material e Métodos:** O levantamento na literatura utilizou uma busca na base de dados (PubMed) e foram utilizados os descritores: Head and neck cancer AND chemotherapy AND dysgeusia AND radiotherapy. **Resultados:** Foram encontrados 16 artigos dos quais 6 foram selecionados para análise entre os anos de 2007 e 2014. **Conclusão:** De acordo com os achados dessa revisão, no que diz respeito à terapêutica utilizada para amenizar os efeitos da disgeusia, a suplementação com sulfato de zinco juntamente com um aconselhamento nutricional foram as condutas que mais apresentaram benefícios aos pacientes. Porém a ausência de estudos prospectivos com relação dos efeitos secundários dessa medicação torna a sua escolha cautelosa.

ABSTRACT

Introduction: *Side effects in head and neck cancer patients related to antineoplastic therapies are painful and disabling, mainly, in radio and chemotherapy combination. Dysgeusia is one of this side effects associated with patients that are receiving antineoplastic therapies, because there is a taste receptor reduction. Accordingly, dysgeusia is an abnormal or altered taste sensation, may be unpleasant. Taste change may be leading to a malnutrition and compromising antineoplastic therapy. The aim of this integrative review due to importance and difficulty in dysgeusia prevention protocol.* ***Methods:*** *Bibliography research was procedure at PubMed Database. Keywords chosen were Head and neck cancer AND chemotherapy AND dysgeusia AND radiotherapy.* ***Results:*** *It was found 16 articles, and were selected 6 to present review. These articles were published between 2007 and 2014.* ***Conclusion:*** *According to our research, zync sulphate supplement and nutritional advising are the most effective methods to improve dysgeusia effects. However, the absence of longterm studies of this medication must be considered during therapies.*

INTRODUÇÃO

Pacientes com câncer de cabeça e pescoço (CCP) tem como opções de tratamento cirurgia, quimioterapia e radioterapia, combinadas ou não. Os efeitos adversos, por vezes, dolorosos e debilitantes são observados, especialmente, na combinação da quimioterapia (QT) e radioterapia (RT). A disgeusia é um dos efeitos colaterais observados nesse grupo de pacientes[5,7] pois as terapias antineoplásicas podem diminuir a concentração dos receptores celulares do sabor[5]. Estima-se que cerca de 50-75% dos pacientes submetidos à quimioterapia e/ou radioterapia apresentam essa condição[9].

Disgeusia é um distúrbio qualitativo gustatório, relacionado à distorção na percepção do sabor[6] fazendo com que o paciente relate alterações no paladar de sabor amargo ou metálico persistente[5]. A disgeusia resultante da terapia combinada antineoplásica pode ter múltiplas causas incluindo a mucosite oral, drogas que afetam os receptores do paladar e olfato e deficiência nutricional[7]. Quando em RT, a disgeusia pode ocorrer a partir de uma dose de 30 Gy e progredir para uma diminuição lenta da percepção dos 4 principais sabores (salgado, doce, azedo e amargo)[9].

Diante da dificuldade de encontrar dados suficientes que auxiliem na conduta clínica preventiva da disgeusia decorrentes de QT e/ou RT em indivíduos com câncer de cabeça e pescoço, realizamos esta revisão integrativa com artigos publicados nos últimos 10 anos, a partir da base de dados do PubMed/Medline e LILACS, com a finalidade de atualização sobre a disgeusia para profissionais que atuam na área de oncologia.

MATERIAL E MÉTODOS

Trata-se de um estudo definido como Revisão Integrativa, o qual se caracteriza por meio de síntese de resultados de estudos publicados, de maneira sistemática e organizada. Utilizaram-se os bancos de dados PubMed/Medline (inglês) e LILACS (espanhol/português) em língua inglesa, espanhola e portuguesa, para o levantamento dos artigos na literatura com o objetivo de esclarecer a respeito da conduta e orientar os cirurgiões-dentistas que atendam ao grupo de pacientes com CCP e que apresentem a queixa de disgeusia. Os descritores em língua inglesa, utilizados na busca foram Head and neck cancer AND chemotherapy AND dysgeusia AND radiotherapy.

Os critérios de inclusão definidos foram: 1- estudos que abordem a temática dos efeitos secundários da QT e/ou RT em portadores de CCP e prevenção e tratamento da disgeusia indexados na base de dados (PubMed/Medline e LILACS); 2 - artigos publicados no intervalo dos anos de 2004 e 2014.

Os resultados foram descritos de forma cronológica quanto à data de publicação, classificação do artigo (original, relato de caso, revisão de literatura) quanto à prevenção e o tratamento. Os artigos foram divididos quanto ao tipo em revisão de literatura e ensaio clínico, ao idioma, ao ano de publicação e profissão dos autores.

RESULTADOS

Um total de 16 artigos foram identificados na base de dados do PubMed/Medline e nenhum artigo do LILACS, sendo selecionados 6 artigos que obedeceram os critérios de inclusão estabelecidos na metodologia, compondo assim a amostra final[1-4,8,9] (Tabela 1).

Dos 6 artigos encontrados um foi escrito em língua espanhola1 e cinco artigos em inglês[2-4,9]. Três artigos foram referentes à revisão de literatura[1,3,9] e 3 referentes aos ensaios clínicos para terapia da disgeusia[2,4,8]. Sobre a autoria dos estudos, observou-se que 3 artigos foram publicados por cirurgiões dentistas[1,3,9], um por médico[4] e um por um grupo multidisciplinar[2].

Apenas um dos artigos de revisão de literatura[3] e os três artigos de ensaios clínicos[2,4,8] abordam a disgeusia como tema principal, os demais artigos[1,9] abordam o tema dentro de subdivisões referentes às alterações secundárias das terapias antineoplásicas.

Wong[9], em seu estudo, buscou fazer uma revisão abrangente sobre as complicações bucais que envolvem as terapias contra o CCP, dentre elas as complicações associadas à radioterapia e quimioterapia. O estudo aborda a disgeusia como um dos efeitos agudos da radioterapia que tende a se desenvolver no início do tratamento em 50% a 75% dos pacientes (exacerbada quando a dose de radioterapia atinge 30 Gy) e persistir por algumas semanas após o término do tratamento, embora, em alguns casos, esses efeitos podem se tornar evidentes em qualquer momento. Entretanto, essa condição parece ser na maioria dos casos, parcialmente ou totalmente reversível, mas com característica de hipogeusia residual.

O tratamento preventivo proposto foi a suplementação com zinco e/ou vitamina D, com eficácia diversificada, seguida do acompanhamento nutricional. No entanto, os autores não citaram qualquer tipo de protocolo ou critério para a utilização dessas condutas, assim como dados mais precisos da avaliação de sua eficácia.

Najafizade et al.[8] realizaram um estudo clinico para avaliar o efeito da terapia com capsulas de sulfato de zinco através de testes tipo duplo cego placebo randomizado em pacientes adultos que receberam RT (acima de 2000 cGy) com ou sem QT. O artigo procurou avaliar a alteração de paladar antes, ao final e um mês após a RT. O grupo placebo apresentou aumento significativo no limiar de percepção nos quatro sabores imediatamente após a RT e 1 mês pós-radioterapia. O grupo que recebeu o zinco apresentou ligeiro aumento do limiar para a percepção do sabor salgado. Contudo os autores não foram capazes de explicar os mecanismos de ação do medicamento e seus efeitos a longo prazo e sugerem pesquisas com maior tempo de proservação e diferentes doses do zinco.

Bascones et al.[1] realizaram um estudo de revisão abrangendo os efeitos secundários da QT e RT que acometem os pacientes com CCP. Os autores descreveram a disgeusia em um único tópico como um dos efeitos resultantes da RT, porém não abordaram seus mecanismos de ação nem qualquer tipo de prevenção para essa condição.

Hovan et al.[3] identificaram, por meio de uma revisão sistemática, a prevalência da disgeusia (56% a 76%) dependendo do tipo de terapia realizada para o tratamento. Os autores reuniram estudos entre 1990 e 2008, com pacientes submetidos à RT, QT ou terapia combinada que relacionavam a disgeusia como um dos efeitos adversos. Os autores fizeram referência as terapias utilizadas para prevenir/tratar a disgeusia através de suplementação de sulfato de zinco, a amifostina e aconselhamento nutricional. Todas as terapias foram ineficientes levando a conclusão de que, a partir da literatura atual, não há uma forma previsível de prevenir ou tratar a disgeusia.

Halyard et al.[2] realizaram um estudo multicêntrico com 169 pacientes (que receberam radioterapia) do tipo duplo cego, com grupo controle e placebo, para realização de tratamento com medicação de sulfato de zinco na prevenção da disgeusia durante dois meses. Os

Tabela 1: Sinopse dos artigos relacionados à disgeusia, os quais preencheram o critério de inclusão da revisão de literatura

Autores /Título do artigo	Periódico (vol, nº, pag, ano)	Considerações/ Temática	Tratamento e conduta	Resultados (efetivos ou não)
WONG HM: Oral complications and management strategies for patients undergoing cancer therapy.	Scientific World Journal. 2014 Jan 8;2014	Adverte os profissionais de saúde para as complicações orais associadas com a terapia de câncer, dando uma revisão abrangente.	Sulfato de zinco e vitamina D	Eficácia diversificada, seguida de acompanhamento nutricional
NAJAFIZADE N, et al.: Preventive effects of zinc sulfate on taste alterations in patients under irradiation for head and neck cancers: A randomized placebo-controlled trial.	J Res Med Sci. 2013 Feb;18(2):123-6.	Avaliam o efeito da terapia com capsulas de sulfato de zinco através de testes tipo duplo cego placebo randomizado em pacientes adultos que receberam radioterapia com ou sem quimioterapia.	Sulfato de zinco	Houve ligeiro aumento do limiar para a percepção do sabor salgado
BASCONES, et al: Oral secondary effects of radiotherapy and chemotherapy in cancer of the cervicofacial region.	Med Clin (Barc). 2013 Jul 21;141(2):77-81	Revisão de literatura abrangendo os efeitos secundários da quimioterapia e radioterapia.	-	-
HOVAN AJ, et al : A systematic review of dysgeusia induced by cancer therapies.	Support Care Cancer. 2010 Aug;18(8):1081-7	Discussão sobre a incidência, mecanismo de ação e as formas de prevenção da disgeusia.	Sulfato de zinco, amifostina e aconselhamento nutricional	Todas as terapias se mostraram ineficientes
HALYARD MY, et al: Does zinc sulfate prevent therapy-induced taste alterations in head and neck cancer patients? Results of phase III double-blind, placebo-controlled trial from the North Central Cancer Treatment Group (N01C4).	Int J Radiat Oncol Biol Phys. 2007 Apr 1;67(5):1318-22	Estudo multicêntrico, do tipo duplo cego, com grupo controle e placebo, para realização de prevenção com medicação de sulfato de zinco na prevenção da disgeusia em pacientes irradiados.	Sulfato de zinco	Não preveniu as alterações de paladar induzidas pela radiação em pacientes que receberam doses de RT ≥ 2000 cGy.
KOMAKI R, et al : Effects of amifostine on acute toxicity from concurrent chemotherapy and radiotherapy for inoperable non-small-cell lung cancer: report of a randomized comparative trial.	Int J Radiat Oncol Biol Phys. 2004 Apr 1;58(5):1369-77	Analisam os efeitos da amifostina no combate da disgeusia em pacientes que receberam tratamento com radio e quimioterapia através de estudo de investigação clínica.	Amifostina	O tratamento se mostrou ineficiente

autores constataram que a terapia com sulfato de zinco nos pacientes que receberam doses de RT ≥ 2000 cGy, não preveniu as alterações de paladar induzidas pela radiação.

Para analisar os efeitos da amifostina no combate da disgeusia em pacientes que receberam tratamento com RT e QT, Komaki et al.[4] realizaram um estudo de investigação clínica entre dois grupos de pacientes, comparando aqueles que receberam amifostina durante o tratamento e os que não receberam. No grupo que recebeu a amifostina, o aparecimento da disgeusia foi significantemente mais frequente dentre outros sintomas, mostrando a ineficiência da terapêutica para esse fim quando comparado ao grupo sem a medicação4.

DISCUSSÃO

A disgeusia é definida como uma sensação anormal ou alterada do sabor, uma alteração desagradável ou deturpada do sentido do paladar (descrito como salgado, amargo ou metálico)[2,3]. Embora sua etiologia seja incerta, tal condição pode ser atribuída a uma neurotoxicidade dos receptores gustativos e olfativos provenientes da radioterapia e quimioterapia[1,3]. Os danos podem ocorrer de três formas: (1) Diminuição de células receptoras, (2) modificação da estrutura dos receptores das células ou alterações de sua superfície, (3) interrupção da codificação neural. A terapia da radiação pode alterar a estrutura dos poros do paladar (resultando na interrupção de entrega de moléculas de aroma para células receptoras) ou produzindo o adelgaçamento do epitélio da papila[3]. Essa é uma alteração frequentemente reportada pelos pesquisadores que realizam estudos sobre os efeitos secundários das terapias envolvendo os pacientes com CCP, principalmente

associados à QT e/ou RT[1-4,8,9]. Mesmo a disgeusia sendo frequente, há dificuldades de encontrar definições sobre seus mecanismos de ação, assim como protocolos bem estabelecidos com resultados satisfatórios relacionados à efetividade na prevenção e tratamento.

Essa dificuldade pode ser devido ao fato de que alguns estudos utilizaram grupos de pacientes heterogêneos, com grande variação na gravidade e tipo de alteração sensorial. Estas variações na sintomatologia entre os pacientes com CCP tornam difícil correlacionar distúrbios sensoriais com marcadores biológicos específicos. Em segundo lugar, o metabolismo nos pacientes com câncer é medido por numerosos fatores endógenos e exógenos, que interagem uns com os outros de forma complexa. Assim, é difícil para o rastreamento de certos fatores interligados responsáveis pela alteração sabor e odor. Há um consenso, no entanto, que o dano às células receptoras sensoriais e atividades neuronais anormais são causas independentes das alterações do paladar e odor nestes pacientes, mas a etiologia desses transtornos é multifatorial.[3]

Estas circunstâncias justificam o número reduzido de apenas 16 artigos encontrados sendo seis deles atenderam aos critérios de inclusão. Com relação aos seis artigos selecionados[1-4,8,9], três artigos são referentes a pesquisa clínica que visam procurar entender os mecanismos de ação da disgeusia frente as terapias medicamentosas como sulfato de zinco e amifostina, os quais foram comprovadamente ineficazes dentro de seus critérios[2,4,8]. Dentre os demais artigos desta revisão de literatura, dois artigos relataram a disgeusia dentro do contexto das complicações orais da QT e RT sem maiores abordagens sobre o assunto[1,9] e apenas um artigo realizou uma revisão sistemática dedicada a disgeusia induzida por terapias antineoplásicas[3].

Baseado nos achados dessa revisão, no que diz respeito à prevenção utilizada para amenizar os efeitos da disgeusia, a suplementação com cápsulas de sulfato de zinco 50mg, três vezes ao dia, no início da QT e/ou RT e em conjunto ao adequado aconselhamento nutricional foram as condutas que mais apresentaram benefícios aos pacientes. Porém, a falta de estudos clínicos prospectivos dos efeitos secundários do sulfato de zinco torna sua escolha cautelosa.

CONCLUSÃO

Os estudos clínicos quanto à conduta da disgeusia não são padronizados, tornando a escolha terapêutica ineficiente. Fica clara a necessidade da realização de estudos clínicos padronizados, com evidências sólidas para a compreensão dos efeitos proporcionados pelas condutas preventivas e terapêuticas descritas na literatura.

REFERÊNCIAS

1. Bascones-Martínez A, Muñoz-Corcuera M, Gómez-Font R. Oral secondary effects of radio-therapy and chemotherapy in cancer of the cervicofacial region. Med Clin (Barc). 2013 Jul 21;141(2):77-81. doi: 10.1016/j.medcli.2013.03.012.

2. Halyard MY, Jatoi A, Sloan JA, Bearden JD, Vora SA, Atherton PJ, et al. Does zinc sulfate prevent therapy-induced taste alterations in head and neck cancer patients? Results of phase III double-blind, placebo-controlled trial from the North Central Cancer Treatment Group (N01C4). Int J Radiat Oncol Biol Phys. 2007 Apr 1;67(5):1318-22.

3. Hovan AJ, Williams PM, Stevenson-Moore P, Wahlin YB, Ohrn KE, Elting LS, et al. A systematic review of dysgeusia induced by cancer therapies. Support Care Cancer. 2010 Aug;18(8):1081-7. doi: 10.1007/s00520-010-0902-1.

4. Komaki R, Lee JS, Milas L, Lee HK, Fossella FV, Herbst RS, et al. Effects of amifostine on acute toxicity from concurrent chemotherapy and radiotherapy for inoperable non-small-cell lung cancer: report of a randomized comparative trial. Int J Radiat Oncol Biol Phys. 2004 Apr 1;58(5):1369-77

5. McLaughlin, RNL. Taste Dysfunction in Head and Neck Cancer Survivors. Oncol Nurs Forum . 2013 Jan;40(1): E4-13.

6. Mizoguchi Y, Monji, A, Yamada S. Dysgeusia Successfully Treated With Sertraline. J Neuropsychiatry Clin Neurosci 2012 Spring; 24(2):E42. doi: 10.1176/appi.neuropsych.11040095.

7. Mosel DD, Bauer RL, Lynch DP, Hwang ST. Oral complications in the treatment of cancer patients. Oral Dis 2011; 17: 550–9. doi: 10.1111/j.1601-0825.2011.01788.x.

8. Najafizade N, Hemati S, Gookizade A, Berjis N, Hashemi M, Vejdani S. et al. Preventive effects of zinc sulfate on taste alterations in patients under irradiation for head and neck cancers: A randomized placebo-controlled trial. J Res Med Sci. 2013 Feb;18(2):123-6.

9. Wong HM. Oral complications and management strategies for patients undergoing cancer therapy. Scientific World Journal. 2014 Jan 8;2014:581795. doi: 10.1155/2014/581795.

Implantodontia no SUS: uma proposta de guia de tratamento utilizando sobredentaduras para reabilitação de pacientes com edentulismo total

Implantology in SUS: a Proposal of Treatment Guide Using Overdentures for Total Edentulos Patient Rehabilitation

Palavras-chave: mandibulas edêntulas, sobredentaduras, SUS.
Keywords: mandibular edentulous, overdenture, SUS.

Pedro Daniel Ferreira de Menezes[1]
Marcílio Alves Ferraz[2]
Marcelo Nunes Dourado Rocha[3]
Luize Piropo [4]

1. Mestre em Implantodontia (UNISA-SP). Coordenador Especialização de Implantes (ABO-VC). Professor Atualização e Especialização de Implante (ABO-BA).
2. Mestre em Periodontia (PUC-Minas). Especialista em Implantodontia ABO-BA.. Professor de Periodontia da FAINOR.
3. Doutor em Saúde Pública (ISC-UFBA). Professor Adjunto do Instituto de Humanidades, Artes e Ciências da Universidade Federal da Bahia.
4. Graduação em Odontologia Escola Baiana de Medicina e Saúde Publica(EBMSP). Especialista em Implantodontia ABO-BA.

RESUMO

A implantodontia promoveu uma verdadeira revolução nos planejamentos de reabilitações protéticas unitárias, parciais e totais desde sua introdução no início da década de 80. Entretanto, grande parte dos pacientes que necessitam desta especialidade no Brasil, não possuem condições financeiras para ter acesso a consultórios particulares. A política de Saúde Bucal do governo federal tem evoluído desde 2004, com a implantação do programa Brasil Sorridente, sendo que em dezembro de 2010 foi publicada pelo ministério da saúde a portaria 718/2010 que autorizou a realização de implantes dentários nos CEOs. Desta maneira é indispensável uma discussão sobre critérios de seleção de pacientes, estabelecimento de prioridades, protocolos de execução, acompanhamento e manutenção, para que a implantodontia seja instituída de maneira segura e previsível objetivando alcançar os mesmos resultados conquistados nos centros privados. As sobredentaduras implantorretidas determinam uma grande melhoria na retenção e estabilidade das próteses totais inferiores podendo vir a representar a maneira mais segura, efetiva e previsível para que a implantodontia venha a ser tornar uma realidade dentro dos serviços odontológicos proporcionados nos CEOs.

ABSTRACT

Implant dentistry launched a revolution in the planning of single, partial and total prosthetic rehabilitation, since its introduction in the early 1980s. However, most patients who need this treatment in Brazil, do not have the means to allow them to access private consultations. The oral health policy of the federal government has evolved since 2004 with the implementation of the Smiling Brazil program, and in December 2010 the 718/2010 decree was published by the health ministry authorizing to perform dental implants in the CEOs. In this way this necessitates a discussion on patient selection criteria, establishing priorities, implementing protocols, monitoring and maintenance, so that implant dentistry is inserted in a safe and predictable manner in order to obtain the same results as in private centres. The overdentures implants determining a large improvement in retention and stability of the total lower denture may come to represent the most safe, effective and predictable manner so that implant dentistry will be become a reality within the dental services provided in CEOs.

INTRODUÇÃO

O edentulismo total tornou-se uma das sequelas mais evidentes da falta de assistência odontológica para a população mais carente do Brasil. Durante décadas, a única alternativa oferecida pela saúde pública aos problemas odontológicos da população foram as exodontias, e, dessa maneira, a perda de todos os dentes passou a ser admitida como tradução de uma condição social inferior e aceita como o resultado "natural" do processo de envelhecimento das pessoas mais carentes. As ausências dos dentes causam problemas funcionais, fonéticos, estéticos e psicológicos aos pacientes. Tais deficiências geram deficiências nutricionais que podem influenciar a condição sistêmica dos pacientes, além de problemas de convivência familiar e social. Assim sendo, a reabilitação desses indivíduos é fundamental para obtenção da saúde plena, considerando fatores biológicos, físicos, psicológicos e sociais.

No que tange às possibilidades terapêuticas e reabilitadoras desenvolvidas pela odontologia para os pacientes edêntulos totais, ganha destaque, sobretudo a partir da década de 1980, com a publicação dos trabalhos Albrektsson e Branemark, a utilização de implantes osseointegráveis.

Entretanto, apesar dos grandes benefícios que pode proporcionar aos pacientes, a implantodontia permanece inacessível à maioria dos brasileiros portadores de ausências dentárias, simplesmente, pela ausência de condições financeiras de realizarem seus tratamentos nos consultórios particulares.

A possibilidade da modificação desta realidade começou a tomar forma a partir da introdução dos implantes osseointegráveis no rol de procedimentos oferecidos no Sistema Único de Saúde (SUS) através dos Centros de Especialidades Odontológicas (CEO), que foi regulamentada com a publicação da portaria 718/SAS em dezembro de 2010.

Inicialmente, pelo princípio da universalidade, todos os pacientes portadores de ausências dentárias deveriam ter o acesso assegurado à reabilitação com implantes no SUS. Entretanto, considerando a baixa capacidade instalada do sistema de serviços de saúde em face da grande demanda reprimida, é imperativo que sejam estabelecidas prioridades de atendimento, garantindo, desta forma, o respeito ao princípio constitucional da equidade que define que os pacientes que mais necessitam sejam reabilitados primeiro.

Em consequência, para a efetiva implantação da Implantodontia no SUS, faz-se necessária a introdução de uma série de mecanismos regulatórios que a normatizem, indo desde o estabelecimento das prioridades, passando pelos protocolos de atendimento, chegando, finalmente, aos mecanismos de manutenção longitudinal dos pacientes reabilitados. O objetivo deste trabalho consiste na proposição de critérios de prioridade para o acesso dos usuários aos procedimentos de implantodontia no SUS. Neste percurso, trata-se de apresentar um breve histórico acerca da origem e desenvolvimento da implantodontia e das políticas de saúde bucal no âmbito do SUS. Em seguida, apresenta-se uma análise comparativa acerca das alternativas de reabilitação dos pacientes edêntulos totais. Finalmente, define-se uma proposta de guia de tratamento para reabilitação de pacientes com edentulismo total utilizando sobredentaduras.

BREVE HISTÓRICO DAS POLÍTICAS DE SÁUDE BUCAL NO SUS

Em 2004, o Ministério da Saúde (MS) produziu o documento Diretrizes da Política Nacional de Saúde Bucal, onde: "O conceito ampliado de saúde, definido no artigo 196 da Constituição da República deve nortear a mudança progressiva dos serviços, evoluindo de um modelo assistencial centrado na doença e baseado no atendimento a quem procura, para um modelo de atenção integral à saúde, onde haja a incorporação progressiva de ações de promoção e de proteção, ao lado daquelas propriamente ditas de recuperação" (Brasil, Ministério da Saúde 2004).

Desta maneira, estabeleceram-se como prioridades ações de promoção, prevenção e recuperação da saúde do indivíduo, destacando-se a Fluoretação das águas de abastecimento, Educação em saúde, Higiene Bucal Supervisionada, Aplicação Tópica de Flúor, Ações de Recuperação e Ações de Reabilitação, onde destaca-se a necessidade de inclusão da reabilitação protética, em princípio na Atenção Básica.

Em 2004 foram criados os Centros de Especialidades Odontológicas (CEOs) com a finalidade de operacionalizar as ações propostas e também discutidas na 3ª Conferência Nacional de Saúde Bucal (2004), trabalhando na lógica da média complexidade. Cinco especialidades são obrigatórias no CEO: a Periodontia, a Endodontia, a Cirurgia Bucomaxilofacial, a Estomatologia e o Atendimento a Portadores de Necessidades Especiais. Nestes centros podem, ainda, ser implantados outros serviços especializados de acordo com a necessidade local. Atualmente, as portarias nº 599/GM e a Portaria nº 600/GM representam o arcabouço jurídico que normatizam a implantação e o financiamento destas unidades de saúde respectivamente. (Brasil, 2005; Brasil, 2006).

O inquérito epidemiológico SB BRASIL 2010, estudo epidemiológico de base nacional, mostrou dados significativos sobre a necessidade de prótese no país, por faixa etária, comparando com o levantamento epidemiológico de 2003.

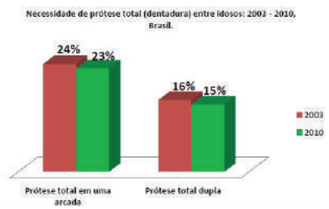

SAÚDE BUCAL BRASIL 2010

Para reverter este quadro, o Ministério da Saúde vem continuamente aprimorando o financiamento das próteses dentárias no País, visando ampliar o número de Laboratórios de Próteses Dentárias (LRPD) e consequentemente a oferta de prótese. As portarias ministeriais nº 2.373/GM/MS e nº 211/SAS/MS visam este intuito. A Portaria 2.373 alterou o sistema de credenciamento do LRPD, agora qualquer município com qualquer base populacional pode cadastrar laboratórios e não existe restrição quanto à natureza jurídica desses laboratórios.

Fig. 1a

Fig. 1a e Fig. 1b: Próteses Totais realizadas no CEO-Vitória da Conquista vista frontal e lateral.

Fig. 1b

Entretanto, apesar das grandes melhorias nas condições de Sáude Bucal, dentre os pacientes reabilitados com próteses totais no CEOs, ainda existe um grupo de pacientes que não tiveram sua condição restabelecida plenamente. Já na década de 60, Branemark classificou tais pacientes como inválidos orais. Esses pacientes caracterizam-se por apresentarem um elevado grau de atrofia alveolar, condição que impossibilita a obtenção de níveis satisfatórios de retenção e estabilidade pelas próteses totais convencionais. Ou seja, as condições anatômicas não permitem a reabilitação plena destes pacientes mesmo quando utilizadas as melhores técnicas e materiais por profissionais qualificados.

Em dezembro de 2010, foi publicada a portaria 718/SAS onde foi regulamentada a realização de implantes osseointegráveis no SUS. Desde então os CEOs estão autorizados a oferecer esta modalidade reabilitadora aos pacientes.

ALTERNATIVAS PARA REABILITAÇÃO DE PACIENTES EDÊNTULOS TOTAIS

Os trabalhos clássicos da implantodontia (Branemark,1981) demonstravam uma grande preocupação com os pacientes chamados de inválidos orais, elegendo esses pacientes como os que seriam beneficiados inicialmente pelo implantes osseointegráveis. Tais pacientes caracterizavam-se pela a ausência de todos os dentes e por possuírem um elevado grau de atrofia óssea alveolar. Esses pacientes, até então eram reabilitados com próteses totais convencionais, entretanto devido a suas características anatômicas locais, tais próteses apresentam níveis insatisfatórios de retenção e estabilidade, levando-os a uma condição funcional inadequada, vindo daí o termo "inválidos orais". Tal condição é mais crítica na mandíbula edêntula (Figs 2a e 2b).

Fig. 2a

Fig. 2b

Fig. 2a e Fig. 2b: Mandíbulas edêntulas com elevado grau de atrofia óssea alveolar.

As próteses totais convencionais, já se incorporaram à rotina de muitos CEOs distribuídos pelo país. Essas próteses destacam-se pela qualidade e pelo empenho dos protesistas em reabilitar os pacientes dentro de padrões estéticos e funcionais ideais. Entretanto, existem dificuldades anatômicas principalmente nas mandíbulas edêntulas que dificultam a obtenção de níveis aceitáveis de retenção e estabilidade. Desta maneira, uma boa parte dos pacientes que recebem próteses totais nos CEOs não são reabilitados integralmente já que as deficiências de retenção e estabilidade geradas pelas características anatômicas impedem um condição funcional que alcance níveis satisfatórios de eficiência mastigatória.

Essa realidade não se restringe à realidade brasileira, em 2009 a BSSDP (Sociedade Britânica para Estudo das Próteses Odontológicas), confirmou as deficiências de retenção e estabilidade das próteses totais inferiores e recomendou a utilização de 2 implantes e de uma sobredentadura mucosuportada e implantoretida como o tratamento mínimo para os pacientes edêntulos na mandíbula, afirmando que existem grandes evidências que este tipo de tratamento gera grandes benefícios funcionais aos pacientes.

Desta forma, acreditamos que os pacientes com mandíbulas edêntulas devam ser determinados como as prioridades para receberem os implantes no SUS.

REVISÃO DE LITERATURA

As sobredentaduras retidas por implantes determinam um grande avanço na retenção e estabilidade das próteses totais inferiores. Em 2002, foi publicado um consenso acompanhando o simpósio realizado na Universidade McGill em Montreal no Canadá, onde um grupo de renomados pesquisadores citaram: "As evidências disponíveis sugerem que a reabilitação da mandíbula edêntula com uma prótese total convencional não é a mais adequada primeira opção de tratamento. Existem agora evidências esmagadoras de que a sobredentadura retida por dois implantes deva ser a primeira escolha de tratamento para os pacientes com mandíbulas edêntulas". Em 2009, os membros da sociedade Britânica para o Estudo da Prótese Odontológica (BSSPD) publicaram o Consenso de York, sendo este a continuidade e a avaliação do acompanhamento longitudinal dos casos reabilitados com a orientação do consenso de McGill, onde concluíram: "Existem um corpo substancial de evidências disponíveis demonstrando que satisfação e a qualidade de vida dos pacientes reabilitados com sobredentaduras em mandíbulas edêntulas é significativamente maior quando comparado aos pacientes com próteses totais inferiores convencionais".

Essas referências clássicas denotam a relevância da realização de dois implantes osseointegráveis para adaptação de sobredentaduras na mandíbula edêntula, vindo a considerar este planejamento como o tratamento mínimo para estes pacientes.

Os benefícios desta modalidade reabilitadora foram descritas em uma revisão sistemática publicada por Thomason J.M. et al(2012). Eles citaram que o aumento da confiança para conviver socialmente representa um dos maiores ganhos gerados pela ISOD´s(sobredentaduras retidas por o'rings). A possibilidade de comer livremente aonde quiserem e na companhia que escolherem é fundamental para o dia a dia. Isso é importante para pacientes que relatam ausência de vida social, o que pode estar relacionado com sérios problemas de saúde incluindo depressão e eventualmente a morte. Além disso, pacientes com ISOD´s apresentaram um aumento da satisfação e da capacidade de mastigação comparados a com as próteses totais convencionais depois de um programa de reeducação alimentar. Os autores concluem que, atualmente, existem evidencias esmagadoras suportando a proposta que sobredentaduras

retidas por dois implantes devem ser a primeira escolha para o tratamento da mandíbula edêntula. Citam ainda que a próxima tarefa é identificar e superar as barreiras para levar esses benefícios aos pacientes edêntulos.

Turkyilmaz I.et al. (2010) realizaram uma revisão sistemática no Pubmed utilizando como critérios de inclusão artigos publicados em inglês entre 1964 e 2008 onde o desempenho mastigatório de pacientes portadores de sobredentaduras retidas por implantes eram comparados com pacientes reabilitados com próteses totais convencionais. Os resultados dos estudos clínicos indicaram uma maior taxa de satisfação geral nos pacientes tratados com sobredentaduras em comparação às próteses convencionais. Além disso, os pacientes com implantes apresentaram maior taxa de conforto, estabilidade da prótese e habilidade mastigatória. Ainda segundo o estudo, os pacientes tratados com implantes na mandíbula apresentam uma significativa melhora em sua qualidade de vida. Desta maneira, concluíram que os odontólogos contemporâneos devem sempre considerar outras opções às próteses totais convencionais.

Em 2011, Geckili O. et al., compararam o impacto na qualidade de vida da instalação sobredentaduras retidas por implantes. No estudo 78 pacientes edêntulos responderam o questionário OHIP-14 inicialmente e após, no mínimo, 1 ano de utilização de prótese total convencional e 6 meses após colocação em função da prótese total retida por implantes e os dados foram comparados estatisticamente. Baseados nos resultados os idosos que receberam dois implantes para reter uma sobredentadura na mandíbula demonstraram uma significativa melhoria em sua qualidade de vida.

Ellis J. S. et al.(2009), buscaram comparar o impacto de um aconselhamento dietético na satisfação de pacientes e o impacto a qualidade de vida de pacientes com IOD´s(Sobredentaduras com implantes) e CD´s (Dentaduras Convencionais). No estudo foram selecionados 28 IOD´s e 26CD´s com bons índices de satisfação com suas próteses e aplicaram um questionário OHIP-20 antes do aconselhamento dietético e 6 meses após. Concluíram que o aconselhamento dietético enfatiza as diferenças entre os tipos de próteses mostrando que os pacientes IOD´s mostraram-se mais satisfeitos com o conforto da prótese, estabilidade e capacidade mastigatória quando comparada às prótese convencionais.

Jabbour Zet al. (2012), avaliaram durante 2 anos, 172 pacientes edêntulos totais, reabilitados com próteses totais na maxila e na mandíbula. Um grupo recebeu próteses totais convencionais e outro, sobredentaduras retidas por dois implantes. O principal questionamento era determinar se havia uma estabilidade dos resultados e qual a magnitude do impacto na qualidade de vida dentro deste período de acompanhamento. Concluíram que as mandíbulas reabilitadas com sobredentaduras retidas por dois implantes determinam uma melhor qualidade de vida a longo prazo quando comparados às próteses totais convencionais.

Harris, D et al(2013), em estudo prospectivo, comparam o impacto na qualidade de vida da instalação de sobredentaduras retidas por implantes (IOD´s) em relação à próteses totais convencionais (CD´s). 122 pacientes foram selecionados e receberam reabilitações protéticas novas. Após 3 meses foram divididos em 2 grupos sendo que um permaneceu com as próteses convencionais e o segundo recebeu dois implantes e posteriormente as próteses tiveram suas retenções através dos sistema bola. Foram aplicados questionários para avaliação da satisfação e da qualidade de vida em diferentes momentos. Os resultados comprovaram que o IOD´s aumentam significativamente a satisfação dos pacientes, qualidade de vida e a função mastigatória quando comparadas aos pacientes portadores de próteses totais convencionais de boa qualidade. Entretanto os autores afirmam que existe um grupo de pacientes que, apesar de esclarecidos sobre os benefícios do tratamento, não irão se dispor a passar pela cirurgia para instalação de implantes.

Rashid F. et al (2011), realizaram estudo multicêntrico com o objetivo de determinar a satisfação dos pacientes com próteses totais convencionais e sobredentaduras retidas por dois implantes. Os autores citaram que muitos estudos randomizados demonstraram grandes vantagens quando utilizados os IOD´s, entretanto questinou-se se esses resultados seriam reproduzidos em diferentes comunidades. Desta maneira o estudo foi conduzido com pacientes da América do norte, Europa e América do sul. No total, 203pacientes participaram do estudo sendo que 104 receberam as IOD´s e 99 CD´s. Após 6 meses de acompanhamento foi demonstrado que a melhoria na satisfação dos pacientes foi significativamente maior nos pacientes que receberam os implantes. Eles concluíram que os resultados observados se somam à outros estudos na afirmação de que a instalação de 2 implantes na mandíbula para reter uma sobredentadura é uma técnica que determina melhores resultados que a utilização das prótese totais convencionais.

Gecklili O. et al (2012) comparam a satisfação dos pacientes, qualidade de vida e a força da mordida de pacientes portadores de sobredentaduras retidas por implantes e pacientes portadores de próteses totais convencionais com um período de acompanhamento de 4 anos. O estudo envolveu 50 pacientes com sobredentaduras e 50 pacientes reabilitados com próteses totais convencionais. A qualidade de vida não pode ser satisfatoriamente mensurada pois não havia a validação do questionário OHIP- EDENT para o turco. Entretanto, concluíram que os níveis de força de mordida e de satisfação dos pacientes foi significativamente maior nos pacientes que possuíam sobredentaduras retidas por implantes.

Políticas e estratégias públicas de saúde devem basear-se em evidências dos efeitos benéficos das intervenções nas conseqüências sociais e biológicas das doenças. A qualidade, efetividade e eficácia das intervenções, particularmente das condições crônicas, são freqüentemente avaliadas pelo impacto na qualidade de vida dos indivíduos. Considerando a mandíbula edêntula uma condição crônica pelo nível de atrofia óssea alveolar, muitos estudos tem demonstrado o impacto positivo qualidade de vida de pacientes reabilitados com sobredentaduras retidas por dois implantes em comparação aos que utilizam próteses totais convencionais.

GUIA DE TRATAMENTO PARA REABILITAÇÃO DE PACIENTES COM EDENTULISMO TOTAL UTILIZANDO SOBREDENTADURAS

A reabilitação dos pacientes inválidos orais com implantes osseointegráveis, pode tornar-se a porta de entrada da implantodontia no SUS. A priorização da reabilitação destes pacientes resgata uma divida com as pessoas que mais estiveram desassistidas pela saúde publica nas ultimas décadas, pois o elevado grau de atrofia, que impossibilita a retenção/estabilidade correta das próteses totais convencionais é a tradução mais fiel de uma época mutiladora que necessita ser reparada.

Segundo a literatura, as próteses totais inferiores representam o alvo principal das queixas dos pacientes edêntulos totais, pois devido às condições anatômicas, a retenção e estabilidade dessas próteses tornam-se mais difíceis. Assim sendo é comum que muitos pacientes utilizem as próteses apenas socialmente, não conseguindo ter sua condição funcional reestabelecida, ou muitas vezes nem a utilizem.

Existem dois planejamentos para a reabilitação das mandíbulas edêntulas com implantes. As próteses tipo protocolo, ou seja, próteses fixas realizadas sobre 4 ou 5 implantes ou as overdentures que são próteses totais convencionais removíveis retidas geralmente por 2 implantes.

A reabilitação de um paciente com uma prótese fixa tipo protocolo, exige um maior preparo e experiência do cirurgião, do protesista e do técnico em prótese dentária(Figs 3a e 3b). Detalhes na incisão, regularização do rebordo, localização do nervo, distribuição das perfurações e implantes, tornam a técnica cirúrgica trabalhosa e sensível. A fase protética requer um conhecimento específico do protesista para a correta seleção dos componentes, habilidade nas fases de transferência, confecção e prova do assentamento da barra metálica, verificação do enceramento e ajuste oclusal final. O laboratório de prótese, da mesma forma, necessita de uma estrutura específica para a fundição da infraestrutura metálica que dará resistência a prótese final. Desta maneira, apesar dos benefícios claros gerados pela prótese fixa, o grau de complexidade de todas as fases do tratamento, torna mais difícil a viabilização de sua execução nos CEOs.

Fig 3a

Fig 3b

Figs. 3a e 3b Reabilitação com protese fixa sobre implantes(Protocolo inferior).

Já para a reabilitação com overdentures, é necessária a instalação apenas de 2 implantes osseointegráveis na região anterior da mandíbula desta maneira a técnica cirúrgica é menos invasiva em comparação à cirurgia para o protocolo inferior, tornando-a mais rápida e menos traumática para os pacientes(Figs 4a e 4b). Nesse tipo de reabilitação a prótese total do paciente é aproveitada, sendo que será apenas adaptada a um sistema de retenção.

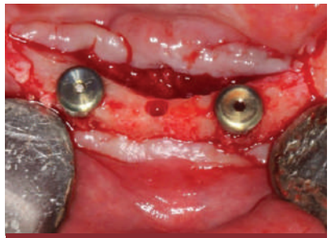

Fig. 4a - Implantes instalados .

Fig. 4b - Cicatrizadores instalados.

Existem diversos sistemas de retenção para sobredentaduras, como magnetos, barra-clip, Era, Locator, O´ring dentre outros.

Os principais parâmetros de comparação entre os sistemas de retenção são: retenção, espaço requerido, facilidade de higienização, custos, manutenção e satisfação dos pacientes. Segundo a literatura, os sistemas de o´rings possuem índices satisfatórios em todos os parâmetros quando comparados a outros sistemas de retenção como barra-clip e magnetos por exemplo.

A simplicidade de execução, o baixo custo e os altos índices de satisfação dos pacientes fazem com que as sobredentaduras retidas por o´rings representem uma boa indicação para a reabilitação dos pacientes edêntulos na mandíbula (Figs 5a e 5b).

Fig. 5a - Pilares tipo oring´s instalados.

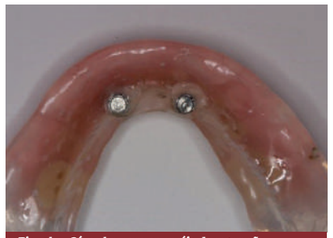

Fig. 5b - Cápsulas com os anéis de retenção capturadas na base da prótese.

Por outro lado, a efetividade de tal sistema é baseada nos anéis de retenção de borracha, desta forma, o sistema necessita de um protocolo de manutenção para a substituição desses anéis que com o tempo sofrem um processo natural de fadiga. Essa rotina deve ser estabelecida a partir da introdução dos atendimentos nos CEOs, sendo que os benefícios e os ganhos comprovados na qualidade de vida dos pacientes justificam este acompanhamento próximo.

CONSIDERAÇÕES FINAIS

Muitos CEOs já realizam a reabilitação de pacientes edêntulos totais com próteses totais convencionais. Segundo o Sistema de informações laboratoriais do SUS(SIA/SUS) mais de 1.700.000 prótese totais foram instaladas até junho/2015, sendo 736.000 próteses totais inferiores. Uma parte destes pacientes enquadram-se na classificação de "inválidos orais", portanto apesar dos benefícios gerados pela instalação de próteses totais, estas apresentam níveis insatisfatórios de retenção e estabilidade impedindo a reabilitação funcional destes pacientes. Assim sendo, as sobredentaduras retidas por o´rings representam um complemento à essas reabilitações, vindo a devolver aos pacientes uma condição plena estética e principalmente funcional.

REFERÊNCIAS

1. Albrektsson T; Branemark PI; Hansson HA; Lindstrom J. Osseointegrated titanium implants. Requirements for ensuring a long lasting, direct bone-to-implant anchorage in man. ActaOrthopScand; 52(2): 155-70, 1981

2. Feine JS, Carlsson GE, Awad MA, Chehade A, Duncan WJ, GizaniS,Head T, Lund JP, MacEntee M, Mericske-Stern R, Mojon P, MoraisJ,Naert I, Payne AG, Penrod J, Stoker GT Jr, Tawse-Smith A, Taylor TD, Thomason JM, Thomson WM, Wismeijer D. McGill Consensus Statement on Overdentures. Montreal, Quebec, Canada. May24-25, 2002. Int J Prosthodont. 2002 Jul-Aug;15(4):413-4

3. Thomason, J M, Feine J, Exley C, Moynthan P, Muller, F, Naert I, Ellis J S, Barclay C, Butterworth C, Scott B, Lynch C, Stewardson D, Smith P, Welfare R, Hyde P, McAndrew R, Fenlon M, Barclay S, Barker D. The York Concensus Statement on Implant-Supported Overdentures.Eur J Prosthonti Ret Dentvol 17 n°4 164-165.

4. Thomason J M The use of mandibular implant-retained overdentures improve patient satsifaction and quality of life. J Evid Based Dent Pract; 12(3 Suppl): 182-4, 2012 Sep

5. Turkyilmaz I; Company AM; McGlumphy EAShould edentulous patients be constrained to removable complete dentures? The use of dental implants to improve the quality of life for edentulous patients Gerodontology;27(1):3-10, 2010 Mar

6. Geckili O; Bilhan H; Bilgin T Impact of mandibular two-implant retained overdentures on life quality in a group of elderly Turkish edentulous patientsArch Gerontol Geriatr;53(2):233-6, 2011 Sep-Oct

7. Ellis JS; Burawi G; Walls A; Thomason JM.Patient satisfaction with two designs of implant supported removable overdentures; ball attachment and magnets. Clin Oral Implants Res;20(11):1293-8, 2009 Nov

8. Jabbour Z; Emami E; de Grandmont P; Rompré PH; Feine JS.Is oral health-related quality of life stable following rehabilitation with mandibular two-implant overdentures?Clin Oral Implants Res;23(10):1205-9, 2012 Oct.

9. Harris D; Höfer S; O'Boyle CA; Sheridan S; Marley J; Benington IC; Clifford T; Houston F; O'Connell B. A comparison of implant-retained mandibular overdentures and conventional dentures on quality of life in edentulous patients: a randomized, prospective, within-subject controlled clinical trialClin Oral Implants Res;24(1):96-103, 2013 Jan.

10. Rashid F; Awad MA; Thomason JM; Piovano A; Spielberg GP; Scilingo E; Mojon P; Müller F; Spielberg M; Heydecke G; Stoker G; Wismeijer D; Allen F; Feine JS. The effectiveness of 2-implant overdentures - a pragmatic international multicentre study.J Oral Rehabil; 38(3):176-84, 2011 Mar

11. Geckili O; Bilhan H; Mumcu E; Dayan C; Yabul A; Tuncer N. Comparison of patient satisfaction, quality of life, and bite force between elderly edentulous patients wearing mandibular two implant-supported overdentures and conventional complete dentures after 4 years. Spec Care Dentist; 32 (4):136-41, 2012 Jul-Aug

12. Guimarães MB, Rocha FR, Bueno RS, Blaya MB, et al. Impacto do uso de próteses dentárias totais na qualidade de vida de idosos. Revista Brasileira de Qualidade de Vida, v. 5, n. 1, p. 31-38, jan./mar; 2013.

O uso do ácido peracético para controle de infecção em odontologia

Palavras-chave: ácido peracético, biossegurança, desinfecção.
Keywords: peracetic acid, biosafety, disinfection.

Dr. Luciano André Arce[1]
Dr.ª Kelvi Yuriko Okamura de Arce[2]

1. Especialista em CTBMF, Mestre em Cirurgia e Traumatologia BucoMaxiloFacial. Professor de Cirurgia, Uninorte -Paraguai.
2. Especialista em Dentistica e Especialista em Implantodontia. Professora de Cirurgia-Uninorte -Paraguai.

RESUMO

Dentre as medidas de biossegurança na odontologia, a desinfecção de superfícies é de grande importância para evitar a infecção cruzada nos consultórios odontológicos. O objetivo desta revisão bibliográfica foi de atualizar o conhecimento, quanto aos padrões de controle de infecção e desinfecção de superfícies em odontologia utilizando o ácido peracético. Foi realizada uma pesquisa bibliográfica e separados os artigos comparando o ácido peracético, glutaraldeído, álcool e hipoclorito de sódio, considerando a efetividade da desinfecção com o ácido peracético. Algumas das vantagens mais evidentes do ácido peracético são: desinfetante de alto nível, desnaturação de proteínas e alteração da permeabilidade da parede celular, efetivo mesmo em presença de matéria orgânica e biodegradável. De acordo com os dados obtidos desta revisão, o ácido peracético 0,1 a 0,5% é um novo agente químico para desinfecção de alto nível em odontologia.

ABSTRACT

Among the action of biosafety in dentistry, the disinfection of surfaces is of great importance to avoid cross infection in the dental settings. The aim of this revision was update the knowledge about the patterns of infection control and disinfection of surfaces and articles in Dentistry using peracetic acid. It was made a bibliographic revision and articles separated comparing peracetic acid, glutaraldheyde, alcohol and sodic hypochlorite considering the effectivity of disinfection with peracetic acid. Some of the peracetic acid advantages are: high level disinfectant, protein desnaturation and wall cell permeability, effective even in presence of organic matter and biodegradation. According to this bibliographic revision peracetic acid 0.1 a 0.5% is a new chemical agent for high level disinfection in dentistry.

INTRODUÇÃO

Este artigo pretende demonstrar a eficiência do ácido peracético na desinfecção e esterilização de instrumentais, superfícies de materiais que são utilizados no dia a dia do consultório odontológico e que não podem ser esterilizados, como: tubetes anestésicos, parte externa das agulhas odontológicas, cadeira odontológica, unidades de água odontológica, bancadas, seringa tríplice, etc.

Na odontologia o profissional e paciente estão em contato direto, indireto e continuamente com microorganismos patogênicos que podem estar presentes na saliva, no sangue e nas vias aéreas dos envolvidos. A proximidade física entre profissionais e pacientes são meios de disseminação de microorganismos que favorecem os riscos de infecção cruzada. Pelo qual é recomendado rotinas e técnicas de biossegurança a serem seguidas pelos profissionais da saúde. (Ribeiro et al., 2009).

Entre as medidas de biossegurança na área da saúde, a desinfecção de superfícies é um procedimento realizado na superfície externa do equipamento odontológico e demais itens do consultório, que são de grande importância para evitar a infecção cruzada, tendo o conhecimento de que as superfícies do equipamento odontológico estão contaminadas após atendimento, representando risco de transmissão de microrganismos (Moraes, 2009).

O objetivo deste estudo é atualizar o conhecimento do cirurgião-dentista, quanto aos padrões de controle de infecção e desinfecção de superfícies em odontologia, utilizando o ácido peracético a 0,2%.

REVISÃO DA LITERATURA

A Anvisa (1993), segundo Portaria nº 122/DTN, de 29 de novembro de 1993, inclui na Portaria nº 15, de 23/08/88, sub anexo 1, alínea I, o princípio ativo ácido peracético, para uso das formulações de desinfetantes/esterilizantes. A diretora do departamento técnico normativo (DETEN) da secretaria de vigilância sanitária do ministério da saúde, tendo em vista o disposto no art. 8 do Decreto nº 109, de 02 de maio de 1991, resolve: incluir na Portaria nº 15 de 23 de agosto de 1988, subanexo 1, alínea I, o princípio ativo ácido peracético, para uso das formulações de desinfetantes/esterilizantes. Young (1997) estudou o risco do uso do ácido peracético em seres humanos e constatou que, com a concentração de 35%, o ácido peracético pode apresentar resultados parecidos com os ácidos considerados fortes. Mas diluído em água (0,2%) apresenta um pH neutro não sendo tóxico para a pele e inalação, apenas por contato direto com os olhos.

Stanley (1999) testou o peróxido de hidrogênio, ácido peracético e um germicida (Cidex) contendo uma mistura dos 2 compostos de peroxígeno por sua habilidade de matar micobactérias resistentes e não resistentes (controle) ao glutaraldeído. O peróxido de hidrogênio a 10% e o peróxido de hidrogênio acidificado a 6% tiveram baixa atividade (redução <4 log em 60 minutos de exposição) contra cepas resistentes ao glutaraldeído e uma leve atividade elevada (redução de 4 log a 6 log em 60 minutos) contra as cepas controle. O ácido peracético a 0.07% teve baixa a moderada atividade (redução de 0.6 log a 6 log em 60 minutos) contra os organismos resistentes e atividade moderada a elevada (redução de 4 log a 6 log em 10 minutos) contra as cepas controle. O Cidex, que contém uma mistura de 0.07% de ácido peracético e 1% de peróxido de hidrogênio, teve elevada atividade (redução de 6 log em 10 minutos) contra todos os organismos. Foi concluído que o ácido peracético teve maior atividade frente à micobactéria quando combinado com uma mistura sinérgica do que quando avaliado individualmente.

Rutala e Weber (1999) relataram que esterilizantes químicos são usados para desinfecção de alto nível para a desinfecção de artigos semi-críticos termossensíveis, como endoscópios. Muitos endoscópios eram reprocessados entre pacientes com glutaraldeído a >2% ou pelo Steris System. Muitos novos agentes esterilizantes químicos foram desenvolvidos recentemente, incluindo peróxido de hidrogênio 7.5%, ácido peracético a 0.08% mais peróxido de hidrogênio a 1.0% e ortoftaldeído a 0.55%. De maneira a ajudar o controle de infecção na escolha apropriada da metodologia de desinfecção, este artigo revisa as características, vantagens e desvantagens dos desinfetantes de alto-nível usados para reprocessar endoscópios.

Kunigk & Almeida (2001) investigaram a eficácia de um desinfetante comercial, o ácido peracético, na destruição de *Staphylococcus aureus* e *Escherichia coli*. Foi avaliado usando dois métodos distintos. O primeiro método foi o teste da suspensão bacteriana e o segundo foi um método proposto por um dos autores na qual as células microbianas são colocadas numa superfície de aço inoxidável e então tratadas com o desinfetante. Os resultados mostraram que a suspensão de *S. aureus* foi mais resistente ao desinfetante do que a *E. coli*. Quando o *S. aureus* foi inserido na superfície do aço inoxidável, o tempo de contato entre o desinfetante e os microrganismos para obter uma redução de 6.5 log no número de células viáveis foi três vezes maior do que quando as células estiveram em suspensão.

Hehn (2001) avaliou a influência da desinfecção com ácido peracético a 0,2% (STERILIFE®, Lifemed Produtos Médicos Comércio Ltda, São Paulo-SP) sobre as propriedades de sorção, solubilidade e microdureza Knoop das resinas acrílicas termopolimerizadas (RATA) e resinas acrílicas quimicamente ativadas (RAQA), da marca CLÁSSICO (Art. Odontológicos Clássico Ltda, São Paulo, SP). Sendo confeccionados 20 corpos de prova de RATA e 20 corpos de prova de RAQA, divididos aleatoriamente em dois grupos de 10 corpos de prova para cada material. O primeiro grupo denominado grupo controle e o segundo submetido à desinfecção com ácido peracético por 10 minutos. Os resultados mostraram que a desinfecção com ácido peracético, tanto para as RATA como para as RAQA, não alterou significativamente as propriedades de sorção e solubilidade, uma vez que continuaram atendendo às exigências da especificação nº 1567 da ISO, após o tratamento. Em relação à microdureza Knoop, os resultados mostraram que não houve diferença estatística significativa entre a microdureza anterior e posterior à desinfecção, tanto a resina de termopolimerização (p=0,992), como para a resina quimicamente ativada (p=0,999). Portanto, o processo de desinfecção de resinas acrílicas com ácido peracético, pode ser viável considerando as propriedades analisadas. Eklund (2003) afirmou que prevenir a transmissão de doenças é o objetivo principal do controle de infecção. Previamente, o Centro para a prevenção de controle de doenças (CDC) estabeleceu que as recomendações para o controle de infecção são reconhecidas com o um padrão de cuidados nos EUA. Em 1996, o CDC combinou a maioria dos componentes universais (sangue e fluidos corpóreos) e ''precauções de isolamento de substâncias corpóreas'' em uma única precaução, conhecida como ''medidas de precaução padrão''. As precauções padrão se aplicam ao sangue, todos os fluidos corporais, secreções e excreções, exceto o suor, levando em conta se eles apresentam sangue visível; para a pele não intacta e para membrana mucosa. As precauções padrão assumem que todos os pacientes são potencialmente portadores de infecção com uma variedade de microrganismos patogênicos. Os elementos dessas precauções são então determinados pelo risco de exposição à infecção de um procedimento.

Segundo a resolução da Anvisa (2007) o glutaraldeído integra o grupo dos aldeídos, ligeiramente ácido em seu estado natural, pH 3.7 a 4.5. Possui potente ação biocida, é bactericida, virucida, fungicida e esporicida. Sua atividade é devida a alquilação de grupos sulfidrila, hidroxila, carboxila e amino dos microrganismos alterando os ácidos nucléicos (DNA e RNA) e síntese de proteínas. Tem-se relatado evidências de toxicidade humana através de registros de exposições ocupacionais, casos de dermatites com soluções de 2% ou maiores, irritação nasal. Manifestações agudas: irritação das vias respiratórias, asma, bronco espasmo, dificuldades respiratórias, rinite, epistaxe, conjuntivite, cefaléia, náusea, tontura. Em estudos referentes à carcinogênese, o glutaraldeído é negativo. O glutaraldeído tem seu uso preconizado como esterilizantes químicos, em artigos termossensíveis que não possam sofrer esterilização por alternativa mais prática e econômica (óxido de etileno). Como o tempo de contato para esterilização usando o glutaraldeído é de no mínimo oito horas, torna-se um método pouco usado. O uso mais frequente nos estabelecimentos de saúde é para desinfecção de alto nível de artigos semicríticos termossensíveis, pois apresenta vantagens como: excelente eficácia germicida, tempo de contato por 30 minutos compatibilidade com metais e não embaça lentes ópticas. No estado de São Paulo existe a Resolução SS-374/95 que altera a Norma Técnica sobre a organização do Centro de Material e Noções de Esterilização, aprovada pela Resolução SS-392/94 e que preconiza o seu uso.

O Conselho Regional de Odontologia do Rio de Janeiro, 14 de Janeiro de 2008, RESOLVE: Art. 1º - Revogar a Interdição Cautelar dos produtos de glutaraldeído a 2%, como desinfetante de médio e alto nível e esterilizante em procedimentos de esterilização química de artigos médicos conforme disposto na Resolução SESDEC nº 431 de 29 de agosto de 2008. Art. 2º - Suspender por tempo indeterminado o uso dos produtos saneantes a base de glutaraldeído a 2% como desinfetante de médio e alto nível e esterilizante em procedimentos de esterilização química de artigos médicos, em qualquer nível de complexidade de ação desenvolvida por Estabelecimentos Assistenciais de Saúde, no âmbito do Estado do Rio de Janeiro. & Parágrafo Único - No caso de artigos de uso semi-crítico, conforme classificação de Spalding, estabelece-se prazo de adequação de 180 dias a contar da publicação desta resolução para a substituição do método de desinfecção de alto nível/esterilização baseado no uso de saneantes a base de Glutaraldeído a 2%, por outro com produto devidamente registrado no país para tal.

Lorena et al. (2010) avaliaram a concentração mínima inibitória (CMI) de glutaraldeído (GTA) frente a *Micobacterium massiliense* e a susceptibilidade a produtos alternativos para desinfecção de alto nível (DAN). Cepas de *M. massiliense* de origem clínica e de referência foram incluídas no estudo. As culturas ativadas foram submetidas a testes qualitativos com diluições de GTA (de 1,5% a 8%) e com soluções comerciais de ortoftaldeído (OPA) ou ácido peracético (PA), utilizando os tempos de exposição recomendados pela Agência Nacional de Vigilância Sanitária para DAN. Todas as cepas de referência e *M. massiliense* não-BRA100, obtida de escarro, foram susceptíveis às concentrações de GTA, e soluções de OPA e PA. As cepas de *M. massiliense* BRA100 apresentaram CIM de 8% para GTA e foram susceptíveis a OPA e PA. Concluíram que o *M. massiliense* BRA100 é resistente a altas concentrações de GTA (até 7%), o que demonstra que esse composto não é eficaz, e deve ser substituído por OPA ou acido peracético nos processos de desinfecção de alto nível.

Montebugnoli et al. (2004) avaliaram a eficácia da desinfecção das unidades de linhas de água odontológicas (LAOs) entre pacientes e controlar o biofilme das mesmas. Seis unidades dentais em uso, que nunca foram limpas, foram monitoradas por três semanas. Durante a primeira semana foram coletados valores de contaminação basal da linhas de água. Na segunda semana as linhas foram borrifadas (flush) com água por 30s antes do atendimento. Durante a terceira semana o procedimento de desinfecção foi executado com borrifo de ácido peracético 0.26% antes do atendimento. Para verificar o controle de biofilme, nove unidades odontológicas (5 nunca usadas e 4 unidades antigas com o biofilme formado) foram usadas por 30 dias na clínica diária, submetidos a 5 ciclos de desinfecção das LAOs por dia. Uma diferença significante (p<0,01), da contagem bacteriana das LAOs foi encontrada entre os três grupos de estudo. O biofilme não esteve presente em nenhuma das unidades odontológicas ao final do estudo. Foi concluído que, a desinfecção entre pacientes com borrifo (flush) das LAOs com ácido peracético a 0.2% foi eficaz no controle da contaminação microbiana da água para tratamento odontológico e no controle da formação do biofilme das linhas de água.

Walker & Marsh (2004) afirmaram que os biofilmes são associações microbianas funcionais heterógenas que crescem em superfícies. Este trabalho discute como os biofilmes são formados e porque as unidades de água odontológicas (UAO) são suscetíveis aos biofilmes compostos por patógenos ambientais (*Moraxella spp.* e *Flavobacterium spp.*) e patógenos oportunistas (*Pseudomonas aeruginosa*, *Legionella pneumophila* e *Mycobacterium spp.*) UAOs possuem tubos estreitos, baixa vazão e períodos longos de estagnação que facilitam o crescimento de biofilme. Para controlar o crescimento microbiano das UAO a cirurgia tem usado filtragem, luz ultravioleta e borrifamento (flushing). Os odontólogos estão melhorando a qualidade do suprimento de água, o profissional aplica estratégias de controle usando produtos químicos como o hipoclorito de sódio, peróxidos, ácido peracético e ácido cítrico. Os profissionais possuem mecanismos para controlar o biofilme e manter o número de bactérias abaixo dos padrões preconizados pela União Européia de água potável e pela Associação Dentária Americana de unidades de água odontológica, que é de 100 e 200 colônias/ml respectivamente.

Souza & Daniel (2005) realizaram um estudo comparativo com hipoclorito de sódio e ácido peracético na desinfecção de água com elevada concentração de matéria orgânica. O desempenho dos dois desinfetantes foi avaliado segundo a inativação de três microrganismos indicadores, *Escherichia coli* ATCC 11229, colifagos e *Clostridium perfringens* ATCC 13124 que eram previamente cultivados e inoculados à água no momento do experimento. As concentrações aplicadas de cloro e ácido peracético foram de 2,0; 3,0; 4,0 e 5,0 mg/L e os tempos de contato de 5, 10, 15 e 20 minutos. Para 3,0 mg/L de cloro aplicado, obteve-se 3 log de inativação de *E. coli* em 20 minutos de contato, 2,92 log de inativação de fagos em 10 minutos e 2 log de inativação de *C. perfringens* em 15 minu-

tos. Os autores concluíram que o ácido peracético foi efetivo na inativação dos microrganismos indicadores empregados, mesmo na presença de elevada concentração de matéria orgânica. Para 5,0 mg/L de ácido peracético aplicado e 15 minutos de contato, inativações de *E. coli* maiores que 6 log, de fagos maiores que 5 log em 20 minutos e de *C. perfringens* maiores que 4 log em 10 minutos de contato foram alcançadas.

Vieira et al. (2005) avaliaram a eficácia de 4 desinfetantes químicos, recomendados pela literatura, usados em serviços de saúde e com efeito sobre bactérias aeróbicas e anaeróbicas estritas. A viabilidade foi testada no crescimento de biofilmes em vidro e em pontas de borracha. Os resultados mostraram crescimento microbiano em soluções químicas nas concentrações recomendadas pela literatura. Células viáveis foram recuperadas de biofilmes após 30 minutos (*Bacteroides fragilis*) e 60 minutos (*Streptococcus mutans* e *Salmonella thyphimurium*) em contato com glutaraldeído a 2.4% e após 60 minutos (*Salmonella typhimurium*) com glutaraldeído a 2.0%. Em álcool etílico 70%, *S. tiphymurium* estava viável acima de 10 minutos, *Escherichia coli* após 30 minutos, e *S. mutans* após 60 minutos. Em hipoclorito de sódio a 1%, *S. mutans* estava viável após 30 minutos e *Salmonella tiphymurium* após 45 minutos. Deve ser enfatizado que o *Bacteroides fragilis*, anaeróbico obrigatório mais relevante, permaneceu viável em glutaraldeído a 2.4%. Os autores concluíram a necessidade de pesquisa periódica da atividade dos desinfetantes usados nos serviços de saúde e a necessidade de rever os protocolos de rotinas de desinfecção.

Motta et al. (2007) determinaram o número de *Staphylococcus aureus* coletados em ambiente odontológico e verificaram a suscetibilidade aos agentes antimicrobianos comumente usados em odontologia. Cotonetes estéreis foram usados para coletar amostras dos comandos das cadeiras odontológica, fotopolimerizador, seringa tríplice, botões do computador, maçanetas e raio-x antes, durante e após os procedimentos clínicos. Um aumento no numero de microrganismos foi observado durante os procedimentos clínicos. As maiores taxas de resistência bacteriana foram observadas para o grupo de ß-lactâmicos. Todas as cepas isoladas foram sensíveis a vancomicina e 2% foram resistentes a meticilina. Os autores concluíram que procedimentos clínicos aumentam o número e proporção de *S. aureus* resistentes a antimicrobianos dispersos no ambiente odontológico. O presente estudo mostra a necessidade de se estabelecer estratégias para prevenir a emergência de cepas bacterianas resistentes no consultório odontológico.

Walker & Marsh (2007) relataram que as unidades de água odontológica (UAO) podem formar níveis relativamente elevados de contaminação microbiana, incluindo a formação de biofilme e a presença de patógenos oportunistas, não importando a fonte e a qualidade da água que circula. A Associação Odontológica Americana (ADA) estabeleceu um máximo de <200 unidades de formação de colônias (cfu)/ml para UAO nos EUA. Foi realizada uma revisão de literatura e foi discutido por que a contaminação microbiana e os biofilmes são tão prevalentes nas UAO, assim como os diversos desinfetantes e o seu potencial de adquirir qualidade na água e níveis microbianos recomendados pela ADA. Uma variedade de desinfetantes está disponível para uso, no entanto estudos com controle laboratorial e clínicos têm demonstrado que eles podem variar quanto à eficácia e adequação para seu uso. Alguns produtos têm mostrado a remoção do biofilme com sucesso e consistentemente reduziram a carga bacteriana das saídas de água para <200 cfu/ml. Concluíram que a eficácia de desinfetantes, já aprovados, pode controlar a níveis aceitáveis os microrganismos nos UAO.

Svidzinski (2007) comparou a atividade germicida do hipoclorito de sódio com a do ácido peracético sobre *Staphylococcus aureus* meticilina - resistente (MRSA). Para essa avaliação foram utilizadas soluções de hipoclorito de sódio a 1% e de ácido peracético 0,1%, tendo sido a atividade microbicida avaliada frente a uma amostra de MRSA isolada de um caso de infecção hospitalar do Hospital Universitário de Maringá. Os resultados mostraram que o contato de ambas as soluções com uma suspensão de MRSA, inóculo inicial de 108 ufc/mL, por 5 minutos, foi suficiente para mostrar a ação bactericida. O aumento do tempo para 10 minutos intensificou a ação, permitindo a morte das bactérias em concentrações de cada um dos dois desinfetantes 10 vezes menores. Concluiu-se que o hipoclorito de sódio e o ácido peracético a 0,1% apresentam equivalente atividade germicida sobre MRSA.

Artico (2007) avaliou a eficácia do ácido peracético (APA) a 0,2% na desinfecção de instrumentos contaminados por bactérias orais. Realizou-se uma coleta com instrumento termolábil usado comumente em alguns procedimentos odontológicos. A coleta foi realizada em quatro sítios da cavidade oral: mucosa jugal (lados direito e esquerdo), palato duro e dorso da língua em trinta pacientes, com quatro instrumentos diferentes para cada local. Cada um dos quatro instrumentos passou por quatro tratamentos diferentes, sendo divididos em quatro grupos: A (sem nenhum tratamento), B (tratamento com APA), C (lavagem com água e detergente) e D (lavagem com água e detergente e tratamento com APA). Após os tratamentos, cada instrumento foi colocado em solução salina estéril para extração dos microrganismos. Foi realizada a contagem das unidades formadoras de colônia (UFC) e aplicados o teste ANOVA e o Teorema de Bonferroni para todas as culturas separadamente e conjuntamente para toda a microbiota oral. Concluiu-se que o APA foi eficaz na desinfecção de instrumentos termolábeis.

Ceretta (2008) avaliou a eficiência do ácido peracético, nas concentrações de 0.08%, 0,15% e 0,25%, na esterilização microbiológica de materiais odontológicos. Determinou-se, para essas concentrações, se o ácido peracético causa corrosão nos instrumentais odontológicos, se induz a mutagenicidade, avaliada através do teste cometa e citotoxicidade celular. Verificou-se, a concentração inibitória mínima (CIM), a concentração bactericida mínima (CBM) através da difusão em Ágar utilizando o método dos poços. A taxa de corrosão, calculada a partir de ensaios potenciodinâmicos, foi de 10^{-6} cm/ano, indicando que o produto não danifica o instrumental. Também se avaliou a capacidade de esterilização do ácido peracético a 0,25% em materiais utilizados nos procedimentos clínicos, pelo período de tempo de exposição de 20 minutos. Os materiais foram coletados em dois consultórios odontológicos, sendo um público e outro privado. Os resultados deste estudo demonstraram a eficiência do ácido peracético na esterilização de equipamentos odontológicos, tornando-se mais uma alternativa para a prevenção das infecções nos consultórios. O teste COMETA indicou atividade genotóxica, para a concentração de) 0,25%, inferior ao peróxido de hidrogênio. No entanto, o ácido peracético tem uma meia-vida curta e não permanece sobre o instrumental. A atividade genotóxica indica a necessidade do usuário utilizar equipamentos de proteção, como luvas, óculos e jaleco.

Silva et al. (2008) analisou a aderência de *Staphylococcus aureus* antes e após a ciclagem por 28 dias com diferentes soluções desinfetantes: glutaraldeído a 2%, vinagre a 100% e ácido peracético a 0,2%. O grupo controle sofreu ciclagem com água destilada pelo mesmo período. Cinqüenta corpos-de-prova foram esterilizados e submetidos ao teste de aderência antes e após a ciclagem, sendo imersos em caldo infusão cérebro coração e 0,1mL de suspensão padronizada (10^6 células/ mL) de *S. aureus*. A seguir, os microorganismos aderidos aos corpos-de-prova foram dispersos, diluídos e semeados em meio de cultura para determinar o numero de unidades formadoras de colônias (UFC/mL). Os dados foram transformados em logaritmo de base 10 e submetidos ao teste estatístico t de Student. Os resultados demonstraram diferenças significantes entre o grupo controle e as soluções desinfetantes, porém o ácido peracético foi o que demonstrou menor aderência de *S. aureus* pós-ciclagem, seguido do glutaraldeído e vinagre, sem diferenças entre eles, demonstrando que estes desinfetantes podem ser utilizados sem efeitos deletérios na aderência deste microrganismo ao aço inoxidável.

Azarpazhooh & Fillery (2008) afirmaram que o objetivo deste artigo foi fornecer à comunidade odontológica uma visão geral das características, riscos de transmissão e controle de infecção implicado aos príons em odontologia. Medline, Embase, CINAHL e a Biblioteca Cochrane e dados relevantes foram procurados e uma busca pela internet até julho de 2007. Encefalopatias espongiformes transmissíveis (EET) é um grupo de doenças neurovegetativas que são rapidamente progressivas e sempre fatais, sem cura e seu diagnóstico definitivo pode ser obtido somente por necropsia. O agente etiológico, proteína príon, resiste a métodos de esterilização convencional especialmente quando os tecidos infectados secam em vidro ou superfícies metálicas. Até o presente momento não há relato definitivo ou casos suspeitos da transmissão de doenças advinda de procedimentos odontológicos e parece que não ha correlação entre tratamento odontológico e EET. Devido haver um risco teórico, mas real risco de transmissão de doença por príons através de instrumentos odontológicos (embora seja extremamente baixo, especialmente na América do Norte), como regra geral, história médica e familiar (incluindo o risco de doença por príons) deveria ser obtida de todos os pacientes antes dos procedimentos odontológicos. Pesquisa de EET quanto ao diagnóstico, transmissão, tratamento e inativação dos príons e outras amiloidoses transmissíveis estão em andamento e, portanto, os cirurgiões-dentistas deveriam manter o conhecimento atualizado quanto aos padrões de controle de infecção e descontaminação.

Ribeiro et al. (2009) realizaram um protocolo de biossegurança para o atendimento de pacientes da rede municipal de Londrina-PR, dentre os procedimentos destacam-se o uso de equipamentos de proteção individual (EPI) e a limpeza do ambiente do consultório com ácido peracético (Peresal®). O Peresal® é um composto a base de ácido peracético e peróxido de hidrogênio, fotossensível, deve ser aplicado borrifando as superfícies que possam conter material biológico e esfregando-as com campo de algodão cru, sem enxágue, pode ser desprezado na rede de esgoto. Após a diluição de 5mL em 1 litro de água (0.5%) ele tem validade de 7 dias. Antes de cada atendimento, realizar a desinfecção por fricção com ácido peracético 0.5% nas canetas de alta e baixa rotação termossensíveis, ponta da cânula e mangueira do sugador, seringa tríplice, alça e o interruptor do refletor, controle de manobra das cadeiras, mesa auxiliar, equipo e cadeira odontológica, mochos e equipamentos periféricos. Durante o atendimento os materiais restauradores deverão ser manipulados preferencialmente pelo ASB, com a utilização de sobreluvas, caso se observe a presença de matéria orgânica nos frascos, realizar a desinfecção com ácido peracético 0.5% (Peresal®). Após o atendimento as pontas de alta e baixa rotação termossensíveis devem ser limpas com detergente e água, secar com papel toalha, lubrificar, acionar por 20 a 30 segundos e friccionar ácido peracético 0.5% por 20 a 30 segundos. Após o atendimento deve-se repetir todos os procedimentos descritos antes de cada consulta. Os materiais termorresistentes devem ser autoclavados.

Moraes (2009) realizou um estudo "in vitro" para avaliar a efetividade de três desinfetantes na descontaminação de cadeiras odontológicas contaminadas por *Staphylococcus aureus*, além de conhecer as propriedades físico-morfológicas do material de revestimento, constituído de couro sintético a base de PVC. Os microorganismos utilizados neste estudo foram uma cepa de referencia de *Staphylococcus aureus* (ATCC25923) e um isolado clínico colhido no ambiente odontológico de uma clínica de graduação. O meio de cultura utilizado para crescimento bacteriano foi Salt Manitol Agar e os desinfetantes avaliados foram o ácido peracético 0,2%; álcool etílico 70%, composto fenólico a 5%, divididos em cinco grupos: grupo 1 (controle negativo), grupo 2 (controle negativo), grupo 3 (ácido peracético), grupo 4 (composto fenólico 5%) e grupo 5 (álcool 70%). O método de desinfecção por fricção foi empregado nos intervalos de tempo de 1 e 10 segundos. Os dados foram tabulados e submetidos ao teste exato de Fisher, estabelecendo-se o nível de significância de 5%. Os resultados demonstraram que para o tempo de 10 segundos todos os desinfetantes foram eficazes na descontaminação e para 1 segundo apenas o álcool não foi eficaz apresentando diferença estatisticamente significante (p=0,0074). Para a descontaminação de cadeiras odontológicas, caracterizadas por apresentar superfície rugosa e impermeável, a aplicação de ácido peracético 0,2% ou composto fenólico 5% pelo método de fricção durante 1 segundo, é uma conduta eficiente para promover controle de infecção. Para desinfecção com álcool 70% o tempo de fricção requerido é de 10 segundos.

Zanetti et al. (2009) monitoraram microbiologicamente três dispensadores de água microfiltrada (DAM) de uso doméstico por um período de um ano para avaliar as condições de higiene e comparar a efetividade de dois desinfetantes, o acido peracético e o peróxido de hidrogênio. Para este fim, dois dispensadores foram propositalmente contaminados com uma cepa de *Pseudomonas aeruginosa* de origem ambiental. Um total de 324 amostras de entrada e saída de água foi analisado. Foi utilizada uma placa de contagem heterotrófica (PCH) de bactérias a 22 °C e 36 °C, foram enumerados os coliformes totais (CT), *Escherichia coli* (EC), *enterococci* (ENT), *P. aeruginosa* e *Staphylococcus aureus*. Durante o período de estudo, o suprimento de água foi sempre de excelente qualidade bacteriológica. *A Pseudomona aeruginosa* não foi isolado de nenhum dispensador descontaminado. Entretanto, um aumento de PCH acima de níveis de 103–104 cfu/mL foi encontrado nos dispensadores de água (níveis recomendados pela Associação Dentária Americana ≤200 cfu/mL). Foi concluído que o peróxido de hidrogênio a 3% foi mais efetivo do que o ácido peracético no controle de contaminação bacteriana nos circuitos de água.

Sacchetti et al. (2009) investigaram a habilidade do ácido peracético e do peróxido de hidrogênio em remover ou

reduzir a *Pseudomonas aeruginosa* e *Stenotrophomonas maltophilia* em saídas de dispensadores de água microfiltrada (DAM). Dois DAM foram inoculados com cepas de *P. aeruginosa* e *S. maltophilia* isolados da água. Dispensadores A e B foram desinfetados com ácido peracético a 10% (PAA) e peróxido de hidrogênio a 3% (HP) respectivamente. Cada dispensador foi desinfetado três vezes mensalmente com o tempo de contato de 10, 30 e 40 min. *Pseudomonas aeruginosa* e *S. maltophilia* foram enumeradas em 90 amostras coletadas durante 6 meses. Na saída de água dos dispensadores antes do primeiro tratamento, o número de bactérias foi 3 a 4 log cfu/100 mL. O tratamento com PAA reduziu significativamente o número de *P. aeruginosa* e *S. maltophilia* nos dispensadores de água inicialmente. Entretanto, 2 dias após o tratamento, os números aumentaram e permaneceram elevados. No caso de desinfecção com HP por 40 min, a *P. aeruginosa* não foi detectada na maioria das amostras (73.7%). Os números de *S. maltophilia* diminuíram com o passar do tempo após o tratamento.

Kumar et al. (2010) relataram que as unidades das cadeiras odontológicas (UCO) são usadas no tratamento de muitos pacientes diariamente e a contaminação de componentes específicos é uma fonte potencial de contaminação cruzada. A qualidade das unidades de água odontológicas é de importância considerável uma vez que pacientes e equipe odontológica estão expostos regularmente a água e aerossóis gerados de uma unidade odontológica. Esta água abriga uma microbiota diversa de bactérias, mofos, fungos, vírus, protozoários, algas unicelulares e nematelmintos que podem ser contaminados com microrganismos encontrados no biofilme formado devido a estagnação da água nos tubos estreitos de linhas d'água das unidades odontológicas (LAUO). A água contaminada quando usada para vários tratamentos através das peças de mão, seringa tríplice, etc, produzem aerossóis que podem causar infecções.

METODOLOGIA

A metodologia deste trabalho consistiu em avaliar a efetividade da desinfecção com o ácido peracético. Foi realizado uma pesquisa bibliográfica com base de fonte de dados, os portais: Pubmed, Biblioteca virtual São Leopoldo Mandic-Campinas-SP, Scielo e o Google. Da pesquisa, foram obtidos artigos relacionados ao tema do uso do ácido peracético para desinfecção de artigos e superfícies em dentística restauradora, dos quais foram selecionados 26 artigos relevantes para compor esta revisão bibliográfica.

DISCUSSÃO

Dentre os procedimentos de biossegurança, as medidas de precaução padrão são aceitas universalmente por todos os serviços de saúde. Elas constituem um conjunto de medidas, que devem ser adotadas para a redução do risco ocupacional e de transmissão de agentes infecciosos na prática odontológica. Tais medidas destinam-se a proteger os profissionais de saúde e pacientes de patógenos transmissíveis pelo contato com sangue, fluidos orgânicos, incluindo secreções e excreções (exceto suor), pele não intacta e membranas mucosas. As medidas de precaução padrão assumem que todos os pacientes são potencialmente portadores de infecção com uma variedade de microrganismos patogênicos (EKLUND, 2003).

A Anvisa (2007), adotou as definições a seguir, desinfecção: processo de eliminação ou destruição de microrganismos na forma vegetativa, independente de serem patogênicos ou não, presentes nos artigos e objetos inanimados. A desinfecção pode ser de baixo, médio ou alto nível. Alto nível: aqueles que matam todas as formas de vida microbiana, inclusive os esporos bacterianos. Utilizados em artigos críticos, que não toleram o procedimento de esterilização (ex: materiais como plástico ou borracha). Nível intermediário: são os que eliminam o bacilo da tuberculose, fungos, bactérias na forma vegetativa e vírus, mas não possuem a capacidade de atuar nos esporos bacterianos. São utilizados para a prática de limpeza de superfície ou desinfecção de instrumentos de baixa expectativa de contaminação por esporos bacterianos ou outros microrganismos altamente resistentes. Baixo nível: são os desinfetantes que não possuem a eficácia de matar os esporos bacterianos, bacilo da tuberculose ou vírus não-lipídicos em um tempo aceitável.

De acordo com Motta et al. (2007), das muitas espécies de microrganismos orais o *Staphylococcus aureus* têm sido um dos patógenos humanos mais perigosos e versáteis, além de sua capacidade de sobreviver em superfícies secas por cerca de 5 dias. Demonstraram que procedimentos clínicos e aerossóis aumentam o número destes microrganismos no ambiente odontológico, verificando também a presença de *S. aureus* meticilino-resistentes (MRSA). A adequada desinfecção do equipo odontológico é extremamente importante, para remover depósitos bacterianos causados por procedimentos clínicos.

Azarpazhooh & Fillery (2008) afirmaram que os cirurgiões-dentistas devem manter o conhecimento atualizado quanto aos padrões de controle de infecção e descontaminação. Kunigk & Almeida (2001) investigaram a eficácia do ácido peracético a 15% na destruição de *Staphylococcus aureus* e *Escherichia coli* e concluíram que o *S. aureus* foi mais resistente ao desinfetante do que a *E. coli*. No estudo de Ceretta (2008), o ácido peracético a 0,25% foi utilizado como agente esterilizante, com 20 minutos de contato houve ausência total de crescimento de microrganismos nos materiais odontológicos contaminados. Porém apresenta a desvantagem de manchar os instrumentos metálicos, o que é característica de corrosão concordando com Rutala & Weber (1999) e o resultado de citotoxicidade e genotoxicidade indicam a necessidade do uso de equipamento de proteção individual pela equipe odontológica.

Stanley (1999) afirmou que o ácido peracético é um excelente germicida em baixas concentrações. O peróxido de hidrogênio a 1% juntamente com o ácido peracético a 0.08% mostrou ter uma atividade sinérgica contra endosporos e bactérias vegetativas. Rutala & Weber (1999) relataram que o ácido peracético 0.35% é efetivo contra bactérias Gram-positivas e Gram-negativas, fungos e esporos, no entanto é instável, com seu uso limitado à 24 horas.

Os biofilmes, formados internamente às linhas de água odontológicas, são associações microbianas funcionais heterógenas e o cirurgião-dentista deve aplicar estratégias de controle usando produtos químicos como o ácido peracético a 0.2% para o controle desse biofilme. Isto pode ser confirmado por Walker & Marsh (2004) e Montebugnoli et al. (2004).

Vieira et al. (2005) avaliaram a eficácia do glutaraldeído 2.4% sobre bactérias aeróbicas e anaeróbicas estritas, foram recuperados *Bacteroides fragilis* após 30 minutos de imersão, concluíram que o glutaraldeído não foi efetivo contra esta bactéria anaeróbica. Silva (2008) concluiu que o glutaraldeído 2% e o ácido peracético 0.2% alteram a aderência de *Staphylococcus aureus* à superfície do aço inox, não havendo diferença significante entre estas soluções desinfetantes. No entanto, Lorena et al. (2010) concluíram que o *Micobacterium massiliense* BRA100 foi resistente a altas concentrações de glutaraldeído (até 7%), o que demonstra que esse composto não é eficaz, e deve ser substituído por ácido peracético nos processos de desinfecção de alto nível.

Rutala (1999) afirmou que em presença de matéria orgânica, 200 a 500 ppm de ácido peracético é requerido. E ainda, afirmou que a limpeza dos endoscópios é essencial para remover sangue, tecidos corporais e outros debris previamente a aplicação de qualquer desinfetante de alto nível. Souza & Daniel (2005) compararam a eficácia do hipoclorito de sódio versus ácido peracético e concluíram que o ácido peracético a 0.5% foi efetivo na inativação de *Escherichia coli* (20 minutos), *Clostridium perfringens* (15 minutos) e fagos (10 minutos de contato) mesmo na presença de elevada concentração de matéria orgânica. Concordando com Artico (2007), que afirmou que o ácido peracético a 0,2% é eficaz com 10 minutos de contato, na redução das bactérias Gram-negativas e Gram-positivas mesmo na presença de matéria orgânica. Portanto, o ácido peracético é eficaz para a desinfecção de instrumentos contaminados pela microbiota oral mista e recomendado para o uso odontológico.

Svidzinski (2007) analisou amostras de solução de hipoclorito de sódio a 1% e de ácido peracético 0,1%, sendo que ambas soluções foram equivalentes para inativação de cepas de *Staphylococcus aureus* resistente a meticilina (MRSA) com 5 minutos de contato, confirmando a eficácia do ácido peracético. Corroborando com Moraes (2009), que obteve resultados semelhantes, na desinfecção de cadeiras odontológicas contaminadas com *Staphylococcus aureus*, utilizou ácido peracético 0.2% pelo método de fricção por 1 segundo, sendo eficiente para promover o controle de infecção.

As vantagens do álcool 70% segundo Vieira et al. (2005) e Moraes (2009) são: facilidade de ser encontrado nos mercados, baixo custo, fácil aplicabilidade, toxicidade reduzida, atividade antimicrobiana em concentrações entre 60 e 90%, desnatura as proteínas bacterianas, solvente de lipídeos e atua sobre cocos gram-positivos e bactérias gram-negativas não fermentadoras de glicose. As desvantagens são: desinfetante de nível intermediário, cuidado na manipulação devido ser inflamável, corrosivo para alguns metais, contra-indicado em acrílicos e tubos plásticos, irritação aos olhos, dessecação da pele, necessidade de pré-lavagem com água e sabão, pois as proteínas sofrem precipitação coagulando-se na presença do desinfetante, ocorrendo a barreira que protege os microrganismos.

Vantagens do glutaraldeído segundo Anvisa (2007) e Silva et al. (2009): desinfetante de alto nível, potente biocida, bactericida??, virucida, fungicida e esporicida, tempo de desinfecção de 30 minutos, compatível com metais, aço inox, borrachas, plásticos e lentes ópticas, não é corrosivo. As desvantagens são: alto custo, toxicidade, odor forte, ecotoxicidade, efeitos adversos na saúde humana, uso de equipamento de proteção individual, necessita de enxágue abundante e fixam as proteínas, não superar temperaturas de 25º. E ainda, segundo Lorena et al. (2010), não eliminou algumas cepas de *Micobacterium massilienses*, mesmo em altas concentrações, sendo seu uso atualmente desaconselhado para esterilização química.

As vantagens do ácido peracético segundo Artico (2007), Svidzinski (2007) e Moraes (2009) são: desinfecção de alto nível, pH3,0 a 7,5, produz desnaturação de proteínas e alteração da permeabilidade da parede celular, efetivo mesmo em presença de matéria orgânica, não promove a formação de resíduos tóxicos, é germicida, bactericida, fungicida, virucida e esporicida, segurança para o profissional e paciente na concentração 0,2%, atóxico nas concentrações de 0,2 a 0,5%, não alergênico, biodegradável, amplo espectro, compatibilidade com plásticos, borrachas e compósitos, ausência de alteração na sorção, solubilidade e microdureza de resinas acrílicas, não altera a rugosidade superficial das cerâmicas do sistema procera-allceram, tempo de esterilização 20 a 30 minutos dependendo da concentração, tempo de desinfecção 5 a 15 minutos dependendo da concentração. Desvantagens: alto custo, associado ao inibidor de corrosão seu tempo de vida útil cai para 30 dias, fotossensível, uso de equipamento de proteção individual na sua manipulação, irritante leve e perigoso ao contato com os olhos, tóxico em concentrações acima de 1,5%, não superar temperatura de 30º C, mancha metais, corrosão de aço galvanizado, cobre, bronze e latão, forte odor e em altas concentrações é citotóxico e genotóxico.

As vantagens do hipoclorito de sódio segundo Svidzinski (2007) e Souza e Daniel (2005) são: desinfecção de nível médio, baixo custo, solução alcalina aquosa, possui um amplo espectro de atividade, inativa a maioria dos vírus e bactérias, tuberculicida e ativa contra o HIV. Desvantagens: forte odor, tóxico, altamente irritante para a pele, corrosivo para metais e tecidos, degrada plásticos e borrachas, sua ação diminui frente a material orgânico, sua ação diminui com a alteração de pH, risco ambiental, pois persiste no meio ambiente por oito anos.

Dentre os desinfetantes de alto nível a substância que possui mais vantagens do que desvantagens é o ácido peracético e o seu uso esta indicado para a odontologia pois seu tempo de desinfecção está entre 1 segundo e 20 minutos dependendo da sua concentração.

CONCLUSÃO

De acordo com os dados obtidos através desta revisão bibliográfica, o ácido peracético é um novo agente químico para desinfecção de alto nível em odontologia, com uma atividade rápida (que varia de 1 segundo a 20 minutos) e de amplo espectro e pode ser indicado para o uso sistemático na desinfecção de peças, artigos e superfícies não metálicas, minimizando o risco de contaminações cruzadas e sendo um promissor substituto do glutaraldeído a 2%.

REFERÊNCIAS

1. Arruda FZ. Influência do ácido peracético sobre a resistência flexural e rugosidade das cerâmicas do sistema procera all ceram [dissertação]. Porto Alegre: Faculdade de Odontologia da Universidade Federal do Rio Grande do Sul; 2003

2. Artigo G. Eficácia do ácido peracético na desinfecção de instrumentos contaminados [dissertação]. São Paulo: Faculdade de Odontologia da Universidade de São Paulo; 2007.

3. Azarpazhooh A, Fillery ED. Prion Disease: The Implications for Dentistry. J Endod. 2008;34:1158-66.

4. Brasil. Ministério da saúde. ANVISA.1993. Portaria do ácido peracético. Disponível em: http://www.anvisa.gov.br/legis/portarias/122_93.htm Acesso em: 03 jul. 2011

5. Brasil. Ministério da saúde. ANVISA. 2007. Legislação do glutaraldeído. Disponível em: http://www.selobiologica.com.br/anvisa.asp Acesso em 03 jul. 2011

6. Ceretta RA. Avaliação da eficiência do ácido peracético na esterilização de equipamentos odontológicos [disserta-

ção]. Santa Catarina: Universidade do Extremo Sul Catarinense; 2008.

7. Conselho Regional de Odontologia do Rio de Janeiro. Resolução da SSE-RJ. Proibe o uso do glutaraldeido a 2%. In http://www.cro-rj.org.br/saude/saude011.htm. acesso em 4 de Set. 2015

8 .Eklund KJ. Infection control. Dent Clin N Am. 2003; 47:697–708.

9. Hehn L. Avaliação de sorção, solubilidade e microdureza de resinas acrílicas após desinfecção com ácido peracético [dissertação] Porto Alegre: Faculdade de Odontologia da Universidade Federal do Rio Grande do Sul; 2001.

10. Kumar S, Atray D, Paiwal D, Balasubramanyam G, Duraiswamy P, Kulkarni S. Dental unit waterlines: source of contamination and cross-infection. Journal of Hospital Infection. 2010;74: 99-111.

11. Kunigk L & Almeida MCB. Action of peracetic acid on Escherichia coli and Staphylococcus aureus in suspension or settled on stainless steel surfaces. Brazilian Journal of Microbiology. 2001;32:38-41

12. Lorena NSO, Pitombo MB, Côrtes PB, Maya MCA, Silva MG, Carvalho ACS, Coelho FS, Miyazaki NHT, Marques EA, Chebabo A, Freitas AD, Lupi O, Duarte RS. Mycobacterium massiliense BRA100 strain recovered from postsurgical infections: resistance to high concentrations of glutaraldehyde and alternative solutions for high level disinfection. Acta Cirúrgica Brasileira. 2010;25(5):455-9.

13. Montebugnolia L, Chersonia S, Pratia C, Dolci G. A between-patient disinfection method to control water line contamination and biofilm inside dental units. Journal of Hospital Infection. 2004;56:297-304.

14. Moraes FM. Eficácia de desinfetantes na descontaminação de cadeiras odontológicas. – Trabalho de conclusão de curso. Faculdade de Odontologia São Leopoldo Mandic. Campinas: 2009.

15. Motta RHL, Groppo FC, Bergamaschi CC, Ramacciato JC, Baglie S, Mattos-Filho TR. Isolation and Antimicrobial Resistance of Staphylococcus aureus Isolates in a Dental Clinic Environment. Infect Control Hosp Epidemiol. 2007 Feb;28(2):185-90. Epub 2007 Jan 17.

16. Ribeiro PHV, Nascimento CCB, Gonini CAJ, Alvanhan D. Biossegurança em odontologia. Manual de Saúde Bucal. Secretaria Municipal de Saúde, Londrina-PR: 2009.

17. Rutala WA & Weber DJ. Disinfection of Endoscopes: Review of New chemical Sterilants Used for High-Level Disinfection. Infect Control Hosp Epidemiol. 1999;20:69-76

18. Sacchetti R, De Luca G, Zanetti F. Control of Pseudomonas aeruginosa and Stenotrophomonas maltophilia contamination of microfiltered water dispensers with peracetic acid and hydrogen peroxide. International Journal of Food Microbiology; 2009.

19. Silva FC, Paradella TC, Navas EAFA. Influência de agentes desinfetantes sobre a aderência de Staphylococcus aureus em aço inoxidável. Ciênc Odontol Bras 2008.

20. Souza JB, Daniel LA Comparação entre o hipoclorito de sódio e ácido peracético na inativação de E. coli, colifagos e C. perfrigens em água com elevada concentração de matéria orgânica. Eng. Sanit. Ambient. Abr-jun. 2005;10(2):111-17

21. Stanley PM. Efficacy of peroxygen compounds against glutaraldehyde-resistant mycobacteria. Am J Infect Control. 1999;27:339-43

22. Svidzinski AE, Posseto I, Pádua RAF, Tavares TR. Eficiência do ácido peracético no controle de Staphylococcus aureus meticilina resistente. Ciênc Cuid Saúde. 2007:6(3):312-8.

23. Vieira CD, Farias LM, Diniz CG, Alvarez-Leite M, Camargo ERS,Carvalho MAR. New methods in the evaluation of chemical disinfectants used in Health Care Services. Am J Infect Control. 2005;33:162-9.

24. Walker JT, Marsh PD. Microbial biofilm formation in DUWS and their control using disinfectants. International of Dentistry; 2007.

25. Walker JT, Marsh PD. A review of biofilms and their role in microbial contamination of dental unit water systems (DUWS). International Biodeterioration and Biodegradation 2004;54:87 – 98.

26. Young JH. New sterelization technologies In. Reichert M, Young JH. Sterelization technologies for health care facility. 2nd. Ed. Gaithersburg: Aspen; 1997.p.228-35. Disponível em: http://books.google.com.br/books. Acesso em: 02 jun. 2011.

27. Zanetti F, De Luca G, Sacchetti R. Control of bacterial contamination in microfiltered water dispensers (MWDs) by disinfection. International Journal of Food Microbiology. 2009;128:446–52.

Responsabilidade civil odontológica: como prevenir erros

Palavras-chave: paciente, prevenção, dentista, responsabilidade.
Keywords: prevention, surgeon dentist, responsability.

Prof. Ms. Antônio Roberto Martins Guzella[1]
Camila Figueiredo Pessoa de Barros[2]
Felipe Silvério de Sousa Júnior[3]

1. Cirurgião-dentista graduado pela Universidade Anhanguera-Unian. Advogado especialista em Direito do Trabalho pela Universidade Mackenzie. Mestre em Educação pela Universidade Uniban. Professor da Faculdade de Ciência de Guarulhos - FACIG.
2. Acadêmica a luna do 9º Semestre de Direito da Universidade Mackenzie.
3. Cirurgião-dentista graduado pela Universidade Anhanguera - Unian.

RESUMO

Conflitos são inerentes às relações humanas. Em um ambiente de competitividade acirrada entre profissionais, no qual a publicidade é, em muitos casos, agressiva e sugere garantia de resultado (nem sempre alcançado), a sociedade tem amplo acesso à informação e a legislação protege o consumidor dos serviços de saúde. É esperado o aumento da frequência de conflitos entre profissionais e pacientes.

Neste ambiente, a ciência não responde a todas as questões com a certeza das palavras dos catedráticos de outrora, deixando de ser o saber científico domínio exclusivo dos profissionais. Ou seja, os pacientes também mudaram sua atitude, não sendo mais tão leigos e pleiteando maior participação nas tomadas de decisões clínicas. Com o aumento da complexidade do mercado e das relações entre profissionais e pacientes, a doutrina jurídica estabeleceu de modo mais objetivo normas para regular as relações de consumo, considerando o paciente como parte protegida nas relações sociais, contratuais e prestações de serviços.

ABSTRACT

Conflicts are inherent in human relations. In a fierce competitive environment among professionals, where advertising is, in many cases, aggressive and suggests result of warranty (not always reached), the company has wide access to information and legislation protects the consumer of health services. It is expected the increased frequency of conflict between professionals and patients. In this environment, science does not answer all the questions with the certainty of the words of the scholars of the past, no longer the exclusive domain of scientific knowledge professionals. Patients also changed their attitude, no longer as lay people and seeking greater participation in clinical decision making. With increasing complexity of the market and the relationships between professionals and patients, the legal doctrine established in a more objective standards to regulate consumer relations, considering the patient as a protected part in social relationships, and contractual services.

INTRODUÇÃO

A responsabilidade dos dentistas situa-se no mesmo plano e sob as mesmas perspectivas da responsabilidade médica, valendo o que aqui foi afirmado. O art. 1.545 os coloca juntamente com os médicos, cirurgiões e farmacêuticos. A responsabilidade do dentista, contudo, traduz mais acentuadamente uma obrigação de resultado. Observe, no entanto, que a responsabilidade do dentista geralmente é contratual, por sua própria natureza. Com frequência, o dentista assegura um resultado ao paciente. Sempre que o profissional assegurar o resultado e este não for atingido, responderá objetivamente pelos danos causados ao paciente (Oliveira, v. p. 645:1999:205). No entanto, nem sempre a obrigação do odontólogo é de resultado [Venosa, 2001,p.575].

Se, em princípio, a responsabilidade médica decorre de uma obrigação de meios, só excepcionalmente se manifestando por força de obrigação de resultado, não é possível dizer o mesmo da responsabilidade do cirurgião-dentista. Mostra-o incisivamente Guimarães Menegale [Revista Forense, nº 80], observando, com inteira propriedade, que o compromisso profissional do operador odontológico envolve mais acentuadamente uma obrigação de resultados, porque:

> *"[...] à patologia das infecções dentárias corresponde etiologia específica e seus processos são mais regulares e restritos, sem embargos das relações que podem determinar com desordens patológicas gerais; consequentemente, a sintomatologia, a diagnose e a terapêutica são muito mais definidas e é mais fácil para o profissional comprometer-se a curar."*

Para Saad [1998, p. 246], "em regra, a obrigação do dentista é de resultado, o qual não compreende a patologia das infecções dentárias, com etiologia específica. Essa obrigação de resultado ganha mais nitidez em tratamento objetivando colocação de próteses, restaurações de dentes etc., com fins predominantemente estéticos".

Na verdade, algumas especialidades podem ser elencadas como de resultado, como já visto acima, ressalvados casos raros ou não descritos na literatura odontológica. Outras irão depender da análise do caso concreto, sendo indispensável o parecer técnico de um especialista para determinar se constituem uma obrigação de meio ou de resultado.

ATOS E ESPECIALIDADES ODONTOLÓGICAS

A odontologia moderna, com a evolução tecnológica que lhe é inerente, divide-se em várias áreas em que o cirurgião-dentista pode se especializar como forma de melhor prestar os seus serviços. Esta especialização pode significar um serviço diferenciado e que, como chamariz, pode aumentar a responsabilidade em caso de algum erro.

Os atos odontológicos lato sensu são considerados aqueles praticados por profissional com graduação em Odontologia, recebendo o título em instituição nacional reconhecida ou em faculdade estrangeira, porém com a devida revalidação do respectivo diploma. Estes atos devem, necessariamente, seguir os ensinamentos ministrados na graduação, e também pós-graduação, utilizando-se o dentista dos conhecimentos arraigados, para atender satisfatoriamente os seus pacientes.

Cabe ao cirurgião-dentista, além dos atos odontológicos específicos, quais sejam os inerentes à profissão e que se aperfeiçoam através das especializações, praticar atos não específicos, como prescrever medicamentos na esfera odontológica, atestar estados mórbidos, proceder à perícia odonto-legal a fim de verificações em sede civil, criminal, trabalhista e administrativo, bem como a utilização de anestesia local e troncomandibular.

FORMAS DE ISENÇÃO DO DANO ODONTOLÓGICO

Mesmo tendo ocorrido um resultado que não tenha sido o previsto pelo paciente, o cirurgião-dentista pode ser isentado da reparação.

"Alguns acontecimentos, no entanto, podem interromper a cadeia causal, desobrigando o agente do dever de indenizar, e são chamados de excludentes de responsabilidade. São eles: o estado de necessidade, a legítima defesa, a culpa da vítima, o fato de terceiro, a cláusula de indenizar e o caso fortuito ou força maior" [Oliveira, 1999, p. 181].

DISCUSSÃO

Como visto anteriormente, são várias as áreas de atuação do profissional da odontologia, nas quais pode este vir a ser representado ou processado civil ou criminalmente. O dentista, como operador da saúde humana, se coloca em campo de trabalho no qual o maior bem é a vida e a saúde dos seus pacientes, os quais devem ser atendidos com zelo e presteza.

Outro ato ilícito que pode ser cometido pelo odontólogo é a falta de diligência devida, quando o mesmo pode obrar com imprudência, negligência e imperícia. São os casos em que os pacientes são atendidos de forma mais superficial, ou melhor, sem o devido cuidado por parte do profissional, abrindo destarte, possibilidade de dano tanto pela sua atuação, quanto pela sua omissão, ou ainda pela falta de experiência.

Definindo as três espécies que formam o conceito da culpa stricto sensu, ou seja, a imprudência "é a falta de diligência, a falta de cuidado necessário para a prática de determinado ato" [Oliveira, 1999, p. 109], age com imprudência o profissional que tem atitudes não justificadas, açodadas, precipitadas, sem usar a cautela, ou seja, atua de modo descuidado.

Quanto à negligência, "é caracterizada pela omissão do agente no desenvolvimento de determinado ato" [Oliveira, 1999, p. 106], pela inação, indolência, inércia, passividade. Em outras palavras, é a falta de observância aos deveres que as circunstâncias exigem. Para diferenciar estas duas espécies, que sempre causam alguma confusão, a melhor doutrina já observou que "enquanto na negligência o sujeito deixa de fazer alguma coisa que a prudência impõe, na imprudência ele realiza uma conduta que a cautela indica que não deve ser realizada" [Jesus, 1994, p. 257]. Desta forma, percebe-se que a grande diferença está na atuação, na imprudência o sujeito age mal e, na negligência, quando devia tomar uma atitude, o autor não age.

Por fim, quanto ao último aspecto da falta de zelo profissional, apresenta-se a imperícia, que nada mais é do que "a incapacidade, a falta de conhecimentos técnicos no exercício de arte ou profissão, não tomando o agente em consideração o que sabe ou deve saber" [Mirabete, 1998, p. 145], ou ainda, a falta de aptidão ou habilidade para fazer alguma coisa da qual o agente, em razão de sua profissão ou atividade, não poderia ter falhado na execução.

A segunda espécie de ato ilícito odontológico é o erro de diagnóstico. O primeiro atendimento efetuado pelo profissional é um exame realizado a fim de constatar qual a moléstia que está atacando o paciente, bem como as possíveis possibilidades de tratamento que serão mais eficientes para resolver o caso.

Ainda existe outro problema na questão do erro de diagnóstico, que seria o método e o equipamento utilizado para realizar este exame inicial, decisivo para a opção de tratamento a ser realizado. Logicamente, um profissional que acompanha a evolução tecnológica da sua ciência, terá menos possibilidade de errar em contato com um caso concreto, do que um profissional que se utiliza de métodos antiquados e equipamentos não mais utilizados, o qual se expõe a riscos que deve ter conhecimento.

Porém, o maior causador de processos de responsabilidade contra o profissional é o erro na escolha da espécie de tratamento a ser aplicado no caso específico. Muitas vezes, isso ocorre combinado com o já descrito equívoco de diagnóstico ou ainda com a falta de cuidado ou atenção do dentista. Entretanto a opção curativa errada acarreta graves sanções tanto criminais como patrimoniais.

Deste modo, e com a evolução da arte odontológica, abre-se ao cirurgião-dentista um leque de possibilidades de terapêutica para os mais diversos casos, sendo realmente muito fácil ocorrer erros na opção do tratamento, o que por si só o condena. É determinado aos dentistas que procurem ordenar o tratamento menos perigoso, a não ser em caso de necessidade ou urgência, ou quando é aberta a possibilidade do paciente optar pelo método a ser utilizado, principalmente na questão do valor deste.

CONCLUSÃO

Percebe-se, chegando ao final deste estudo, que a responsabilidade decorrente do dano médico é quase que na totalidade observada como obrigação de meio. Já a responsabilidade que recai sobre o dentista é, na sua grande maioria, obrigação de resultado.

Deste modo, percebe-se que ao médico, quando deparar-se com uma ação de indenização, não recairá o ônus de fazer a prova que descaracterize a sua culpa. Já no caso do odontólogo, resta a este o ônus de provar a sua atuação correta, sendo invertido o ônus em favor do ofendido. Em razão da hipossuficiência do paciente, a qual se denomina CONSUMIDOR, devido à contratação da prestação de serviço.

REFERÊNCIAS

CAVALIERI, Sergio Filho. Programa de Responsabilidade Civil. 7ª ed. Atlas S.A. São Paulo 2007.

FERNANDES F.; CARDOZO H. F. Responsabilidade do Cirurgião Dentista: o pós-tratamento ortodôntico. ABO Nacional. Vol XII, nº 5, out/nov. 2004. pp. 298 – 305.

GONÇALVES, Carlos Roberto. Responsabilidade Civil. 2ª ed, volume IV. Saraiva. São Paulo. 2007.

JESUS, Damásio Evangelista de. Direito penal V. 1. 18 ed. São Paulo: Saraiva, 1994. 410p.

PEREIRA, Caio Mario da Silva. Responsabilidade Civil. 9 ed. Rio de Janeiro. Forense, 1998. Código de Ética Odontológica. 2007.

SILVA A. A.; MALACARNE G. B. Responsabilidade Civil do Dentista perante ao Código de Defesa do Consumidor. Jornal Brasileiro de Ortodontia e Ortopedia Facial. Ano 4, nº 22, 1999. pp. 305 –310.

SILVA M da. Compêndio de Odontologia Legal. 1ª ed. Rio de Janeiro, Guanabara Koogan S.A., 1997.

OLIVEIRA, Marcelo Leal de Lima, Responsabilidade civil odontológica. Belo Horizonte: Del Rey, 1999. 344 p.

SAAD, Eduardo Gabriel. Comentários ao código de defesa do consumidor: Lei n. 8.078, de 11.9.90. 3 ed. São Paulo: LTr, 1998. 765 p.

VENOSA, Sílvio de Salvo. Direito civil V. 3. São Paulo: Atlas, 2001. 697 p.

Tratamento ortopédico da má oclusão de Classe III com máscara facial associada à ancoragem esquelética e corticotomia

Orthopedic Treatment of Class III Malocclusion with Face Mask Associated to Skeletal Anchorage and Corticotomy

Palavras-chave: má oclusão de Angle classe III, procedimentos de ancoragem ortodôntica, procedimentos cirúrgicos ortognáticos, aparelhos de tração extrabucal.
Keywords: Malocclusion Angle Class III, Orthodontic Anchorage Procedures, Orthognathic Surgical Procedures, Extraoral Traction Appliances.

RESUMO

A má oclusão de Classe III desafia os ortodontistas em seus tratamentos. A máscara facial é o aparelho mais indicado quando há crescimento da maxila. A ancoragem tradicional dentária pode produzir movimento mesial dentário indesejado. Após o surto máximo de crescimento da maxila, há maiores movimentações dentárias. Uma nova abordagem de tratamento destes pacientes com retração de maxila combina uma cirurgia de baixo custo e o tratamento com máscara facial. O presente relato de caso irá ilustrar esta promissora combinação entre a ancoragem esquelética e ortopedia facial.

ABSTRACT

Class III malocclusion challenges orthodontists in their treatments. Face mask is the most appliance indicated when there is growth of maxilla. Traditional dental anchorage can produce undesired mesial tooth movement. After the maxilla growth spurt, there are more tooth movements. A new approach of treatment of these patients with retraction of maxilla combines an easier low cost surgery and orthopedic treatment with a face mask. The following case report will illustrate this promising combination between skeletal anchorage and facial orthopedics.

Pedro César Fernandes dos Santos[1]
Eduardo Costa Studart Soares[2]
Danúzio Barros Holanda Lavor[3]
Aline Levi Baratta Monteiro[4]
Benedito Viana Freitas[5]

1. Professor Associado I do Curso de Odontologia da Universidade Federal do Ceará-UFC. Coordenador do Curso de Especialização em Ortodontia da UFC.
pecefesa@gmail.com
2. Professor Titular de Cirurgia e Traumatologia Buco-Maxilo-Facial (CTBMF) da Universidade Federal do Ceará (UFC). Chefe do Serviço e Coordenador da Residência em CTBMF do Hospital Universitário Walter Cantídio da UFC. Cirurgião-dentista formado pela Universidade Federal do Ceará-UFC.
estudart@yahoo.com.br
3. Aluno de Especialização em Ortodontia da UFC.
danuziolavor@yahoo.com.br
4. Especialista em Ortodontia e Ortopedia Facial pela Associação Brasileira de Odontologia-Ceará. Coordenadora do Curso de Especialização em Ortodontia pela Associação Brasileira de Odontologia-Ceará.
alinebaratta@gmail.com
5. Professor Associado IV da Universidade Federal do Maranhão. Coordenador do Curso de Especialização em Ortodontia-CECOM-MA.
beneditovfreitas@uol.com.br

INTRODUÇÃO

A má oclusão de Classe III de Angle caracteriza-se pela mesialização do primeiro molar inferior em relação ao correspondente primeiro molar superior, podendo ocasionar reflexos nos mais variados tipos faciais, sendo o mais comum, a presença do lábio inferior mais proeminente do que o superior (relação labial de Classe III). O termo Classe III também pode ser usado para determinar certos padrões de comportamento espacial do esqueleto facial, e nesse caso em particular, a Classe III poderá estar presente tanto por meio de uma retrusão maxilar, quanto um prognatismo mandibular, ou mesmo, uma combinação de ambas as situações (Angle, 1899). Tal condição apresenta determinadas etiologias relatadas na literatura que vão desde hábitos deletérios até alterações sistêmicas, e nesse rol de possibilidades, se destaca principalmente o papel da genética, acometendo principalmente as populações japonesa, escandinava e chinesa. No caso da população brasileira, a prevalência da mesma gira em torno de 3% (Silva Filho et al., 1995).

O cirurgião-dentista tem que ter total conhecimento para diagnosticar corretamente e assim, prover uma terapêutica adequada. A Classe III esquelética é descrita clinicamente por apresentar incisivos superiores vestibularizados, incisivos inferiores lingualizados e a mordida cruzada que pode estar presente na maioria desses pacientes. Em relação aos valores cefalométricos, merecem atenção especial à grandeza angular SNA menor do que o valor de normalidade e as grandezas linear de Wits e o A-Nperp negativas (Proffit et al., 2003).

O tratamento dessa condição esquelética tem sido tradicionalmente indicada por meio de 3 possibilidades: a protração ortopédica da maxila, a camuflagem ortodôntica e a cirurgia ortognática. É importante que se ressalte a dificuldade e o desafio que é o tratamento da Classe III dentária em pacientes com Classe III esquelética (Capelozza Filho, 2002).

A literatura aborda valorosas comparações entre os resultados advindos do uso da máscara facial associadas com diferentes apoios, tais como: apoio dental e esquelético. O uso da máscara facial com apoio dentário ainda é bastante comum, mas apresenta alguns efeitos colaterais que incluem a mesialização dos molares usados no apoio, além de não orientar precisamente o eixo de aplicação da força na maxila. Deste modo, uma outra opção consiste em aplicar a força diretamente ao osso maxilar, por meio do uso de placas, obtendo um movimento mais "puro" de protração e com poucos efeitos colaterais nos dentes (Koh, Chung., 2014; Ngan et al., 1996).

O protocolo básico instituído consistiu no uso de duas miniplacas de titânio com extensão de fio para formar ganchos que serão fixadas nas paredes laterais da maxila por meio de 2 miniparafusos em cada miniplaca. Passados de 7 a 15 dias após a instalação é aplicado de 200g a 350g de força em cada lado por meio do uso de elásticos ½ pesado, só retirando os mesmos nas refeições, na higienização e na prática de esportes. É de suma importância que o paciente usufrua o máximo possível por dia da força liberada pelos elásticos, pois com o uso deficiente, o perfil facial poderá ficar piorado (Sar et al., 2014).

No presente relato, será abordada a terapêutica que associa a máscara facial com apoio esquelético por meio de miniplacas de titânio fixadas à maxila. É de suma importância que seja dada ênfase à técnica de corticotomia horizontal vestibular da maxila, indicada pelo Dr. Eduardo Studart e utilizada pelo Dr. Pedro César Fernandes, ambos da Universidade Federal do Ceará (UFC), que possibilitaram a obtenção de um movimento mais eficaz da maxila, durante a mecânica proveniente da ação dos elásticos, fragilizando um pouco a resistência desse osso facial à movimentação.

Os efeitos produzidos na terapêutica da máscara facial com ancoragem esquelética consistem no movimento anterior e vertical da maxila, no movimento mandibular para baixo e pra trás, ambos contribuindo para correção de Classe III, proporcionando um perfil mais aceitável. É importante que se ressalte a viabilidade dessa técnica para os pacientes que não atingiram o pico de crescimento, pois além dessa fase, as opções terapêuticas se restringem as intervenções cirúrgicas (Andrew et al., 1998).

RELATO DE CASO

Paciente ES, do sexo masculino, 12 anos, compareceu ao Curso de Especialização em Ortodontia da Universidade Federal do Ceará (UFC) com queixas de problemas emocionais devido à estética facial, além disso, o custo elevado do tratamento era um problema para a família (Figura 1). No exame intraoral observou-se uma relação de Classe III molar bilateral e esquerda de canino, com mordida anterior topo-a-topo (Figura 2). Foram solicitados os demais exames ortodônticos: modelos de gesso, tomografia computadorizada de feixe cônico para análises cefalométricas, radiografia panorâmica, de mão e de punho e fotografias extra e intrabucais, para traçar os objetivos do tratamento.

De posse dos dados clínicos e dos exames complementares, o tratamento a ser instituído deveria estimular o crescimento para anterior da maxila, manter a presente inclinação dos incisivos superiores, corrigir a sobressaliência negativa, facilitar a erupção dos caninos, melhorar o perfil facial e estabilizar os molares e as relações de caninos em Classe I.

O paciente foi submetido à cirurgia em ambiente hospitalar, para a instalação de miniplacas(Toride®) em "L", com dois miniparafusos (Toride®) de 6,0mm de comprimento e 2,0mm de diâmetro, na parede lateral da cavidade nasal. No mesmo ato operatório, foi realizada uma corticotomia vestibular ao longo de toda a parede lateral da maxila, se estendendo da abertura piriforme ao túber, na mesma altura em que se realiza a osteotomia do tipo Le Fort I (Figura 3). Além disso, por meio de martelo e um cinzel curvo, se certificou da separação do pterigóide.

Sete dias após a cirurgia, uma máscara facial de Petit (Morelli®-Referência - 70.50.002) foi adaptada na face do paciente. Ganchos de fio 0,8mm (Morelli®-Referência- 55.01.080) foram confeccionados e presos nos orifícios da placa, na região apical entre incisivos laterais e caninos. Um par de elásticos para carga média ½' (Morelli®-Referência-60.01.211) foi adaptado em cada gancho, com a fixação na parte intermediária do suporte da máscara facial. O elástico formava um ângulo de aproximadamente 30º em relação ao plano oclusal, com força de 350 gramas em cada elástico (Figura 4). O paciente foi orientado a usar o elástico por 14 horas diárias, restringindo o uso em domicílio. Após 8 meses de tratamento, houve melhora significativa no aspecto facial (Figura 5) a mordida já se encontrava normal com sobremordida e sobressaliência normais (Figura 6). Foi então adotado um protocolo de 8 horas diárias com força de 200 gramas de cada lado por 4 meses, com 12 meses de tempo total. Após este tempo, o paciente foi encaminhado para a remoção das miniplacas e para a realização de tratamento

Tabela 1: Medidas cefalométricas iniciais e finais

Grandeza	Norma	Inicial	Final
SN.GoMe	32º	41,5º	39,0º
SN.Gn	67º	67,9º	66,0º
FMA	25º	28,1º	25º
SNA	82º	79,8º	81,3º
SNB	80º	78,4º	80,4º
ANB	2º	1,4º	0,9º
A-Nperp	0,5mm	3,4mm	5,0mm
Wits	-0,5mm	-4,5mm	1,5mm
1.NA	22º	26,9º	28,9º
1-NA	4,0mm	7,2mm	6,8mm
1.NB	25º	28,6º	20,7º
1-NB	4,0mm	6,8mm	5,0mm
Linha H	9,0 a 11,0mm	0,4mm	0,7mm



Figura 1 - Fotos extrabucais iniciais.

Figura 2 - Fotos intrabucais iniciais.

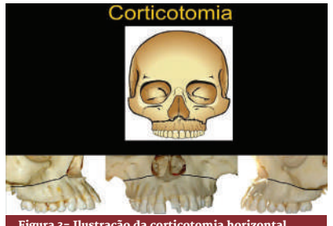

Figura 3- Ilustração da corticotomia horizontal vestibular de maxila. (Fonte Google)

Figura 4 - Instalação do aparelho e aplicação das forças elásticas.



Figura 5 – Fotografias extrabucais pós-tratamento.

Figura 6 - Fotos intrabucais finais.

Figura 7 - Telerradiografias iniciais e finais.

ortodôntico corretivo para fechamento dos espaços.

No fim do período de contenção, a sobressaliência estava corrigida. Apesar dos caninos e molares estarem próximos à relação de Classe I, a complementação do tratamento com ortodontia corretiva fixa será obtida. A fase ortopédica procurou proporcionar uma harmonização satisfatória na face do paciente em termos estéticos e no relacionamento espacial entre as bases ósseas, maxilar e mandibular (Figura 5 e 7). Em relação aos valores cefalométricos, o SNA passou de 79,8° para 81,3°, o A-Nperp passou 3,4mm para 5,0mm e a medida Wits variou de -4,5mm para 1,5mm (Tabela 1).

DISCUSSÃO

A má oclusão de Classe III de Angle, apesar de ser a menos incidente, dentre as outras más oclusões de Angle, apresenta o maior índice de severidade, considerando a sobressaliência negativa com a mordida cruzada anterior (Maia et al, 1999). Para agravar a situação, há estudos que mostram dificuldades no reconhecimento da referida má oclusão, assim como de indicar a melhor época de tratamento ortodôntico (Santos, 2006; Miguel et al, 2008).

De forma mais costumeira e ainda em vigor nos dias atuais, o apoio da máscara é feito em dentes (Delaire, 1971), os quais podem sofrer uma migração indesejada em sentido anterior e, consequentemente perda de espaço para erupção dos caninos superiores (Kilicoglu, Kirlic., 1998; Deguchi et al, 1999; Yuksel et al, 2001; Vaughn et al, 2005; Westwood et al, 2003; Baccetti et al, 1998). Outros efeitos colaterais podem acontecer, como rotação horária da mandíbula e redução dos efeitos ortopédicos (Silva Filho et al, 1998; Proffit et al; 2013).

Há estudos que apontam dois fatores que podem contribuir para a potencialização dos efeitos ortopédicos: a época de tratamento (Deguchi et al, 1999; Yuksel et al, 2001) e a expansão rápida de maxila (Silva Filho et al, 1998; Vaughn et al, 2005; Westwood et al, 2003; Baccetti et al, 1998; Sarç, 2014). A indicação do tratamento ortodôntico-ortopédico em idade mais oportuna, ou seja, entre o final da dentição decídua e início da dentadura mista (Deguchi et al, 1999; Yuksel et al, 2001), e a sua associação à expansão palatina rápida (Silva Filho et al, 1998), têm sido apontadas como medidas facilitadoras da protração da maxila. Entretanto, como agir nos casos ao final da dentadura mista nos quais não há a necessidade de expansão de maxila? .

Diferentes pesquisas recentes têm indicado com sucesso a associação de miniplacas ao uso de máscara facial (Cevidanes et al, 2010; Çagla et al, 2011; Cha et al, 2011; Lee, Baek., 2012). Resultados similares foram obtidos com o uso de elásticos intermaxilares de Classe III, ligados a miniplacas fixadas na maxila e mandíbula. No entanto, esta última modalidade terapêutica apresenta o inconveniente de necessitar de períodos mais longos do uso de elásticos e poder levar o côndilo da mandíbula em direção posterior, em direção à zona retrodiscal (Nguyen et al, 2011). Ainda não se sabe quais são os efeitos deste movimento sobre a articulação têmporo-mandibular.

Os resultados encontrados no presente caso corroboram a literatura, sobretudo quando o ponto de aplicação está localizado na região anterior, com o avanço da região da área paranasal e da parte inferior do complexo zigomaticomaxilar (Cha et al, 2011; Lee, Baek., 2012). Observamos pelas telerradiografias laterais, inicial e final (FIG. 7), o ganho de espaço nessa região. Houve uma protração significativa do ponto A, além do aumento das grandezas Wits, SNA e A-Nperp (Tabela 1). Reduzidas alterações foram observadas na mandíbula, com discreto crescimento anterior e diminuição do padrão rotacional horário.

Finalizando a fase ortopédica, o paciente relatou a satisfação com o resultado obtido, melhorando consideravelmente a auto-estima, além de normalizar características funcionais como a sobremordida e sobressaliência.

Apesar de haver a necessidade de mais estudos, a corticotomia horizontal vestibular (Figura 3) pode ter contribuído clinicamente para o avanço da maxila, considerando que pode fragilizar a maxila, reduzindo a resistência à distração anterior (Hoogeveen et al, 2014). Desta forma, o tempo de tratamento pode ser reduzido, além do tempo diário de uso, apontadas como grandes desvantagens desta terapia ortodôntico-ortopédica, maximizando a colaboração do paciente. Um estudo prospectivo vem sendo desenvolvido pela equipe da Universidade Federal do Ceará com o propósito de responder estas e outras questões.

CONCLUSÃO

Concluímos, a partir dos resultados estéticos e faciais obtidos, que combinação do tratamento ortodôntico-ortopédico e do cirúrgico alcançou os resultados traçados por meio do crescimento ósseo maxila para anterior, sem efeitos colaterais dentais. Além disso, a técnica supracitada desde que bem conduzida e com a cooperação do paciente, alcança os resultados de um modo rápido.

AGRADECIMENTOS

Nossos agradecimentos em especial ao Prof. Dr. Eduardo Costa Studart Soares, coordenador do Serviço e da Residência em CTBMF do Hospital Universitário Walter Cantídio da UFC.

REFERÊNCIAS

1. Andrew JK, Peter MS, Turley PK. Cephalometric effects of face mask/expansion therapy in Class III children: A comparison of three age groups Am J Orthod Dentofacial Orthop 1998;113:12

2. Angle EH. Treatment of malocclusion of the teeth. 7th ed.Philadelphia: SS White Dental, 1907.

3. Baccetti T, McGill JS, Franchi L, Mcnamara Jr JM, Tollaro I. Skeletal effects of early treatment of Class III malocclusion with maxillary expansion and face-mask therapy. Am J Orthod Dentofacial Orthop 1998;113:333–343.

4. Çagla S, Arman A., Uçkan S, Yazici C. Comparative evaluation of maxillary protraction with or without skeletal anchorage. Am J Orthod Dentofacial Orthop 2011;139:636-49.

5. Çagla S, Zahire S, Ayca AO, Sina U. Dentofacial effects of skeletal anchored treatment modalities for the correction of maxillary retrognathia. Am J Orthod Dentofacial Orthop 2014;145:41–54.

6. Capelozza Filho L. et al. Tratamento Ortodôntico da Classe III: Revisando o Método (ERM e Tração) por meio de um caso clínico. R Dental Press Ortodon Ortop Facial, Maringá, nov./dez., 2002;7(6):99-119.

7. Cevidanes L, Baccetti T, Mcnamara Jr JA, De Clerck HJ. Comparison of two protocols for maxillary protraction: bone anchors versus face mask with rapid maxillary expansion. Angle Orthodontist 2010;80:799–806.

8. Cha BK, Choi DS, Ngan P, Jost-Brinkmann PG, Kim SM, Jang IS. Maxillary protraction with miniplates providing skeletal anchorage in a growing Class III patient. Am J Orthod Dentofacial Orthop. 2011;139:99-112.

9. Silva Filho OG, Magro AC, Capelozza Filho L. Early treatment of the Class III malocclusion with rapid maxillary expansion and maxillary protraction. Am J Orthod Dentofacial Orthop. 1998;113:196-203.

10. Deguchi T, Kanomi R, Ashizawa Y, Rosenstein SW. Very early face mask therapy in Class III children. Angle Orthod. 1999;69:349–355.

11. Delaire J. La croissance maxillaire: Ddduction therapeutiques. Trans Eur Orthod Soc 1971;81-102.

12. Hoogeveen EJ, Jansma J, Ren Y. Surgically facilitated orthodontic treatment: A systematic review. Am J Orthod Dentofacial Orthop 2014;145:S51-64.

13. Kilicoglu H, Kirlic Y. Profile changes in patients with Class III malocclusions after Delaire mask therapy. Am J Orthod Dentofacial Orthop 1998;113:453–462.

14. Koh SD, Chung DH. Comparison of skeletal anchored facemask and tooth-borne facemask according to vertical skeletal pattern and growth stage. Angle Orthodontist, July, 2014;84(4):628-633.

15. Lee NK, Baek SH. Stress and displacement between maxillary protraction with miniplates placed at the infrazygomatic crest and the lateral nasal wall: A 3-dimensional finite element analysis. Am J Orthod Dentofacial Orthop 2012;141:345-51.

16. Maia FA, Costa PAP, Galvão NM. Má oclusão em potencial. Revista Dental Press de Ortodontia e Ortopedia Facial 1999; 4(1):17-22.

17. Miguel, J.A.M.; Canavarro, C.; Ferreira, J.P.M.; Brunharo, I.H.P.; Almeida, M.A.O. Diagnóstico de má oclusão de Classe III por alunos de graduação. R Dental Press Ortodon Ortop Facial 2008; 13: 118-127.

18. Ngan P. et al. Treatment. Response to maxillary expansion and protraction. Rev. jor. Orthod 1996;8:151-168.

19. Nguyen T, Cevidanes L, Comelis MA, Heymann G, De Paula LK, De Clerck HJ. Three-dimensional assessment of maxillary changes associated with bone anchored maxillary protraction. Am J Orthod Dentofacial Orthop 2011;140:790-8.

20. Proffit Wr, Fields Hw, Saver Dm. Ortodontia contemporânea. 5 ed. Rio de Janeiro: Editora Guanabara Koogan, 2013.

21. Proffit W, White Jr R, Sarver D. Tratamento Contemporâneo de Deformidades dento faciais. 1ª ed. São Paulo: Editora Artmed, 2005

22. Santos PCF. Estudo da prevalência das más oclusões e da necessidade de tratamento ortodôntico em pacientes da Disciplina de Clínica Integrada da Faculdade de Odontologia da Universidade de São Paulo Tese (Doutorado). Faculdade de Odontologia da Universidade de São Paulo. São Paulo, SP; 2006 54p.

23. Sarç et al. Dentofacial effects of skeletal anchored treatment modalities for the correction of maxillary retrognathia. Am J Orthod Dentofac Orthop 2014;145:41-54.

24. Silva Filho OG, Santos SCBN, Sugimoto RM. Má oclusão de Classe III: época oportuna de tratamento. Ortodontia, São Paulo, set./dez ,1995;28(3):74-84.

25. Vaughn GA Mason B, Moon HB, Turley PK. The effects of maxillary protraction therapy with or without rapid palatal expansion: a prospective, randomized clinical trial. Am J Orthod Dentofacial Orthop 2005;128:299–309.

26. Westwood PV, McNamara Jr. JA, BaccettimT, Franchi L, Sarver DM. Long-term effects of Class III treatment with rapid maxillary expansion and facemask therapy followed by fixed appliances. Am J Orthod Dentofacial Orthop. 2003;123:306–320.

27. Yuksel S, Ucem TT, Keykubat A. Early and late facemask therapy. Eur J Orthod. 2001;23:559–568.

ABO – ASSOCIAÇÃO BRASILEIRA DE ODONTOLOGIA

ORTOPEDIA FUNCIONAL DOS MAXILARES

Tratamento ortopédico da má oclusão de Classe III com máscara facial associada à ancoragem esquelética e corticotomia

Indicação do uso da tomografia computadorizada de feixe cônico em periodontia: uma revisão de literatura

Use of Cone-Beam Computed Tomography in Periodontology: a Literature Review

Palavras-chave: tomografia computadorizada de feixe cônico, periodontia.

Lucas Cambiaghi[1]
Mônica Garcia Ribeiro[2]
Jefrey Elias Rojas Paulus[3]
Maria Alejandra Frias Martinez[4]
Carla Renata Sanomiya Ikuta[5]
Lyzete Berriel Cardoso[6]
Ana Lucia Alvares Capelozza[7]

1. Mestrando em Periodontia. Faculdade de Odontologia de Bauru – Universidade de São Paulo (FOB-USP).
lucas.cambiaghi@hotmail.com
2. Doutoranda em Periodontia. Faculdade de Odontologia de Bauru – Universidade de São Paulo (FOB-USP).
monicagarciaribeiro@yahoo.com.br
3. Mestrando em Periodontia. Faculdade de Odontologia de Bauru – Universidade de São Paulo (FOB-USP).
dr.jefreyrojas@usp.br
4. Mestranda em Periodontia. Faculdade de Odontologia de Bauru – Universidade de São Paulo (FOB-USP).
dramarialejandrafrias@hotmail.com
5. Doutoranda em Estomatologia. Faculdade de Odontologia de Bauru - Universidade de São Paulo.
carlaikuta@hotmail.com
6. Doutora em Estomatologia. Faculdade de Odontologia de Bauru - Universidade de São Paulo.
lylycardoso@hotmail.com
7. Professora Doutora de Estomatologia. Faculdade de Odontologia de Bauru – Universidade de São Paulo (FOB-USP).
anacapel@usp.br

RESUMO

A Tomografia Computadorizada de Feixe Cônico (TCFC) é excelente para a visualização, avaliação e elaboração de diagnóstico dos tecidos mineralizados da região maxilofacial, por possibilitar a visualização das estruturas em 3D, sem sobreposição de imagens, auxiliando na determinação do plano de tratamento por sanar dúvidas que os exames tradicionais não podem solucionar. Seu uso na odontologia tem ganhado cada vez mais espaço devido à redução da dose de radiação da TCFC quando comparada a tomografia helicoidal. Esse artigo busca oferecer conceitos básicos para o profissional que ainda não é habituado com o exame, e trazer uma breve revisão da literatura que comprova a precisão e utilidade da TCFC na periodontia.

ABSTRACT

Cone beam computed tomography (CBCT) is a gold standard exam to evaluate and it is an important tool in mineralized tissue of maxillofacial site, allows anatomic view in tridimensional images, without overlap and, mainly, helping in treatment decision because clarify some aspects that routine radiographs do not solve. CBCT has been more used in Odontology because of a low radiation doses in comparison with Multi-slice tomography. The aims of this literature review are to conceptualize CBCT fundamentals to dentists, which are not close to this exam modality, and to do a brief literature review of CBCT and its use in periodontology.

INTRODUÇÃO

A avaliação das estruturas ósseas dos dentes é essencial no diagnóstico, planejamento, e tratamento da doença periodontal. As informações obtidas na sondagem em associação com as imagens radiográficas convencionais oferecerem subsídios importantes na identificação de cálculos, defeitos ósseos, lesões de furca e de periápice. No entanto, as imagens radiográficas bidimensionais apresentam limitações inerentes à técnica. A limitação mais importante está relacionada à sobreposição das estruturas anatômicas e dificuldade na reprodução de ângulos. Desta forma, defeitos localizados na lingua/palatina podem não ser detectados e a destruição da parede vestibular pode não ser diagnosticada ou permanecer indistinguível13. Nas imagens obtidas em 3D, a interpretação das estruturas pode ser feita em camadas, com ótima definição, permitindo a delimitação de irregularidades por permitir a reconstrução nos planos (sagital, coronal e axial), fornecendo ao clínico um melhor planejamento e diagnóstico da doença periodontal[8,9,13]. O presente trabalho traz uma breve descrição sobre a TCFC, doses de radiação e uma revisão de artigos relevantes e recentes da literatura para que o profissional que requisita o exame possa compreender suas aplicabilidades na periodontia e implantodontia.

REVISÃO DE LITERATURA

O que é tomografia computadorizada?

A tomografia computadorizada (TC) é um método de diagnóstico por imagem que utiliza a radiação X e permite a obtenção da reprodução de uma secção do corpo humano em qualquer um dos três planos (coronal, axial e sagital) e também em 3D, diferentemente das imagens convencionais onde apenas visualizamos duas dimensões, apenas a largura e a altura[3,6,17,18,25]. O exame de TC permite ao profissional visualizar todas as estruturas de interesse em camadas, principalmente os tecidos mineralizados, com uma ótima definição e delimitação das irregularidades presentes na área[6,19]. Em TC é válido lembrar que há uma diferença nos termos utilizados para descrição da densidade dos tecidos, uma vez que os termos radiolúcido e radiopaco são substituídos para hipodenso e hiperdenso, respectivamente.

A Tomografia Computadorizada de Feixe Cônico

A Tomografia Computadorizada de Feixe Cônico (TCFC) teve início no Japão, em 1997, com Yoshinori Arai, considerado o pai da TCFC na odontologia. Atualmente, há diversos modelos disponíveis no mercado, todos baseados nos mesmos princípios de obtenção de imagem. O aparelho é basicamente constituído por duas estruturas principais: 1) a fonte, que emite um feixe de raios X de formato cônico; 2) o detector, que recebe o feixe emitido pela fonte. O paciente pode ser posicionado sentado ou em pé, dependendo do aparelho, enquanto esse conjunto realiza um único giro em torno da região maxilofacial. Durante a rotação do aparelho são obtidas centenas de imagens planares da região de interesse denominada FOV (Field Of View, do inglês), o qual conceitua-se como protocolo de aquisição. O volume final da imagem adquirida depende, então, do FOV. O tomógrafo apresenta algumas opções de FOV, que devem ser selecionados de acordo com o objetivo do exame: avaliação para colocação de implantes, cefalometria, ou planejamento cirúrgico, por exemplo[6,16,23].

A imagem obtida é enviada para uma estação de trabalho, ou seja, um computador conectado ao tomógrafo, permitindo ao profissional a visualização e a formatação das imagens. O tempo de exame corresponde a uma volta completa do sistema, podendo variar de 10 a 70 segundos, porém, o tempo de exposição efetiva aos raios X é menor, variando de 3 a 6 segundos[23].

Diferentemente dos tomógrafos helicoidais, usados na área médica, o tomógrafo de feixe cônico adquire uma imagem volumétrica de toda a área de interesse em apenas uma rotação, e posteriormente é feita a reconstrução das imagens. A partir da imagem tridimensional obtida ao final do exame podem ser feitas várias reformatações em duas dimensões em qualquer um dos três planos do espaço: axial, coronal ou sagital. O volume total escaneado apresenta forma cilíndrica, de tamanho variável, e compõe-se unitariamente pelo voxel, uma unidade volumétrica isométrica. Essa característica tridimensional o difere do pixel, a menor unidade de imagem de duas dimensões, obtidos nas imagens digitais convencionais em 2D11.

Cada voxel da imagem é visualizado no monitor e representa a atenuação dos tecidos aos raios X ou sua densidade, assim como acontece nas radiografias convencionais. Essa capacidade é definida por um número: na tomografia computadorizada há uma escala de tons de cinza que varia de 1000 a -1000, a qual representa essa capacidade de atenuação dos diferentes tecidos, conhecida como escala Hounsfield11, onde a água apresenta densidade neutra, como valor igual a zero. Assim, tecidos de maior densidade ou hiperdensos, são codificados com um número que vai até 1000. A cortical óssea é, portanto, hiperdensa e os tecidos de densidade menor a da água são hipodensos e recebem um valor numérico de até -1000, como ocorre com o ar[6]. Vale ressaltar que durante a obtenção do exame, o paciente deve permanecer imóvel para que a imagem não distorça ou fique desfocada, o que deve levar o profissional à reflexão antes de indicar o exame para crianças ou pacientes especiais, por exemplo. As restaurações metálicas, implantes e matériais de preenchimento dos canais radiculares podem criar artefatos na imagem[6].

DOSE DE RADIAÇÃO

A resolução da imagem obtida por TCFC está relacionada com o tamanho do voxel, que é a menor unidade da imagem tomográfica[5]. Quanto menor o voxel, maior a resolução da imagem, porém maior é a dose de radiação a que o paciente será submetido[15]. Vários fatores são determinantes na avaliação da dose de radiação emitida no exame, entre eles o aparelho, o protocolo de aquisição (campo de visão, tempo de exposição, miliamperagem e quilovoltagem)[12]. No entanto, os estudos mostram que a dose ministrada na TCFC apresenta-se significantemente reduzida em comparação à tomografia computadorizada tradicional[3,16,24].

Devido a vantagens e ascenção da prescrição de exames de TCFC, há uma tentativa de formar um protocolo e determinar as diretrizes de indicação, dose e conduta de TCFC, a fim de evitar o uso indiscriminado deste tipo de exame. É conhecido como projeto SEDENTEX-CT, formado por pesquisadores de diversas instituições europeias, como a Universidade Católica de Leuven e Universidade de Manchester.

Contribuição para o diagnóstico de defeitos periodontais

A detecção dos defeitos ósseos, na parede vestibular continua sendo um desafio para o cirurgião-dentista. Algumas pesquisas compararam o uso da sonda periodontal, com imagens obtidas em radiografias e por TCFC para o diagnóstico de defeitos infraósseos e mostraram que as medições realizadas pela tomografia computadorizada de feixe cônico foram bem avaliadas com relação aos métodos tradicionais, com a vantagem de permitir a identificação dos defeitos periodontais em todas as direções[8,9,13]. A TCFC mostrou ser o único método que permite a análise das superfícies vestibular e lingual/palatina, proporcionando, assim, a visualização da morfologia de defeitos periodontais[7,26].

A TCFC apresentou resultados melhores na detecção de defeitos periodontais de 1, 2 e 3 paredes. Quando existem defeitos periodontais a imagem por TCFC detecta facilmente e, quando não há, não deixa tantas dúvidas na interpretação quanto à radiografia convencional[2].

Estudos in vitro demonstraram melhor precisão na avaliação das alterações ósseas associadas à doença periodontal utilizando TCFC quando comparado com a radiografia convencional e digital bidimensional, principalmente na visualização das paredes vestibulares, bem como das lesões de furca dentro do osso alveolar[14,27].

LESÕES DE FURCA

Um dos maiores problemas periodontais são as lesões de furca, seu diagnóstico precoce e tratamento adequado estão diretamente relacionados à permanência do dente na cavidade bucal. Geralmente, a detecção é feita no momento da sondagem, mas a complexidade da anatomia dos molares pode reduzir a precisão do exame. As imagens radiográficas bucais tem um papel coadjuvante no diagnóstico periodontal, embora possa minimizar a perda óssea na área da furca em comparação com o procedimento de sondagem[7].

As lesões de furca iniciam-se com reabsorção óssea e perda de inserção no espaço inter-radicular e o diagnóstico é feito em exames periodontais convencionais, frequentemente falhos na determinação do real envolvimento da furca.

Molares superiores e inferiores com perda inter-radicular de tecido periodontal têm um risco aumentado para perda de inserção adicional com um prognóstico ruim a longo prazo. A escolha da terapia apropriada varia de acordo com: o grau de envolvimento da furca, a configuração do osso inter e periradicular residual e a morfologia de raiz (comprimento e grau de separação de raiz). Por exemplo, uma preparação de túnel no primeiro e segundo molares só será bem sucedida, se o grau de divergência entre as raízes for maior do que 30° para permitir a escovação diária com escova interdental[10].

Walter et al. (2009) avaliaram o uso da TCFC no diagnóstico destas lesões e observaram que os exames convencionais concordaram com a TCFC em 27% dos casos e que nas lesões de furca grau II a diferença de diagnóstico chegou a 75%.

O exame obtido por TCFC foi claramente superior na detecção das deiscências e fenestrações, defeitos periodontais verticais de 1, 2 e 3 paredes e também das lesões de furca. Para lesões de furca de graus 1 e 3, a imagem radiográfica periapical se mostrou precisa, porém as lesões de furca de grau 2 são as que geram maiores dúvidas quanto ao diagnóstico e plano de tratamento, pois são muito variáveis e podem ser muito pequenas (próximas à lesão de grau 1) ou muito grandes (próximas a grau 3). A TCFC foi superior na capacidade diagnóstica para as lesões de furca de grau[22].

Uso das imagens obtidas por TCFC na Implantodontia

A visualização das estruturas em 3D para o planejamento em Implantodontia permite a análise dos seguintes parâmetros:

1. Determinação da altura, largura e qualidade relativa disponível de osso;

2. Determinação da topografia 3D da crista alveolar;

3. Identificação e localização de estruturas anatômicas vitais: tais como o canal mandibular, forame mentual, canal incisivo, seio maxilar e assoalho da cavidade nasal;

4. Confecção de guias cirúrgicos para implantes;

5. Envio das imagens facilitando o planejamento em equipe;

6. Avaliação das opções protéticas através de aplicativos disponíveis em programas de planejamento;

7. Planejamento do tratamento virtual simulando a colocação do implante, levando em consideração fatores cirúrgicos, protéticos e de oclusão1;

8. Avaliar a presença, frequência, posição e dimensão de estruturas anatômicas críticas, como a alça anterior, o canal incisivo, variações no forame mentual, duplicidade de canais mandibulares[20-22].

O planejamento para a instalação de implantes de dimensões adequadas na região posterior foi avaliado por imagem panorâmica digital, em reconstrução panorâmica da TCFC e reconstrução seccional das imagens. As imagens obtidas por TCFC de reconstrução seccional sugeriram a instalação de implantes de menor diâmetro e comprimento comparadas às imagens da TCFC em reconstrução panorâmica e a imagem panorâmica digital em 2D. Dessa maneira, o planejamento para implantes pode mudar dependendo do exame e até mesmo entre as reconstruções. O profissional deve sempre estar atento às análises clínicas, já que os exames de imagem, por mais precisos que sejam, são métodos auxiliares[4].

Além disso, um trabalho realizado por Ludlow e colaboradores (2007), envolvendo mensuração em imagens tridimensionais obtidas em crânios, concluiu que a experiência do operador tem um efeito positivo sobre a acurácia e a reprodutibilidade das medições.

CONCLUSÃO

As radiografias intraorais ilustram bem os estágios de reabsorção periodontal nas regiões interproximais. Entretanto, a sobreposição de estruturas dificulta a avaliação da perda óssea nas corticais vestibular e lingual. A tomografia computadorizada por feixe cônico (TCFC) é importante no diagnóstico de várias especialidades odontológicas e incluindo a crescente indicação na periodontia. A TCFC tem mostrado uma melhor precisão na detecção de perda de osso periodontal quando comparada às radiografias periapicais, interproximais e convencionais de dentes posteriores.

A dose de radiação emitida pelo exame de TCFC ainda é superior a dos métodos de diagnóstico por imagem 2D, por essa razão sua utilização deve ser indicação precisa. A vantagem na aquisição do exame se sobrepõe à dose de radiação. Recentes trabalhos na literatura mostram que na especialidade periodontia seu uso é bastante justificado no diagnóstico de defeitos infraósseos, fenestrações, deiscências, lesões de furca e planejamento de implantes.

Assim, a TCFC está indicada aos pacientes com doença periodontal quando o exame clínico e radiográfico convencional não for suficiente para estabelecer o diagnóstico. Cabe ao profissional ter bom senso na solicitação de exames completares para não expor o paciente à radiação desnecessária, além de ser imprescindível que o profissional que pretende utilizar esse método auxiliar de diagnóstico saiba interpretar as imagens.

REFERÊNCIAS

Benavides E, Rios HF, Ganz SD, An CH, Resnik R, Reardon GT, et al. Use of cone beam computed tomography in implant dentistry: the International Congress of Oral Implantologists consensus report. Implant Dent. 2012 Apr;21(2):78-86.

Braun X, Ritter L, Jervøe-Storm PM, Frentzen M. Diagnostic accuracy of CBCT for periodontal lesions. Clin Oral Investig. 2014 May;18(4):1229-36.

Brooks SL. Computed tomography. Dent Clin North Am Dent. 1993 Oct;37(4):575-590.

Correa LR, Spin-Neto R, Stavropoulos A, Schropp L, da Silveira HE, Wenzel A. Planning of dental implant size with digital panoramic radiographs, CBCT-generated panoramic images, and CBCT cross-sectional images. Clin Oral Implants Res. 2014 Jun;25(6):690-5.

Farman AG, Scarfe WC. Development of imaging selection criteria and procedures should precede cephalometric assessment with cone-beam computed tomography. Am J Orthod Dentofacial Orthop. 2006 Aug;130(2):257-265.

Garib DG, Raymundo RJr, Raymundo MV, Raymundo DV, Ferreira NF. Tomografia computadorizada de feixe cônico (Cone beam): entendendo este novo método de diagnóstico por imagem com promissora aplicabilidade na Ortodontia. R Dental Press Ortodon Ortop Facial. 2007 mar-abr;12(2):139-56.

Hishikawa T, Izumi M, Naitoh M, Furukawa M, Yoshinari N, Kawase H, et al. The effect of horizontal X-ray beam angulation on the detection of furcation defects of mandibular first molars in intraoral radiography. Dentomaxillofac Radiol. 2010 Feb;39(2):85-90.

Jervøe-Storm PMJ, Hagner M, Neugebauer I, Ritter L, Zöller JE, Jepsen S, et al. Comparison of cone-beam computerized tomography and intraoral radiographs for determination of the periodontal ligament in a variable phantom. Oral Surg Oral Med Oral Pathol Oral Radiol Endod. 2010 Feb;109(2):e95-101.

Kasaj A, Willershausen B. Digital volume tomography for diagnostics in periodontology. Int J Comput Dent. 2007 Apr;10(2):155-68.

Laky M, Majdalani S, Kapferer I, Frantal S, Gahleitner A, Moritz A, et al. Periodontal Probing of Dental Furcations in Comparison to Diagnosis by Low-Dose Computed Tomography: A Case Series. J Periodontol. 2013 Dec;84(12):1740-6.

Langlais RP, Langland OE, Nortjé CJ. Decision making in dental radiology. In: Diagnostic imaging of the jaws. Baltimore: Williams & Wilkins, 1995. cap. 1, p. 1-17.

Ludlow JB, Laster WS, See M, Bailey LJ, Hershey HG. Accuracy of measurements of mandibular anatomy in cone beam computed tomography images. Oral Surg Oral Med Oral Pathol Oral Radiol Endod. 2007 Apr;103(4):534-42.

Misch KA, Yi ES, Sarment DP. Accuracy of cone beam computed tomography for periodontal defect measurements. J Perioodontol. 2006 Jul;77(7):1261-6.

Mol A, Balasundaram A. In vitro cone beam computed tomography imaging of periodontal bone. Dentomaxillofac Radiol. 2008 Sep;37(6):319-24.

Molen AD. Considerations in the use of cone-beam computed tomography for buccal bone measurements. Am J Orthod Dentofacial Orthop. 2010 Apr;137(4 Suppl):S130-5.

Mozzo P, Procacci C, Tacconi A, Martini PT, Andreis IA. A new volumetric CT machine for dental imaging based on the cone-beam technique: preliminary results. Eur Radiol.1998;8(9):1558-1564.

Papaiz EG, Carvalho PL. Métodos recentes de diagnóstico através da imagem. In: Freitas A, Rosa JE, Faria e Souza I. Radiologia odontológica. 4. ed. São Paulo: Artes Médicas, 1998. cap. 34, p. 667-684.

Parks ET. Computed tomography applications for dentistry. Dent Clin North Am. 2000 Apr;44(2):371-94.

Perez LA, Brooks SL, Wang HL, Eber RM. Comparison of linear tomography and direct ridge mapping for the determination of edentulous ridge dimensions in human cadavers. Oral Surg Oral Med Oral Pathol Oral Radiol Endod. 2005 Jun;99(6):748-54.

Pires CA, Bissada NF, Becker JJ, Kanawati A, Landers MA. Mandibular incisive canal: cone beam computed tomography. Clin Implant Dent Relat Res. 2012 Mar;14(1):67-73.

Rosa MB, Sotto-Maior BS, Machado V de C, Francischone CE. Retrospective study of the anterior loop of the inferior alveolar nerve and the incisive canal using cone beam computed tomography. Int J Oral Maxillofac Implants. 2013 Mar-Apr;28(2):388-92.

Rouas P, Nancy J, Bar D. Identification of double mandibular canals: literature review and three case reports with CT scans and cone beam CT. Dentomaxillofac Radiol. 2007 Jan;36(1):34-8.

Scarfe WC, Farman AG, Sukovic P. Clinical applications of cone-beam computed tomography in dental practice. J Can Dent Assoc. 2006 Feb;72(1):75-80.

Schulze D, Heiland M, Thurmann H, Adam G. Radiation exposure during midfacial imaging using 4- and 16-slice computed tomography, cone beam computed tomography systems and conventional radiography. Dentomaxillofac Radiol. 2004 Mar;33(2):83-6.

Van Der Stelt PF, Dunn SM. 3D-Imaging in dental radiology. In: Farman AG, et al. Advances in maxillofacial imaging. Amsterdam: Elsevier, 1997. p. 367-372.

Vasconcelos KF, Evangelista KM, Rodrigues CD, Estrela C, Sousa TO, Silva MAG. Detection of periodontal bone loss using cone beam CT and intraoral radiography. Dentomaxillofac Radiol. 2012 Jan;41(1):64-9.

Vandenberghe B, Jacobs R, Yang J. Diagnostic validity (or acuity) of 2D CCD versus 3D CBCT-images for assessing periodontal breakdown. Oral Surg Oral Med Oral Pathol Oral Radiol Endod. 2007 Sep;104(3):395-401.

Walter C, Kaner D, Berndt DC, Weiger R, Zitzmann NU. Three-dimensional imaging as a pre-operative tool in decision making for furcation surgery. J Clin Periodontol. 2009 Mar;36(3):250-7.

Alteração estética e funcional pós integração cirurgia e prótese: relato de caso clínico

Aesthetic and Functional Changes After Surgical and Prosthetic Integration: a Case Report

Palavras-chave: prótese total imediata, cirurgia bucal, qualidade de vida.
Keywords: Denture, Complete, Immediate, Surgery, Oral, Quality of life.

RESUMO

Alterações comportamentais podem ocorrer como reflexo da perda funcional e estética e o restabelecimento dessas condições são princípios básicos durante a reabilitação protética. Em casos complexos, trabalhar a multidisciplinaridade possibilita resultados mais adequados que vão ao encontro dos anseios dos pacientes. O objetivo do presente caso clínico é a busca por melhores condições funcionais e estéticas em uma paciente com problema periodontal generalizado e condição esquelética insatisfatória. A conclusão do caso clínico trouxe à paciente novo perfil, a possibilidade de um novo sorriso e melhora na qualidade de vida.

ABSTRACT

As a result of loss of function and aesthetics behavioral changes may occur and restore these conditions are basic principles for prosthetic rehabilitation. In complex cases, a multidisciplinary approach enables more adequate results that meet the aspirations of patients. The purpose of this case report is to search for better functional and aesthetic conditions in a patient with generalized periodontal problem and poor skeletal condition. The conclusion of the clinic case had brought new patient's profile, the possibility of a new smile and improved quality of life.

Bruna Maria de Carvalho Martins[1]
Thaise Ferreira Carvalho[1]
Renato Yassutaka Faria Yaedu[2]
Simone Soares[3]

1. Alunas do Curso de Especialização em Prótese da Faculdade de Odontologia de Bauru/ Universidade de São Paulo.
2. Professor no Departamento de Estomatologia e Cirurgia da Faculdade de Odontologia de Bauru/ Universidade de São Paulo.
3. Professora no Departamento de Prótese da Faculdade de Odontologia de Bauru/ Universidade de São Paulo.

INTRODUÇÃO

Problemas periodontais generalizados comprometem a estética e função e podem levar ao edentulismo, pois são uma das causas de perda dos dentes (Brekhus, 1929; MacGregor, 1972; Kaimenyi; Sachdera; Patel, 1988). Dependendo do grau de comprometimento, problemas mais complexos podem dificultar a solução protética. Casos em que devido a perda de estabilidade oclusal associada ao problema periodontal, os dentes anteriores "se abrem em leque" (Ngom et al., 2006) e a maxila anterior acompanha essa horizontalização, são um bom exemplo dessa complexidade. Aliado a essa condição há ainda a dificuldade de selamento labial com agravamento do problema periodontal. Planejar casos complexos mostra a necessidade de buscarmos soluções através da multidisciplinaridade, pois a limitação de uma determinada solução protética pode ser sanada à partir de procedimentos cirúrgicos, permitindo resultados finais mais favoráveis.

A Prótese Total Imediata (PTI) é definida como uma prótese total ou parcial removível confeccionada para substituição dos dentes, imediatamente após a exodontia dos dentes remanescentes condenados (Academy of Prosthodontics, 2005). A principal vantagem está na capacidade de devolver ao paciente função mastigatória. Para o profissional que se utiliza do recurso das PTIs, é importante salientar que esse tratamento requer mais conhecimento, habilidade e critério se comparado às próteses totais convencionais, pois nas PTIs o tratamento é clínico-cirúrgico-protético e nas próteses totais convencionais é clínico-protético. São colocadas sobre a ferida cirúrgica e segundo Cerveira Neto (1987) acarretam pouco desconforto estético, fonético e funcional e baixa ocorrência de hemorragia.

Segundo Zarb e Bolender (2004), as próteses totais imediatas podem ser divididas em Prótese Total Imediata Convencional (PIC) e Prótese Total Imediata Interina ou Transicional ou Não Tradicional (PII). Na PIC, após a instalação da prótese e término da cicatrização tecidual, a prótese é reajustada ou reembasada para servir como uma prótese em longo prazo, confeccionada em resina rosa. E a PII, após a prótese imediata ser colocada e após o término da cicatrização, uma segunda prótese é confeccionada, pela técnica convencional, para servir com uma prótese a longo prazo. Feita em resina incolor para permitir que se avalie antes da sutura, áreas isquêmicas e de compressão, que serão ajustadas pelo cirurgião e protesista para na sequência, concluir a sutura. Na PIC sua acrilização será com resina rosa, e um guia cirúrgico incolor (duplicata da base da prótese total) será utilizado com a mesma função descrita anteriormente. Essa PIC será, após um período não inferior a 6 meses, reembasada pela técnica mediata.

As vantagens das PTIs são: anatômicas (Dimensão Vertical de Oclusão (Caputi et al., 2014), colapso facial), funcionais (função muscular, mastigação e fonética), estéticas (correção do posicionamento dental; tamanho, forma e cor dos dentes remanescentes podem auxiliar na seleção dos dentes artificiais (Genovese, 1981), preservação da aparência facial), psicológicas (equilíbrio emocional e pacientes menos apreensivos) e cirúrgicas (efeito protetor durante o período de cicatrização, elimina ou reduz a dor pós operatória, mantém medicamentos em posição e diminui a reabsorção óssea alveolar (Johnson, 1986; Seals; Kuebker; Stewart, 1996) Ao instalar uma prótese total sobre a ferida cirúrgica, diferentemente do que possa parecer, há a preservação do coágulo sanguíneo, uniformização e modelação do tecido ósseo, e proteção da ferida cirúrgica.

Suas desvantagens são: dificuldade de moldagem devido à retenção do rebordo anterior, tempo maior de consulta, possibilidade de registros incorretos da Relação Central (RC) e Dimensão Vertical de Oclusão (DVO) e possibilidade de escoriações na fibromucosa.

São indicadas quando há exigência estética e fator social preponderante, condições sistêmicas normais e adequada condição psicológica e contraindicadas em pacientes sem exigência estética, possibilidade de indicação de outro tipo de prótese, pacientes com estado geral de saúde inadequado ou com grande risco cirúrgico.

Há que se avaliar previamente, em pacientes com quantidade elevada de remanescentes dentários, quanto esses dentes poderão contribuir durante o preparo prévio e desenvolvimento do processo em si. Pois caso o paciente apresente os molares, pode-se indicar, previamente ao processo de moldagem, a exodontia desses dentes, para facilitar os procedimentos subsequentes e principalmente a adaptação final da prótese total e menor extensão da ferida cirúrgica. Ao indicar a exodontia prévia, o protesista deve considerar a manutenção da altura do terço inferior da face (DVO), e preservar o(s) dente(s) que restabelece(m) essa relação maxilo-mandibular. Isso permitirá que, durante a prova dos dentes em cera e após a cirurgia de remoção de todos os dentes remanescentes e instalação da prótese total imediata, a DVO não seja alterada. Após duas a três semanas das exodontias prévias, inicia-se o procedimento de moldagem para posteriormente indicar a cirurgia de remoção de todos os dentes e instalação da prótese. É possível realizar as exodontias em um só momento quando o paciente apresenta dentes remanescentes posteriores, porém o tempo de trabalho cirúrgico será maior e a adaptação dificultada com maior número de sessões de controle posterior.

A grande vantagem desse tipo de prótese é permitir que o paciente não fique em momento algum, desdentado total, sem dentes para se apresentar socialmente. É esse benefício se estende principalmente, aos pacientes que exercem sua função através da fala ou apresentação social.

Durante a cirurgia de exodontia de todos os dentes remanescentes é possível ainda adequar a horizontalização da maxila que acompanhou os dentes anteriores, para permitir um resultado final melhor. Após a exodontia, e divulsão do tecido gengival, o cirurgião reduz a maxila, diminuindo sua inclinação para anterior.

O presente trabalho teve como objetivo relatar um caso clínico de problema periodontal generalizado com horizontalização dos dentes anteriores e da maxila que culminou com a exodontia de todos os dentes remanescentes. A solução protética foi uma PTI (prótese total imedita) com resultados estéticos e funcionais satisfatórios.

RELATO DE CASO

Paciente J. M. P., 37 anos de idade, do gênero feminino, procurou a Faculdade de Odontologia de Bauru buscando melhorar sua aparência estética e função mastigatória. Ao exame clínico, constatou-se que a paciente apresentava condições orais precárias em ambos os arcos, com a presença de dentes remanescentes e raízes residuais posteriores no arco maxilar e os dentes anteriores "se abrindo em leque", com mobilidade e esplintados por braquetes e fios ortodônticos. No arco mandibular, a paciente possuía todos os elementos dentários com periodontite generalizada. A má higiene oral em ambos os arcos, com grande acúmulo de placa e inflamação dos tecidos periodontais, bem como a mobilidade dos anteriores superiores, foram aspectos observados pelo profissional nesta primeira sessão clínica. Ao observar os dentes da paciente, pôde-se verificar que a presença de muitos dentes posteriores e raízes residuais aliadas ao perfil horizontal com acentuado "overjet" dificultariam a adaptação e estabilização do caso clínico. A horizontalização da maxila se mostrava tão evidente que impedia o selamento labial da paciente (Figura 1), comprometendo e agravando a condição periodontal. Por isso solicitou-se a disciplina de cirurgia que se fizesse previamente, as exodontias dos posteriores superiores com exceção do elemento 24, que ao ocluir com os pré-molares inferiores determinava a DVO. Após três semanas foi feita a moldagem anatômica para confecção de moldeira individual. Optou-se pela moldeira bipartida (modificação da técnica de Campagna, 1968), pois devido ao acentuado "overjet" da paciente, uma moldeira individual convencional não teria eixo de inserção e remoção favoráveis para uma moldagem funcional adequada (Figura 2).

A confecção da moldeira bipartida foi realizada em duas etapas: inicialmente na região posterior, local onde todos os dentes foram previamente extraídos e após a polimerização da resina e confecção de encaixes a segunda etapa foi realizada para confeccionar a moldeira na região dentada. As moldeiras são separadas, porém se encaixam adequadamente. Na sessão subsequente e com a moldeira individual bipartida em mãos, realizou-se a moldagem do selado periférico inicialmente na porção posterior da moldeira com godiva em bastão e na sequência realizou-se a moldagem funcional com pasta zinco-enólica na porção posterior, tomando cuidado para, ao concluir a moldagem, remover adequadamente a pasta que extravasou e poderia comprometer a moldagem subsequente. Na porção anterior da moldeira foi realizada a moldagem do selado periférico com godiva em bastão e devido à condição adversa dos dentes anteriores remanescentes, moldou-se com alginato (Figura 3), obtendo assim, o modelo de trabalho superior. Obtivemos o modelo de trabalho e sobre esse confeccionou-se a chapa de prova e o plano de cera superior. A partir desse plano de orientação e com o arco facial tomou-se a relação da maxila em relação ao crânio e montou-se o modelo superior no articulador semi-ajustável (ASA). Nessa sessão obtivemos o modelo inferior em gesso. E na sessão seguinte realizou-se o registro da DVO e RC e refinamento dessas posições intermaxilares com pasta zinco-enólica (Figura 4). Fez-se a escolha da cor dos dentes e procedeu-se a montagem do modelo inferior no ASA e envio para montagem dos dentes artificiais. Na sequência foi realizada a prova dos dentes posteriores superiores em cera com anuência do paciente com relação ao tamanho, forma e cor dos dentes e concordância quanto à acrilização da prótese total imediata.

A cirurgia realizada no modelo de gesso foi feita pelo profissional que executou e concluiu o caso clínico e não pelo protético, pois só o dentista conhece a quantidade necessária de tecido ósseo que deverá ser removida para alcançar o objetivo pretendido. O protético encera os dentes anteriores ausentes, esculpe a prótese e acriliza. Na sessão seguinte o cirurgião realizou as exodontias dos dentes: 13, 12, 11, 21, 23 e 24, e divulsionou o tecido gengival (Figura 5) reduzindo a maxila para melhorar a estética e permitir uma finalização adequada (Figura 6). Ajustes oclusais foram realizados para permitir a relação oclusal adequada e contatos bilaterais simultâneos. Após 24 horas, realizou-se o controle posterior e após uma semana remoção das suturas. Controles subsequentes foram feitos para reembasar a prótese que perdeu retenção e estabilidade.

DISCUSSÃO

Dentre os tratamentos reabilitadores disponíveis a prótese total é o último recurso para devolver função e estética aos pacientes que perderam seus dentes como consequência de problemas periodontais, trauma ou cárie. E as próteses totais imediatas além de devolver a função, permitem que o paciente não se apresente socialmente como um desdentado total. O caso reportado mostra a indicação de uma prótese total imediata devido à doença periodontal generalizada. A perda óssea e condição gengival agrava e perpetua o problema e o biofilme se agrega e todo esse quadro mantém e alimenta a progressão da doença periodontal.

Ao tratar de pacientes que receberão próteses totais imediatas, o cirurgião-dentista assume não só a responsabilidade técnica, clínica e laboratorial para sua fabricação, mas também a responsabilidade de informar o paciente sobre diferentes possibilidades de tratamento, instruindo no cuidado dos tecidos orais e dentaduras, e a continuação e manutenção das próteses imediatas. O paciente deve ser informado sobre a diminuição da previsibilidade devido à integração de tratamento prótese/cirurgia e a possibilidade de sangramento, controle da dor, dificuldades cirúrgicas, tornando o atendimento estressante ao paciente e profissional (Gooya; Ejlali; Adli, 2013). A indicação de uma prótese imediata pode ser traumática se o paciente não receber informação suficiente sobre a complexidade dos procedimentos clínicos e laboratoriais, e a necessidade de manutenção mais os custos associados a esse tipo de tratamento. A importância da atenção contínua deve ser explicada aos pacientes e os perigos de negligenciar cuidados continuados devem ser enfatizadas (Seals; Kuebker; Stewart, 1996).

Quando se indica uma prótese total convencional, há um período de edentulismo que pode ser longo e ter reflexo negativo no dia a dia dos pacientes. (Bouma; Mansueto; Koeppen, 2001).

Durante o procedimento e execução da prótese total imediata, cuidados devem ser tomados para preservar a dimensão vertical de oclusão (DVO) e durante a prova dos dentes em cera, avaliar a manutenção dessa DVO, são fatores essenciais para o sucesso do tratamento (Passamonti et al., 1981). No presente caso clínico apresentado, a DVO não foi modificada, mas preservou-se a altura do terço inferior da face, mantido pelo dente 24.

O resultado do tratamento nem sempre é previsível uma vez que as próteses totais imediatas não podem ser completamente avaliadas antes de sua conclusão (Wyatt, 1999). Uma das questões mais importantes a serem consideradas na fabricação de prótese imediata pode ser a dificuldade de avaliar a DVO e relação central após a extração dos dentes posteriores, já que para conferir as relações intermaxilares, resta apenas a avaliação visual, uso do compasso de Willis ou outro método direto de tomada da DVO, além do conforto do paciente.

A horizontalização dos dentes anteriores (Rathod; Kolte; Chintawar, 2013) e da maxila, dificulta a solução

Figura 1 - Caso clínico inicial (perfil), observar a impossibilidade de selamento labial.

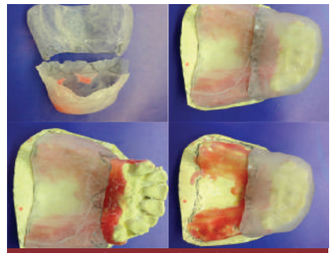

Figura 2 - Confecção moldeira individual bipartida, para facilitar a moldagem funcional.

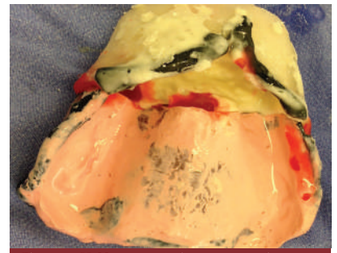

Figura 3 - Moldagem posterior com pasta zinco-enólica e anterior com alginato.

Figura 4 - Registro da relação maxilo-mandibular.

Figura 5 - Divulsão do tecido gengival para redução da maxila.

Figura 5 - Caso inicial e final, imediatamente após a cirurgia e instalação da PTI.

protética, mas a integração cirurgia/prótese a partir do planejamento inicial, permite que a conclusão do caso seja altamente satisfatória, lembrando que controles posteriores serão realizados, sempre que houver perda de retenção e estabilidade (reembasamentos mediatos) e nova prótese total deverá ser confeccionada, em um período não inferior a 6 meses.

CONCLUSÃO

Baseado no caso clínico apresentado podemos concluir que:

• O tratamento com Prótese Total Imediata está consagrado na literatura, porém poucos relatos e suas complexidades são apresentados.

• A relação protesista-cirurgião buco-maxilo traz benefício ao paciente, pois em casos complexos a multidisciplinaridade é capaz de restabelecer estética, fonética e função e reinserir o paciente socialmente.

REFERÊNCIAS

1. Academy of Prosthodontics (2005) Glossary of prosthodontic terms. J Prosthet Dent 94:10–92.

2. Bouma LO, Mansueto MA, Koeppen RG. A nontraditional technique for obtaining optimal esthetics for an immediate denture: a clinical report. J Prosthodont. 2001;10:97–101.

3. Brekhus PJ. Dental disease and its relation to the loss of human teeth. J Am Dent Assoc. 1929;16:2237–2247.

4. Campagna SJ. An impression technique for immediate dentures. J Prosthet Dent. 1968 Sep;20(3):196-203.

5. Caputi S, Murmura G, Ricci L, Varvara G, Sinjari B. Immediate denture fabrication: a clinical report. Ann Stomatol (Roma). 2014 Feb 4;4(3-4):273-7. eCollection 2013 Jul-Dec.

6. Cerveira Netto H. Prótese Total Imediata. Pancast Editorial, 1987.

7. Genovese WJ. Prótese Total Imediata: Limitações e Possibilidades. Quintessência, 1981 Nov; 23-6.

8. Gooya A, Ejlali M, Adli AR. Fabricating an interim immediate partial denture in one appointment (modified jiffy denture). A clinical report. J Prosthodont. 2013;22:330–3.

9. Johnson, K. The immediate maxillary full denture. I. Clinical observations. Australian Dental Journal, 1986 Feb; 44-52.

10. Kaimenyi JT, Sachdera P, Patel S. Causes of tooth mortality at the dental hospital unit of Kenyatta National Hospital of Nairobi, Kenya. J Odontostomatologie Tropicale. 1988;1:17–20.

11. MacGregor IDM. Pattern of tooth loss in a selected population of Nigerians. Arch Oral Biol. 1972;17:1573–1582.

12. Ngom PI, Diagne F, Benoist HM, Thiam F. Intraarch and interarch relationships of the anterior teeth and periodontal conditions. Angle Orthod 2006;76:236-42.

13. Passamonti G, Kottrajarus P, Gheewala RK, Clark RE, Maness WL. The effect of immediate denture on maxillo-mandibular relations. J Prosthet Dent. 1981;45:122–6.

14. Rathod SR, Kolte AP, Chintawar S. The dynamic relationship between pathological migrating teeth and periodontal disease. J Indian Soc Periodontol 2013;17:762-4.

15. Seals RR Jr, Kuebker WA, Stewart KL. Immediate complete dentures. Dent Clin North Am. 1996 Jan;40(1):151-67.

16. Wyatt, CCL. Immediate dentures. In: MacEntee MI., editor. The complete denture: a clinical pathway. Chicago, IL: Quintessence Publishing; 1999. pp. 99–107.11

17. Zarb GA, Bolender CL. Prosthodontic treatment for edentulous patients. 12th Ed. Vol. 8. St. Louis: The C.V. Mosby Co; 2004. pp. 123–159.

Impacto da saúde oral na qualidade de vida, antes e após a entrega das próteses totais. Qual instrumento é mais adequado?

Impact of OHRQoL, Before and After the Delivery of the Complete Dentures. Which Instrument is Most Appropriate?

Palavras-chave: prótese total, qualidade de vida, questionário.
Keywords: Denture, Complete, Quality of life, Questionnaires.

Camila Perfeito Evangelista da Silva[1]
Thais Marchini de Oliveira Valarelli[2]
Ana Lúcia Pompéia Fraga de Almeida[3]
Roosevelt Bastos[2]
Simone Soares[3]

1. Mestranda no curso de Ciências Odontológicas Aplicadas, área de concentração: Reabilitação Oral na Faculdade de Odontologia de Bauru/ Universidade de São Paulo.
2. Professores da disciplina de Odontopediatria e Saúde Coletiva do Departamento de Odontopediatria, Ortodontia e Saúde Coletiva da Faculdade de Odontologia de Bauru/ Universidade de São Paulo.
3. Professora da disciplina de Prótese do Departamento de Prótese da Faculdade de Odontologia de Bauru/ Universidade de São Paulo.

RESUMO

O objetivo do presente estudo foi avaliar o impacto da saúde bucal na qualidade de vida de pacientes antes e após a entrega de prótese total superior e/ou inferior, e correlacionar dois instrumentos de avaliação. Foram entrevistados 30 pacientes com idade entre 50 e 89 anos, de ambos os gêneros, desdentados totais, atendidos na clínica de Prótese II, da FOB/USP. Trata-se de estudo prospectivo, observacional, realizado por meio de entrevista pessoal, aplicando-se a versão brasileira do OHIP-14 e OHIP - EDENT. Ambos os instrumentos de avaliação foram aplicados antes da entrega da nova prótese e um mês após a entrega da nova prótese, porém em dias distintos. Ao avaliar os instrumentos, utilizou-se o método aditivo, ou seja, a soma dos valores atingiriam até 56 e 38 pontos, OHIP-14 e OHIP - EDENT, respectivamente. Para a análise da correlação entre os instrumentos de avaliação, utilizou-se o coeficiente de correlação de Spearman ($p < 0,05$). Houve impacto positivo na qualidade de vida dos pacientes nos instrumentos aplicados após a entrega das próteses ($p < 0,05$). Quanto ao gênero, os valores de OHIP-14 e OHIP - EDENT não apresentaram diferença estatisticamente significativa. Conclui-se que as novas próteses impactam positivamente a qualidade de vida dos pacientes avaliados pelos OHIP-14 e OHIP - EDENT, sem diferença entre os gêneros. Ambos os instrumentos podem ser aplicados para avaliar qualidade de vida, com resultados correspondentes.

ABSTRACT

The aim of this study was to evaluate the impact of oral health related quality of life before and after the delivery of denture upper and/or lower in patients of both genders and correlate two questionnaires. Thirty patients were interviewed, with age from 50 to 89 years, treated at the Total Prosthesis clinic in FOB/USP. It is a prospective, observational study, conducted by personal interview, applying the Brazilian version of OHIP-14 and OHIP - Edent. Both assessment tools were administered before delivery of the prosthesis and a month after delivery of the new prosthesis, but on different days. Descriptive statistics and correlation test between the questionnaires were made. When evaluating the questionnaires it was used the additive method and the total value of the questionnaires would amount to 56 to 38 points, OHIP-14 and OHIP - Edent respectively. For the analysis of the correspondence between the questionnaires, we used the Spearman correlation coefficient ($p < 0,05$). There was a positive impact on quality of life of patients in the two questionnaires, after delivery of the prosthesis ($p < 0,05$). Considering the gender both instruments showed no statistically significant difference. It was concluded that new prosthesis positively impact the quality of life of patients evaluated by OHIP-14 and OHIP - Edent, with no difference between genders. Both instruments can be applied to assess quality of life, with corresponding results.

INTRODUÇÃO

Levantamentos epidemiológicos têm evidenciado a situação da saúde bucal no Brasil (1986, 1996, 2003), o último levantamento nacional feito pelo Ministério da Saúde através da Coordenação Nacional de Saúde Bucal em 2010 revela que 30 milhões de indivíduos são desdentados e necessitam de algum tipo de prótese dental (SBBrasil, 2010). Esse número mostra a grande quantidade de pacientes que necessitam de reabilitação protética, porém, seja qual for o tipo de prótese dental utilizada, a reabilitação oral influencia psicossocialmente a vida do paciente.

E o impacto negativo que o edentulismo pode trazer aos pacientes implica diretamente no seu cotidiano, afetando a qualidade de vida. O edentulismo é definido como a perda de todos os dentes permanentes (Academy of Prosthodontics, 2005) e é o resultado terminal de um processo multifatorial envolvendo condições biológicas como: cárie, doença periodontal, patologia pulpar, trauma e câncer oral, além de fatores não biológicos relacionados a procedimentos dentários (preferência dos pacientes, opções de tratamento, acesso aos cuidados necessários) (Petersen et al., 2005). Assim, mais que restabelecer a função mastigatória, ao procurar o tratamento reabilitador, os pacientes buscam reconstituir sua imagem pessoal, social e qualidade de vida (Veyrune, et al., 2005; Barbieri; Rapoport; Lang, 2009).

A qualidade de vida é marcantemente afetada pela quantidade de satisfação ou insatisfação com a saúde bucal. As preocupações dos pacientes são principalmente relacionadas ao conforto, à função e à estética. Quando esses fatores não atendem às expectativas do paciente, surgem respostas psicossociais típicas como: ansiedade, insegurança, baixa autoestima e introversão (Cibirka; Razzoog; Lang, 1997).

Do ponto de vista profissional há várias possibilidades de reabilitação visando melhorar o tratamento do paciente. Entretanto o que os pacientes consideram importante para a função e satisfação em relação às suas próteses pode ser bem diferente do que os dentistas acreditam que seja uma melhora significante na saúde bucal desses pacientes. Atualmente, para a avaliação da eficácia dos tratamentos protéticos, as abordagens mais centradas nas expectativas dos pacientes são altamente relevantes para os especialistas, cujos objetivos são a melhora da função e, acima de tudo, da qualidade de vida de seus pacientes (Wicker et al., 2014; Jenei et al., 2015).

Tem-se considerado que a auto percepção em saúde bucal é, apesar de subjetiva, uma medida adicional que contribui para a avaliação dos cuidados em saúde (Sheiham, 2000). Esses indicadores subjetivos buscam avaliar o impacto da saúde na qualidade de vida.

Nos últimos anos, foram desenvolvidos vários instrumentos capazes de mensurar a relação entre a saúde bucal e qualidade de vida. Isso traduz o crescente reconhecimento de que a saúde bucal pode ocasionar impactos positivos ou negativos na qualidade de vida. Consequentemente se faz necessária a inclusão desses instrumentos em levantamentos futuros de saúde bucal (Slade et al., 1998).

Nesse sentido, Slade e Spencer propuseram um índice – Oral Health Impact Profile (OHIP) – com o objetivo de avaliar o impacto dos problemas bucais na qualidade de vida a partir da percepção das pessoas acerca de disfunções, desconfortos e incapacidades por problemas de saúde bucal. Inicialmente, este questionário era composto de 49 itens, os quais eram relacionados à qualidade de vida (Slade; Spencer, 1994).

Posteriormente, foi criada uma forma simplificada do OHIP-49 constituída por 14 itens sob a denominação de Oral Health Impact Profile - short form (OHIP-14) (Slade, 1997).

O instrumento OHIP-14 (Pires; Ferraz; Abreu, 2006) é considerado atualmente um bom indicador para captar percepções e sentimentos dos indivíduos sobre sua própria saúde bucal e suas expectativas em relação ao tratamento e serviços odontológicos, tornando-se uma metodologia de escolha em avaliações com esta finalidade. Este índice apresenta dois itens em cada uma das seguintes dimensões: limitação funcional, dor física, desconforto psicológico, incapacidade física, incapacidade psicológica, incapacidade social e desvantagem social (Slade, 1997).

Outro questionário utilizado para analisar qualidade de vida, porém com número de escores menor, é o OHIP - EDENT, também uma forma simplificada do questionário OHIP-49, porém específico para pacientes edêntulos e composto por 19 questões abrangendo as mesmas dimensões do OHIP-14 (Souza et al., 2007).

Ambos os questionários avaliam de forma objetiva quanto uma determinada condição ou doença pode influenciar positivamente ou negativamente a qualidade de vida de um indivíduo.

Diante dos dados colhidos, a importância do presente estudo reside na análise do impacto causado pela perda dos dentes e do uso de próteses totais para que através dos seus resultados sejam elucidados aspectos relacionados à saúde bucal que contribuam para a percepção do paciente sobre sua qualidade de vida.

OBJETIVO

O objetivo do presente estudo foi avaliar o impacto da saúde bucal na qualidade de vida de pacientes, antes a após a entrega de prótese total superior e/ou inferior, e correlacionar dois instrumentos de avaliação.

MATERIAL E MÉTODOS

A pesquisa em questão foi aprovada pelo Comitê de Ética em Pesquisa em Humanos do Hospital de Reabilitação de Anomalias Craniofaciais – Universidade de São Paulo (HRAC-USP), parecer nº 407.807 de 24/09/2013.

Trata-se de estudo de corte transversal, observacional, realizado por meio de entrevista pessoal.

A amostra constitui-se de 30 pacientes usuários de próteses totais superior e/ou inferior, com idade entre 50 e 89 anos, atendidos na disciplina de Prótese Total II da FOB/USP.

Inicialmente, o paciente que se encaixou na faixa etária foi introduzido à pesquisa, obtendo toda e qualquer informação necessária sobre a mesma e seus objetivos de modo que assinou, por livre e espontânea vontade, um Termo de Consentimento Livre e Esclarecido.

Os questionários utilizados foram o Oral Health Impact Profile (OHIP-14) e o Oral Health Impact Profile – Edent (OHIP-EDENT). O OHIP-14 foi desenvolvido e validado por Slade (1997), traduzido para o português e adaptado sócio culturalmente para a realidade brasileira (PIRES et al., 2006). Os questionários foram utilizados antes e após a entrega das próteses totais, porém não foram aplicados no mesmo dia para diminuir a possibilidade de viés nas respostas. Entre eles houve um intervalo de uma semana, já que estes apresentavam semelhanças em suas perguntas, pois derivam de um questionário maior contendo 49 perguntas. A contribuição dos mesmos deu-se através da análise desse questionário sobre aspectos psicológicos, físicos e sociais de impacto na qualidade de vida relacionados ao uso da prótese total.

O OHIP-14 é composto de 14 itens para analisar as médias das 7 dimensões de limitação funcional, dor física, desconforto psicológico, inabilidade física, inabilidade psicológica, inabilidade social e incapacidade. Para cada uma das 14 questões, uma escala de até 4 pontos poderia ser obtida, respeitando o escore de cada questão: Nunca = 0; Quase nunca = 1; Às vezes = 2; Quase sempre = 3; Sempre = 4.

Todas as perguntas do questionário OHIP-14 procuram relacionar a condição bucal ou a condição das próteses em uso à dimensão (física, psicológica ou social) analisada em cada questão. Assim, a dimensão 'limitação funcional' inclui perguntas sobre dificuldade para falar e piora no sabor dos alimentos; na dimensão 'dor física', pergunta-se sobre a sensação de dor e incômodo para comer; na dimensão 'desconforto psicológico', as perguntas se referem à preocupação e estresse pela condição bucal. O prejuízo na alimentação e a necessidade de interrupção ao se alimentar, são os quesitos da dimensão 'incapacidade física', enquanto que na 'incapacidade psicológica' as perguntas referem-se à dificuldade para relaxar e ao sentimento de vergonha em função da condição bucal. A dimensão 'incapacidade social' inclui perguntas sobre irritação com terceiros e dificuldade de realizar atividades de rotina diária por causa da condição bucal; e as perguntas que compõem a dimensão 'incapacidade' buscam saber se há a percepção de que a vida tenha piorado e se a pessoa se sentiu totalmente incapaz de desenvolver suas atividades rotineiras.

O questionário de qualidade de vida relacionada à saúde oral – OHIP - EDENT é validado e específico para pacientes edêntulos e, por meio dele, é possível detectar mudanças na qualidade de vida relacionada à saúde oral. É composto por 19 questões às quais são dadas as respostas: A = nunca, B = às vezes e C = sempre, divididas em sete dimensões: 1 - limitação funcional (questões 1, 2, 3); 2 - dor física (questões 4, 5, 6, 7); 3 - desconforto psicológico (questões 8 e 9); 4 - incapacidade física (questões 10, 11, 12); 5 - incapacidade psicológica (questões 13 e 14); 6 - incapacidade social (questões 15, 16, 17) e 7 – incapacidade (questões 18 e 19).

A aplicação dos questionários após a instalação das próteses foi feita após um mês dos ajustes necessários por meio de entrevista, da mesma forma, dialogada, em que foi aplicado pela primeira vez, com intervalo de uma semana entre um questionário e outro.

RESULTADOS

A análise estatística descritiva foi realizada e, do total de 30 pacientes avaliados, 17 eram do gênero feminino e 13 do masculino, com idade média de 68,06 anos (Tabela 1).

A partir da análise descritiva, os escores de OHIP -14 (Tabela 2) e OHIP – EDENT (Tabela 3) foram tabulados para se avaliar a média e o desvio-padrão, antes e após a entrega das próteses totais.

O valor total de OHIP-14 e OHIP - EDENT, antes e após a entrega das próteses, mostra a percepção da satisfação na condição oral e consequente melhora na qualidade de vida, por meio do teste de Wilcoxon (Tabela 4).

Tabela 1 - Valores médios, desvios-padrão, valor máximo e mínimo de idade, quanto ao gênero.

Gênero	n	Média idade	Desvio padrão	Idade mínima	Idade máxima
Feminino	17	66,35	11,51	50	89
Masculino	13	69,76	8,04	54	86
Total	30	68,06	1.70	50	89

Tabela 2 - Valores médios e desvios-padrão, das quantidades dos escores do OHIP-14 antes e após a entrega das próteses totais.

	Nunca (0)		Quase nunca (1)		Às vezes (2)		Quase sempre (3)		Sempre (4)	
	Antes	Após	Antes	Após	Antes	Após	Antes	Após	Antes	Após
Média	18,14	19,78	2,14	5,21	4,5	3,64	2,57	0,28	2,64	1,07
Desvio padrão	6,64	7,29	1,84	5,22	3,45	3,19	2,22	0,45	2,09	1,83

Tabela 3 - Valores médios e desvios-padrão, das quantidades dos escores do OHIP- Edent antes e após a entrega das próteses totais.

	Nunca (0)		Algumas vezes (1)		Sempre (2)	
	Antes	Após	Antes	Após	Antes	Após
Média	17	23,10	7,84	5,84	5,15	1,05
Desvio padrão	5,84	6,50	3,89	6,10	2,88	2,25

Impacto da saúde oral na qualidade de vida, antes e após a entrega das próteses totais. Qual instrumento é mais adequado?

Tabela 4 – Valores médios e desvios-padrão dos valores totais de OHIP-14 e OHIP - EDENT, antes e após a entrega das próteses.

	OHIP-14		OHIP - EDENT	
	Antes	Após	Antes	Após
Média	13,80*	8,27*	11,37*	5,07*
Desvio-padrão	11,48	7,95	8,16	3,79

*Diferença estatisticamente significativa ($p < 0,001$)

Tabela 5 – Valores médios e desvios-padrão nos gêneros, dos valores totais de OHIP-14, antes e após a entrega das próteses.

	OHIP-14 Feminino		OHIP-14 Masculino	
	Antes	Após	Antes	Após
Média	12,88	7,41	15,00	9,39
Desvio-padrão	9,84	5,72	13,66	10,33

Tabela 6 - Valores médios e desvios-padrão nos gêneros, dos valores totais de OHIP - EDENT, antes e após a entrega das próteses.

	OHIP - EDENT Feminino		OHIP - EDENT Masculino	
	Antes	Após	Antes	Após
Média	10,41	5,10	12,62	5,10
Desvio-padrão	6,30	4,20	10,26	3,30

Quanto ao gênero, observa-se a média e desvio-padrão dos valores totais de OHIP-14 e OHIP - EDENT, pelo teste de Mann-Whitney (Tabelas 5 e 6).

Avaliou-se a correlação entre os questionários a partir do valor total de OHIP-14 e OHIP - EDENT de cada paciente. Análise esta realizada através do teste não-paramétrico, coeficiente de correlação de Sperman (r=0,68), que gerou um gráfico com uma linha ascendente (Gráfico 1).

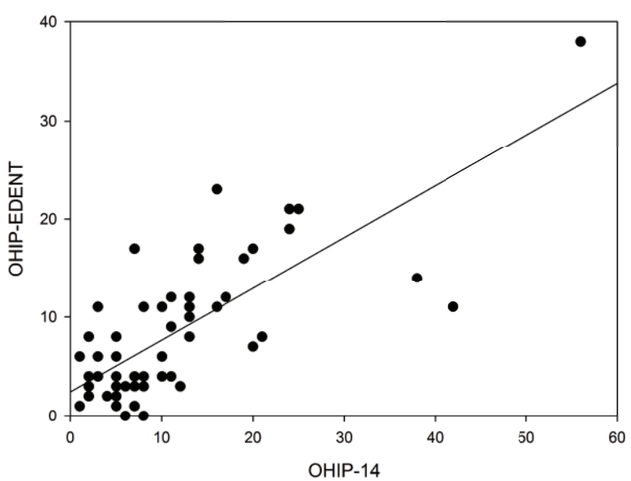

Gráfico 1 - Correlação positiva entre os questionários OHIP-14 e OHIP - EDENT

DISCUSSÃO

Foram avaliados 30 pacientes os quais responderam os questionários OHIP-14 e OHIP - EDENT, antes e após a entrega das próteses, com o objetivo de avaliar o impacto das próteses totais na qualidade de vida dos pacientes e correlacionar os dois instrumentos de avaliação. Para evitar vícios de resposta os questionários foram aplicados em intervalos de uma semana.

Pela amostra observamos o número de pacientes do gênero feminino 17, com média de idade em 66,35 anos e do gênero masculino 13, com média de idade de 69,76 anos (Tabela 1). Segundo o IBGE (2014), a expectativa de vida do brasileiro vem aumentando ao longo dos anos, passando de 62,6 em 1980 para 74,9 em 2013, ou seja, a população está mais idosa a ponto de projetar para 2040 uma inversão da pirâmide etária. Isso mostra que viveremos mais e as necessidades e anseios dessas pessoas se refletirão na busca por qualidade de vida, mesmo com todo o organismo apresentando características de debilidade. E o restabelecimento da função estética e fonética através das próteses em geral devolve ao paciente inclusão social e, consequentemente, qualidade de vida. E avaliar quanto essas próteses influenciam na percepção da condição oral com melhora da qualidade de vida desses pacientes é imperativo para que os profissionais possam alcançar seus objetivos propostos.

Ao avaliar os questionários utilizou-se o método aditivo, ou seja, a soma dos valores dos questionários atingiriam até 56 e 38 pontos, OHIP-14 e OHIP - EDENT, respectivamente. Quanto mais altos os valores de OHIP (14 e EDENT), maior a percepção e o impacto negativo na satisfação da condição oral, revelando pior qualidade de vida.

Verificamos que a soma dos *escores* 0 (nunca) e 1 (quase nunca), no OHIP-14, se mostraram com valores de média aumentados de antes para após a entrega das próteses; para o *escore* 0, valores de 18,14 (±6;64) e 19,78 (±7,29) e para o *escore* 1, os valores de 2,14 (±1,84) e 5,21 (±5,22) (Tabela 2). Contrariamente, os *escores* 3 (quase sempre) e 4 (sempre) se mostraram com valores médios decrescentes de antes para após a entrega das próteses com 2,57 (±2,22) e 0,28 (±0,45) para o escore 3, e 2,64 (±2,09) e 1,07 (±1,83) para o *escore* 4, respectivamente, o que valida os resultados verificados nos *escores* 0 e 1 (Tabela 3).

Essa diferença do aumento dos *escores* 0 e 1 e da diminuição dos *escores* 3 e 4 deve-se ao fato de que o questionário contém pergunta como "sua alimentação ficou prejudicada por causa de problemas com seus dentes, boca ou dentaduras?". A resposta passou de quase sempre (*escore* 3) ou sempre (*escore* 4) para nunca (*escore* 0) ou quase nunca (*escore* 1), isso reflete o impacto positivo das novas próteses, mostrando que houve percepção da condição oral e, consequente, melhora na qualidade de vida dos pacientes.

Não ocorreu diferente com o OHIP - EDENT, que mostrou média do *escore* 0 (nunca), crescente de 17 (±5,84) para 23,10 (±6,5), antes e após a entrega das próteses, respectivamente, e média do *escore* 2 (sempre), decrescente de 5,15 (±2,88) para 1,05 (±2,25), também antes e após a entrega das próteses.

O tratamento com novas próteses totais resultou em um impacto positivo na qualidade de vida, apoiando a ideia de que próteses totais em condições inadequadas, quando substituídas, impactam positivamente a qualidade de vida após a confecção de novas próteses (Viola et al., 2013). John et al., (2004) também encontraram resultados com melhoras significativas na qualidade de vida relacionada a saúde bucal em pacientes que receberam próteses totais convencionais. Igualmente os valores encontrados no presente trabalho revelaram melhora na qualidade de vida dos pacientes avaliados, considerando que todos se submeteram ao questionário pela 2a vez após um mês de término do tratamento, quando já estavam adaptados às suas próteses, período esse também observado no trabalho de Ellis, Pelekis e Thomason (2007).

Diferentemente, Forgie, Scott e Davis (2005) demonstraram que a qualidade de vida (medido pelo OHIP) dos pacientes tratados por alunos de graduação em faculdades de Odontologia, na Inglaterra e na Escócia, não foi muito afetada pelo uso de novas próteses. Tais diferenças entre os estudos são reflexos das variações culturais, raciais e condições socioeconômicas, que podem ter efeitos sobre a qualidade de vida.

Veyrune et al., (2005) não observaram nenhuma melhora na qualidade de vida de pacientes tratados com novas próteses após um período de avaliação de seis semanas. No entanto, após 12 semanas um avanço considerável foi observado. Verificamos, no presente trabalho, mudanças numéricas substanciais quando após o período de um mês de conclusão e ajustes funcionais das próteses.

No estudo de Takamiya et al. (2012), a prevalência de uso de próteses totais foi avaliada entre os indivíduos reabilitados em clínicas universitárias no Brasil. E concluíram que quase 26% dos pacientes desdentados não usavam suas próteses e a principal razão para a não-utilização foi trauma na mucosa. Os resultados destes estudos destacam a importância dos períodos de acompanhamento para ajustes e adaptação do paciente com novas próteses (Turker; Sener; Ozkan, 2009; Takamiya et al., 2012). O acompanhamento do paciente foi fundamental para a adaptação psicológica e funcional. É inegável que não se deve dar alta permanente aos pacientes, pois esses deverão ser reavaliados constantemente. Alfadda et al., (2015) revelou ser a estabilidade das próteses totais superiores e inferiores o fator que mais contribui para determinar a qualidade de vida do paciente, mostrou ainda que a relação entre retenção da prótese total inferior e qualidade de vida estão relacionados. Isso mostra a necessidade de controles posteriores (Scott; Forgie; Davis, 2006), que reduzirão as restrições funcionais que ocorrem como consequência da dor (Demers et al., 1986).

Quanto ao gênero, os valores de OHIP-14 e OHIP - EDENT não apresentaram diferença estatisticamente significativa. O número da amostra do gênero feminino foi maior devido a preocupação com estética, saúde bucal e comprometimento com tratamentos odontológicos mais extensos (Rocha et al., 2011).

Ao relacionar os dois questionários utilizados, podemos notar uma correlação positiva entre eles (Gráfico 1). Diante destes resultados observa-se que o questionário OHIP - EDENT, indicado para pacientes desdentados totais, traz resultados confiáveis no que se refere à qualidade de vida relacionada à saúde oral. E sua vantagem em relação ao OHIP-14 está na quantidade de alternativas (três), facilitando o entendimento do paciente e diminuindo o viés das respostas que geram nos pacientes confusão, no que diz respeito à regularidade do acontecimento (qual a diferença entre quase nunca e às vezes, ou quase sempre e às vezes?). Alen e Locker (2002), que apresentaram a versão OHIP - EDENT, já mostravam que este questionário se tornaria mais

adequado para os pacientes edêntulos, comparado à versão OHIP-14.

CONCLUSÃO

Com base na análise dos dados apresentados, podemos concluir a entrega das próteses totais teve impacto positivo na qualidade de vida dos pacientes quando avaliados pelo questionário OHIP-14 e OHIP - EDENT. Foi possível constatar também que não houve diferença entre os gêneros. Ambos os instrumentos podem ser aplicados para avaliar qualidade de vida com resultados correspondentes.

REFERÊNCIAS

1. Academy of Prosthodontics, 2005, Glossary of prosthodontic terms. J Prosthet Dent 94:10–92

2. Alfadda SA, Al-Fallaj HA, Al-Banyan HA, Al-Kadhi RM. A clinical investigation of the relationship between the quality of conventional complete dentures and the patients' quality of life. Saudi Dent J. 2015 Apr;27(2):93-8)

3. Allen F, Locker D. A modified short version of the oral health impact profile for assessing health-related quality of life in edentulous adults. Int J Prosthodont. 2002 Sep-Oct;15(5):446-50.

4. Barbieri CH, Rapoport A. Avaliação da qualidade de vida dos pacientes reabilitados com próteses implanto-muco-suportadas versus próteses totais convencionais. Rev Bras Cir Cabeça Pescoço 2009; 38(2):84-7.

5. Cibirka RM, Razzoog M, Lang BR. Critical evaluation of patient responses to dental implant therapy. J Prosthet Dent. 1997;78(6):574- 81.

6. Demers M., Brodeur JM, Simard P, Vallee R. Problems associated with edentulism among the elderly. J Can Dent Assoc 1986; 52:1019–1022.

7. Ellis JS, Pelekis ND, Thomason JM. Conventional rehabilitation of edentulous patients: the impact on oral health-related quality of life and patient satisfaction. J Prosthodont 2007; 16:37–42.

8. Forgie AH, Scott BJ, Davis DM. A study to compare the oral health impact profile and satisfaction before and after having replacement complete dentures in England and Scotland. Gerodontology 2005 22:137–142.

9. Instituto Brasileiro de Geografia e Estatística. Síntese de indicadores sociais. Uma análise das condições de vida da população brasileira 2014. Informação demográfica e socioeconômica, n.34, IBGE: Rio de Janeiro, 2014. 317p.

10. Jenei Á, Sándor J, Hegedüs C, Bágyi K, Nagy L, Kiss C, Szabó G, Márton IJ. Oral health-related quality of life after prosthetic rehabilitation: a longitudinal study with the OHIP questionnaire. Health Qual Life Outcomes. 2015 Jul 10;13:99.

11. John MT, Slade GD, Szentpétery A, Setz JM. Oral health-related quality of life in patients treated with fixed, removable, and complete dentures 1 month and 6 to 12 months after treatment. Int J Prosthodont 2004; 17:503–511.

12. Petersen PE, Bourgeois D, Ogawa H et al (2005) The global burden of oral diseases and risks to oral health. Bull World Health Organ 83:661–669.

13. Pires, CPAB. Ferraz, MB, Abreu, MHNG. Translation into Brazilian Portuguese, cultural adaptation and validation of the oral health impact profile (OHIP-49). Brazilian Oral Research 2006; 20(3): 263-268.

14. Rocha, FR; Perlin j; Guerino P; Guimarães MP. Impacto do uso de prótese total na qualidade de vida de idosos. Revista Contexto e Saúde (2011), 10(20):1015-1020.

15. SBBrasil 2010 - Pesquisa nacional de saúde bucal: proposta de projeto técnico para consulta pública [online]. Brasília, DF; 2009 [citado 2012 Maio 13]. http://portal.saude.gov.br/portal/arquivos/pdf/pesquisa_nacional_bucal_0609.pd

16. Scott BJ, Forgie AH, Davis DM. A study to compare the oral health impact profile and satisfaction before and after having replacement complete dentures constructed by either the copy or the conventional technique Gerodontology, 2006; 23:79–86.

17. Sheiham AA. Determinação de necessidades de tratamento odontológico: uma abordagem social. In: Pinto VG, ed. Saúde bucal coletiva. 4ª. ed. São Paulo: Santos; 2000. p. 223-50.

18. Slade GD, Spencer AJ. Development and evaluation of the oral health impact profile. Community Dent Health 1994; 11: 3-11.

19. Slade GD, Strauss RP, Atchison KA, Kressin NR, Locker D, Reisine ST. Conference summary: assessing oral health outcomes—measuring health status and quality of life. Community Dent Health. 1998;15(1):3- 7.

20. Slade GD. Derivation and validation of a short form oral health impact profile. Community Dent Oral Epidemiol. 1997; 25: 284-90.

21. Souza RF de, Patrocínio L, Pero AC, Marra J, Compagnoni MA. Reliability and validation of a Brazilian version of the Oral Health Impact Profile for assessing edentulous subjects. J Oral Rehabil 2007;34:821-826.

22. Takamiya AS, Monteiro DR, Marra J, Compagnoni MA, Barbosa DB. Complete denture wearing and fractures among edentulous patients treated in university clinics. Gerodontology 2012; 29: e728–e734.

23. Turker SB, Sener ID, Ozkan YK. Satisfaction of the complete denture wearers related to various factors. Arch Gerontol Geriatr 2009; 49:126–129.

24. Veyrune JL, Tubert-Jeannin S, Dutheil C, Riordan PJ. Impact of new prostheses on the oral health related quality of life of edentulous patients Gerodontology 2005; 22: 3–9.

25. Viola AP, Takamiya AS, Monteiro DR, Barbosa DB. Oral health-related quality of life and satisfaction before and after treatment with complete dentures in a Dental School in Brazil. J Prosthodont Res. 2013 Jan;57(1):36-41.

26. Wickert M, John MT, Schierz O, Hirsch C, Aarabi G, Reissmann DR. Sensitivity to change of oral and general health-related quality of life during prosthodontics treatment. Eur J Oral Sci. 2014 Feb;122(1):70-7.

Impacto da fluorose dentária em incisivos superiores na qualidade de vida de crianças em escolas públicas

Impact of Dental Fluorosis on Maxillary Incisors in Children's Quality of Life in Public Schools

Palavras-chave: incisivos, fluorose dentária, infância, Rede Pública de Ensino.

Roosevelt Silva Bastos[1]
Maiara Gabriela Gonçales[2]
Gabriela Lima Araújo[3]
Sofia Rafaela Maito Velasco[4]
Paulo Sérgio Silva Santos[5]
José Roberto de Magalhães Bastos[6]

1. Professor Doutor do Departamento de Odontopediatria, Ortodontia e Saúde Coletiva da Faculdade de Odontologia de Bauru - Universidade de São Paulo.
rtbastos@fob.usp.br
2. Graduanda na Faculdade de Odontologia de Bauru – Universidade de São Paulo.
maiara.goncales@usp.br
3. Graduanda na Faculdade de Odontologia de Bauru – Universidade de São Paulo.
gabriela.lima.araujo@usp.br
4. Mestranda no Programa de Ciências Odontológicas Aplicadas na Faculdade de Odontologia de Bauru – Universidade de São Paulo.
sofia.velasco@usp.br
5. Professor Doutor do Departamento de Estomatologia da Faculdade de Odontologia de Bauru – Universidade de São Paulo.
paulosss@fob.usp.br
6. Professor Titular do Departamento de Odontopediatria, Ortodontia e Saúde Coletiva da Faculdade de Odontologia de Bauru - Universidade de São Paulo.
zeromaba@fob.usp.br

RESUMO

Introdução: A fluorose dentária é um distúrbio de formação do esmalte. O objetivo foi analisar o impacto estético dos incisivos superiores na qualidade de vida de escolares de 10 anos.

Metodologia: Foi realizado um estudo transversal utilizando o índice de Dean. Utilizou-se o *Child Perception Questionnaire*$_{(8-10)}$ para observar o impacto na qualidade de vida.

Resultados: Participaram 87 escolares e a fluorose foi prevalente em 6,34% nos incisivos laterais e 6,90% nos centrais.

Conclusão: Não houve impacto negativo da fluorose em incisivos superiores.

ABSTRACT

Introduction: *Dental fluorosis is an enamel formation disorder. The objective was to analyze the aesthetic impact of the upper incisors in the quality of life in 10 years-old schoolchildren.*

Methodology: *A cross-sectional study using the Dean index was conducted. We used the Child Perception Questionnaire*$_{(8-10)}$ *for observing the impact on quality of life.*

Results: *There were 87 participants and fluorosis was prevalent in 6,34% of lateral incisiors and 6,90% in the central incisors.*

Conclusion: *There was no negative impact of fluorosis on maxillary incisors.*

INTRODUÇÃO

A fluorose dentária é um distúrbio ou defeito de formação do esmalte dental, causado pela ingestão excessiva de fluoretos por via sistêmica em período de tempo prolongado, em consequência da associação concomitante de diferentes fontes (água de abastecimento, ingestão acidental de dentifrícios, medicamentos e complexos mínero-vitamínicos, suplementação dietética, entre outros) e de seu efeito cumulativo no período de desenvolvimento dentário. Clinicamente é caracterizada inicialmente pelo esmalte branco-opaco (cor de giz), cujas manchas variam do branco ao marrom escuro, podendo também apresentar áreas hipoplásicas e de erosão, nas situações mais graves[1]. Ao mesmo tempo em que a atual popularização do uso de flúor no Brasil significou reduções importantes nos índices de cárie dentária, começou a causar preocupação o número expressivo de crianças afetadas pela fluorose dentária[2] a partir da última década do século passado. Este agravo à saúde apresenta-se endêmico na população brasileira e a sua vigilância tem sido realizada pelos estudos observacionais populacionais desde então.

A vigilância a saúde bucal deve ser preocupação permanente de pesquisadores e gestores, desta maneira a fluorose dentária deve ser somada ao acompanhamento de outras doenças e agravos à saúde bucal tais como a cárie dentária e a doença periodontal, assim como a sua percepção psicossocial[3].

Estudos recentes relacionam a presença de fluorose dentária a um impacto positivo na qualidade de vida das pessoas que a possuem. Um estudo australiano, utilizando o índice proposto por Thylstrup e Fejerskov (índice TF)[4], demostrou que as crianças com grau 1 de fluorose não consideravam seus dentes tão manchados quanto àquelas com grau 0. Além disso, estas mesmas crianças foram as que mais caracterizaram seus defeitos como atrativos, se comparadas com o restante da amostra. O mesmo ocorreu na comparação de crianças com TF 2 e TF 0. Aquelas com grau 2 apresentaram uma porcentagem maior de percepção excelente ou boa de sua saúde oral, assim como seus pais, em relação às que apresentaram-se livres de fluorose dentária.

Apesar de doenças e distúrbios orais serem medidos em análises clínicas, a percepção da relação saúde bucal e qualidade de vida deve também, necessariamente, seguir os relatos dos pacientes que vivenciam essas condições[4]. O objetivo deste estudo foi observar a prevalência de fluorose dentária em incisivos superiores nas crianças de 10 anos e sua relação com a saúde bucal relacionada à qualidade de vida nestes escolares.

METODOLOGIA

O estudo foi aprovado do ponto de vista ético (Plataforma Brasil CAAE 37046714.1.0000.5417) e foi realizado após a assinatura do Termo de Consentimento Livre e Esclarecido dos pais ou responsáveis e após a assinatura do Termo de Assentimento Livre e Esclarecido pelas crianças.

O presente estudo observacional transversal contou com exames epidemiológicos para fluorose (índice de Dean, critério OMS) com auxílio de espelho bucal plano número 5, em ambiente com luz natural. O instrumento *Child Perception Questionnaire* (CPQ_{8-10}) foi utilizado para a coleta de dados sobre as condições de saúde bucal relacionadas à qualidade de vida das crianças. Foram examinados os incisivos superiores de 87 crianças escolares do ensino público em três escolas no município de Bauru em 2015 (Escola Estadual Professor Christino Cabral, Escola Estadual Professor Walter Barretto Melchert e Escola Estadual Professor Luiz Braga) e realizada a correlação (Correlação de Spearman) com o CPQ_{8-10}, ao nível de significância de 0,05.

RESULTADOS

Participaram do estudo 87 crianças escolares com 10 anos de idade, sendo 42 (48,28%) do sexo masculino e 45 (51,62%) feminino. Na tabela 1 pode-se observar a prevalência da fluorose dentária em valores absolutos e relativos, segundo índice de Dean, no incisivos superiores.

Os resultados descritivos da saúde bucal relacionada a qualidade de vida observada pelo instrumento CPQ8-10 pode ser observado na tabela 2, apresentados segundo a escala de Likert para o instrumento.

A correlação de Spearman entre os resultados do instrumento CPQ8-10 por dimensão e os resultados do índice de Dean está apresentada na tabela 3. O coeficiente de correlação (r) está apresentado, sendo que os coeficientes de correlação significantes estatisticamente estão destacadas com um asterisco ($p < 0,05$).

Tabela 1. Prevalência da fluorose dentária nos incisivos superiores nos escolares, segundo índice de Dean.

	12 (n;%)	11 (n;%)	21 (n;%)	22 (n;%)
Normal	77(88,51)	74(85,06)	74(85,06)	77(88,51)
Duvidosa	5(5,75)	7(8,05)	7(8,05)	5(5,75)
Sem fluorose	82 (94,26)	81 (93,11)	81 (93,11)	82 (94,26)
Muito leve	4(5,19)	3(3,45)	3(3,45)	4(5,19)
Leve	1(1,15)	3(3,45)	3(3,45)	1(1,15)
Moderado	0(0)	0(0)	0(0)	0(0)
Grave	0(0)	0(0)	0(0)	0(0)
Com fluorose	5 (6,34)	6 (6,90)	6 (6,90)	5 (6,34)

Tabela 2. Descrição das respostas dos escolares sobre o instrumento CPQ8-10, por dimensão.

	Não incomodam	Quase nada	Um pouco	Muito
Incômodo	37(42,53)	24(27,59)	22(25,29)	4(4,60)
Dor	41(47,13)	29((33,33)	14(16,09)	1(1,15)
Feridas na boca	50(57,47)	19(21,84)	13(14,94)	3(3,45)
Dor ao se alimentar	34(39,08)	22(25,29)	17(19,54)	13(14,94)
Agarrada	22(25,29)	24(27,59)	19(21,84)	16(18,39)
Cheiro ruim	31(35,63)	25(28,74)	20(22,99)	8(9,20)
Gastou mais tempo	53(60,92)	13(14,94)	16(18,39)	3(3,45)
Dificuldade para morder	47(54,02)	19(21,84)	12(13,79)	6(6,90)
Dificuldade para comer o que queria	57(65,52)	15(17,24)	11(12,64)	3(3,45)
Problemas na fala	55(63,22)	18(20,69)	9(10,34)	3(3,45)
Dormir	70(80,46)	8(9,20)	6(6,90)	3(3,45)
Chateado	55(63,22)	15(17,24)	12(13,79)	3(3,45)
Triste	55(63,22)	21(24,14)	8(9,20)	3(3,45)
Vergonha	53(60,92)	15(17,24)	8(9,20)	8(9,20)
Preocupado	51(58,62)	17(19,54)	8(9,20)	7(8,05)
Não tão bonito	50(57,47)	20(22,99)	4(4,60)	9(10,34)
Falta	73(83,91)	9(10,34)	4(4,60)	0(0,00)
Dever de casa	77(88,51)	5(5,75)	4(4,60)	1(1,15)
Atenção	65(74,71)	15(17,24)	5(5,75)	2(2,30)
Voz alta	68(78,16)	9(10,34)	6(6,90)	2(2,30)
Deixou de sorrir	62(71,26)	9(10,34)	6(6,90)	6(6,90)
Não quis falar	69(79,31)	9(10,34)	6(6,90)	3(3,45)
Não quis ficar perto	71(81,61)	10(11,49)	5(5,75)	1(1,15)
Fora de jogos	71(81,61)	11(12,64)	3(3,45)	2(2,30)
Apelidos	71(81,61)	10(11,49)	4(4,60)	2(2,30)
CPQ_{8-10}	62(71,26)	16(18,39)	6(6,90)	3(3,45)

Tabela 3. Correlação de Spearman (r) entre as dimensões do instrumento CPQ8-10 e o índice de Dean para cada incisivo superior.

	12	11	21	22
Incômodo	-0,14	0,00	0,00	-0,14
Dor	-0,14	-0,10	-0,10	-0,14
Feridas na boca	-0,07	0,00	0,00	-0,07
Dor ao se alimentar	-0,24*	-0,09	-0,09	-0,24*
Agarrada	-0,08	-0,20	-0,20	-0,08
Cheiro ruim	-0,04	-0,11	-0,11	-0,04
Gastou mais tempo	-0,08	0,07	0,07	-0,08
Dificuldade para morder	-0,24*	-0,14	-0,14	-0,24*
Dificuldade para comer o que queria	-0,05	0,03	0,03	-0,05
Problemas na fala	-0,15	-0,14	-0,14	-0,15
Dormir	-0,18	0,02	0,02	-0,18
Chateado	-0,11	-0,08	-0,08	-0,11
Triste	-0,12	0,02	0,02	-0,12
Vergonha	-0,16	-0,01	-0,01	-0,16
Preocupado	-0,04	0,00	0,00	-0,04
Não tão bonito	-0,16	-0,09	-0,09	-0,16
Falta	-0,07	-0,11	-0,11	-0,07
Dever de casa	-0,13	0,04	0,04	-0,13
Atenção	-0,14	0,03	0,03	-0,14
Voz alta	-0,12	-0,16	-0,16	-0,12
Deixou de sorrir	-0,08	0,12	0,12	-0,08
Não quis falar	-0,10	0,00	0,00	-0,10
Não quis ficar perto	-0,17	-0,10	-0,10	-0,17
Fora de jogos	-0,09	-0,05	-0,05	-0,09
Apelidos	-0,17	-0,04	-0,04	-0,17
CPQ8-10	-0,08	-0,08	-0,08	-0,08

*Coeficiente de correlação de Spearman (r), $p < 0,05$.

Foi observada correlação estatisticamente significativa fraca e inversamente proporcional entre as questões 7 (No último mês, quantas vezes você sentiu dor nos seus dentes quando comeu alguma coisa ou bebeu alguma coisa gelada?) e 11 (No último mês, quantas vezes você teve dificuldade para morder ou mastigar comidas mais duras como maçã, milho ou carne por causa de seus dentes ou de sua boca?) para os dentes 12 e 22.

DISCUSSÃO

A prevalência de fluorose dentária nos escolares de 10 anos participantes deste estudo (6,9%) foi muito abaixo da observada na região sudeste (19,1%) e no Brasil (16,7%), apresentados no Projeto SBBrasil 2010, ambos os dados relacionados aos 12 anos de idade. A severidade moderada foi muito baixa para a região sudeste (1,7%) e para o Brasil (1,5%) aos 12 anos, sendo que neste estudo não foram observadas as severidades moderada ou severa. Houve impacto das condições de saúde bucal relacionada a qualidade de vida, no entanto a maioria das dimensões observadas no instrumento CPQ8-10 não apresentou correlação com a fluorose dentária nos incisivos superiores das crianças de 10 anos, exceto "dor ao se alimentar" e "dificuldade para morder" de forma inversamente proporcional, o que denota relação positiva.

É importante a vigilância das condições de saúde bucal de qualquer população e a fluorose dentária em crianças deve ser observada de forma sistemática pelo risco de incidência de casos de maior severidade uma vez que há adição de flúor na água de abastecimento público, nos dentifrícios, assim como há presença deste elemento químico em outras fontes. Bauru é uma cidade do centro-oeste paulista que iniciou a fluoretação de suas águas de abastecimento público em 1976[5] e passou por um período de instabilidade na implementação desta política[6], o que provocou o heterocontrole do sistema de abastecimento de água municipal com graus de melhora na qualidade da fluoretação de águas[7]. A baixa prevalência de fluorose dentária nos incisivos superiores de escolares de Bauru é uma medida indireta importante da vigilância da fluoretação de águas do município que vem sendo implementada nos últimos anos.

A presença de fluorose dentária em incisivos superiores, não foi um fator significativo para a insatisfação com a aparência nos escolares, visto que não foi observada correlação significativa entre condições de saúde bucal relacionadas à qualidade de vida das crianças. Resultado semelhante ao estudo desenvolvido em crianças de 12 anos e que concluiu não haver impacto da fluorose dentária sobre a satisfação com a aparência, porém quanto maior a gravidade da cárie maior o impacto sobre a insatisfação com a mastigação[8]. O mesmo estudo observou que a percepção com a aparência e com a mastigação são dois dos principais motivos para a consulta odontológica.

Vários são os estudos[9-11] que avaliaram o impacto da fluorose na percepção estética e seus possíveis efeitos negativos, como vergonha e descontentamento com a aparência. As crianças podem apresentar uma percepção estética favorável para fluorose leve[9]. Da mesma forma, uma revisão sistemática apontou a fluorose dentária como um fator que interfere na estética dos indivíduos afetados, devendo-se ressaltar as diferenças culturais existentes entre os países (países da Europa, Estados Unidos e Brasil, respectivamente)[12]. A prevalência da fluorose dentária em crianças de 12 anos em Araçatuba avaliou o nível da percepção da fluorose pelas crianças. Embora as crianças tenham apresentado variados graus de fluorose, não foi percebido pela maioria, sugerindo que tal condição não afetou a qualidade de vida das mesmas[13]. No entanto, dependendo do grau de severidade da fluorose, pode haver um certo desconforto[4].

Uma limitação deste estudo está na escolha do dentes incisivos superiores aos quais por um lado auxiliam muito bem a avaliação do impacto na qualidade de vida das crianças, mas, por outro, impede uma discussão melhor elaborada sobre a incidência e prevalência da fluorose em razão de não ter avaliado toda dentição da criança. Outro aspecto se relaciona à escolha dos 10 anos, pois a maioria dos estudos observa a idade-índice 12 anos. No entanto é inequívoca que a baixa prevalência da fluorose dentária nos incisivos permanentes está relacionada ao controle da ingestão inadvertida do flúor em idade precoce. Por fim, os efeitos da fluorose leve são subjetivos e, por vezes, influenciados culturalmente, e por isso há dificuldade em entender os efeitos no aspecto da saúde pública[14].

CONCLUSÃO

Não houve impacto psicossocial negativo da fluorose leve e muito leve em incisivos superiores na qualidade de vida das crianças escolares de 10 anos de idade.

REFERÊNCIAS

1. Silva MIAO. Dental fluorosis prevalence in students from a public school of Diamantina-MG. Arquivo Brasileiro de Odontologia. 2006;2(1).

2. Sari GT, Tovo MF, Feldens EG, Faraco-Jr IM. Fluorose dentária no Brasil: quadro epidemiológico atual. Ibero-Am Odontopediatr Odontol Bebê. 2004;7(38):387-94.

3. Furtado GE, Sousa ML, Barbosa TS, Wada RS, Martínez-Mier EA, Almeida ME. [Perceptions of dental fluorosis and evaluation of agreement between parents and children: validation of a questionnaire]. Cad Saude Publica. 2012;28(8):1493-505.

4. Do LG, Spencer A. Oral health-related quality of life of children by dental caries and fluorosis experience. J Public Health Dent. 2007;67(3):132-9.

5. Bastos RD, Olympio KPK, Bijella VT, Buzalaf MAR, Bastos JRD. Trends in dental caries prevalence in 12-year-old schoolchildren between 1976 and 2001 in Bauru, Brazil. Public Health. 2005;119(4):269-75.

6. Buzalaf MA, Granjeiro JM, Damante CA, Ornelas F. Fluctuations in public water fluoride level in Bauru, Brazil. J Public Health Dent. 2002;62(3):173-6.

7. Ramires I, Maia LP, Rigolizzo DoS, Lauris JR, Buzalaf MA. [External control over the fluoridation of the public water supply in Bauru, SP, Brazil]. Rev Saude Publica. 2006;40(5):883-9.

8. Peres KG, Latorre MoR, Peres MA, Traebert J, Panizzi M. [Impact of dental caries and dental fluorosis on 12-year-old schoolchildren's self-perception of appearance and chewing]. Cad Saude Publica. 2003;19(1):323-30.

9. Levy SM, Warren JJ, Jakobsen JR. Follow-up study of dental students' esthetic perceptions of mild dental fluorosis. Community Dent Oral Epidemiol. 2002;30(1):24-8.

10. Williams DM, Chestnutt IG, Bennett PD, Hood K, Lowe R, Heard P. Attitudes to fluorosis and dental caries by a response latency method. Community Dent Oral Epidemiol. 2006;34(2):153-9.

11. Sigurjóns H, Cochran JA, Ketley CE, Holbrook WP, Lennon MA, O'Mullane DM. Parental perception of fluorosis among 8-year-old children living in three communities in Iceland, Ireland and England. Community Dent Oral Epidemiol. 2004;32 Suppl 1:34-8.

12. McDonagh MS, Whiting PF, Wilson PM, Sutton AJ, Chestnutt I, Cooper J, et al. Systematic review of water fluoridation. BMJ. 2000;321(7265):855-9.

13. Moimaz SA, Saliba O, Marques LB, Garbin CA, Saliba NA. Dental fluorosis and its influence on children's life. Braz Oral Res. 2015;29.

14. Chankanka O, Levy SM, Warren JJ, Chalmers JM. A literature review of aesthetic perceptions of dental fluorosis and relationships with psychosocial aspects/oral health-related quality of life. Community Dent Oral Epidemiol. 2010;38(2):97-109.

Impacto da fluorose dentária em incisivos superiores na qualidade de vida de crianças em escolas públicas

Use e recomende produtos certificados pelos selos ABO.

Com eles, a segurança dos seus pacientes está garantida.

Para obter a certificação do Selo ABO ou do Selo ABO Premium, o produto passa por um processo de análise de amostras e estudos clínicos.

A chancela da ABO garante a qualidade, a procedência e a segurança dos produtos certificados.

ABO APROVADO

ABO PREMIUM ★★★ Testado e Recomendado

www.abo.org.br
facebook.com/AssociacaoBrasileiradeOdontologiaNacional

RESPONSABILIDADE CIVIL PROFISSIONAL

Tranquilidade para fazer aquilo que sabe fazer de melhor.

JOMANI Corretora de Seguros

Central de Atendimento
(48) 3029-4400
www.jomani.com.br

Dentista, a Mongeral Aegon tem as melhores soluções em seguros e previdência para você.

Você que conquistou sua profissão com empenho e dedicação e se preocupa com a qualidade do atendimento a seus clientes também merece os melhores serviços. Por isso, a Mongeral Aegon – uma das maiores seguradoras independentes do Brasil e integrante de um dos maiores grupos seguradores do mundo – possui as melhores soluções em seguros e previdência para clientes especiais como você:

- **Previdência**
- **Benefícios por Morte**
- **Benefícios por Invalidez**
- **Proteção da Renda**
- **Doenças Graves**
- **Serviços Assistenciais**

Veja a unidade mais próxima e entre em contato:

www.mongeralaegon.com.br

ABO Associação Brasileira de Odontologia

MONGERAL AEGON

Construa seu amanhã

Central de Relacionamento: 4003 3355 (capitais e regiões metropolitanas), 0800 881 3355 (todas as localidades), 0800 771 5472 (deficientes de fala ou audição) ou sac@mongeralaegon.com.br; Ouvidoria: 0800 725 7550, ouvidoria@mongeralaegon.com.br ou Caixa Postal 40994 – CEP 20270-971, Rio de Janeiro/RJ (essa é uma instância superior à qual você pode recorrer caso sua questão não tenha sido resolvida pelos outros canais).

Processos SUSEP: Private - PGBL: 15414.002582/2012-16 / VGBL: 15414.002583/2012-61; Pensão: 15414.002566/2008-47; Renda por Invalidez: 15414.002538/2005-87; Vida Inteira: 15414.004056/2008-12; Invalidez: 15414.004035/2008-99; DIT c/ LER e DORT e IPA Majorada - 15414.002507/2011-74; Doenças Graves - Masculino: 15414.003138/2009-12 / Feminino: 15414.003797/2008-78; Seguro de Assistência Funeral: 15414.002543/2006-71. O registro desses planos na SUSEP não implica, por parte da autarquia, incentivo ou recomendação à sua comercialização. O segurado poderá consultar a situação cadastral de seu corretor de seguros no site www.susep.gov.br, por meio do número de seu registro na SUSEP, nome completo, CNPJ ou CPF. Os planos DIT e Doenças Graves são por prazo determinado, tendo a seguradora a faculdade de não renovar a apólice na data de vencimento, sem devolução dos prêmios pagos, nos termos da apólice.