REVISTA
abo NACIONAL
EDIÇÃO 102
ISSN 0104-3072
REVISTA DA ASSOCIAÇÃO BRASILEIRA DE ODONTOLOGIA VOL. XVIII - Nº 3 - JUN/JUL 2010

Ergonomia e a prática moderna do bem-estar

AGORA MAIS PRATICIDADE

SOLUÇÃO EM UMA ÚNICA EMBALAGEM

A Titaniumfix trouxe mais uma novidade para o mercado. Implante e Prótese em uma única embalagem. Experimente!

titaniumfix

SAC: 0800 77 37030 | www.titaniumfix.com.br | sac@titaniumfix.com.br

ISSN 0104-3072

REVISTA ABO NACIONAL
Revista da Associação Brasileira de Odontologia

Corpo Científico

PRESIDENTE
NEWTON MIRANDA DE CARVALHO

DIRETOR CIENTÍFICO
FERNANDO LUIZ TAVARES VIEIRA

SECRETÁRIO-EXECUTIVO
CLAUDIO HELIOMAR VICENTE DA SILVA

CONSELHO CONSULTIVO
CARLOS DE PAULA EDUARDO
EDELA PURICELLI
EDMIR MATSON
GERALDO BOSCO LINDOSO COUTO
HEITOR PANZERI
JOSÉ MONDELLI
LUCIANO LOUREIRO DE MELO
MARIA CARMÉLI CORREIA SAMPAIO
MARIA FIDELA DE LIMA NAVARRO
NEY SOARES DE ARAÚJO
NILZA PEREIRA COSTA
ORIVALDO TAVANO
ORLANDO AYRTON DE TOLEDO
ROBERTO VIANNA
SALETE MARIA PRETTO
TATSUKO SAKIMA

A **Revista ABO Nacional** é uma publicação bimestral da ABO Nacional. **Sede administrativa da entidade**: Rua Vergueiro, 3153, conjs. 82 e 83 - Vila Mariana - São Paulo - SP - CEP 04101-300 - Telefax. (+55 11) 5083.4000. - Web: www.abo.org.br/E-mail: abo@abo.org.br
Adress to correspondence: Rua Vergueiro, 3153, conjs. 82 e 83 - São Paulo - SP - Brasil - CEP 04101-300
Web: www.abo.org.br

Registrada no Instituto Brasileiro de Informação em Ciência e Tecnologia (IBICT), sob o Número Internacional Normalizado para Publicações Seriadas (ISSN) 0104-3072.

A Revista ABO Nacional está indexada nas bases de dados Bibliografia Brasileira de Odontologia (BBO) e Literatura Latino-americana e do Caribe em Ciências da Saúde (Lilacs).

E D I T O R I A L

Credibilidade, respeito e confiança

A conquista de valores referenciais em uma entidade que não possui finalidade lucrativa, que sobrevive do voluntariado dos seus membros, exige daqueles que a compõem muita dedicação, comprometimento, imparcialidade e, sobretudo, muito respeito aos colegas associados, profissionais, acadêmicos e professores que fazem por merecer a responsabilidade de administrá-la em seus diversos segmentos.

Nesse contexto estamos todos nós que, no momento presente, conduzimos os destinos da ABO Nacional, suas Seções e Regionais em cada Estado da federação, as Escolas de Educação Continuada da UniABO; nós que, na condição de diretores, desempenhamos nosso papel com o objetivo maior de servir à classe odontológica brasileira em seus diversos segmentos e especialidades, sem esquecer do compromisso da responsabilidade social, tão necessária em nosso país.

Valorizar e publicar os trabalhos clínicos e de pesquisa dos nossos colegas é compromisso do corpo editorial da Revista ABO Nacional, que, a cada dia que passa, reforça seu quadro de consultores científicos com os maiores expoentes da Odontologia nacional. Nesse diapasão, convidamos mais uma vez todos os colegas clínicos e pesquisadores que comungam conosco do pensamento que "saber só é saber quando é partilhado", aqueles que se realizam em mostrar o resultado do seu trabalho de pesquisa ou o sucesso de um caso clínico realizado, para dividirem conosco as alegrias dos seus resultados e encaminharem suas produções para publicação em nossa Revista. O conhecimento científico da Odontologia brasileira é alimentada por vocês, cujo exemplo incentiva a valorização da nossa profissão.

Um forte abraço a todos. Contamos com vocês!

Fernando Luiz Tavares Vieira
Diretor científico

Missão

A Revista ABO Nacional tem como missão promover a atualização técnico-científica profissional da comunidade odontológica nacional e internacional, através da publicação de artigos científicos inéditos.

Objetivo

A Revista ABO Nacional tem como objetivo publicar artigos inéditos nas categorias de pesquisa científica e relatos de caso(s) clínico(s). Artigos de revisão da literatura, bem como matérias/reportagens de opinião, só serão aceitos em caráter especial, mediante convite do Conselho Editorial Científico.

Histórico

Lançada em 1993 por Pedro Martinelli - Há 17 anos, desde seu lançamento, quando revolucionou as publicações científicas de Odontologia ao mesclar a publicação de trabalhos científicos a reportagens sobre temas da área, a Revista ABO Nacional é referência no mercado editorial odontológico. Registrada com o International Standard Serial Numbers (ISSN) 0104-3072, que a coloca no catálogo internacional de publicações seriadas, é indexada no Lilacs e BBO deste 1998, e tem qualificação equiparada à da maior parte das publicações odontológicas brasileiras pela Coordenação de Aperfeiçoamento de Pessoal de Nível Superior (Capes): Qualis B. O desenvolvimento de seu padrão editorial coincide com o próprio desenvolvimento da Odontologia e da promoção da saúde bucal na população.

Prêmio Colgate – Suas páginas não só divulgam a produção científica brasileira como chamam a atenção para a sua função social, como aconteceu, em especial, na série de reportagens sobre Saúde Bucal publicada em 2006, premiada por abordar o tema de forma multidisciplinar e socialmente responsável. Em 2008, o assunto voltou a ser tratado em nova série de reportagens, dessa vez enfocando o Futuro da Odontologia.

Força institucional – A abordagem vanguardista da Revista ABO Nacional também foi responsável pela formulação de políticas públicas, como aconteceu após a publicação da reportagem "A Odontologia chega à UTI", em 2007, que deu origem a projeto de lei que obriga a inclusão de cirurgiões-dentistas nas equipes das UTIs dos hospitais brasileiros.

Mais recentemente, em 2009, reportagem da revista abordando o tabagismo como epidemia global que precisa ser combatida através de medidas de saúde pública levou a Aliança de Controle do Tabagismo (ACT) a consultar a ABO sobre estratégias para engajar a Odontologia nacional em suas campanhas.

Após chegar à sua 100ª edição, em março de 2010, a Revista ABO Nacional orgulha-se de não só registrar a história da Odontologia brasileira, mas também de ajudar a construí-la.

Indexação

A Revista ABO Nacional está indexada nas bases de dados Bibliografia Brasileira de Odontologia (BBO) e Literatura Latino-americana e do Caribe em Ciências da Saúde (Lilacs).

Expediente

Produção e Redação: Edita Comunicação Integrada - Alameda Santos, 1398 - 8º conj. 87. Telefax (+11) 3253.6485. CEP 01418-100. São Paulo (SP) - Brasil. **E-mail:** edita@editabr.com.br **Diretores:** Joaquim R. Lourenço e Zaíra Barros. **Editora responsável**: Zaíra Barros (MTb:8989). **Repórteres:** Antonela Tescarollo (MTb: 41547), Diego Freire (MTb: 49614), Armando Stelluto Jr. (MTb: 9827). **Copydesk:** Ricardo Palmiéri. **Imagens:** Davi de Barros/Fotoabout. **Diagramação/artes:** Edita/Victor Cruz. **Diretor de Produção Gráfica**: Joaquim R. Lourenço. **Publicidade:** MN Design (+11) 2975.3916. **Impressão**: Margraf. **Tiragem**: 30 mil exemplares.

Os conceitos e opiniões emitidos em artigos assinados são de inteira responsabilidade dos autores e não expressam necessariamente a posição da ABO Nacional. **Publicidade**: a ABO Nacional não se responsabiliza pelos produtos e serviços das empresas anunciantes, as quais estão sujeitas às normas de mercado e do Código de Defesa do Consumidor.

É permitida a reprodução dos artigos não científicos desde que citada a fonte. Os artigos científicos ficam sujeitos à autorização expressa dos autores.

Solicita-se permuta – Requests exchange – Si solicita lo scambio – Se solicita canje – On demande l' èchange – Wir bitten um Austausch

SUMÁRIO
Summary

134 ERGONOMIA

De Morbis Artificum Diatriba
As doenças dos trabalhadores

ERGONOMICS
Diseases of workers

135 Mal descoberto há 300 anos, tem na prevenção a maior defesa

137 Massa das LER/Dort são os músculos, tendões e nervos

140

Problema sério no Brasil desde a década de 80

Paulo Frazão

143 Exercícios preventivos

144

Bem-estar no consultório é sinônimo de vida saudável

Fábio Barbosa de Souza

148 INSTRUÇÕES AOS AUTORES
INSTRUCTIONS TO AUTHORS

150 ARTIGOS CIENTÍFICOS
SCIENTIFIC ARTICLES

Artigo original
Avaliação microscópica da adaptação e penetração de selantes resinosos de fóssulas e fissuras comparados a cimentos de ionômero de vidro

Microscopic evaluation of the adaptation and penetration of resin sealant used to seal oclusive pit and fissure compare to glass ionomer cements

Renata Pontual Lima
Erika Carvalho Simões de Melo
Thaís Malheiros Chaves
Márcia Maria Vendiciano Barbosa Vasconcelos

155 Síndrome de Von Recklinghausen

Von Recklinghausen Syndrome

Jozinete Vieira Pereira
Cristina Ruan Ferreira de Araújo
Pollianna Muniz Alves
Maria Carmeli Correia Sampaio
Francineide Almeida Pereira Martins

158 Apicigênese ou apicificação? Relato de caso clínico

Apexogenesis or Apexification? Clinical Case Report

Edson Dias Costa Junior
Maria de Lourdes Vieira Frujeri

162 Análise comparativa pelo método dos elementos finitos bidimensional das tensões geradas nas estruturas de suporte de prótese parcial removível de extremidade livre inferior, em rebordo horizontal sob diferentes condições de aplicação de carga

A two-dimensional finite element analysis of the stress distribution in the supporting structures of a distal extension base removable partial denture over a horizontal residual ridge under different load applications

Carla Aparecida Seno Plaza
Hamilton Navarro

167 Avaliação da microdureza de um cimento resinoso dual após polimerização por diferentes fontes de luz

Evaluation of a dual-cure resin cement microhardness after polymerization with different light sources

Luciana Keiko Shintome
Marcos Paulo Nagayassu
Maria Amélia Máximo de Araújo
Rebeca Di Nicoló
Maria Filomena R. Huhtala

173 Estudo clínico e imaginológico de carcinoma epidermoide de seio maxilar

Clinical and image study of maxillary sinus epidermoid carcinoma

Marília Soares de Melo
Paulo Alvino Galvão Pimentel

178 Estudo histológico de implantes de polímero de mamona em rebordos infraorbitários de coelho

Estudo histológico de implantes de polímero de mamona em rebordos infraorbitários de coelho

José Carlos Garcia de Mendonça
João Carlos Castro Monteiro
Diego Rodrigo Paulillo Bazan
Juliana Pedroso de Mendonça
Fabiana P. Mendonça

183 Descontaminação radicular com laser de Er-YAG - Relato de caso

Radicular decontamination with Er YAG laser for covering of displayed root - Case report

José Ricardo Kina
Juliana Kina
Eunice Fumico Umeda Kina

188 PAINEL
HIGHLIGHTS
FDI'2010
Odontologia de alto nível em 150 atividades

192 AGENDA
DENTAL CALENDAR

CAPA DESTA EDIÇÃO

INDEXADA	
BBO	1998
Lilacs	1998

DIRETORIA ABO NACIONAL

Associação Brasileira de Odontologia - ABO Nacional, registrada no Conselho Nacional Serviço Social sob nº 110.006/54, em 12 de janeiro de 1955. Filiada à FDI e à Fola/Oral.

Conselho Executivo Nacional (CEN)
Presidente: Newton Miranda de Carvalho/MG
Vice-presidente: Manoel de Jesus Rodrigues Mello/CE
Secretário-geral: Marco Aurélio Blaz Vasques/RO
1ª secretária: Daiz da Silva Muniz/AP
Tesoureiro-geral: Wesley Borba Toledo/DF
1º tesoureiro: Carlos Augusto J. Machado/MG
Suplentes: Dilto Crouzeiles Nunes/RS
Paulo Murilo Oliveira da Fontoura Jr./RJ
Lucila Janeth Esteves Pereira/PA
Júlio Medeiros Barros Fortes/PI

Conselho Fiscal Nacional (CFN)
Efetivos: José Silvestre/SP, José Barbosa Porto/CE, Alberto Tadeu do Nascimento Borges/AM
Suplentes: Rafael de Almeida Decurcio/GO
Stanley Sandro da Silva Mendes/AC

Vice-presidentes Regionais
Norte: Luiz Fernando Varrone/TO; **Nordeste:** Tiago Gusmão Muritiba/AL; **Sudeste:** Osmir Luiz Oliveira/MG; **Sul:** Nádia Maria Fava/SC; **Centro-oeste:** Jander Ruela Pereira/MT

Assessores da Presidência
Paulo Murilo Oliveira da Fontoura Jr./RJ
Antonio Inácio Ribeiro/PR
Plínio Tomaz/SP
Sinval Santos Pereira Silva/ES
Nilsom Tenório Medina de Albuquerque/SP
Osiris Pontoni Klamas/PR

Diretor do Departamento de Avaliação de Produtos Odontológicos (Dapo)
Oscar Barreiros de Carvalho Jr./SP

Diretor científico da Revista ABO Nacional
Fernando Luiz Tavares Vieira/PE

Coordenadoria Geral da UniABO
Coordenador:Inácio da Silva Rocha/RJ
vice-coord.: Daniele Tupinambá/PA
secr.-geral: Sérgio Pedrosa/DF

Conselho Nacional de Saúde
Efetivo: Geraldo Vasconcelos/PE

Conselho Deliberativo Nacional (CDN)
Presidente: José Barbosa Porto/CE
Vice-presidente: Nádia Maria Fava/SC

ABO NOS ESTADOS

ABO/Acre
Pres. Stanley Sandro da Silva Mendes
R. Marechal Deodoro, 837, s.4
69900-210 - Rio Branco - AC
Telefax(+68) 3224.0822

ABO/Alagoas
Pres. Tiago Gusmão Muritiba
Av.Roberto M. de Brito, s/n.-Jatiuca
57037-240 Maceió - AL
Telefax(+82) 3235.1008

ABO/Amapá
Pres. Daiz da Silva Nunes
Rua Dr.Marcelo Cândia, 635 CP 635
68906-510 - Macapá - AP
Tel. (+96) 3244.0202/Fax 3242.9300

ABO/Amazonas
Pres. Alberto Tadeu do N. Borges
Rua Maceió, 863
69057-010 - Manaus - AM
Tel.(+92) 3584.5535/3635-231

ABO/Bahia
Pres. Antístenes Albernaz Alves Neto
R.Altino Serbeto Barros, 138
41825-010 - Salvador - BA
Tel.(+71) 2203.4066/ Fax 2203.4069

ABO/Ceará
Pres. José Barbosa Porto
R. Gonçalves Lêdo, 1630
60110-261 - Fortaleza - CE
Tel.(+85) 3311.6666/Fax 3311.6650

ABO/Distrito Federal
Pres. Hamilton de Souza Melo
SGAS 616 - lote 115-L/2 Sul
70200-760 - Brasília - DF
Tel.(+61) 3445.4800/Fax 3445.4848

ABO/Espírito Santo
Pres. Armelindo Roldi
R. Henrique Rato, 40 - Fátima
29160-812 - Vitória - ES
Telefax(+27) 3337.8010

ABO/Goiás
Pres. Jorivê Sousa Castro
Av.Itália, 1184
74325-110 - Goiânia - GO
Tel.(+62) 3236.3100/Fax 3236.3126

ABO/Maranhão
Pres. Marvio Martins Dias
Av. Ana Jansen,73
65051-900 - São Luiz - MA
Tel. (+98) 3227.1719/Fax 3227.0834

ABO/Mato Grosso
Pres. Luciano Castelo Moraes
Rua Padre Remeter, 170
78008-150 - Cuiabá - MT
Telefax(+65) 3623.9897

ABO/Mato Grosso do Sul
Pres. Paulo Cezar R. Ogeda
Rua da Liberdade, 836
79004-150 Campo Grande - MS
Telefax (+67)3383.3842

ABO/Minas Gerais
Pres. Carlos Augusto Jayme Machado
Rua Tenente Renato César, 106
30380-110 - B.Horizonte - MG
Tel. (+31) 3298.1800/Fax 3298.1838

ABO/Pará
Pres. Lucila Janeth Esteves Pereira
Rua Marquês de Herval, 2298
66080-350 - Belém - PA

ABO/Paraíba
Pres. Patrícia Meira Bueno
Av. Rui Barbosa,38
58040-490 - João Pessoa - PB
Telefax(+83) 3222-7100

ABO/Paraná
Pres. Osiris Pontoni Klamas
Rua Dias da Rocha Filho, 625
80040-050 - Curitiba - PR
Tel.(+41)3028.5800/Fax 3028.5824

ABO/Pernambuco
Pres. Luiz Gonçalves de Melo
Rua Dois Irmãos, 165
52071-440 - Recife - PE
Tel.(+81) 3442.8141

ABO/Piauí
Pres. Júlio Medeiros Barros Fortes
Rua Dr. Arêa Leão, 545 - SUL
64001-310 - Teresina - PI
Tel.(+86) 3221.9374

ABO/Rio de Janeiro
Pres. Paulo Murilo O. da Fontoura
Rua Barão de Sertório,75
20261-050 - Rio de Janeiro - RJ
Tel.(+21)2504.0002 /Fax 2504.3859

ABO/Rio Grande do Norte
Pres. Pedro Alzair Pereira da Costa
Rua Felipe Camarão, 514
59025-200 - Natal - RN
Tel.:(+84) 3222.3812/Fax: 3201.9441

ABO/Rio Grande do Sul
Pres. Flávio Augusto Marsiaj Oliveira
Rua Furriel L. A. Vargas, 134
90470-130 - Porto Alegre - RS
Tel.:(+51) 3330.8866/Fax: 3330.6 932

ABO/Rondônia
Pres. Antonio Carlos Politano
Rua D.Pedro II, 1407
78901-150 - Porto Velho - RO
Tel.: (+69) 3221.5655/Fax: 3221.6197

ABO/Roraima
Pres. Luiz Carlos Schwinden
R. Barão do Rio Branco,1309
69301-130 - Boa Vista - RR
Tel. (+95) 3224.0897/ Fax 3224.3795

ABO/Santa Catarina
Pres. Nádia Maria Fava
Rua Dom Pedro I, 224 - Capoeira -
88090-830 - Florianópolis- SC
Telefax (+48) 3248.7101

ABO/São Paulo
Pres. José Silvestre
Rua Dr. Olavo Egídio, 154 - Santana
02037-000 - São Paulo - SP
Tel.: (+11) 2950.3332/Fax: 2950.1932

ABO/Sergipe
Pres. Martha Virgínia de Almeida Dantas
Av. Gonçalo Prado Rollemberg, 404 49015-230 - Aracajú - SE
Tel: (+79) 3211.2177 Fax: 3214.4640

ABO/Tocantins
Pres. Luiz Fernando Varrone
Av.LO15 602 Sul-Conj. 02 Lote 02
70105-020 - Palmas - TO
Tel.: (+63) 3214.2246/Fax: 3214.1659

Assine a Revista ABO Nacional

PREÇO ESPECIAL PARA ASSOCIADO ABO EM DIA

OPÇÕES DE PAGAMENTO

ASSOCIADO ABO EM DIA
Preço anual para 6 edições:
R$ 60,00 à vista ou 2xR$ 30,00

NÃO ASSOCIADO
Preço anual para 6 edições:
R$ 160,00 à vista
ou 3xR$ 60,00

Não deixe passar esta oportunidade.
Faça agora a sua assinatura anual e mantenha-se bem informado, recebendo a Revista ABO Nacional no endereço de sua escolha, com a chancela de qualidade de sua entidade nacional.

VEJA COMO ASSINAR

1 - À vista: Faça o depósito bancário no Banco do Brasil S/A, Agência 2863-0, Conta Corrente 305400-4, no valor da assinatura anual (associado em dia R$ 60,00; não associado, R$ 160,00).
Envie o comprovante do depósito juntamente com a ficha de assinatura abaixo para a Secretaria Administrativa da ABO Nacional.
Endereço: Rua Vergueiro, 3153, conjs. 82 e 83
São Paulo - SP. CEP 041101-300

2 - A prazo: Envie os cheques cruzados das parcelas (2xR$ 30,00 para associado ABO em dia ou 3xR$ 60,00 para não associado) em nome da Associação Brasileira de Odontologia, junto com a ficha de assinatura abaixo, devidamente preenchida, para a Secretaria Administrativa da ABO Nacional.
Endereço: Rua Vergueiro, 3153, conjs. 82 e 83
São Paulo - SP. CEP 041101-300

FICHA DE ASSINATURA

Nome .....

Endereço completo .....

Cidade .....Estado .....CEP: .....

CRO: .....Especialidade .....

Telefone: .....E-mail .....

ABO
ASSOCIAÇÃO BRASILEIRA DE ODONTOLOGIA

PARA MAIS INFORMAÇÕES
Secretaria Administrativa da ABO Nacional
Fone: (+11) 5083.4000 E-mail: abo@abo.org.br

De Morbis Artificum Diatriba

As doenças dos trabalhadores

A Ergonomia é a raiz do ambiente saudável de trabalho, como identificou, no século 18, o médico italiano Bernardino Ramazzini, relacionando 52 riscos à saúde em trabalho pioneiro que seria a base da Medicina Ocupacional. Hoje, os males apontados há 300 anos por essa ciência fazem parte do dia a dia de todos os profissionais. O CD é um dos mais expostos a doenças provenientes da prática no consultório, devendo estender essa preocupação à sua equipe e aos pacientes. As dores advindas das Lesões por Esforços Repetitivos (LER) e do Distúrbio Osteomuscular Relacionado ao Trabalho (Dort) podem ser incapacitantes, com consequências graves, inclusive econômicas. Para este mal, dizem os especialistas, a saída é a prevenção, ou seja, ficar atento aos sinais para a doença não se instalar. Na UFPE, as disciplinas Biossegurança e Ergonomia já fazem parte do currículo, levando os conceitos teóricos ao ambiente prático. Nesta edição, veja quais são as lesões mais comuns que podem afetar o CD e o que fazer para evitá-las, com hábitos saudáveis e exercícios específicos. Embora a Ergonomia esteja hoje na ponta da linha de produção das empresas brasileiras do setor e haja linha de crédito para a aquisição de equipamentos odontológicos, ela não é específica para os produtos ergonômicos.

Por Armando Stelluto Jr.

Mal descoberto há 300 anos, tem na prevenção a maior defesa

O primeiro tratado que identificou os riscos decorrentes das profissões foi escrito em latim romano em 1700

Um dos grandes marcos da Medicina não foi conquistado com o auxílio do hoje inseparável estetoscópio ou do esfigmomanômetro. No começo do século 18, um médico humanista italiano percorria os locais mais sujos da época para acolher e tratar pessoas pobres que adoeciam de trabalhar. Foi exatamente isso o que aconteceu: Bernardino Ramazzini (**veja na pág. 136**) identificou pessoalmente as doenças do trabalho, cujo nome em latim romano, *De Morbis Artificum Diatriba* (as doenças dos trabalhadores), serviu de título para esta matéria sobre os males ocupacionais – as doenças que derrubam milhões de profissionais no mundo todo até hoje. O médico humilde nascido em Carpi, na Província de Modena, alinhavou sua tese vitoriosa de então que demonstrava os riscos à saúde humana decorrentes de ações inerentes às atividades ligadas ao trabalho. E os cirurgiões-dentistas têm muito a ver com essa história e dela precisam para não engrossarem as tristes fileiras de profissionais e mais profissionais, de todas as categorias possíveis, que padecem de problemas de saúde graves provocados pela sua própria lida. Para muitos, chegava a ser um contrassenso as pessoas adoecerem da labuta diária. E talvez também dessa indignação, ou questionamento, nascia daí a Ergonomia, considerada uma arma poderosa que reúne ciências e tecnologias, todas juntas, para enfrentar os agentes profissionais que tanto mal produzem ao ser humano em suas ocupações.

A dedicação de Ramazzini proporcionou ganhos inestimáveis à humanidade, que até hoje o reverencia como pai dessa questão ligada ao ambiente produtivo de cada um. De tanto pesquisar, observar e ajudar humildemente as pessoas, esse italiano da região Emilia-Romagna escancarou as portas do sucesso do homem sobre as doenças ocupacionais. Os riscos à saúde ocasionados por produtos químicos, poeira, metais e outras interferências nocivas foram relacionados por ele em 52 atividades. Um trabalho pioneiro que se tornou a base da Medicina Ocupacional. Desse desenvolvi-

RÉSUMÉ - ERGONOMICS

Diseases of workers

Bernardino Ramazzini, the 18th century Italian physician, identified the Ergonomics as the root of healthy work environment by listing 52 health risks for workers in a pioneering work which would become the Occupational Medicine's basis. Today, diseases pointed out 300 years ago by this science are part of everyday life of all professionals. The dentist is one of the most exposed ones to diseases from the office practice, and this concern should be extended to his/her staff and patients. Pains resulting from Repetitive Strain Injury (RSI) and Work-Related Musculoskeletal Disorder (WMSD) can be disabling, with severe consequences, including economic ones. For this condition, experts say the best solution is prevention, that is, to be aware of signs so the disease does not set in. Read in this issue what the most common injuries that could affect the dentist are and how to avoid them through healthy habits and specific exercises. While the United States and the European Community have been getting themselves organized in research-driven entities and risk prevention for years, Brazil has only a few institutions of higher learning dedicated to keeping the subject updated. Although Ergonomics is currently at the top of the production line of Brazilian companies in the sector and there are lines of credit for dental equipment purchase, it is not specific for ergonomic products.

Posição correta de trabalho é proteção contra dores e danos

mento, chegou-se à Ergonomia moderna, que começou lá atrás, há pouco mais de 300 anos. Aproximou-se, inclusive, de tecnologias apuradas de caráter multidisciplinar, cujo objetivo básico tem um foco amplo e bem claro: a adaptação das condições de trabalho às características do ser humano. Ou melhor ainda: fazer com que o serviço, locais de trabalho, máquinas, equipamentos, ferramentas e instrumentos sejam todos adaptados às pessoas e não o contrário. Objetos, móveis, utensílios, ambientes projetados de forma adequada para o homem fazem deste um profissional saudável, que se sente melhor e produz com mais qualidade. Materiais e peças ergonômicas são isso, na realidade. E quem trabalha bem, o faz melhor e mais.

Ramazzini, o médico precursor da Ergonomia

O médico Bernardino Ramazzini nasceu em 1633, na localidade de Carpi, na região da Emilia-Romagna, no Nordeste da Itália. Graduou-se em Parma, em 1659, foi professor de Medicina Teórica de 1692 a 1700 em Módena e de Medicina Prática, em Pádua, até morrer, em 1714. Faleceu cego durante uma aula de Medicina, aos 81 anos. No início da carreira teve malária e aprimorou o uso do quinino no tratamento da doença. Autor de várias obras, ficou mais conhecido por seu livro ***De Morbis Artificum Diatriba*** *(As doenças dos trabalhadores). Ramazzini também publicou outros livros sobre literatura, poesia, epidemiologia, meteorologia e hidrologia e higiene, o que revela sua grande versatilidade. Na época, chegou a ser chamado de Hipócrates III.*

Ramazzini despertou seu interesse pelas doenças dos trabalhadores e pela elaboração de um texto voltado para este tema a partir da observação do trabalho dos "cloaqueiros" em sua própria casa, em Módena. Esses trabalhadores tinham a tarefa de esvaziar as "cloacas" (fossas que armazenavam fezes e outros dejetos). Aos 76 anos de idade, Ramazzini, embora em acelerado progresso de sua doença aterosclerótica crônica que já o debilitava (sofrera provavelmente um infarto do miocárdio aos 69 anos) e que o deixaria cego, continuava a aceitar novas e desafiadoras tarefas, voltadas às mais distintas áreas da ciência e da literatura. Foi ainda professor na Universidade de Veneza, e na Academia Caesario-Leopoldina dos Curiosos da Natureza, em Viena.

Massa das LER/Dort são os músculos, tendões e nervos

Veja as medidas práticas que podem prevenir os riscos da doença e identifique os primeiros sinais

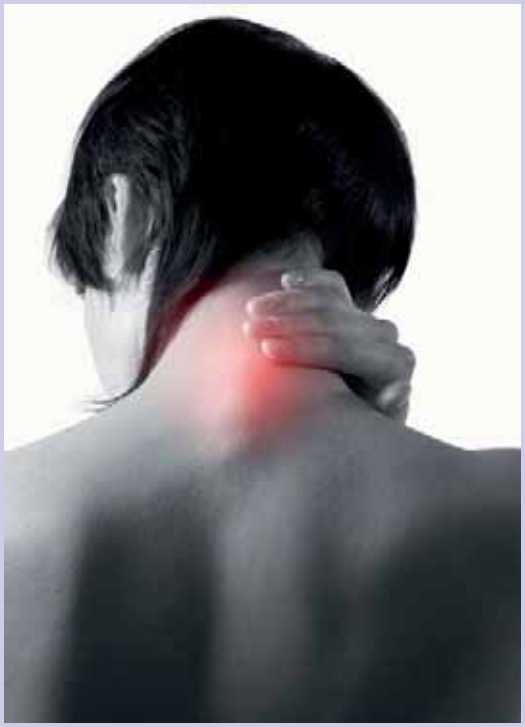

A editora médica Elisabete Fernandes Almeida, especialista em Educação Médica Continuada, é desses profissionais que se dedicam à Ergonomia com intensidade, a ponto de ter sua própria regra de classificação das doenças ocupacionais. Estas são decorrentes da exposição do trabalhador aos riscos da atividade que desenvolve, os quais levam com frequência a tantos afastamentos temporários e limitações definitivas. As doenças do trabalho ocorrem mais entre pessoas de 30 a 40 anos, fulminando-as em plena idade produtiva, levando, inclusive, à desestabilidade familiar e econômica. Para tanto, como ensinam os especialistas inspirados naquele mentor do Século 18, a solução está na prevenção. Ações prevencionistas evitam as doenças, suas consequências e, principalmente, o desgaste posterior com recuperações normalmente longas e custosas, sob vários aspectos. E a prevenção costuma ser mais focada na direção de situações físicas, como no consultório dentário, por exemplo, em função do uso desejável de aparelhos ergonômicos, na presença de ruídos, temperaturas, vibrações e radiações; nos químicos, como nas linhas industriais de produção; e os agentes biológicos, que podem ser microorganismos – tipo bactérias, vírus e fungos. Os CDs precisam se manter de olho vivo em manifestações do tipo LER (Lesões por Esforços Repetitivos) ou Dort (Distúrbio Osteomuscular Relacionado ao Trabalho), que são um conjunto de doenças que afetam músculos, tendões e nervos. São consequência de ações que se repetem com muita frequência, quando existe uma postura física inadequada ao atender o paciente na cadeira odontológica, como o estresse e os movimentos de esforços excessivos. As dermatoses de contato também ocorrem muito no ambiente profissional em geral. Suas consequências imediatas são as alterações da pele e das mucosas provocadas por agentes químicos.

São muitos os pontos afetados

Para prevenir tudo isso o profissional conta com a ajuda da Ergonomia, que se dedica ao estudo dessa relação importante entre homem e trabalho, principalmente considerando os riscos a que os profissionais ficam expostos em determinadas condições de seu meio ambiente produtivo. São essenciais algumas medidas de caráter prático que podem, de certa maneira, ser adotadas permanentemente.

Recuperação pode ser longa e custosa

As principais medidas práticas

Buscar sempre o conforto no ambiente de trabalho

Todas as operações de manuseio devem estar bem ao alcance das mãos, evitando-se, dessa maneira, esforço exagerado

Os aparelhos e equipamentos de utilização precisam ficar junto ao profissional, para que ele não precise se curvar ou torcer o tronco para seu uso ou para alcançar algum instrumento frequentemente

Cadeira odontológica (e, de modo geral, mesa de trabalho) e mocho na altura correta, considerando a altura do profissional, além de espaço para a movimentação das pernas

Cadeiras com altura que proporcione apoio dos pés, formato anatômico para o quadril e encosto ajustável

Paradas de descanso durante a atividade, para aliviar os músculos

Nessas pausas, levantar e caminhar um pouco, inclusive com exercícios de alongamento

Alongamento lateral

Estenda um dos braços sobre a cabeça e para o lado oposto do corpo. Não torça a cintura. Manter a posição por cinco segundos. Alterne os braços. Repetir cinco a oito vezes.

Pescoço e cabeça

Incline sua cabeça lentamente até que possa olhar para cima. Faça uma breve pausa e então desça a cabeça até que possa olhar para baixo. Repetir cinco a oito vezes, várias vezes durante o dia.

Qualquer desconforto descrito no quadro (acima, ao lado) pode ser considerado um alerta. Ao menor indício de algum desses sinais, ou vários deles, o melhor a fazer é conversar com um médico, porque a LER/Dort começa desse jeito e, se não tratada a tempo, tende a fazer tanto estrago a ponto de anular a ação profissional do paciente por um longo tempo de tratamento, quando não de forma permanente. Exercícios físicos, dieta saudável e orientada e lazer são ferramentas importantes para combater o início de qualquer processo relacionado com a doença. É fundamental que cada pessoa procure adaptar o trabalho à sua condição, para isso utilizando-se de recursos adequados, como móveis ergonômicos e ambiente ajustado ao seu perfil físico e psicológico.

Qualquer dos sintomas durante um período continuado significa que a LER/Dort está se instalando. Requer mais atenção ainda quando o quadro apresentar sensações de dor, desconforto, peso e dormência em áreas específicas, inchaço, dificuldade de movimento e cansaço. São sensações físicas que podem desaparecer após uma pausa no trabalho de horas ou dias. Mais adiante, aquilo que se apresentava como um transtorno, um incômodo, vira uma dor contínua e mais localizada; aparecem as sensações de calor, formigamento, e mesmo com descanso a dor continua ou reaparece repentinamente.

Existe, ainda, a possibilidade de, nessa situação, surgirem nódulos. É dessa maneira que a LER/Dort evolui para dores mais intensas, mesmo em repouso, além de perda de sensibilidade e da força muscular. Nesse estágio, a

Identificar os sinais, o primeiro passo

Os especialistas ensinam que todos devem encontrar seus próprios caminhos para uma percepção séria que é notar os desconfortos iniciais das doenças ocupacionais. São sinais que se manifestam por meio dos sintomas de que algo está errado a partir da atividade que se exerce. Os mais simples e de fácil identificação são estes:

- **Cansaço além da conta**
- **Inchaço em mãos, braços, pés ou pernas**
- **Sensação de desconforto ao final do expediente**
- **Pés e mãos com algo parecido a um formigamento**
- **Dor**
- **Mãos frágeis, além de um tipo de "choque" esporádico nelas**
- **Quando se evita usar uma mão ou um dos braços**
- **Quando se troca de mão para realizar uma atividade**
- **Ao substituir o uso da mão pelo braço para carregar algo**
- **Agitar as mãos quando apresentam o tal formigamento ou dormência**
- **Dificuldade para se vestir, abotoar roupas, escovar os dentes e pentear os cabelos**
- **Sentir os braços cansados quando tem que mantê-los elevados e deixar cair objetos**

Coluna é base para a postura

Manter o corpo em equilíbrio é exigência para o bem-estar

doença está instalada, podendo ocorrer edemas, transpiração, alteração na sensibilidade, a dor aumenta ainda mais, os nervos começam a ficar prejudicados, o que pode exigir uma cirurgia; e o local torna-se sensível ao toque. Na fase seguinte ao edema, a LER/Dort atrofia os dedos. Tudo isso pode estar relacionado a uma tendinite, tenossinovite, neurite, sinovite, Síndrome do Túnel de Carpo (localizado no punho), Síndrome Miofascial (na musculatura e em outras partes moles do corpo, mesmo sem tendinite ou tenossinovite).

Problema sério no Brasil desde a década de 80

A LER/Dort tem forte impacto no sistema de saúde e de seguridade social. Entre os CDs, a mais frequente manifestação é a Síndrome Dolorosa Miofascial

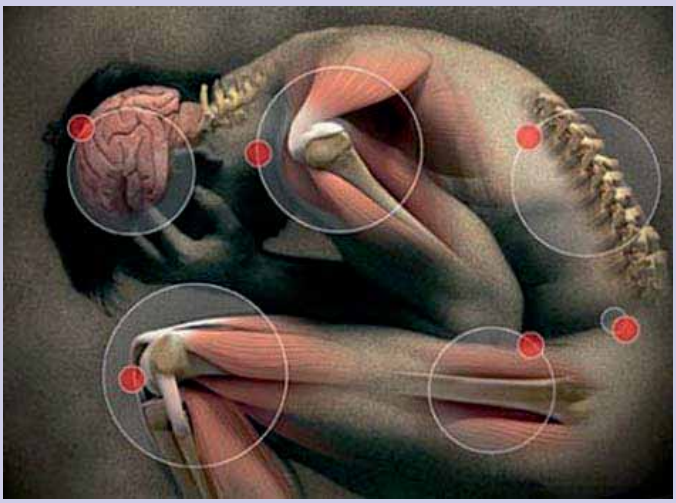

Para Paulo Frazão, professor associado do Departamento de Prática de Saúde Pública da Faculdade de Saúde Pública da Universidade de São Paulo (USP) e também cirurgião-dentista, os distúrbios osteomusculares são condições comuns em muitas partes do mundo contemporâneo e as lesões por esforços repetitivos têm se tornado um sério problema no Brasil desde os anos 80, com importante impacto no sistema de saúde e de seguridade social. "A partir de um estudo de base domiciliar no Brasil mostramos que várias ocupações apresentam uma prevalência de tendinite e tenossinovite acima do esperado. Entre os CDs, o problema mais comum no passado e ainda hoje é a chamada Síndrome Dolorosa Miofascial. Ela se manifesta por tensão e espasmos musculares decorrentes de desequilíbrio funcional entre os músculos durante gestos e posturas. A presença de pontos dolorosos e bandas musculares tensas é um importante indicador de que o profissional necessita de assistência", observa Frazão.

CD Paulo Frazão, da FSP-USP

Das doenças de lavadeiras à LER/Dort

As doenças ocupacionais, como são hoje conhecidas as antigas doenças das lavadeiras ou tecelãs no Século 18 e identificadas por Ramazzini, foram reconhecidas oficialmente no Brasil em 1987 como LER e, 11 anos depois, renomeadas como Distúrbios Osteomusculares Relacionados ao Trabalho (Dort). Agora, esses distúrbios não estão associados unicamente ao esforço repetitivo, mas também à tendinite, tenossinovite, bursite, Síndrome do Túnel do Carpo e outras. A LER/Dort se resume na atualidade a um conjunto de síndromes degenerativas e cumulativas, nelas incluídos quadros clínicos, patologias e doenças que castigam nervos, músculos e tendões.

Para os cirurgiões-dentistas, a LER/Dort tem um peso importante na sua rotina de trabalho, porque o trabalho manual intenso se reflete por todo o corpo. A frequência dos movimentos do CD no ambiente profissional se expande para as manobras e posturas das tarefas diárias. Veja a seguir uma relação resumida de alguns sintomas que costumam afetar o CD, a qual foi publicada em matéria sobre o assunto na Revista da ABO Nacional há 8 anos e que permanece atual e útil até hoje. São as lesões mais comuns da LER/Dort.

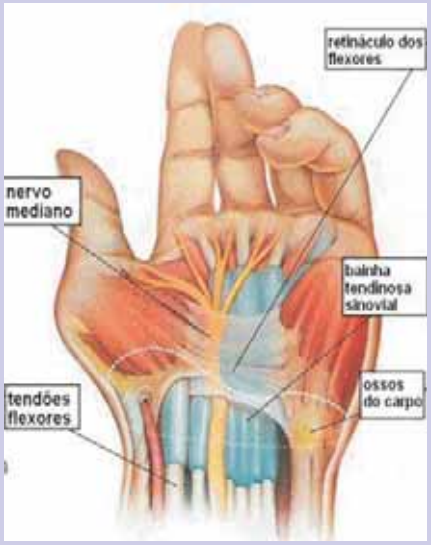

Mão é uma das partes mais atingidas

- **Síndrome do Túnel do Carpo** - Parestesia nas mãos, déficit na realização de pinça e apreensão; causados por movimentos repetitivos de flexão e extensão com o punho, principalmente se acompanhados por realização de força.
- **Síndrome do Desfiladeiro Torácico** - Parestesias em membro superior; causadas por compressão sobre o ombro, flexão lateral do pescoço, elevação do braço. Ex.: fazer trabalho manual ou sobre veículos, apoiar o telefone entre o ombro e a cabeça.
- **Síndrome do Canal de Guyon** - Desvio ulnar combinado à preensão exagerada e mantida; compressão da borda ulnar do punho.
- **Síndrome do Pronador Redondo** - Parestesias e déficit de pinça e apreensão. Principais fatores: esforço manual do antebraço em pronação (movimento das mãos de fora para dentro, e que o polegar fica junto ao corpo e a palma da mão voltada para baixo). Ex.: carregar pesos, praticar musculação, apertar parafusos.
- **Síndrome do Canal Cubital** - Formigamento na face lateral do antebraço e quarto e quinto dedos da mão; causados por compressão do nervo ulnar; flexão extrema do cotovelo com ombro abduzido; vibrações. Ex.: apoiar cotovelo em mesa.
- **Tenossinovite dos extensores dos dedos e do carpo** - Inflamação, dor e déficit na manutenção do punho em posição neutra na pinça e preensão da mão; causados por falta de alongamento e resistência dos músculos extensores; pinça e apreensão exagerada de objetivos; fixação antigravitacional do punho; movimentos repetitivos de extensão dos dedos. Ex. digitar, operar mouse.
- **Tenossinovite dos flexores dos dedos e do carpo** - Inflamação, dor na face ventral do antebraço e punho; causados por movimentos repetitivos de flexão dos dedos e da mão. Movimentos repetitivos de flexão dos dedos.
- **Tenossinovite DeQuervain** - Inflamação e dor entre o punho e o polegar; causados por desvio ulnar acentuado; déficit de alongamento e força dos extensores; estabilização do polegar em pinça seguida de rotação ou desvio ulnar do carpo, principalmente se acompanhado de realização de força.
- **Tendinite do supra-espinhoso** - Inflamação e dor na região posterior e lateral do ombro; razão: ombros projetados à frente e suspensos; déficit muscular.
- **Tendinite da porção longa do bíceps** - Inflamação e dor na região anterior e proximal do ombro (normalmente combinado à tendinite do supra-espinhoso); causada por manutenção da flexão do punho, antebraço pronado e braço em abdução (afastamento do corpo), sem apoios; manutenção do antebraço supinado e fletido sobre o braço.
- **Epicondilite** - Inflamação e dor na faixa lateral e/ou medial do cotovelo; causado por sobrecarga dos músculos extensores/flexores dos punhos e dos dedos; movimentos com esforços estáticos e preensão prolongada de objetos, principalmente com o punho estabilizado em flexão dorsal e nas pronossupinações com utilização de força.
- **Dedo em gatilho** - Ressalto do tendão extensor na polia inflamada das falanges; ocasionado por estresse repetitivo sobre a polia por encurtamento dos extensores dos dedos; compressão palmar associada à realização de força. Ex.: uso de alicates e tesouras.
- **Cervicalgia** - Dor e perda de amplitude do pescoço; razões: postura inadequada do pescoço e compressão de nervos e vasos.
- **Síndrome dolorosa miofascial** - Espasmos e tensão muscular; mialgia (dor muscular); causas: desequilíbrio funcional entre os músculos durante gestos e posturas.

Os cuidados e tratamentos da LER/Dort exigem ações específicas de médicos especializados. Portanto, na presença de qualquer manifestação desses sintomas descritos, deve-se recorrer a ajuda médica o quanto antes. Os cuidados posteriores costumam incluir medicamentos, fisioterapia, acupuntura, exercícios e procedimentos manuais e até anestesia de bloqueio, além de cirurgia. Do-In e Shiatsu, técnicas de massagem orientais, também são utilizadas com benefícios para os pacientes na fase inicial da doença.

Fique de olho nos primeiros sinais da LER/Dort

CDs: cuidados e olho nos sintomas

Atenção na clínica odontológica tem que ser redobrada: é preciso ter olhos no paciente, nos colaboradores e em si mesmo para evitar os danos provocados por posturas ou movimentos repetitivos. Neste quadro, confira dicas que podem ser úteis para aliviar ou prevenir as dores da prática odontológica e na página seguinte exercícios para relaxar e alongar as partes mais afetadas pela LER/Dort no corpo humano.

Manter as articulações numa posição neutra

Fazer esforços bem próximos de seu corpo (para evitar as exigências em demasia)

Conter a flexão da coluna vertebral para frente, bem como esforços repentinos

Atuar de forma a manter uma frequência de precauções com as suas ações e manobras manuais durante os procedimentos odontológicos

Relaxar os ombros e evitar o uso de luvas que apertem o punho

Reduzir o uso de circuladores de ar frio ou ar condicionado

Trabalhar com instrumentos o mais leves possível, angulados, afilados, de diâmetro largo com cabos arredondados, serrilhados e curvados

Trocar mangueiras espiraladas ou retráteis

Dar preferência a movimentos envolvendo o braço por completo e conter as manobras com punhos e dedos

Usar sempre água quente para lavar as mãos e evitar o contato delas com temperaturas muito baixas

Exercitar as mãos em pausas de trabalho é mais do que recomendável, é necessário

Atenção aos movimentos durante os procedimentos - ações de raspagem e alisamento radicular manual, com a instrumentação endodôntica manual e no desgaste de metais e de acrílicos em prótese merecem especial cuidado

A organização no atendimento para esses casos específicos, em que a exigência manual é intensa, deve privilegiar a alternância de pacientes

Exercícios de alongamento muscular de braços, pescoço e costas também ajudam bastante na prevenção

Exercícios preventivos

Os exercícios desta página devem ser feitos na posição sentada, com os pés bem apoiados no chão. A coluna deve estar afastada do encosto ou espaldar e ereta. A duração de cada exercício é de 30 segundos e ele deve ser repetidos três vezes para cada membro

ALONGAMENTO

1

Rolagem de ombro

Com os braços soltos e com as mãos apontadas para baixo, execute um movimento giratório dos ombros para frente, por três vezes, e para trás, por três vezes.

2

Rotação de antebraço

Levante os braços estirados, com as palmas das mãos voltadas para cima, até a altura dos ombros. Gire os braços lentamente para dentro até que os dorsos das mãos fiquem de frente um para o outro. Gire os braços novamente, retornando-os à posição inicial.

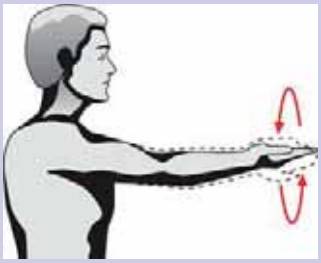

3

Rotação de punho

Com os braços retos e para os lados, gire lentamente as mãos em círculo, trabalhando os punhos.

4

Alongamento e compressão dos dedos

Com as mãos para frente e as palmas voltadas para baixo, estire os dedos o tanto quanto puder, mantenha-os nessa posição por alguns segundos; em seguida feche as mãos com força.

5

Flexões das pontas dos dedos

Com a mão direita estendida, dedos juntos e palma voltada para baixo, force os dedos contra a palma da mão esquerda, mantenha a posição por alguns segundos e solte-os suavemente. Repita as flexões nos dedos da outra mão e assim por diante.

6 Pescoço

Ficar na posição sentada, sem encostar a coluna, mantendo-a reta. Inclinar a cabeça para o lado, puxando-a com uma das mãos. Manter o outro braço esticado e com a mão em extensão.

7 Extensores de punho

Manter um dos braços estendidos. Dobrar o punho para baixo com o auxílio da outra mão. Repetir o mesmo com a outra.

8

Ombro

Puxar com uma das mãos o cotovelo até sentir alongar a região posterior do ombro.

9 Palma da mão e dedos

Manter os cotovelos flexionados e as palmas das mãos abertas. Colocar as pontas dos quatro dedos juntas e o polegar em oposição aos outros dedos. Apertar (ou esticar) as mãos para sentir esticar os dedos e a palma da mão.

10

Punho

Flexionar o polegar e segurá-lo com os dedos e realizar um movimento de desvio para baixo.

Bem-estar no consultório é sinônimo de vida saudável

O foco da Ergonomia é a adaptação do trabalho ao homem. Hoje há preocupação, inclusive na indústria do setor, em oferecer equipamentos e mobiliários com esta finalidade

A adaptação do trabalho ao homem é a base de um conjunto de tecnologias referenciadas pela ciência. Na essência, isso quer dizer que o ser humano está acima do ambiente de trabalho. E que a lida não pode se sobrepor a ele.

Aí está o foco da Ergonomia, que se dedica à simplificação do ato de trabalhar do homem, de evitar a fadiga e de proporcionar conforto na execução das funções dos profissionais. No caso dos CDs, existem, hoje, muitos equipamentos e mobiliários idealizados, projetados e desenvolvidos considerando a sua ergonomicidade, que é a capacidade de proporcionar melhores condições de operação do consultório odontológico. Todos são feitos de tal maneira que permitam racionalizar o trabalho e auxiliar na prevenção

A multidisciplinaridade da Ergonomia

Segundo Fábio Barbosa de Souza, professor adjunto das disciplinas Ergonomia 1 e 2 da Universidade Federal de Pernambuco (UFPE), "pensar Ergonomia relacionada ao exercício profissional em Odontologia significa entender as interações entre profissionais e elementos ou sistemas, além de aplicar teorias, princípios, dados e métodos a projetos a fim de melhorar o bem-estar e o desempenho no trabalho". Para o especialista, a Ergonomia lida com o trinômio homem-máquina-trabalho, harmonizando estes pilares para o exercício do trabalho da forma mais proveitosa possível. "Em função de a Odontologia envolver práticas que levam ao desgaste físico e mental, os quais podem comprometer a produtividade e a saúde do trabalhador, os princípios de Ergonomia (física, cognitiva e organizacional) devem estar naturalmente inseridos no processo laboral."

Prof. Fábio Barbosa de Souza, da UFPE

No entanto, lamenta Souza, a formação dos cirurgiões-dentistas não envolve o aprendizado efetivo da Ergonomia. "Em muitos casos, a abordagem de ensino da Ergonomia é realizada de forma superficial em algumas disciplinas do curso odontológico, o que inviabiliza a aplicação prática dos seus conceitos." Por conta disso, Souza defende a reformulação dos currículos dos cursos de graduação em Odontologia para dar mais destaque à Ergonomia na estrutura de ensino-aprendizagem. Para ele, "a UFPE deu importante passo rumo a uma Odontologia mais produtiva ao reestruturar seu conteúdo curricular e incluir as disciplinas Biossegurança e Ergonomia 1 e 2, medida que tem mudado a visão dos estudantes sobre o processo de trabalho na Odontologia, fazendo com que o discurso e os conceitos de Ergonomia transponham o campo das ideias e sejam inseridos no ambiente prático".

(Diego Freire)

dos distúrbios de LER/Dort.

O bem-estar do CD no trabalho vem se destacando na visão da indústria odontológica, que considera a Ergonomia algo de importância para o seu mercado de atuação. Para especialistas do setor, essas empresas estudam e fazem testes que levam ao estado da arte o design de cadeiras odontológicas e outros equipamentos utilizados em consultórios dentários. Muitas, inclusive, dispõem de consultorias especializadas até para a criação de manuais de orientação sobre a melhor forma do CD se posicionar no local de atendimento, ou seja, na sua área de operações e procedimentos junto ao paciente. Para o prof. Paulo Frazão, as principais contribuições dos avanços tecnológicos da Ergonomia estão relacionadas com o desenho de equipamentos e instrumentos que se adaptem às características da equipe de saúde bucal (cirurgiões-dentistas, técnicos e auxiliares de saúde bucal) e com os estudos de tempos e movimentos, com destaque para o trabalho a quatro mãos, no qual o CD e o instrumentador adotam a posição sentado e o paciente é mantido deitado. "Um ambiente ergonomicamente adequado facilita a execução do trabalho clínico e ajuda a prevenir a tensão e a fadiga do CD, redundando em satisfação e segurança tanto para o profissional quanto para o paciente. "Na minha experiência de 20 anos de trabalho clínico, os pacientes que mais se beneficiaram foram aqueles com algum grau de fobia ou ansiedade. Os demais se beneficiaram, mas não tanto quanto os últimos", observou Frazão. E mais: "Encontrei também paci-

1/3 das queixas são referentes a LER/Dort

Ambiente físico de trabalho planejado ergonomicamente

entes para os quais não se indica a posição deitado (gestantes no terceiro trimestre, portadores de obesidade mórbida, portadores de labirintite, portadores de respiração bucal, entre outros)."

É tão clara a interferência da Ergonomia na vida dos cirurgiões-dentistas que um estudo feito pelo também CD Artur Cerri em 1991 com 1088 colegas confirmou rapidamente um quadro acentuado de queixas de lombalgia, estresse, conjuntivite e disfunção auditiva na categoria. Cerca de um terço das queixas se referiam a sintomas de Dort. Num outro estudo, este da Universidade de São Paulo (USP), na mesma época, descobriu-se que dentre 113 CDs da cidade paulista de Suzano, 83% tinham dores na coluna, braços e pernas. Já o Instituto Brasileiro de Estudos e Pesquisas Socioeconômicas (Inbrape) apurou numa pesquisa telefônica junto a 614 CDs em vários estados que 19,9% admitiam sofrer de algum problema dessa natureza. Os mais citados foram tendinite, coluna, LER/Dort, bursite e hérnia de disco. O trabalho do Inbrape foi feito a pedido da ABO Nacional, Conselho Federal de Ondontologia (CFO), Associação Brasileira de Ensino Odontológico (Abeno), Academia Brasileira de Odontologia (AcBO), Federação Nacional dos Odontologistas (FNO) e Federação Interestadual dos Odontologistas (FIO). Mas essa pesquisa não é tudo, porque, também segundo alguns especialistas, há subnotificação de casos. "É só a ponta do iceberg", disse na época Paulo Frazão à Revista ABO Nacional. Os Estados Unidos e a Comunidade Européia, onde existe a Sociedade Européia de Ergonomia Odontológica, lidam melhor com essa questão, especialmente com relação às pesquisas e suas análises. A prevalência de LER/Dort entre os profissionais norte-americanos era de 3% a 5% em 2003. Tanto que a American Dental Association (ADA) criou um comitê para auxiliar os CDs com algum problema do gênero. No Brasil, pesquisadores de instituições de ensino superior se esforçam para manter o tema na ordem do dia, em função de sua importância no meio. Há livros sobre Ergonomia aplicada ao consultório odontológico, bem como publicações de orientação profissional. Para a aquisição de equipamentos odontológicos, existem no Brasil linhas de crédito, mas não são específicas para produtos ergonômicos, não sendo também subsidiados pelo governo. No entanto, há em outros países empresas especializadas em Ergonomia Odontológica.

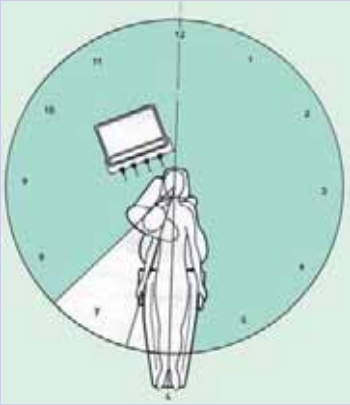

As posições de trabalho mais adotadas e corretas...

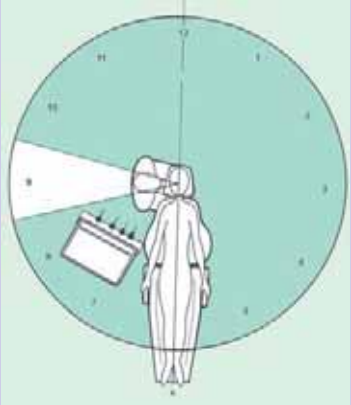

... são as de 7 horas (1ª ilustração), a de 9 horas (2ª)...

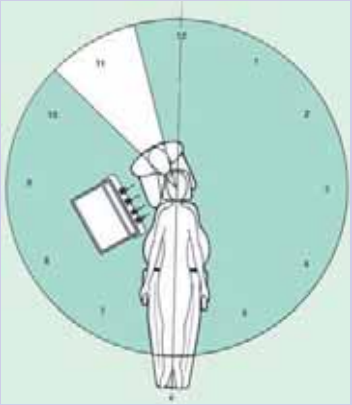

... e a de 11 horas (3ª), segundo a Ergonomia

Fontes: Revista ABO Nacional /2003, Fundacentro, Catho Online, Associação Mineira de Medicina do Trabalho, ErgoNet, Ministério da Saúde; A Ergonomia e as Doenças Ocupacionais do Cirurgião-dentista (Paulo César Saquy e Jesus D.Pécora); Bras Golden Consultoria; Ergonomia em Odontologia - O Consultório (Wilson Galvão Naressi).

FDI Annual World Congress

NEW HORIZONS IN ORAL HEALTH CARE

14 - 17 SEPT. 2011

fdi

Mexico City 2011

Instruções aos autores

A Revista ABO Nacional é uma publicação bimestral da Associação Brasileira de Odontologia, dirigida à classe odontológica e aberta à publicação de artigos inéditos nas categorias de pesquisa científica e relatos de caso(s) clínico(s). Artigos de revisão da literatura, bem como matérias/reportagens de opinião, só serão aceitos em caráter especial, mediante convite do Conselho Editorial Científico.

Os artigos devem ser enviados à sede administrativa da Revista ABO Nacional (Rua Dois Irmãos, 165, Recife/PE, CEP 52071-440) impressos em uma cópia, rubricadas suas páginas pelo autor principal, e em CD (mídia digital) com os arquivos de texto e imagens gravados em Word for Windows e JPEG, respectivamente.

APRESENTAÇÃO DOS ARTIGOS

Os artigos devem ser inéditos, não sendo permitida a sua apresentação simultânea em outro periódico. Reservam-se os direitos autorais do artigo publicado, inclusive de tradução, permitindo-se, entretanto, a sua reprodução como transcrição e com a devida citação da fonte (Declaração de Transferência de Direitos Autorais).

Todos os artigos são analisados pelo Conselho Editorial Científico, que avalia o mérito do trabalho. Aprovados nesta fase, os artigos são encaminhados ao Conselho Consultivo (revisão por pares), que, quando necessário, indica as retificações que devem ser feitas antes da edição.

Quando houver mais de cinco autores, justificar a efetiva contribuição de cada um deles.

Os artigos devem atender à política editorial da Revista e às instruções aos autores, baseadas no Uniform Requirements for Manuscripts Submitted to Biomedical Journals (**estilo Vancouver**), elaborado pelo International Committee of Medical Journal Editors (ICMJE).

O **idioma** do texto pode ser o português (neste caso, com título, *keywords e abstratc* em inglês); ou inglês, desde que tenham título, palavras-chave e resumo traduzidos para o português, pelo autor.

Exige-se declaração assinada pelo autor e coautore(s), responsabilizando-se pelo trabalho, constando nome, endereço, telefone e e-mail do autor que ficará responsável pela correspondência (Declaração de Responsabilidade), em duas vias (original e cópia). Recomenda-se que os autores retenham cópia em seu poder.

Os **artigos** devem ser digitados (fonte Times New Roman, corpo 12) e impressos em folha de papel tamanho A4, com espaço duplo e margens laterais de 3 cm, e ter até 15 laudas com 30 linhas cada (incluindo ilustrações).

As **ilustrações** (fotografias, tabelas, quadros, gráficos e desenhos), limitadas até o número máximo de 10 e citadas no texto do trabalho; devem ser apresentadas em folhas separadas e numeradas, em algarismos arábicos. Cada tipo de ilustração deve ter a numeração própria sequencial de cada grupo. As legendas das fotografias, desenhos e gráficos devem ser claras, concisas e localizadas abaixo das ilustrações, precedidas de numeração correspondente.

As **fotografias/imagens** devem ser enviadas impressas (dimensão 12 x 9 cm, em papel fotográfico brilhante e contraste correto) e digitalizadas (arquivos JPEG - 300 DPIs - gravados em CD).

As **tabelas** devem ser numeradas, consecutivamente, em algarismos arábicos. As legendas das tabelas e quadros devem ser colocadas na parte superior das mesmas. Não traçar linhas internas horizontais ou verticais. As notas explicativas devem vir no rodapé da tabela.

Para **unidades de medida**, usar somente as unidades legais do Sistema Internacional de Unidades (SI). Quanto às abreviaturas e símbolos, utilizar somente abreviaturas padrão. O termo completo deve preceder a abreviatura quando ela for empregada pela primeira vez, salvo no caso de unidades comuns de medida.

As **notas de rodapé** são indicadas por asteriscos e restritas ao indispensável.

Ética

Estudos que envolvam seres humanos ou animais, ou suas partes, bem como prontuários e resultados de exames clínicos, devem estar de acordo com a Resolução 196/96 do Conselho Nacional de Saúde e seus complementos. É necessário o envio do documento comprobatório desta legalidade aprovado pelo Comitê de Ética em Pesquisa da Unidade, o qual deve ser citado no texto do item Material e Métodos ou Relato de Caso, conforme a categoria do trabalho, fazendo constar um Termo de Consentimento Livre e Esclarecido (TCLE) do paciente.

Preparo do trabalho

1.Página de identificação: Deve conter o título do artigo e subtítulo em português e inglês (conciso, porém informativo); nome do(s) autor(es) e coautor(es), indicando em nota de rodapé a titulação máxima e uma única filiação por autor, sem abreviaturas. Incluir o endereço eletrônico de cada um. Abaixo do título deve ser indicada a categoria do trabalho, e, no caso de ser baseado em Trabalhos de Conclusão de Curso/ Monografias / Dissertação ou Tese, informar e colocar o nome da instituição e o ano da defesa.

Resumo/*Abstract*: Deve apresentar-se em um texto de 250 palavras, contendo o objetivo, o método, os resultados e as conclusões do trabalho. Utilizar o verbo na terceira pessoa do singular e na voz ativa. Não

deve incluir citações bibliográficas. Os resumos dos artigos originais devem conter informação estruturada constituída de: **Introdução – Material e Métodos – Resultados – Conclusões.** Para outras categorias, o formato do resumo deve ser o narrativo. ***Abstract*** em inglês para os trabalhos em português, ou em português ou espanhol caso o texto principal seja apresentado em inglês.

Palavras-chave/*Keywords*: identificam o conteúdo dos artigos. Consultar os Descritores em Ciências da Saúde (DeCS/Bireme), disponíveis em www.bireme.br/decs, e Medical Subject Headings do Index Medicus.

Estrutura do texto

A – Trabalho de Pesquisa Científica

INTRODUÇÃO – Deve ser concisa, explanar os pontos essenciais do assunto e o objetivo do estudo baseado em referências fundamentais.

MATERIAL E MÉTODOS – Descreve a seleção dos indivíduos que intervieram na pesquisa, incluindo os controles e os métodos relacionados às etapas da pesquisa.

Os métodos e os equipamentos (apresentar nome, cidade e país do fabricante entre parênteses), bem como os fármacos, incluindo os nomes genéricos e produtos químicos, devem ser identificados no texto.

RESULTADOS – Apresentar os resultados, sempre que possível, subdivididos em itens e apoiados em gráficos, tabelas, quadros e figuras.

DISCUSSÃO – Enfatizar os aspectos novos e importantes do estudo e não repetir em detalhes o que já foi citado em Introdução e Resultados.

CONCLUSÃO(ÕES) – Vincular as conclusões aos objetivos do estudo e respaldadas pelos dados. Quando for conveniente, incluir recomendações.

AGRADECIMENTOS – Quando necessários, devem ser mencionados os nomes dos participantes, instituições e/ou agências de fomento (com número do processo) que contribuíram para o trabalho.

REFERÊNCIAS

B – Trabalho de relato de caso(s) clínico(s):

INTRODUÇÃO
RELATO DE CASO
DISCUSSÃO
CONCLUSÃO(ÕES)
AGRADECIMENTOS
REFERÊNCIAS

REFERÊNCIAS

No máximo em número de 30. Devem ser numeradas de acordo com a ordem em que foram mencionadas pela primeira vez no texto, de acordo com o estilo Vancouver, conforme orientações fornecidas pelo International Committee of Medical Journal Editors (ICMJE). Disponível em: www/nlm.nih.gov/bsd/uniform_requirements.html

Publicações com até seis autores, citam-se todos; além de seis, acrescentar em seguida à expressão *et al*.

Os títulos dos periódicos devem ser abreviados de acordo com o List of Journals Indexed in Index Medicus (http://www.nlm.nih.gov/)

Exemplos:

Artigo de periódico

Brinhole MCP, Teixeira R, Tosta M, Giovanni EM, Costa C, Melo JAJM, *et al*. Intubação submental: evitando a traqueostomia em cirurgia bucomaxilofacial. Rev Inst Ciênc Saúde. 2005 abr-jun; 23(2):169-72.

Artigo de periódico em formato eletrônico

Abood S. Quality improvement initiative in nursing homes: the ANA acts in an advisory role. Am J Nurs [serial on the Internet]. 2002 Jun [cited 2002 Aug 12];102(6):[about 3 p.]. Available from: www.nursingworld.org/AJN/2002/june/Wawatch.htm

Livro

Newman MG. Carranza periodontia clínica. 9ª ed. Rio de Janeiro : Guanabara Koogan; 2004.

Dissertação e Tese

Ferreira TLD. Ultra-sonografia – recurso imaginológico aplicado à Odontologia [dissertação de mestrado] São Paulo: Faculdade de Odontologia da Universidade de São Paulo; 2005.

Citações no texto

No texto, identificar os autores em algarismos arábicos sobrescritos, correspondente às referências. Ex: A prótese adesiva foi introduzida há poucas décadas[3]

Citar os nomes dos autores no texto com seus respectivos números sobrescritos e data entre parênteses só quando for necessário enfatizá-los. Quando houver dois autores, mencionar ambos ligados pela conjunção "e"; se forem mais de três, cita-se o primeiro autor seguido da expressão *et al*. Ex: Loe *et al*.[2] (1965) comprovaram que o acúmulo de placa bacteriana está relacionado com o desenvolvimento da gengivite.

Citação de citação (*apud*) e comunicação pessoal devem ser citadas no texto e indicadas em notas de rodapé, com asterisco, sem fazer parte da lista de referências.

CHECK LIST PARA ENVIO

1. Manuscrito (01 original impresso rubricado em suas páginas pelo autor principal e 01 CD com arquivos do manuscrito gravados)
2. Documento comprobatório da legalidade ética do trabalho aprovado pelo Comitê de Ética em Pesquisa da Unidade, conforme resolução 196/96 e suas complementares do Conselho Nacional de Saúde do Ministério da Saúde, Termo de Consentimento Livre e Esclarecido (casos clínicos)
3. Formatação e apresentação do texto de acordo com as Instruções aos Autores
4. Referências segundo estilo Vancouver
5. Declaração de transferência de direitos autorais (ver em www.abo.org.br)
6. Declaração de responsabilidade (ver em www.abo.org.br)

Fale conosco

Dúvidas ou sugestões: Telefax. (+55 81) 3269.5576 / 3441.0678
E-mail: revista.abo@bol.com.br

Artigo original

Avaliação microscópica da adaptação e penetração de selantes resinosos de fóssulas e fissuras comparados a cimentos de ionômero de vidro

Microscopic evaluation of the adaptation and penetration of resin sealant used to seal oclusive pit and fissure compare to glass ionomer cements

Palavras-chave: Cimentos de ionômero de vidro. Selantes. Fóssulas e fissuras oclusais.
Keywords: Glass ionomer cements. Sealants. Pit and fissure occlusive.

Renata Pontual Lima*
Erika Carvalho Simões de Melo**
Thaís Malheiros Chaves***
Márcia Maria Vendiciano Barbosa Vasconcelos****

RESUMO

Introdução – A proposta deste trabalho foi avaliar, através da microscopia óptica, a extensão de penetração e adaptação de cimentos de ionômero de vidro e de selantes resinosos em fóssulas e fissuras. **Material e Método** - Foram selecionados 40 pré-molares humanos, os quais foram divididos em quatro grupos de acordo com o tipo do material e técnica empregada. O Grupo 1 (G1) correspondeu ao ionômero Riva (SDI), o 2 (G2) ao ionômero Maxxion R (FGM), o 3 (G3) ao selante Conseal (SDI) e o 4 (G4) ao selante Fluorshield (Dentsply). Os espécimes foram tratados de acordo com as recomendações dos fabricantes; logo após, foram obtidas secções medianas longitudinais dos mesmos e, posteriormente, foram montados em lâminas de cera 7, sendo examinados em microscopia óptica. **Resultados** - Após avaliação foi observado que os cimentos de ionômero de vidro apresentaram boa adaptação, 50% (G1) a 70% (G2), porém não houve diferença estatística significante (p= 0,648); os selantes resinosos também apresentaram boa adaptação, 85% (G4) a 100% (G3), não havendo diferença significativa (p=0,456) entre os grupos. Em relação à penetração, os maiores percentuais foram em nível raso, 20% (G1) a 35% (G2) e 30% (G3) a 50% (G4), não existindo diferença significativa, p= 0,626 para o grupo dos ionômeros e p= 0,648 para o grupo dos selantes. **Conclusão** - A Odontologia, atualmente voltada para a promoção de saúde e prevenção de doenças coletivas, vem utilizando materiais que apresentam bom nível de adaptação, necessitando desenvolver melhores resultados em termos de penetração na estrutura dentária.

ABSTRACT

Introduction *- The purpose of this study was to evaluate, through the microscopy, the extent of penetration and adaptation of glass ionomer cements and resin based sealants in occlusive pit and fissure.* ***Material and Method*** *- It was selected 40 human pre-molars, who were divided into four groups according to the type of material and technique. Group 1 (G1) was the Riva ionomer (SDI), the 2 (G2) to Maxxion R ionomer (FGM), 3 (G3) to Conseal sealant (SDI) and 4 (G4) to Fluorshield sealant (Dentsply). The specimens were treated in accordance with the recommendations of the manufacturers, soon after, median longitudinal sections were obtained with the diamond disk, and subsequently were mounted on slides of 7 red wax, and examined by light microscopy.* ***Results*** *- After evaluation it was observed that the glass ionomer cements showed good adaptation, 50% (G1) to 70% (G2), but there was no statistics significant difference (p = 0,648), the sealant resin also showed good adaptation, 85% (G4) to 100% (G3), with no significant difference (p = 0,456)*

* Cirurgiã-dentista graduada pela Universidade Federal de Pernambuco (UFPE).
** Cirurgiã-dentista graduada pela UFPE.
*** Mestre em Odontologia pela UFPE.
**** Professora Adjunto do Departamento de Clínica e Odontologia Preventiva - Centro de Ciências da Saúde - UFPE.

between the groups. On the penetration percentages were the highest-level shallow, 20% (G1) to 35% (G2) and 30% (G3) to 50% (G4), no significant difference, p = 0,626 for the group of ionomer and p = 0,648 for the group of sealants. ***Conclusion*** *- The Dentistry, dedicated to prevention of group diseases, such as caries, is using materials that have good level of adaptation, however needs to improve in terms of penetration.*

INTRODUÇÃO

A cárie dentária é definida como uma doença de origem infecciosa, transmissível, multifatorial, crônica e, em geral, de progressão lenta[6]. No Brasil, a cárie é uma das doenças mais prevalentes, atingindo índices alarmantes. Dados do Ministério da Saúde de 1986 apontam para um CPOD de 6,65 aos 12 anos de idade[19]. Em 1996 diminui para CPOD de 3,1, apresentando uma redução de 47%; mais recentemente, em 2003, esse índice reduziu para 2,8[12].

As fóssulas e fissuras são reparos anatômicos localizados na superfície oclusal dos dentes, naturalmente susceptíveis à cárie em função de sua morfologia. O acúmulo de biofilme bacteriano é bem maior nos molares que estão iniciando o processo de erupção, e persiste até o estabelecimento da oclusão funcional, tornando este um período de maior risco para o surgimento de lesões de cárie. Devido a este fato, torna-se necessário o uso de medidas preventivas adicionais para controle da ocorrência das cáries oclusais[5].

Os selantes resinosos têm sido usados com sucesso na prevenção da cárie dentária, constituindo-se de uma barreira física que protege, sobretudo, o esmalte que está sob o material[16,8]. Apresenta como vantagens a facilidade de aplicação, tempo de trabalho reduzido e a conservação da estrutura dental[3].

Os selantes estão indicados para pacientes com atividade de cárie que apresentam dentes com fissuras profundas e estreitas, e principalmente em dentes erupcionados há menos de 2 anos[17]. Para ser efetivo clinicamente, o selante deve adaptar-se satisfatoriamente às cicatrículas e fissuras oclusais, evitando a ocorrência de infiltração marginal[1].

Os cimentos ionômeros de vidro surgiram da associação do ácido do cimento de policarboxilato e pó do cimento silicato[16,5]. Apresenta propriedades favoráveis de adesão e liberação de flúor, o que os levaram a ser amplamente utilizados na Odontologia[4,2,15]. Essa capacidade em liberar flúor faz com que ocorra remineralização do tecido dentário que cerca o material. No entanto, o ionômero possui certas limitações, como a alta viscosidade, curto tempo de trabalho e alta solubilidade na boca[2].

Em 1977, Mc Lean e Wilson considerando as propriedades do ionômero de vidro, fazem alusões às indicações e, entre estas, apontam restaurações em dentes posteriores, vedamento de sulcos profundos em áreas de má coalescência e para selamento de cicatrículas e fissuras em dentes recém-irrompidos[7,11,16].

As principais vantagens do cimento ionômero de vidro comparado aos selantes resinosos convencionais são a liberação de flúor e sua menor sensibilidade quanto à contaminação com a saliva durante a aplicação[16]. O ionômero apresenta uma retenção nas fossas e fissuras inferior ao selante resinoso[4]. Entretanto, a efetividade desse material na prevenção de lesões de cárie parece não ser afetada, já que parte permanece retida na profundidade da lesão, mantendo capacidade de liberar e reincorporar flúor, sendo capaz de diminuir a desmineralização e auxiliar na remineralização do esmalte[8,14].

Pardi (2004)[14] realizou um estudo no qual avaliou, *in vitro*, a infiltração marginal dos diferentes materiais odontológicos (Delton - Dentsply, Filtek Flow – 3M Espe, Dyract Flow - Denstply e Vitremer – 3M Espe) utilizados como selantes de fóssulas e fissura, onde observou que, embora todos os materiais estudados tenham apresentado certo grau de microinfiltração, não houve diferença estatisticamente significante entre os mesmos.

Em um estudo realizado por Abreu (2006)[1], foi avaliada a efetividade de um compômero fotoativado (Vitro Seal Alpha) e de um cimento de ionômero de vidro modificado por resina (Vitremer), utilizados como selantes de cicatrículas e fissuras oclusais, no qual foi demonstrado que o cimento de ionômero de vidro modificado por resina, usado após o condicionamento ácido da superfície de esmalte, apresenta resultados semelhantes, quando comparado ao compômero fotoativado.

O objetivo desta pesquisa foi avaliar, através da microscopia óptica comum, a extensão de penetração e adaptação de dois cimentos de ionômero de vidro e dois selantes à base de resina, em fóssulas e fissuras de pré-molares humanos.

MATERIAL E MÉTODOS

Foram selecionados 40 pré-molares superiores e inferiores humanos, extraídos por indicação ortodôntica, hígidos, do Banco de Dentes do Departamento de Prótese e Cirurgia Buco-Facial da UFPE, tendo como critérios para seleção a ausência de lesão cariosa nas fóssulas e fissuras, bem como de restaurações nos elementos referidos. Os dentes foram previamente limpos e desinfectados pelo Banco de Dentes, e em seguida armazenados, até o momento dos testes, em solução de cloreto de sódio 0,9% em estufa biológica (37°C), com umidade relativa do ar de 100%.

Os dentes foram divididos em quatro grupos de 10 dentes cada, e utilizados os materiais correspondentes, sendo tratados de acordo com as recomendações do fabricante:

- Grupo 1 (G1): Cimento de ionômero de vidro RIVA (SDI-Bayswater, Austrália);
- Grupo 2 (G2): Cimento de ionômero de vidro MAXXION R (FGM-Joinville/SC, Brasil);
- Grupo 3 (G3): Selante à base de resina Conseal (SDI- Bayswater, Austrália);
- Grupo 4 (G4): Selante à base de resina Fluorshield (Dentsply-Petrópolis/RJ, Brasil).

Foram obtidas secções medianas longi-

Tabela 1 - Percentual de faces examinadas quanto à adaptação:

Nível	Grupos				p-valor
	G1 - Riva	G2 - Maxxion R	G3 - Conseal	G4 - Fluorshield	
Nível 1	70%	50% $p^{(1)}=0,648$	100%	85% $p^{(2)}=0,456$	$p^{(3)} = 0,074$
Nível 2	25%	30% $p^{(1)}=1,000$	0%	15% $p^{(2)}=0,456$	$p^{(3)} = 0,349$
Nível 3	5%	20% $p^{(1)}=0,456$	0%	0%	-

p(1)-valor do teste de comparação de proporção de dentes cobertos por Riva e Maxxion R em cada nível de adaptação utilizado. p(2)-valor do teste de comparação de proporção de dentes cobertos por Conseal e Fluorshield em cada nível de adaptação utilizado. p(3)-valor do teste de comparação de proporção de dentes cobertos pelos selantes resinosos e pelos cimentos ionômero de vidro em cada nível de adaptação utilizado. Se p-valor < 0,05 as proporções são diferentes.

Tabela 2 - Percentual de faces examinadas quanto à penetração:

Nível	Grupos				p-valor
	G1 - Riva	G2 - Maxxion R	G3 - Conseal	G4 - Fluorshield	
Nível 1	40%	65% $p^{(1)}=0,371$	35%	25% $p^{(2)}=0,626$	$p^{(3)} = 0,343$
Nível 2	20%	35% $p^{(1)}=0,626$	30%	50% $p^{(2)}=0,648$	$p^{(3)} = 0,532$
Nível 3	20%	0% $p^{(1)}=0,456$	10%	15% $p^{(2)}=1,000$	$p^{(3)} = 0,473$
Nível 4	20%	0% $p^{(1)}=0,456$	25%	10% $p^{(2)}=1,000$	$p^{(3)} = 0,473$

p(1)-valor do teste de comparação de proporção de dentes cobertos por Riva e Maxxion R em cada nível de penetração utilizado. p(2)-valor do teste de comparação de proporção de dentes cobertos por Conseal e Fluorshield em cada nível de penetração utilizado. p(3)-valor do teste de comparação de proporção de dentes cobertos pelos selantes resinosos e pelos cimentos ionômero de vidro em cada nível de penetração utilizado. Se p-valor < 0,05 as proporções são diferentes.

tudinais de cada espécime com disco diamantado (K.G. Sorensen), sendo os cortes adelgaçados por desgaste usando-se lixas d´água número 80, 360, 400 e 600 e, posteriormente, polidos sobre placa de vidro, com água e branco de Espanha.

Em seguida, foram montados em lâmina de cera 7 vermelha e analisados, em microscopia óptica comum (Microscópio Binocular – Quimis/Q-102-2), quanto à adaptação e penetração dos selantes e dos cimentos ionômeros de vidro. A profundidade de penetração foi avaliada através de uma régua milimetrada também colocada no microscópio, onde através do aumento dividiu-se 1mm em quatro partes: 250µm, 500µm, 750µm e 1000 µm.

Através das secções medianas longitudinais foram obtidas duas faces, mesial e distal de cada espécime para ser analisada microscopicamente; então, de cada grupo foram avaliadas 20 amostras. A avaliação foi realizada por um único avaliador previamente calibrado que atribuiu níveis pré-determinados de acordo com o comportamento da penetração e adaptação dos materiais utilizados.

Ao comparar os materiais quanto à adaptação nas superfícies dentárias, foi dividido o grau de adaptação em três níveis:

- Nível 1 (bom) – total adaptação sem falhas ou fendas;
- Nível 2 (médio) – presença de fenda em único local;
- Nível 3 (deficiente) – presença de fendas em vários locais.

Ao comparar os materiais quanto à penetração em profundidade axial do longo eixo do dente, foi dividido o grau de penetração em quatro níveis:

- Nível 1 (não penetrou);
- Nível 2 (penetração rasa) - penetração em torno de 250 µm;
- Nível 3 (penetração média) - penetração em torno de 500 µm;
- Nível 4 (penetração profunda) - penetração em torno de 1000 µm.

Foi utilizado o teste estatístico Qui-quadrado para comparação das proporções a fim de analisar a existência de diferenças significativas. Nesse teste, se p-valor < 0,05 as proporções são diferentes.

RESULTADOS

Na Tabela 1, ao comparar os materiais quanto à adaptação, verifica-se que não existe diferença estatística significativa na proporção de dentes cobertos pelos ionômeros de vidro Riva (SDI) e Maxxion R (FGM) em todos os níveis de adaptação utilizados. Ao avaliar os selantes resinosos, também não foi observada diferença estatística significativa na proporção de dentes cobertos por Conseal (SDI) e Fluorshield (Dentsply). Comparando-se os selantes resinosos com os cimentos de ionômero de vidro, não se observa diferença estatística significativa na proporção de dentes cobertos por Conseal (SDI), Fluorshield (Dentsply), Riva (SDI) e Maxxion R (FGM).

Quando os materiais são comparados em relação à penetração, observa-se através da Tabela 2, que não existe diferença estatística significativa na proporção de dentes cobertos pelos ionômeros Riva (SDI) e Maxxion R (FGM) em todos os níveis de penetração utilizados. Quando os selantes resinosos são comparados entre si, também se verifica que não há diferença estatística significativa na proporção de dentes cobertos por Conseal (SDI) e Fluorshield (Dentsply). Uma comparação entre os selantes resinosos e os cimentos de ionômero de vidro em relação à penetração, mostra que não existe diferença estatística significativa na proporção de dentes cobertos por Conseal (SDI), Fluorshield (Dentsply), Riva (SDI) e Maxxion R (FGM).

DISCUSSÃO

No presente estudo, foi observado que os cimentos de ionômero de vidro apresentaram boa adaptação, 50% (G1) a 70% (G2), porém não houve diferença estatística significante (p= 0,648) entre os mesmos, indicando a efetividade dos cimentos ionoméricos em relação à adaptação nas fóssulas e fissuras oclusais. Da mesma forma Bernardo *et al.* (2000)[5] e Vieira (2004)[20], em seus respectivos estudos, indicaram os cimentos ionômero de vidro como um material efetivo para selamento de fóssulas e fissuras, o que está em concordância com nossos achados.

De acordo com Hoshi (2006)[10] e Vieira (2004)[20], os selantes resinosos têm sido usados com sucesso na prevenção da cárie dentária, constituindo-se de uma barreira física que protege, sobretudo, o esmalte que está sob o material; o que foi confirmado neste estudo através da atuação dos selantes resinosos, uma vez que os selantes apresentaram boa adaptação, 85% (G4) a 100% (G3), não havendo diferença estatística significativa (p=0,456) entre os grupos, protegendo o esmalte contra cárie dentária.

Na presente pesquisa, ao comparar os selantes à base de resina (G3 e G4) aos cimentos ionômero de vidro (G1 e G2) em relação à adaptação, com exceção do selante Conseal, todos os materiais apresentaram falhas de adaptação, não apresentando diferença estatística significativa entre os mesmos. Indicando assim que esses materiais apresentam efetividade clinica similar. Da mesma forma, Pardi (2004)[14] realizou um estudo no qual foi avaliada a infiltração marginal dos diferentes materiais odontológicos utilizados como selantes de fóssulas e fissura, no qual observou que, embora todos os materiais estudados tenham apresentado certo grau de microinfiltração, não houve diferença estatística significante entre os mesmos.

Abreu (2006)[1] avaliou a efetividade de um compômero fotoativado e um cimento de ionômero de vidro modificado por resina, utilizados como selantes de cicatrículas e fissuras oclusais, demonstrando que o cimento de ionômero de vidro e o compômero fotoativado apresentam resultados semelhantes. Da mesma forma, ao comparar os selantes à base de resina (G3 e G4) aos cimentos ionômero de vidro (G1 e G2) em relação à penetração, todos apresentaram falhas na penetração e não houve diferenças estatísticas significativas entre os grupos.

Em relação à penetração, ao comparar os materiais utilizados, os melhores percentuais foram em nível raso, 20% (G1) a 35% (G2) e 30% (G3) a 50% (G4), não existindo diferença significativa, p= 0,626 para o grupo dos ionômeros e p= 0,648 para o grupo dos selantes, não apresentando assim, boa penetração em todos dos níveis avaliados. Por outro lado, Poulsen *et al.* (2006)[16] avaliaram molares permanentes selados com ionômero de vidro (Fuji III) e selante resinoso (Delton) em 153 crianças e observaram uma maior retenção e um menor risco de desenvolver cáries nas crianças submetidas ao selante resinoso.

Também Ganesh e Shobha (2007)[9] realizaram um estudo *in vitro* em quarenta prémolares extraídos por razões ortodônticas, comparando a eficácia do ionômero de vidro (Fuji VII®) com a do selante resinoso (Concise®), obtendo melhores resultados com o selante resinoso.

Subramaniam *et al.* (2008)[18] avaliaram 107 crianças através do selante Delton e do ionômero de vidro Fuji VII, concluindo que o selante resinoso apresentou melhor retenção que o ionômero de vidro. Em contrapartida, Beirute *et al.* (2006)[4], em um estudo com 103 escolares, compararam o uso de selantes resinosos e ionômero de vidro, observando que após 5 anos, houve uma maior prevenção da cárie nas crianças com molares permanentes selados com ionômero de vidro.

CONCLUSÃO

Os resultados do presente estudo revelaram que não há diferenças estatísticas significativas ao comparar os cimentos ionômero de vidro Riva (SDI), cimento ionômero de vidro Maxxion R (FGM), selante Conseal (SDI) e selante Fluorshield (Dentsply) em relação à penetração e a adaptação em todos os níveis utilizados. Ressalta-se a necessidade de desenvolverem-se melhores resultados em termos de penetração à estrutura dentária.

REFERÊNCIAS

1. Abreu KCS, Nunes NA, Nunes OBC, Perin PCP. Avaliação da efetividade de selamentos de cicatrículas e fissuras oclusais. Rev Fac Odontol Lins. 2006; 18 (1): 29-32.
2. Aguiar DA, Silveira MR, Ritter DE, Locks A, Calvo MCM. Avaliação das propriedades mecânicas de quatro cimentos de ionômero de vidro convencionais utilizados na cimentação de bandas ortodônticas. Rev Dent Press Ortodon Ortop Facial. 2008 Maio/Jun; 13(3): 104-111.
3. Alencar F, Tomita NE. Uso de selantes em saúde coletiva: uma análise histórica. Rev ABO Nacional. 2003 Ago/set; 11(4): 223-9.
4. Beiruti N, Frencken JE, van't Hof MA, Taifour D, van Palenstein Helderman WH. Caries-preventive effect of a one-time application of composite resin and glass ionomer sealants after 5 years. *Caries Res* 2006; 40(1):52–9.
5. Bernardo PC, Rodrigues CRMD, Souza Paiva JA, Singer JM, Sañudo A. Avaliação clínica de um cimento de ionômero de vidro utilizado como selante oclusal. Pesq Odont Bras. 2000 Jan/mar; 14(1): 53-7.
6. Biella, VA. Avaliação de dois cimentos ionômero de vidro comparados a um selante resinoso, utilizados para selamentos de fossas e fissuras aplicados em esmalte bovino hígido, sob condições de severo desafio cariogênico – Estudo *in situ*. [dissertação de mestrado]. São Paulo: Faculdade de Odontologia de Bauru da Universidade de São Paulo; 2007.
7. Bonecker M, Rocha R, Rodrigues CRMD. Cariologia. In: Crivello Júnior O, editor. Fundamentos da Odontologia: Odontopediatria. São Paulo: Santos; 2009. p. 133-43.
8. Busato ALS, González-Hernández PA, Macedo RP. Materiais restauradores. In: Busato ALS, autor. Dentística: restaurações estéticas. São Paulo: Artes Médicas; 2002. p. 97-188.
9. Ganesh M, Shobha T. Comparative Evaluation of the Marginal Sealing Ability of Fuji VII® and Concise® as Pit and Fissure Sealants. J Contemp Dent Pract 2007 May;(8)4:010-018.
10. Hoshi AT. Efeitos de um cimento ionômero de vidro e um selante resinoso em esmalte bovino desmineralizado, submetido ou não a desafio cariogênico – estudo *in situ*. [tese de doutorado]. São Paulo: Faculdade de Odontologia de Bauru da Universidade de São Paulo; 2006.
11. Marino AC, Rego MA. Diagnóstico de cárie oclusal e indicação de selamentos de cicatrículas e fissuras. Rev biociênc. 2002 Jul/dez; 8(2): 59-67.
12. Ministério da Saúde. Secretaria de Atenção

à Saúde. Departamento de Atenção Básica. Coordenação Nacional de Saúde Bucal. Projeto SB Brasil 2003: condições de saúde bucal da população brasileira 2002-2003: resultados principais. Brasília: Ministério da Saúde; 2004.

13. Narvai PC, Frazão P, Roncalli AG, Antunes JLF. Cárie dentária no Brasil declínio, polarização, iniqüidade e exclusão social. Rev Panam Salud Publica. 2006 Jun; 19(6).

14. Pardi V. Selantes de fóssulas e fissuras: avaliação clínica e laboratorial. [tese de doutorado]. Piracicaba: Faculdade de Odontologia de Piracicaba da Universidade Estadual de Campinas; 2004.

15. Pascotto RC, Navarro MFL, Zanata RL. Cimentos de ionômero de vidro na adequação de pacientes de alta atividade de cárie. Rev ABO Nac. 2008 Abril/maio; 16(2): 122-5.

16. Poulsen S, Laurberg L, Vaeth M, Jensen U, Haubek D. A field trial of resin-based and glass-ionomer fissure sealants: clinical and radiographic assessment of caries. *Community Dent Oral Epidemiol.* 2006; 34(1):36–40.

17. Rodrigues CRMD, Imparato CP, Raggio DP, Rocha R. Dentística. In: Crivello Júnior O, editor. Fundamentos da Odontologia: Odontopediatria. São Paulo: Santos; 2009. p. 229-48.

18. Subramaniam P, Konde S, Mandanna DK. Retention of a resin-based sealant and a glass ionomer used as a fissure sealant: A comparative clinical study. J Indian Soc PedodPrevDent2008; 26:114-20.

19. Torriani DMD, Busato ALS. Cárie dental. In: Busato ALS, autor. Dentística: restaurações estéticas.São Paulo: Artes Médicas; 2002. p.1-20.

20. Vieira ALF. Comportamento clínico de cimentos ionômero de vidro utilizados como selante oclusal por meio da técnica de tratamento restaurador atraumático (ART). [tese de doutorado]. São Paulo: Faculdade de Odontologia de Bauru da Universidade de São Paulo; 2004.

21. Weyne SC, Harari SG. Cariologia – Implicações e Aplicações clínicas. In: Baratieri LN, Monteiro Júnior S, Andrada MAC, Vieira LCC, Ritter AV, Cardoso AC, autores. Odontologia Restauradora – Fundamentos e Possibilidades. 7ª ed. São Paulo: Santos; 2007. p. 1-29.

Síndrome de Von Recklinghausen

Von Recklinghausen Syndrome

Palavras-chave: Genes. Neurofibromatose. Neurofibroma. Língua.
Keywords: Genes. Neurofibromatosis. Neurofibroma. Tongue.

Jozinete Vieira Pereira*
Cristina Ruan Ferreira de Araújo**
Pollianna Muniz Alves***
Maria Carmeli Correia Sampaio****
Francineide Almeida Pereira Martins****

RESUMO

A Síndrome de Von Recklinghausen é uma condição hereditária caracterizada pela presença de tumores benignos em pele, sistema nervoso, ossos e glândulas endócrinas. Pode ser acompanhado de leve retardo mental, convulsões, carcinogênese, displasia esquelética e desordem da pigmentação. As formas mais clássicas na literatura são a neurofibromatose do tipo 1 (NF1) e a do tipo 2 (NF2), acometida menos frequentemente. O presente caso clínico refere-se a paciente E.J.S., gênero feminino, 37 anos de idade, diagnosticada como NF1 no Centro de Referência de Diagnóstico Bucal, na cidade de Pedras de Fogo (PB) trazendo como queixa principal odontalgia. Durante a anamnese, observou-se que a paciente apresentava leve grau de retardo mental. Ao exame clínico foi encontrada significativa massa nodular no dorso da língua, disseminadas manchas melanodérmicas, pequenas lesões nodulares no tronco, face e membros superiores. Foi realizada biópsia incisional e posterior exame histopatológico, confirmando-se o diagnóstico clínico de Síndrome de Von Recklinghausen.

ABSTRACT

Von Recklinghausen Syndrome is a hereditary condition involving benign tumors in skin, nervous system, bones and endocrine glands. It can be accompanied by slight mental problems, convulsions, carcinogenx, bone dysplasia and pigmentation disorders. The classic forms are neurofibromatose type 1 (NF1) and type 2 (NF2), the latter being less frequent. This paper reports the case of patient E.J.S., female gender, 37 years-old, diagnosed as NF1 in the Center of Reference of Oral Diagnosis, situated in Pedras de Fogo-PB city, who was suffering from toothache. During the anamnesis an element of mental retardation was observed. In the clinical examination a significant nodular tumor in the dorsal part of the tongue, disseminated melanodermicstains, small nodular lesions located in torax, face and superior members were found. Incisional biopsy was conducted, followed by histopatologic examination and the diagnosis of Von Recklinghausen Syndrom was confirmed.

INTRODUÇÃO

A neurofibromatose múltipla é um processo displásico que afeta os derivados neuroecdodérmicos, tecidos mesen-quimatosos e ósseos. Também conhecida como Síndrome de Von Recklinghausen, foi identificada primeiramente em 1882 por Friedrich Daniel Von Recklinghausen. Independe de raça, sexo, região e ocorre na proporção de 1/2.500 nascimentos podendo manifestar-se logo ao nascimento ou tardiamente (Geller, 1998).

A alteração genética que produz a neurofibromatose (NF) é uma mutação autossômica dominante, com alta penetrância e expressividade variável. A NF ocorre devido a uma mutação gênica na qual a estrutura do código NF está alterada. Desta forma, o gene responsável pela NF1 está situado no braço longo do cromossomo 17, enquanto que o responsável por NF2 encontra-se no centro do braço longo do

* Professora do Departamento de Odontologia. Centro de Ciências Biológicas da Saúde/UEPB.
** Cirurgiã-dentista.
*** Mestranda em Diagnóstico Bucal na UFPB.
**** Professoras do Departamento de Clínica e Odontologia Social. Centro de Ciências da Saúde - UFPB.

Fig.1 - Neurofibroma localizado no dorso da língua

Fig. 2 - Neurofibromas e manchas café com leite, localizadas no tronco do paciente.

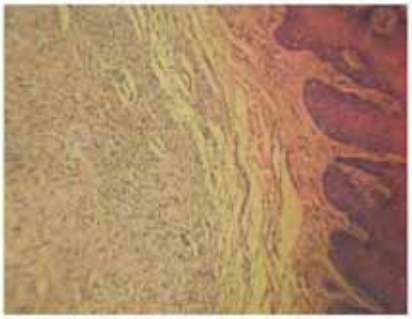

Fig. 3 - Corte histológico (hematoxilina/eosina) evidenciando proliferação de células fusiformes entremeadas com neuritos e fibras de tecido conjuntivo entrelaçados.

cromossomo 22 (Feldkamp *et al.*, 1998; Geller *et al.*, 1999; Montaño *et al.* 1995).

Dentre as formas mais conhecidas de neurofibromatose temos a NF1, ou neurofibromatose do tipo 1, sendo responsável por mais de 90% dos casos, e a NF2, ou neurofibromatose do tipo 2, mais raramente encontrada. A primeira caracteriza-se pela presença de múltiplas manchas "café com leite", nódulos de Lisch, gliomas do nervo óptico e neurofibromas dérmicos. Além disso, podem aparecer outros sinais como é o caso de macrocefalia e baixa estatura. Já o tipo NF2 apresenta características clínicas de neuromas acústicos bilaterais, opacidade subcapsular posterior do cristalino e tumores do sistema nervoso, principalmente schwannomas e meningiomas. O Instituto Nacional de Saúde (National Institute of Health Consensus Development Conference, 1988) classifica como portador de NF2 pacientes que apresentam massas bilaterais e/ou unilaterais no VIII par de nervo craniano ou possuem parentesco de primeiro grau com NF2. Considera-se portador, ainda, quando apresentar pelo menos dois dos seguintes tumores: neurofibroma, meningioma, glioma, schwannoma e opacidade subscapular lenticular juvenil (Geller, 1998; Montaño. *et al*, 1995).

Para fechar diagnóstico deve incluir procedimentos como biópsia dos neurofibromas, avaliação oftalmológica e auditiva, pesquisa de tumores cerebrais, avaliação radiológica, teste psicológico e de coeficiente de inteligência (QI), bem como avaliação dos níveis de adrenalina e noradrenalina em excreção urinária (Montaño *et al.*, 1995).

Nos casos de NF1, as manchas "café com leite" costumam aparecer nos primeiros anos da vida, aumentando em número e tamanho com o passar do tempo. Tornam-se maiores com a evolução da doença, principalmente durante o período de gravidez (Saddy *et al.*, 1995; Allen e Milloro, 1997; Geller, 1998; Karnes, 1998).

Cnossen *et al.*, (1998) observaram alterações em crianças representadas por retardo mental, dificuldade de aprendizado, anormalidades na fala, problemas articulares e motores, dificuldade de concentração, comportamento hiperativo, agressivo e, muitas vezes, quadros depressivos. Os autores também verificaram a prevalência de critérios diagnósticos, encontrando os seguintes dados: 96,7% das crianças apresentavam manchas café com leite; 40% delas com neurofibroma do tipo dermal, 26,6% com neurofibroma plexiforme e 52% dos casos com nódulos e Lisch.

Num estudo sobre epidemiologia e etiologia da Neurofibromatose, Saddy *et al.* (1985) verificaram evidência de história familiar em sete dos 11 pacientes avaliados. Acreditam que a presença de um neurofibroma solitário não é indicativa de que o paciente tenha ou venha a manifestar a síndrome.

Para Pitanguy e Araújo (1983), Karnes (1998) existe um risco estimado em 3 a 15% dos pacientes diagnosticados com NF sofrerem processo de transformação sarcomatosa, mais comum à malignização para desordens mielóides, rhabdo-myosarcoma, osteossarcoma e gan-glioneurofibroma.

RELATO

O presente caso clínico refere-se a paciente E.J.S., gênero feminino, 37 anos de idade, portadora de um neurofibroma de língua, diagnosticada como Neuro-fibromatose do tipo I no Centro de Referência de Diagnóstico Bucal, na cidade de Pedras de Fogo (PB). Apresentava como queixa principal odontalgia nos elementos dentários 42, 43, devido a processo carioso, com duração aproximada de 2 meses. Durante a anamnese observou-se que a paciente apresentava leve grau de retardo mental. Ao exame clínico foi encontrada significativa massa nodular múltipla no dorso da língua (Figura 1), com 4,0 x 4,0 cm de diâmetro, manchas melanodérmicas disseminadas pela pele, pequenos neurofibromas no tronco (Figura 2), face e membros. Foi realizada uma biópsia incisional na região do dorso da língua, seguido de exame histopatológico, no qual se encontraram as seguintes características que confirmaram o diagnóstico clínico: na macroscopia, lesão nodular, séssil, consistência firme, coloração semelhante à mucosa normal, medindo 1,1 x 0,3 x 0,4 cm de diâmetro; na microscopia, os cortes histológicos corados pelo H/E evidenciaram proliferação de células fusiformes delicadas, com núcleos ondulados, entremeados com neuritos em padrão irregular e fibras de tecido conjuntivo entrelaçado (Figura 3).

COMENTÁRIOS

Os autores não concordam ao afirmar que a NF1 é decorrente de uma mutação

gênica, na qual a estrutura do código NF está alterada. No entanto, a identificação dos sítios de mutação pode prover importantes indícios para entender-se a função de produção do gene. A partir destas descobertas foi possível melhor entender o comportamento desta patologia bem como buscar terapias alternativas (Montaño *et al.*, 1995; Feldkamp *et al.*, 1998; Geller *et al.*, 1999).

Montaño *et al.*, (1995) acreditam que o mapeamento genético é o primeiro passo para compreender a patogênese de cada condição e desenvolver terapias alternativas. Por outro lado, Karnes (1998) afirma que ainda não existe possibilidade de cura, apenas recomenda um tratamento sintomático, interdisciplinar na medida do possível.

Existem consideráveis evidências indicando que os antecedentes familiares estão diretamente ligados à NF. Os autores relatam que esta síndrome pode ocorrer em uma ou duas gerações e, ainda, em algumas famílias, chegando a atingir quatro a seis gerações (Rollemberg Filho *et al.*, 1984; Saddy *et al.*, 1985; Faintuch *et al.*, 1990; Curtin e McCarthy, 1997; Tripi e Bonaccorso, 1998).

A incidência para lesões orais é estimada em torno de 4% a 7%, sendo mais rara que nas demais regiões do corpo. Acredita-se que o local mais frequentemente atingido na cavidade bucal é a língua (Figura1), clinicamente concordante com este estudo, seguida da mucosa alveolar e assoalho de boca. A localização na região de palato, ossos maxilar e mandibular é rara (Tripi e Bonaccorso, 1998).

Atualmente não há cura para NF, porém existe uma gama de terapêuticas alternativas, que consistem na ressecção das lesões que comprometem a função e (ou) estética, através de técnicas cirúrgicas. Montaño *et al.* (1985); Karnes (1998); Séller *et al.* (1999) enfatizam que a psicoterapia é válida para restaurar e construir o equilíbrio emocional dos pacientes.

Desta forma, é importante que o clínico esteja atento aos sinais e sintomas característicos da NF para firmar um diagnóstico correto, tanto em pacientes que apresentam a doença manifesta quanto naqueles com risco de desenvolvê-la. Não existe atualmente um tratamento definitivo para NF, mas terapêuticas alternativas que consistem na ressecção das lesões que comprometem a função e/ou estética, através de técnicas cirúrgicas. O encaminhamento do paciente às demais especialidades médicas é muito importante para que sejam identificadas possíveis complicações e também possa ser realizado o monitoramento da progressão da doença.

REFERÊNCIAS

1. Allen, C.M.; Miloro, M. Gengival lesions of recent onset in a patient with neurofibromatosis – clinical conference. Oral Surg Oral Med Oral Pathol Oral Radiol Endod, 84 (6): 595-597,1997.
2. Cnossen M. H. *et al.* A prospective 10 years follow up study of patients with neurofibromatosis type 1. Arch Dis Child, 78 (5): 408-412,1998.
3. Curtin, J. P.; M$_c$Carthy, S. W.; Perineural fibroous thickening within the dental pulp in type 1 neurofibromatosis. Oral Surg Oral Med Oral Pathol Oral Radiol Endod, 84 (4): 400-403, 1997.
4. Faintuch, J.J. *et al.* Comprometimento pulmonar letal na Neurofibromatose. Rev. Hosp. Clin. Med. Univ. São Paulo, 45 (5): 219-222,1990.
5. Feldkamp M. M. *et al.* Neurofibromatosis type 1: piecing the puzzle toguether. Can J Neurol Sci, 25 (3):181-191,1998.
6. Geller, M. *et al.* Neurofibromatose: síndrome de Von Recklinghausen. 1.histórico, diagnóstico, exames clínicos e laboratoriais. J. Bras. Med, 75 (3): 15-21,1998.
7. Geller, M. *et al.* Neurofibromatose: síndrome de Von Recklinghausen. 5. orientação, tratamento, prognóstico e neoplasias. J. Bras. Med., 76 (6): 121-124, 1999.
8. Karnes, P.S. Neurofibromatosis: a common neurocutaneous disorder. Mayo Clin Proc, 73 (11): 1071-1076, 1998.
9. Montaño, A. *et al.* Neurofibromatose: revisão de literatura. J. Bras. Med., 69 (4): 46-54, 1995.
10. National Institute Of Health Consensus Development Conference - Neurofibromatosis. Arch Neurol, 45 (8): 575-578, 1988.
11. Pitnguty, I.; Araújo, M. T. das M. Neurofibromatose: doença de Von Reckinghausen. Rev. Bras. Cir. 73 (1): 55-71, 1983.
12. Saddy, E. M. V. *et al.* Neurofibromatose: 1. Dados epidemiológicos e etiológicos. Aspectos genéticos e dermatológicos. An. Bras. Dermatol., 60 (6): 371-378,1985.
13. Tripi, T. R.; Bonaccorso, A. Neurofibromatosi di Von Recklinghausen. Minerva Stomatol, 47 (11): 617-622, 1998.

Artigo original

Apicigênese ou apicificação? Relato de caso clínico

Apexogenesis or Apexification? Clinical Case Report

Palavras-chave: Trauma alvéolo-dentário, Apicificação. Apicigênese. Hidróxido de cálcio. Abscesso periapical.
Key words: Dental trauma. Apexification. Apexogenesis. Calcium hydroxide. Periapical abscess.

Edson Dias Costa Junior*
Maria de Lourdes Vieira Frujeri **

RESUMO

São frequentes os relatos de trauma dentário em pacientes jovens causando mortificação pulpar. O tratamento endodôntico nestes casos de ápices incompletamente formados é mais complexo, exigindo acompanhamento rigoroso e trocas de medicação intracanal com intervalos regulares até o término da formação radicular (apicigênese) ou a mineralização apical (apicificação), situação favorável para a conclusão do caso com bom prognóstico. O hidróxido de cálcio tem sido usado por muitos anos com sucesso e continua como a primeira indicação de medicação para estes casos. Neste relato de caso clínico, uma paciente de seis anos de idade se apresentou ao consultório com história de trauma que resultou em necrose pulpar e desenvolvimento de abscesso periapical em fase aguda. Apesar da ocorrência do processo séptico em um dente com apenas um terço da raiz formada, os cuidados terapêuticos foram realizados e o acompanhamento com objetivo de promover a apicificação foi instituído. Bons resultados foram verificados após 12 meses com a formação radicular. O controle de 30 meses mostra dente assintomático e desempenhando suas funções normais.

ABSTRACT

There are, frequently, reports of dental trauma on young patients developing pulp necrosis. The endodontic treatment in these cases of incomplete apex formation is more complex, demanding rigorous accompaniment and intracanal medication change on regular intervals until the complete root formation (apexogenesis) or apical mineralization (apexification), being this situation favorable to conclude the case with a good prognosis. In addition, calcium hydroxide has been used, successfully, for many years and continues to be the first indication of medication for cases like these ones. In this report on a clinical case, a 6 year-old patient was seen at the surgery with a dental trauma history that led to pulp necrosis and developed an acute periapical abscess. Despite of the occurrence of the septic process in a tooth with only a third of the root formed, the therapeutic procedures were performed and the follow-up care was made with the objective to promote apexification. Good results were verified after twelve months of root formation. The 30-month control shows an asymptomatic tooth that restored its normal function.

INTRODUÇÃO

Dentre os grandes problemas encontrados pelo endodontista na sua clínica diária está o atendimento dos traumatismos envolvendo dentes com rizogênese incompleta. A terapia endodôntica nestes casos é mais complexa e tem como objetivo a busca do completo desenvolvimento radicular nos casos de polpa viva ou o fechamento apical por estrutura mineralizada, nos casos de mortificação pulpar (Lopes et al., 1998)[14].

Denomina-se apicigênese ou apexogênese a complementação radicular

* Professor responsável pela área de Endodontia, CD, E, M, D – ODT, UnB
** Aluna do Programa de Pós-graduação em Ciências da Saúde, CD, E, M – UnB

Fig. 1 - RX consulta inicial.

Fig. 2 - Um ano e cinco meses após a consulta inicial.

Fig. 3 - Exploração do canal radicular.

fisiológica, em dentes que apresentam tecido pulpar ainda com vitalidade, pelo menos na porção apical do canal radicular e com a existência de viável bainha de Hertwig. Apicificação ou apexificação é a indução do fechamento do forame apical por deposição de tecido duro, em dentes com mortificação pulpar (Cvek, 1972; De Deus, 1992)[3,5].

Os casos de traumatismos dentários envolvendo tecidos de sustentação do dente ou fratura coronária com envolvimento pulpar têm maior ocorrência em jovens onde ainda não houve formação completa da raiz. Nestes casos, ocorre o comprometimento do suprimento sanguíneo pulpar podendo resultar em hiperemia, edema, hemorragia e isquemia. A persistência do infarto isquêmico ou o completo rompimento do feixe vascular resultará na necrose pulpar. Soares e Santos (2003)[18] afirmaram que uma vez cessada a vitalidade pulpar, interrompe-se a rizogênese.

Tratamento endodôntico nos casos de rizogênese incompleta exige conhecimento profundo sobre a biologia e morfologia dentária, para se estabelecer o limite apical de atuação. O exame radiográfico revelará o estágio de desenvolvimento da raiz e as condições do ápice radicular que poderá apresentar paredes divergentes, paralelas ou ligeiramente convergentes. O estado patológico da polpa também deve ser precisamente definido (Soares et al., 1966)[17], uma vez que dentes com rizogênese incompleta e que necessitem de intervenção endodôntica podem apresentar três situações pulpares distintas, segundo Lopes *et al.* (1998)[14] e Melo (1988)[16]: polpas vitais (porém não hígidas); polpas com vitalidade apenas no segmento apical do canal; polpas totalmente mortificadas. Lasala (1979)[12]; Soares e Santos (2003)[18] afirmaram que a mortificação pulpar agrava o problema, pois a formação radicular depende da viabilidade das células pulpares e com a morte das mesmas, a rizogênese pode ser paralisada definitivamente. Porém Moodnick (1963)[15] alertou que o ápice radicular deve ser visto como tecido dinâmico capaz de crescer, desenvolver e reparar quando injuriado. Estas qualidades biológicas devem ser consideradas pelo profissional na condução terapêutica do caso. Com a mesma visão sobre o assunto, Frank (1966)[7]; Heithersay (1970)[8] afirmaram que mesmo nos dentes não vitais e com rizogêneses incompletas, o tratamento com hidróxido de cálcio pode levar à formação de barreira mineralizada ou mesmo à continuação do desenvolvimento radicular.

Holland (1973)[10] e (1981)[9]; Soares e Santos (2003)[18] indicaram o hidróxido de cálcio puro ou associado a outras substâncias para o tratamento dos casos de dentes traumatizados e com rizogênese incompleta, demonstrando todo o potencial que esta substância possui na indução das propriedades biológicas da região apical e periapical.

RELATO DO CASO CLÍNICO

A paciente P.B.O., seis anos, cútis branca, compareceu acompanhada de sua responsável ao consultório odontológico com queixa de dor espontânea no dente 11 e inchaço envolvendo o lábio superior. A mãe relatou que a criança sofrera uma queda e bateu a boca na borda da piscina, com amolecimento dos dois incisivos centrais superiores e corte nos lábios, há um ano. Foi levada ao pronto socorro onde foi atendida de urgência e até a presente data (fevereiro de 1996) houve acompanhamento odontológico. Porém, a situação agravou e a mãe resolveu procurar outro tipo de atendimento. Anamnese, exame físico, análise radiográfica e teste de vitalidade pulpar foram executados. Verificou-se que o dente 11 estava parcialmente erupcionado e apresentava mobilidade. Mucosa vestibular edemaciada com exsudato purulento drenando via sulco gengival vestibular. Havia discreto edema na face envolvendo o lábio superior do lado direito. O dente 21 apresentava vita-

lidade pulpar e periodonto de suporte e de revestimento dentro da normalidade. Análise radiográfica mostrou dentes 11 e 21 com aproximadamente 50 % da raiz em formação. O diagnóstico foi necrose pulpar com abscesso periapical em fase aguda no dente 11 (Figura 1).

O procedimento clínico teve início com anestesia infiltrativa alta (para o conforto do paciente), abertura coronária e limpeza do canal radicular utilizando limas endodônticas e irrigação com HCT 20. O comprimento de trabalho foi mensurado em 15 mm. Hidróxido de cálcio misturado com HCT 20 foi colocado no interior do canal e o selamento coronário feito com cimento de óxido de zinco e eugenol de presa rápida (Pulposan – SSWhite – Rio de Janeiro) com brunimento do mesmo. A paciente, alérgica à penicilina, recebeu medicação sistêmica de antibiótico, Pantomicina – 250 mg – 5 ml de 8/8 horas durante 5 dias e analgésico do tipo Paracetamol. Após 12 dias, a paciente retornou assintomática, com regressão total do quadro infeccioso. Realizou-se a troca da medicação intracanal (hidróxido de cálcio em HCT 20) e selamento coronário com Pulposan e brunimento.

Cinco meses após o início do tratamento (julho de 1996), a mãe da paciente veio ao consultório comunicar que a família estava de mudança para outro Estado. Todas as recomendações necessárias ao acompanhamento do caso foram feitas, por escrito, ressaltando a necessidade das trocas periódicas da medicação intracanal. Após um ano da mudança a paciente retornou ao consultório, pois a família estava de volta à Brasília. A paciente não foi acompanhada neste intervalo de tempo e, por consequência, não foram realizadas trocas da medicação intracanal. Ao exame clínico o dente 11 apresentou-se com aspecto normal, ausência de sensibilidade à percussão e à palpação apical. Na análise radiográfica, observou-se evolução na formação da raiz, com alteração na morfologia, ausência da imagem correspondente ao canal radicular ("canal calcificado"). Porém, com ganho no seu comprimento próximo ao comprimento radicular do dente 21, que se apresentou com desenvolvimento normal (Figura 2).

Após o isolamento absoluto removeu-se o selamento coronário e a medicação intracanal do dente 11. À exploração do canal radicular feita com lima tipo K, número 15 observou-se a existência de pontos sensíveis, com sangramento discreto dentre estrutura mineralizada, na posição distopalatina e ao nível de 16 mm (Figura 3).

Foram realizadas trocas mensais de medicação intracanal por 7 meses, até a não identificação, por meio da exploração, dos referidos pontos sensíveis e sangrantes (Figura 4). A obturação do canal foi realizada pela técnica da condensação da gutapercha aquecida, utilizando cimento endodôntico Sealer 26 (Dentsply Indústria e Comércio Ltda. – Petrópolis-RJ) (Figura 5). O acesso coronário foi selado com cimento de ionômero de vidro – Vidrion R (SSWhite – Rio de Janeiro). O controle clínico e radiográfico, a cada seis meses, foi feito por 30 meses, sem alterações (Figura 6). A paciente não foi mais encontrada para proservação.

DISCUSSÃO

O caso apresentado mostra um tipo de injúria decorrente de traumatismo dentário que ocorre com frequência. Jacobsen (1986)[11] afirmou que muitas vezes o trauma ocorre entre 8 e 11 anos de idade, mas a sintomatologia em consequência da morte pulpar e comprometimento periapical aparecem mais tarde. Pelas condições clínicas do paciente e o nível de formação radicular observado radiograficamente, a primeira resposta esperada para o tratamento proposto seria a formação de barreira mineralizada na posição apical do momento. Esta resposta esperada é corroborada por Lasala (1979)[12],

Fig. 4 - Troca de hidróxido de cálcio.

Fig. 5 - Obturação do canal radicular (dois anos após consulta inicial).

Fig. 6 - Proservação (30 meses).

Fava *et al.* (2001)[6]; Soares e Santos (2003)[18] que afirmaram existir a deposição de barreira de tecido duro no ápice radicular onde a polpa sofreu necrose e o dente apresenta rizogênese incompleta (apicificação). Torneck e Torabinejad (1996)[19] explicaram que a apicigênese é dependente da vitalidade dos tecidos apicais formadores da dentina radicular e do ligamento periodontal apical. A ação indutora da bainha epitelial de Hertwig permite a diferenciação das células da papila dentária em dentinoblastos que formam progressivamente a dentina radicular. Entretanto, os resultados obtidos pela terapêutica endodôntica mostram formação radicular (apicigênese), ainda que com alterações morfológicas e ausência do canal radicular, sugerindo a presença de bainha epitelial de Hertwig viável. Infelizmente, nada pode ser afirmado sobre a presença de células pulpares ao nível apical, assim como se a estrutura mineralizada formada tem características de dentina, cemento ou algo semelhante. Para isso, seria necessário fazer uma biópsia do local e análise microscópica, o que atualmente vai contra os princípios bioéticos. Estas observações clínico-radiográficas estão de acordo com o preconizado por Leonardo *et al.* (1993)[13] que sugerem a presença da bainha epitelial de Hertwig após necrose pulpar e sua reativação, uma vez cessado o processo inflamatório periapical. Considerando a região periapical dinâmica e com bom potencial de reparo, Moodnick (1963)[15], Frank (1966)[7] e Heithersay (1970)[8] também afirmaram sobre a possível continuação da rizogênese após necrose pulpar. Barret e Reade (1981)[2] descreveram que em alguns dentes pode-se observar até a formação de dentina, indicando que uma parte da polpa original sobreviveu, provavelmente, devido à difusão de nutrientes dos tecidos periapicais circunvizinhos. Cvek *et al.* (1994)[4] trabalhando com dentes reimplantados experimentalmente observaram que na maioria dos dentes com rizogênese incompleta, onde ocorreu necrose pulpar e contaminação microbiana, houve formação de estruturas mineralizadas na porção apical da luz do canal, inclusive na presença de abscesso periapical e inflamação adjacente ao canal radicular. Araújo *et al.* (1999)[1] afirmaram que a presença de barreira mineralizada permite melhor obturação do canal radicular com grande possibilidade de sucesso.

Independente do resultado, apicificação ou apicigênese, a terapia com hidróxido de cálcio e o acompanhamento do caso até o momento adequado para a obturação do canal é indicada por diversos pesquisadores como Frank (1966)[7]; Heithersay (1970)[8]; Holland (1973)[10] e (1981)[9]; Soares (2003)[18].

CONCLUSÃO

O uso do hidróxido de cálcio na terapia endodôntica de dentes traumatizados e com rizogênese incompleta mostrou eficácia, mesmo quando há polpa necrosada e abscesso periapical.

A apicigênese observada neste caso clínico sugere o potencial biológico dos tecidos apicais e periapicais quando bem orientado clinicamente. Porém, estudos são necessários para melhor esclarecimento do processo observado.

REFERÊNCIAS

1. Araújo MAM *et al.* Tratamento clínico dos traumatismos dentários. São Paulo: Artes Médicas, 1999.
2. Barret AP, Reade PC. Revascularization of mouse tooth isographs and allographs using autoradiography and carbon-perfusion. Arch Oral Biol. 1981; 26: 541-5.
3. Cvek M. Treatment of non-vital permanent incisors with calcium hydroxide. I. Follow-up of periapical repair and apical closure of immature roots. Odontol Revy. 1972; 23(1): 27-44.
4. Cvek M, Cleaton-Jones P, Austin J, Lownie J, Kling M, Fatti P. Pulp revascularization in reimplanted immature monkey incisors-predictability and the effect of antibiotic systemic prophylaxis. Endod Dent Traumatol.1990 Aug; 6 (4):157-69.
5. De Deus, QD. Endodontia. 5ªed., Rio de Janeiro, Medsi, 1992.
6. Fava LRG. Apecificação durante o tratamento ortodôntico: relato de um caso. J Bras Endo/Perio. 2001 abr/jun., 2(5):136-40.
7. Frank AL. Therapy for the divergent pulpless tooth by continued apical formation. J Am Dent Assoc. 1966 Jan; 72(1): 87-93.
8. Heithersay GS. Stimulation of root formation incompletely developed pulpless teeth. Oral Surg Oral Med Oral Pathol.1970 Apr; 29(4): 620-30.
9. Holland R. Ação do hidróxido de cálcio em contato com o tecido conjuntivo. Rev Gaucha Odont.1981 jan/mar.; 29(1): 33-6
10. Holland R. et al. Healing process after root canal therapy in immature human teeth. Rev Fac Odont Araçatuba. 1973; 2(2): 269-72.
11. Jacobsen I. Long term evaluation, prognosis and subsequent management of traumatic tooth injuries. In: Proceedings of International Conference on Oral Trauma. Chicago: American Association of Endodontics Endowment and Memorial Foundation, 1986.
12. Lasala A. Endodôncia. 3ªed., Barcelona: Salvat, 1979.
13. Leonardo MR, Bezerra da Silva LA, Leonardo R de T, Consolaro A. Effect of intracanal dressings on repair and apical bridging of teeth with incomplete root formation. Endod Dent Traumatol. 1993 Feb; 9(1): 25-30.
14. Lopes HP *et al.* Tratamento endodôntico em dentes com rizogênese incompleta. In: Berger, CA. Endodontia. São Paulo: Pancast, p. 507-30, 1998.
15. Moodnick RM Clinical correlation of the development of the root apex and surrounding structures. Oral Surg. 1963 May.; 16(5): 600-7.
16. Melo LL, Sidney GB, Lopes RC. Conduta endodôntica diante de lesões traumáticas em dentes permanentes jovens. In: Paiva JG, Antoniazzi JH. Endodontia: Bases para a prática clínica. 2ªed, São Paulo: Artes Médicas, 1988.
17. Soares IJ *et al.* Tratamento de dentes com rizogênese incompleta. Rev ABO Nac. 1966; 4(1): 26-31.
18. Soares JA, Santos KS. Apicificação com uso de hidróxido de cálcio associado ao Paramonoclorofenol Canforado - relato de caso clínico. J Bras Endod. 2003 out./dez.; 4(15): 276-82.
19. Torneck CD, Torabinejad M. Biology of the dental pulp and perirradicular tissues. In: Walton RE, Torabinejad M. Principles and pratice of endodontics. 2ª ed. [S.I.]:W. B. Saunders, 1996. cap. 7-28.

Análise comparativa pelo método dos elementos finitos bidimensional das tensões geradas nas estruturas de suporte de prótese parcial removível de extremidade livre inferior em rebordo horizontal sob diferentes condições de aplicação de carga

A two-dimensional finite element analysis of the stress distribution in the supporting structures of a distal extension base removable partial denture over a horizontal residual ridge under different load applications

Palavras-chave: Prótese parcial removível de extremidade livre. Método dos elementos finitos. Análise de tensões. Rebordo horizontal.
Keywords: Distal extension base removable partial denture. Finite element method. Stress analysis. Horizontal residual.

Carla Aparecida Seno Plaza*
Hamilton Navarro**

RESUMO

O objetivo deste estudo foi avaliar, pelo método dos elementos finitos bidimensional, a distribuição das tensões de compressão (TC) geradas nas estruturas de suporte das próteses parciais removíveis (PPR) - osso cortical, osso esponjoso, fibromucosa e ligamento periodontal, em simulação de arco parcialmente dentado de extremidade livre inferior, em rebordo horizontal (MA). Foi construído um modelo de quadrante de mandíbula em Autocad, contendo apenas o primeiro pré-molar e rebordo residual, sendo repostos os demais dentes ausentes pela PPR. O modelo foi transferido para o programa I-DEAS (software de elementos finitos), que discretizou-o e realizou a distribuição das tensões sob as condições de aplicação de carga de 100N: C1 - sobre o 1º molar; C2 – sobre o 2º pré-molar. Pode–se observar que no osso esponjoso, a maior TC foi observada no ápice do dente em MA durante a aplicação de carga C2, com valor de 0,621 N/mm². Para a fibromucosa, pode-se notar que a maior TC ocorreu abaixo do ponto de aplicação de carga durante C1 (0,144 N/mm²). Diante dos limites do presente estudo pode-se concluir que: 1 - O osso cortical apresenta maior concentração de tensões que o osso esponjoso; 2 – C1 gera mais torque sobre o dente para a distal do que C2.

ABSTRACT

This study is a two-dimensional finite element analysis (FEA) of the stress distribution in the supporting structures – compact and cancellous bone; periodontal ligament and oral mucosa – for a distal extension base removable partial denture (RPD) modeled on mandibular dental arch with horizontal residual ridge (MA). The experimental quadrant model was developed in the AUTOCAD 2004, software to include the first premolar as the dental support; the second premolar and first molar as the artificial teeth inserted on the base over an RPD framework and the residual ridge. The model was discretized on the FEA software (I-DEAS, USA) and an axial load of 100 N was applied to the mesh on the artificial teeth cusps either on the first molar (C1) or on the second premolar (C2). It was noticed that, in the cancellous bone, the maximum compression tension (CT) was at the tooth apex in MA when applied C2, with 0,621 N/mm². In the oral mucosa, the largest results occurred when the load application point was C1 (0,144 N/mm²). Within the constraints of this study, it was concluded that: 1-The compact bone shows greater stress concentration than the cancellous bone; 2-C1 produced more distal torquing on the supporting tooth than C2.

* Especialista em Prótese Dentária pela FO-USP. Mestranda em Prótese Dentária pela FO-USP.
** Professor Doutor da Disciplina de Prótese Parcial Removível da FO-USP.

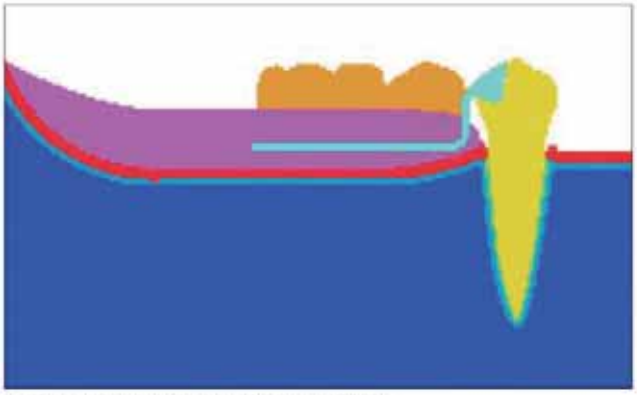

Fig. 1 - Modelo com rebordo horizontal (MA)

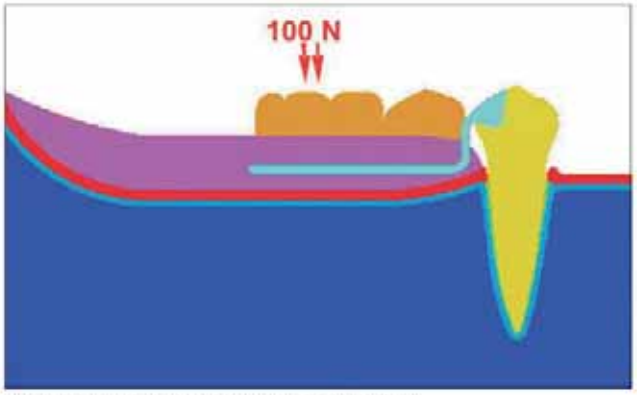

Fig. 2 - Panorama de aplicação de carga 1 (C1)

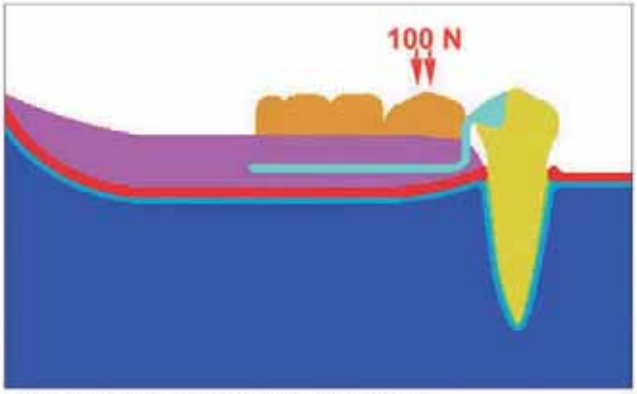

Fig. 3 - Panorama de aplicação de carga 2 (C2)

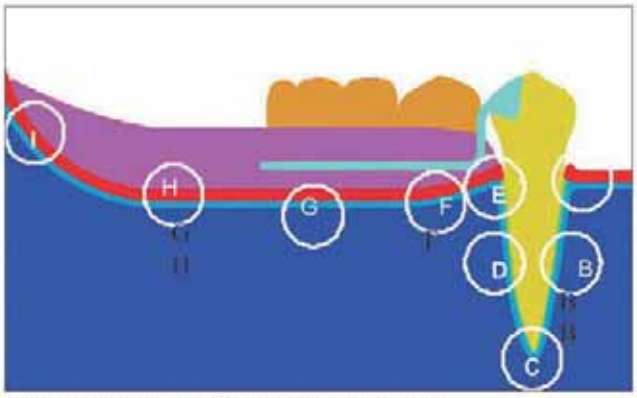

Fig. 4 - Regiões de análise da TC avaliadas nas diferentes estruturas de MA

INTRODUÇÃO

As próteses parciais removíveis (PPR) confeccionadas para Classes I e II de Kennedy utilizam duas vias de suporte, de naturezas diferentes, para transmissão de carga às estruturas remanescentes: dentes e fibromucosa (Todescan *et al.*, 1996)[12].

Em condições normais, os dentes remanescentes apresentam capacidade de movimentação dentro do alvéolo, graças à presença do ligamento periodontal, em média de 0,1 mm, segundo Biaggi e Elbrecht[2]. Já a resiliência da fibromucosa, ou seja, sua capacidade de deformação varia de um rebordo para outro e em diferentes pontos de um mesmo rebordo, sendo encontrados registros na literatura de variações na resiliência de 0,4 mm (Biaggi e Elbrecht, s.d.)[2] até 3-4 mm (Saizar, 1958)[11], dependendo da espessura e flacidez da fibromucosa. Entretanto, Fava[7] (1960) e Rebóssio[10] (1963) estabeleceram um valor médio de 1,3 mm.

As cargas aplicadas durante a mastigação nos dentes artificiais chegam primeiramente à fibromucosa, entretanto, o verdadeiro suporte é o osso alveolar (Rebóssio, 1963)[10].

Tendo em vista a disparidade entre o comportamento mecânico das estruturas de suporte das PPR, é de fundamental importância que se investigue como as tensões são desenvolvidas nestas estruturas durante o ato mastigatório. Desta forma, este trabalho tem como objetivo analisar, através do método dos elementos finitos bidimensional, a distribuição de tensões de compressão nas estruturas de suporte (osso cortical e esponjoso, fibromucosa e ligamento periodontal), ou seja, ao redor do dente suporte e na região de rebordo residual sob a sela da prótese, em PPRs de extremidades livres convencionais apoiadas sobre rebordo residual horizontal, com aplicação de carga axial de 100 N sobre o primeiro molar (C1) e sobre o segundo pré-molar (C2).

MATERIAIS E MÉTODOS

O método empregado na presente investigação foi o dos Elementos Finitos bidimensional. Para avaliar as tensões desenvolvidas durante o ato mastigatório ao redor das estruturas de suporte de PPR, foi necessária a criação de um modelo que representasse o mais fielmente possível as dimensões e proporções entre as estruturas do quadro clínico desejado. Dados da literatura foram utilizados para a confecção do modelo.

Foi elaborado um modelo em Autocad que simulou um hemiarco parcialmente dentado, representado por quadrante de mandíbula, apresentando apenas o primeiro pré-molar como elemento de suporte dental e rebordo residual horizontal (Figura 1), estando ausente o segundo pré-molar, primeiro e segundo molares, caracterizando um espaço protético de extremidade livre distal no plano sagital, ou seja, no sentido mésio-distal. O modelo recebeu uma prótese parcial removível de extremidade livre com

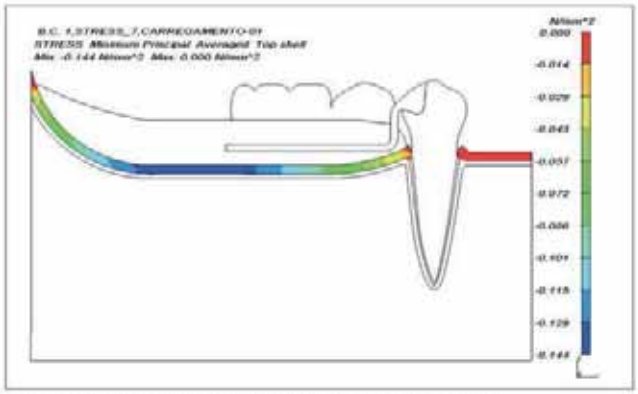

Fig. 5 - Panorama de TC da Fibromucosa no MA para C1

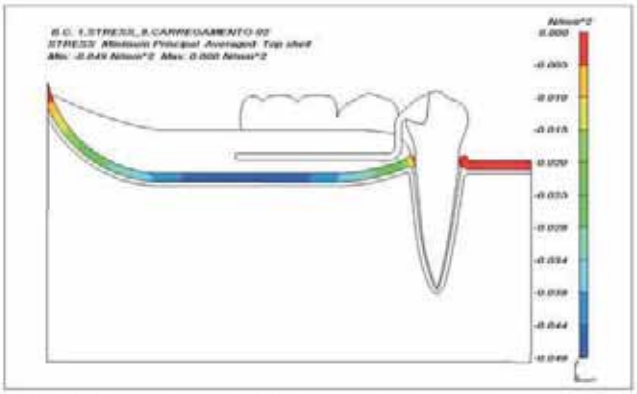

Fig. 6 - Panorama de TC da Fibromucosa no MA para C2

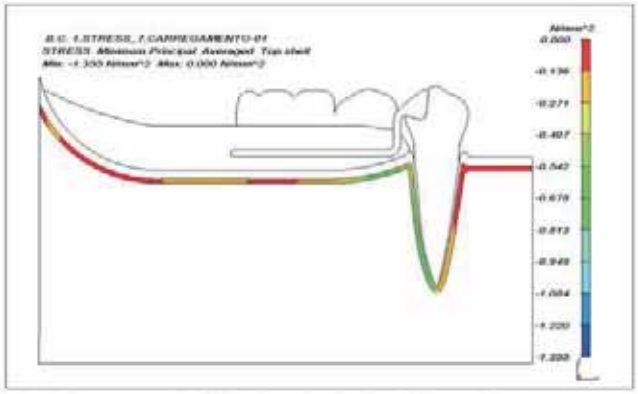

Fig. 7 - Panorama de TC do Osso Cortical no MA para C1

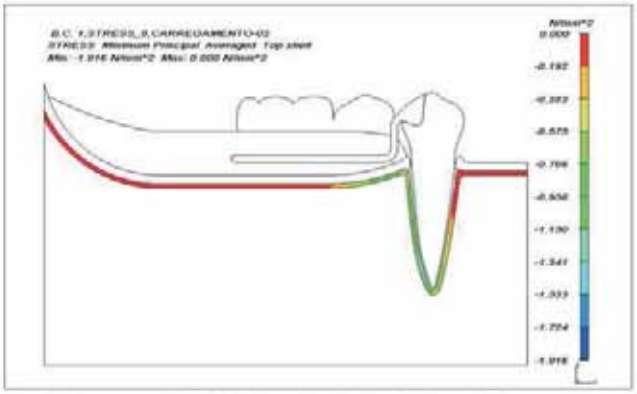

Fig. 8 - Panorama de TC do Osso Cortical no MA para C2

apoio oclusal distal, para repor o segundo pré-molar e o primeiro molar. Convencionou-se chamar este modelo de MA.

O modelo gerado em Autocad foi exportado para o software de elementos finitos (I-DEAS), onde o programa gerou a malha para a formação dos nós e elementos e realizou a distribuição de tensões nas estruturas. Os nós foram localizados no espaço, segundo o sistema de coordenadas cartesianas ortogonais, nos eixos X e Y. Os nós originaram pequenas formas geométricas quadrilaterais, denominadas de elementos. Obteve-se assim, um modelo matemático bidimensional.

Somente após a discretização ou geração da malha do modelo, foram fornecidos ao programa de computador os valores das propriedades mecânicas (Módulo de Elasticidade e Coeficiente de Poisson) dos materiais, constantes no Quadro 1 para cada estrutura.

Em seguida, MA sofreu a ação da aplicação de carga de 100 N, sobre o longo eixo do dente, por ser considerada uma carga fisiológica (Farah *et al.*, 1988)[6], em duas condições de carregamento diferentes: 1 - somente sobre o primeiro molar (C1) - Figura 2; 2 – somente sobre o segundo pré-molar (C2) - Figura 3.

Foram selecionadas as áreas mais significativas para análise, relacionadas diretamente com o efeito das tensões de compressão e o comportamento observado clinicamente pela PPR (Figura 4).

RESULTADOS

As concentrações de Tensão de Compressão (TC) no modelo matemático com rebordo residual horizontal (MA), nas duas condições de carregamento (C1 e C2) foram avaliadas nas seguintes estruturas - osso cortical, osso esponjoso, fibromucosa e ligamento periodontal, conforme pode ser visualizado nos panoramas das Figuras 5 a 12.

DISCUSSÃO

A realização de estudos que simulam o comportamento das estruturas bucais é de fundamental importância para entender o funcionamento do sistema estomatognático e aperfeiçoar o tratamento odontológico. Frequentemente, estes estudos estão associados à aplicação de forças que simulam a mastigação e análise da distribuição de tensões nas estruturas dentárias, por meio de metodologias como a do método dos elementos finitos ou análise fotoelástica, podendo ser bi ou tridimensional.

Mecanicamente, a fibromucosa atua como um coxim em PPREL, por onde as tensões são parcialmente absorvidas e transmitidas ao processo alveolar (Elbrecht, 1943)[8]. No presente estudo, a espessura da fibromucosa foi estabelecida em 1 mm (Rebossio, 1963)[10] por todo o rebordo residual de MA, com deformação máxima permitida pelo programa de computador a este tecido de 55% de sua espessura total

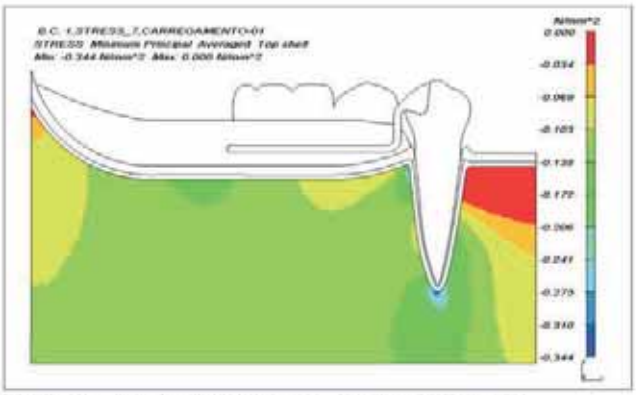

Fig. 9 - Panorama de TC do Osso Esponjoso no MA para C1

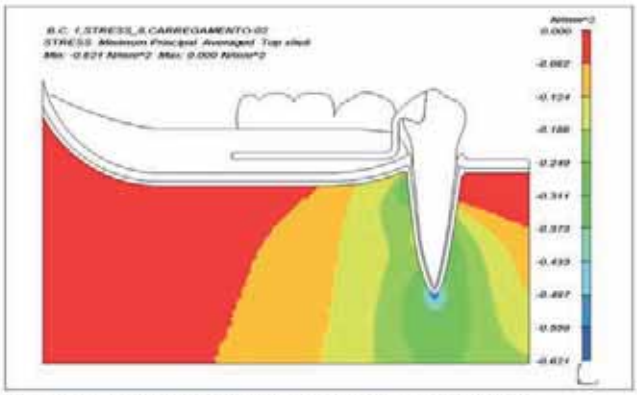

Fig. 10 - Panorama de TC do Osso Esponjoso no MA para C2

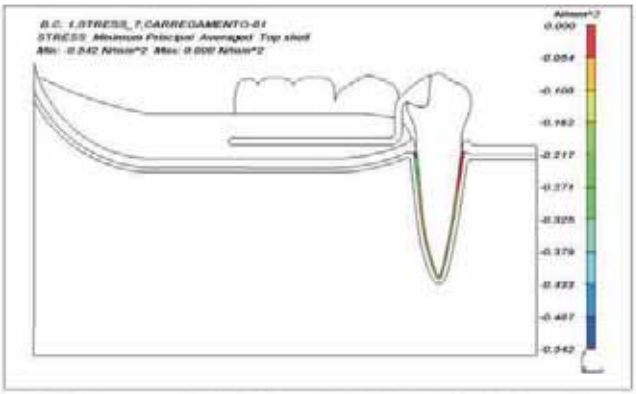

Fig. 11 - Panorama de TC do Ligamento Periodontal no MA para C1

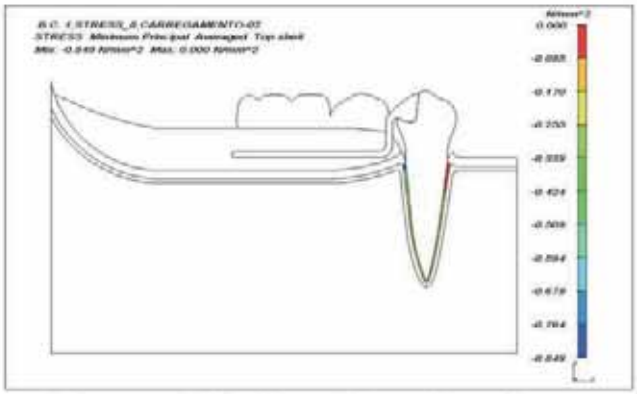

Fig. 12 - Panorama de TC do Ligamento Per. no MA para C2

(Kydd *et al.*, 1971)[9], ou seja, 0,55 mm.

Em MA, os carregamentos 1 e 2 produziram áreas de TC máxima na fibromucosa localizadas em regiões semelhantes, ou seja, abaixo do 1º e 2º molares. Entretanto, em termos de grandeza, o carregamento 1 produziu deformação máxima três vezes maior que o carregamento 2 (0,144 N/mm^2 X 0,049 N/mm^2).

Isto significa que C1 produziu uma alavanca bem maior sobre o dente, já que seu fulcro passa pelo apoio oclusal distal do dente suporte. Entretanto, ao aplicar a carga mais próxima do apoio oclusal (C2), houve uma redução significativa nas tensões, conforme descrito no trabalho de Craig e Farah[4] (1978), onde perceberam uma redução significativa das tensões quando a PPREL sofreu aplicação de carga em pontos mais próximos do apoio oclusal.

Abaixo da fibromucosa, o processo alveolar é composto por osso cortical e esponjoso. Cargas muito elevadas podem interferir na remodelação do processo alveolar, principalmente em regiões edentadas, como são os casos de classe I de Kennedy. Segundo Atwood e Coy[1] (1971), fatores sistêmicos e locais contribuem para a dinâmica da remodelação óssea, sendo que em média, a maxila reabsorve 0,1 mm por ano e a mandíbula 0,4 mm por ano.

No osso cortical do modelo com rebordo horizontal durante o carregamento 1, a TC ficou localizada na face distal do dente suporte e abaixo do 2º pré-molar (1,355 N/mm^2). Já no osso esponjoso, a TC apresentou-se melhor distribuída do que no osso cortical, abrangendo praticamente toda a área ao redor do dente suporte (0,344 N/mm^2) e rebordo residual, exceto a região de L retromolar e o terço cervical da face mesial do dente suporte. Estes resultados estão de acordo com os resultados de Craig e Farah (1978)[4], onde os autores relatam que a concentração de tensões não está localizada abaixo do ponto de aplicação de carga, devido à íntima adaptação existente entre PPR e rebordo residual e, a capacidade de resiliência da fibromucosa em dissipar e distribuir parte das tensões. As intensidades da TC no osso cortical foram mais elevadas e concentradas por área do que as do osso esponjoso, devido a diferenças nas propriedades mecânicas (Módulo de Elasticidade) destas estruturas, ou seja, o OC por ser mais rígido concentrou mais tensões e, OE por ser menos rígido conseguiu absorver parte das tensões e dissipar outra parte.

Com relação à TC, MA-C2 apresentou a mesma área de distribuição que MA-C1 para o osso cortical, porém com intensidade maior (1,916 N/mm^2). Já no osso esponjoso, a distribuição das tensões de C2 ficou mais restrita ao redor do dente suporte (0,621 N/mm^2), sendo que existiram regiões do rebordo que não sofreram compressão, conforme descrito no estudo de Craig e Farah[4] (1978).

Quadro - Propriedades mecânicas dos materiais

Nº	Material	Módulo de Elasticidade (E) [GPa]	Coeficiente de Poisson (V)
1	Dentina	18,6	0,31
2	Ligamento Periodontal	$6,89 \times 10^{-2}$	0,45
3	Osso Cortical	13,7	0,30
4	Osso Esponjoso	1,37	0,30
5	Fibromucosa	$0,98 \times 10^{-3}$	0,30
6	Liga CoCr	185	0,35
7	Resina Acrílica	2,65	0,45
8	Dentes Artificiais	2,26	0,45

Pode-se perceber que C1 gerou maior torque sobre o dente suporte para a distal, fazendo com que o rebordo participasse mais da distribuição da TC e o dente suporte sofresse mais com tensão de tração em direção distal. Estes resultados estão em concordância com o estudo de Feingold *et al.*[8] (1984 e 1988), onde o autor relatou que em rebordos horizontais, o dente suporte tem movimento para distal sob aplicação de carga distal. O carregamento 2 proporcionou um direcionamento mais axial da força incidente no 2º pré-molar.

Segundo Craig e Farah (1978)[4], a presença do LPD ajuda a converter as forças de compressão para o dente em forças de tração para o osso, ajudando a manter a integridade desta estrutura.

Em média, o LPD sofre deformação na ordem de 1/13 avos da deformação da fibromucosa (Rebóssio[10], 1963; Fava[7], 1960; Todescan *et al.*[12], 1996). No presente estudo foi estabelecida a deformação máxima da fibromucosa em 0,55 mm, então para o LPD ficou estabelecida uma deformação máxima de 0,042 mm (1/13 avos de 0,55 mm).

No presente estudo, MA em C1 e C2 apresentou padrão similar de distribuição de TC, sendo que as intensidades foram maiores durante C2 (0,849 X 0,542 N/mm²). A área que sofreu TC foi observada no terço cervical da face distal do dente suporte.

Os resultados deste estudo estão em concordância com Coolidge[3] (1937), onde o autor estudou a espessura do LPD em dentes humanos e observou que o lado que sofreu pressão apresentou menor espessura e o lado que sofreu tração apresentou maior espessura.

CONCLUSÃO

1. O osso cortical apresenta uma maior concentração de tensões que o osso esponjoso.

2. C1 gera mais torque sobre o dente para a distal do que C2.

REFERÊNCIAS

1. Atwood DA, Coy WA. Clinical, cephalometric and densitometric study of reduction of residual ridges. J Prosthet Dent 1971; 26(3):280-95.
2. Biaggi A, Elbrecht HJ. Prótesis articuladas y sus indicaciones. Buenos Aires: Editora Mundi; [s.d.].
3. Coolidge ED. The thickness of the human periodontal membrane. J Am Dent Assoc 1937; 24(7-8):1260-70.
4. Craig RG, Farah JW. Stresses from loading distal-extension removable partial dentures. J Prosthet Dent 1978; 39(3): 274-7.
5. Elbrecht A. De la prótesis y de su construccio. Rev Odontol 1943; 31(1):15-32.
6. Farah JW, Craig RG, Meroueh KA. Finite element analysis of a mandibular model. J Oral Rehabil 1988; 15(6):615-24.
7. Fava P. Conceitos biomecânicos e aparelhos parciais móveis de Beat-Muller. In: Aldrovandi C. Prótese parcial móvel. 3ª ed. Rio de Janeiro: Editora Científica; 1960.
8. Feingold GM, Grant AA, Johnson W. The effect of partial denture design on abutment tooth and saddle movement. J Oral Rehabil 1984; 13(6):549-57.
9. Kydd WL, Daly CH, Wheeler JB. The thickness measurement of masticatory mucosa in vivo. Int Dent J 1971; 21(4): 430-41.
10. Rebóssio AD. Protesis parcial removible. 3ª ed. Buenos Aires: Mundi; 1963.
11. Saizar P. Protesis a placa. 6ª ed. Buenos Aires: Progental; 1958.
12. Todescan R, Silva ECB, Silva OJ. Atlas de prótese parcial removível. 1ªed. São Paulo: Santos; 1996.

Avaliação da microdureza de um cimento resinoso dual após polimerização por diferentes fontes de luz

Evaluation of a dual-cure resin cement microhardness after polymerization with different light sources

Palavras-chave: Cimento resinoso. Fotopolimerização. Cerâmica.
Keywords: Resin cement. Light curing. Ceramic.

Luciana Keiko Shintome*
Marcos Paulo Nagayassu*
Maria Amélia Máximo de Araújo**
Rebeca Di Nicoló***
Maria Filomena R. Huhtala***

RESUMO

O objetivo deste estudo foi avaliar a influência da interposição de uma cerâmica na microdureza de um cimento resinoso dual (Variolink II- Ivoclar Vivadent), submetido a duas fontes de fotoativação: luz halógena convencional QTH (Optilux/Demetron) e LED (Three Light/Cleanline). Foi utilizada a porcelana IPS Empress II (Ivoclar Vivadent) com 2 mm de espessura, para atuar como barreira à fotoativação. As amostras foram divididas aleatoriamente em quatro grupos (n=12), de acordo com a fonte de luz e a presença da barreira cerâmica. A superfície das amostras foi avaliada quanto à dureza Vickers por meio de um microdurômetro (FM-700 - Future-Tech), imediatamente após a confecção dos corpos de prova, e após armazenamento em saliva artificial por 24 h, sete e 30 dias. Foi verificado que: a interposição da cerâmica diminuiu a microdureza do cimento resinoso dual; a luz halógena foi mais eficiente que o LED; e em todas as condições experimentais houve uma diminuição na microdureza após 30 dias de armazenamento em saliva artificial.

ABSTRACT

The aim of this study was to evaluate the effect of a ceramic spacer on microhardness of dual-cure resin cement (Variolink II - Ivoclar Vivadent) after polymerization with two light units: quartz-tungsten halogen light QTH (550mW/cm² - Optilux/Demetron) and light emitting diode LED (350mW/cm² - Three Light/Cleanline). A ceramic spacer (IPS Empress II - Ivoclar Vivadent) with 2mm thickness was used as an interface between the light unit and composite. The specimens were randomly divided into 4 groups (n=12) according to the light source and presence of ceramic spacer. The surface Vickers hardness number (VHN) of each specimen was determined using a microhardness tester (FM-700 - Future-Tech), immediately after specimens were fabricated, and after storage in artificial saliva for 24h, 7 and 30 days. It was concluded that light curing through a ceramic spacer significantly reduced microhardness of dual-cure resin cement; halogen light unit was more efficient than LED unit; and 30 days of storage in artificial saliva reduced microhardness in all groups.

* Alunos do Programa de Pós-graduação em Odontologia Restauradora da Faculdade de Odontologia de São José dos Campos - Unesp.
** Professora Titular - Programa de Pós-graduação da Faculdade de Odontologia de São José dos Campos-Unesp.
*** Professoras Doutoras - Programa de Pós-graduação da Faculdade de Odontologia de São José dos Campos-Unesp.

INTRODUÇÃO

A evolução da Odontologia Adesiva e Estética aumentou as indicações das restaurações indiretas, possibilitando o desenvolvimento de novos materiais e técnicas para tratamentos conservadores e estéticos, como por exemplo, restaurações indiretas em cerâmicas ou compósitas para cavidades extensas em dentes posteriores, oferecendo uma alternativa viável às ligas metálicas.

A cimentação adesiva das restaurações cerâmicas tem sido recomendada, por meio da utilização de cimentos resinosos, para que se obtenha um selamento

Tabela 1 - Divisão dos grupos experimentais (n=12)

Grupos	Fonte de luz	Barreira
F	Fotopolimerizador	Sem
FB	Fotopolimerizador	Com
L	LED	Sem
LB	LED	Com

marginal adequado e propriedades mecânicas superiores com relação aos cimentos de fosfato de zinco e ionômero de vidro (Attar *et al.*[1], 2003).

Os cimentos resinosos são classificados, de acordo com o modo de ativação, em quimicamente ativados, fotoativados e duais. Os cimentos quimicamente ativados são indicados para restaurações metálicas onde não é possível a ativação por luz, sendo uma de suas desvantagens a impossibilidade do controle do tempo da reação de presa. Os cimentos fotoativados têm como principal vantagem a facilidade de uso, entretanto, têm sua indicação limitada às facetas laminadas, devido a redução da transmissão da luz através dos materiais restauradores (Braga *et al.*[2], 1999).

Na tentativa de combinar as características favoráveis dos cimentos resinosos quimicamente e fotoativados, foram desenvolvidos os cimentos duais, com o objetivo de proporcionar um tempo de trabalho adequado, associado à capacidade de polimerização química, mesmo na ausência de luz (Rueggeberg e Caughman[18], 1993). No entanto, El-Bradawy e El-Mowafy[9] (1995) e Attar *et al.*[1] (2003) relataram que uma fotopolimerização adequada é essencial para que se obtenha as melhores propriedades físicas dos cimentos resinosos duais.

O fotopolimerizador halógeno era o único aparelho disponível até alguns anos atrás para a polimerização de compósitos por meio de luz, e apesar do desenvolvimento de outros aparelhos (laser de argônio, *plasma arc*), continua sendo o mais utilizado até hoje. Recentemente, foram introduzidos os aparelhos LED (light-emitting diode), baseados em emissão de luz no espectro do azul através de diodos, sem a necessidade do uso de filtros. Apresentam maior durabilidade, não necessitam de ventilação e consomem menos energia. No entanto, existem poucas informações disponíveis com relação à efetividade do LED na polimerização dos cimentos resinosos e sua capacidade de transmissão da luz através dos materiais (Dunn e Bush[8], 2002).

Diante do exposto, o objetivo deste trabalho foi avaliar a influência da interposição de uma cerâmica na microdureza de um cimento resinoso dual, submetido a diferentes fontes de polimerização por luz, variando-se o período de armazenamento em saliva artificial.

MATERIAL E MÉTODO

Para este estudo foram confeccionados 48 discos do cimento resinoso dual Variolink II (Ivoclar Vivadent), com o auxílio de uma matriz metálica bipartida com cavidades circulares de 3 mm de diâmetro e 2 mm de espessura. O cimento foi manipulado por 30 s, na proporção de 1:1 (pasta catalisadora e pasta base) de acordo com as recomendações do fabricante, e inserido na matriz, em um único incremento, por meio de uma espátula nº 12 (Thompson). Após a inserção do cimento na matriz, foi posicionada sobre o material uma tira de poliéster, e sobre esta uma lamínula de vidro para microscopia.

Para a fotopolimerização do material foram utilizadas duas fontes de luz: fotopolimerizador halógeno convencional (Optilux 401 - Demetron), e um aparelho de LED (Three Light - Cleanline), com a intensidade de luz padronizada por meio de um radiômetro (modelo 100 - Demetron), com uma média de 550mW/cm^2 para ambos os aparelhos.

Com a finalidade de atuar como barreira a fotopolimerização, foi confeccionado um quadrado da porcelana IPS Empress II (Ivoclar Vivadent), com 7x7mm de área e 2 mm de espessura, na cor A3 dentina, utilizando sistema próprio para confecção do material, seguindo as recomendações do fabricante.

As amostras foram divididas aleatoriamente em quatro grupos (n=12), de acordo com a fonte de luz utilizada e a presença da barreira cerâmica (Tabela 1).

Nos grupos FB e LB, a barreira de porcelana foi posicionada sobre a lamínula de vidro previamente a fotopolimerização do material. Para ambas as fontes de luz o tempo utilizado foi de 40 s, posicionando a ponteira do aparelho sobre a lamínula de vidro (Grupos F e L) ou sobre a porcelana (Grupos FB e LB).

Após a fotopolimerização, as amostras foram removidas da matriz e embutidas em blocos de resina acrílica quimicamente ativada, por meio de uma matriz de silicone. Em seguida, os blocos foram levados a uma politriz (Struers) para o aplainamento e polimento das amostras, utilizando lixas d'água de granulações 600, 800 e 1200, sob constante refrigeração com água.

A superfície destinada à leitura de cada amostra foi dividida em quadrantes, e o bloco levado à mesa do microdurômetro FM-700 (Future-Tech Corp., Tokyo, Japan), utilizando carga de 50gf aplicada por 10 s, produzindo edentações, que eram medidas para determinar-se a microdureza superficial (HV). Cada uma das amostras recebeu três edentações em diferentes áreas, num mesmo quadrante, determinando-se uma média.

Após as leituras iniciais, os corpos de prova foram armazenados em saliva artificial, na ausência de luz, em estufa bacteriológica por 24 h, sete e 30 dias, sendo que após cada um desses períodos foram realizadas novas leituras da microdureza. Em cada período analisado foram utilizados diferentes quadrantes, seguindo-se a mesma metodologia da leitura inicial.

Para análise dos dados deste experi-

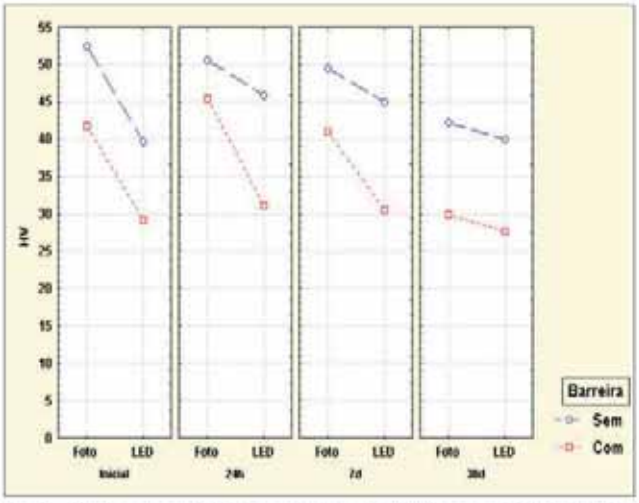

Fig. 1 - Gráfico das médias de microdureza (HV) para as 16 diferentes condições experimentais estabelecidas pelas variáveis: tempo de leitura, fonte de luz e barreira cerâmica

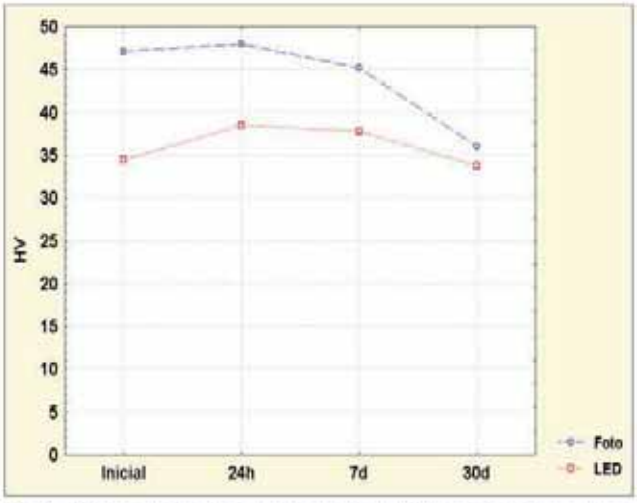

Fig. 2 - Gráfico das médias de microdureza (HV) estabelecidas pelas variáveis: tempo de leitura e fonte de luz

Tabela 2 - Média (±desvio padrão) dos dados de microdureza (HV) obtidos no ensaio laboratorial para as diferentes condições experimentais

Tempo	Foto		LED	
	Sem barreira	Com barreira	Sem barreira	Com barreira
Inicial	52,37 ± 3,62	41,82 ± 4,14	39,73 ± 6,08	29,13 ± 3,57
24 h	50,65 ± 1,87	45,42 ± 3,21	45,92 ± 3,63	31,13 ± 3,40
7 dias	49,46 ± 1,83	41,00 ± 5,74	44,94 ± 6,19	30,58 ± 2,32
30 dias	42,17 ± 2,58	29,88 ± 4,89	39,99 ± 4,07	27,64 ± 2,59

** n = 12*

mento, que segue um esquema fatorial do tipo 2x2x4, foi utilizado o teste de ANOVA de medidas repetidas, para as seguintes variáveis independentes: fonte de luz (Fotopolimerizador e LED), barreira cerâmica (sem e com) e tempo de leitura (inicial, 24 h, sete e 30 dias), com nível de significância de 5%. Em seguida, foi aplicado o teste de comparação múltipla de Tukey (5%), para verificar-se em quais níveis ocorreram as diferenças.

RESULTADOS

Após leitura das amostras dos quatro grupos experimentais, nos diferentes tempos de armazenamento, foram obtidas as seguintes médias (±desvio padrão) de microdureza, representadas na Tabela 2 e Figura 1.

Quando se aplica o teste ANOVA para estudar a influência das variáveis fonte de luz, barreira cerâmica e tempo de leitura verifica-se que o efeito conjunto dessas três variáveis é estatisticamente significante (Tabela 3). Na Figura 2 observa-se a interação das variáveis fonte de luz (Fotopolimerizador e LED) e tempo de leitura (inicial, 24h, 7d e 30d).

Para o Tempo Inicial, quando se efetua o teste de comparação de médias de Tukey (5%) para as quatro condições experimentais estabelecidas pelas variáveis (fonte de luz e barreira cerâmica) é possível estabelecer três grupos homogêneos, onde pod-se observar um melhor desempenho quando utilizado o fotopolimerizador. Na presença da barreira houve uma diminuição significativa da microdureza para as duas fontes de luz testadas (Tabela 4).

Para o Tempo 24 h, é possível estabelecer três grupos homogêneos, onde pode-se observar um melhor desempenho na ausência de barreira, para ambas as fontes de luz (Tabela 5).

Para o Tempo 7d é possível estabelecer três grupos homogêneos, onde pode-se observar que não houve diferença significante na ausência de barreira para as duas fontes de luz utilizadas (Tabela 6).

Para o Tempo 30d é possível estabelecer dois grupos homogêneos, onde pode-se

Tabela 3 - ANOVA para os dados de microdureza (HV) obtidos

Fonte de variação	Gl	SQ	QM	F	P
Barreira cerâmica (C)	1	5895,0	5895,00	167,09	0,0000*
Fonte de luz (F)	1	3044,4	3044,38	86,29	0,0000*
C x F	1	182,4	182,36	5,17	0,0279*
Resíduo I	44	1552,3	35,28		
Tempo de leitura (T)	3	1885,9	628,62	67,68	0,0000*
C x T	3	36,6	12,19	1,31	0,2731
F x T	3	692,9	230,97	24,87	0,0000*
C x F x T	3	196,7	65,58	7,06	0,0002*
Resíduo II	132	1225,9	9,29		
Total	191	14712,1			

Tabela 4 - Tempo Inicial. Resultado do teste de Tukey (5%)

Fonte de Luz	Barreira cerâmica	Média	Grupos Homogêneos		
LED	Com	29,13	A		
LED	Sem	39,73		B	
Foto	Com	41,82		B	
Foto	Sem	52,37			C

observar que independentemente da fonte de luz utilizada, houve uma diminuição significativa na microdureza na presença de barreira cerâmica (Tabela 7).

DISCUSSÃO

A avaliação direta do grau de polimerização de um compósito pode ser realizada por meio de técnicas espectroscópicas, que são capazes de quantificar o grau de conversão de monômeros. Entretanto, essas técnicas não são facilmente executadas (Hofmann *et al.*[13], 2001). A avaliação indireta por meio do teste de microdureza, executado neste estudo, é um parâmetro indicativo do grau de polimerização amplamente aceito, de acordo com Rueggeberg e Craig[19] (1988), Darr e Jacobsen[7] (1995), El-Mowafy *et al.*[10] (1999) e Santos Jr. *et al.*[20] (2004).

Os cimentos duais deveriam ser capazes de atingir um grau de polimerização adequado mesmo na ausência de luz. No entanto, Caughman *et al.*[5] (2001), Hofmann *et al.*[13] (2001) e Braga *et al.*[3] (2002) mostraram que o mecanismo de polimerização química de alguns cimentos duais não é satisfatório na ausência de luz, sendo que a fotopolimerização adequada destes materiais é necessária na maioria dos casos.

A utilização de LEDs, recentemente desenvolvidos para a fotopolimerização de compósitos, apresenta-se como uma alternativa aos fotopolimerizadores halógenos convencionais. Os LEDs utilizam uma menor quantidade de energia e possuem uma vida útil maior, quando comparados às lâmpadas halógenas convencionais. Atuam em comprimento de onda estreito (em torno de 470nm), propiciando uma absorção favorável pelo fotoiniciador canforoquinona (Fujikabayashi *et al.*[11], 1998). Contudo, grande parte desses novos aparelhos possui uma saída de luz limitada e sua efetividade na polimerização de resinas compostas e cimentos resinosos ainda não foi totalmente investigada (Dunn e Bush[8], 2002).

Neste estudo, as médias de microdureza obtidas por meio da utilização do fotopolimerizador convencional foram maiores, quando comparadas àquelas obtidas pelo LED (Figura 2). Concordando com os resultados deste trabalho, Hofmann *et al.*[12] (2002) e Tsai *et al.*[22] (2004) encontraram uma microdureza superficial menor em compósitos fotoativados por aparelhos de LEDs, quando comparados ao fotopolimerizador convencional.

Quando um cimento resinoso dual é utilizado para a cimentação de uma restauração cerâmica, a fonte de luz deve penetrar através da restauração para assegurar a adesão e propriedades físicas adequadas do cimento. Entretanto, nos estudos de El-Mowafy *et al.*[10] (1999), Lee e Um[15] (2001) e Neppelenbroek e Cruz[17] (2004) a polimerização dos cimentos duais foi insuficiente quando a fonte de luz era atenuada pelo material restaurador, com uma relação inversa entre a espessura do material e a dureza do cimento.

Os resultados obtidos neste estudo demonstraram que a interposição da cerâmica entre o cimento e a fonte de luz promoveu uma diminuição das médias de microdureza em todas as condições experimentais testadas, quando comparadas aos grupos onde a fotopolimerização foi realizada sem a interposição de cerâmica (Tabela 1 e Figura 1). A intensidade de luz que alcança o cimento é reduzida drasticamente quando a luz é transmitida através da cerâmica, pois de acordo com El-Mowafy *et al.*[10] (1999) e Braga *et al.*[3] (2002), na presença de uma barreira cerâmica de 2 mm de espessura, há uma diminuição na transmissão da luz em torno de 80%.

Numa leitura imediata, as maiores médias de microdureza foram observadas nos espécimes fotopolimerizados com a luz halógena, sem a interposição de cerâmica (tabela 2), pois de acordo com Breeding *et*

al.[4] (1991) e Lee & Um[15] (2001), os cimentos resinosos duais são polimerizados suficientemente após uma exposição direta pela luz por 40 s, não dependendo do complemento pela reação química. Por outro lado, os espécimes ativados diretamente pelo LED, apresentaram valores significantemente menores, sugerindo que a intensidade de luz do aparelho não foi suficiente para atingir a dureza obtida pela luz halógena (Tabela 4).

Após 24 h, pode-se observar um aumento das médias de microdureza em todas as condições experimentais, exceto nos espécimes ativados diretamente pela luz halógena (Tabela 5), concordando com os resultados obtidos por Rueggeberg e Caughman[18] (1993), El-Mowafy *et al.*[10] (1999) e Neppelenbroek e Cruz[17] (2004). Essa reação provavelmente ocorre devido à presença dos componentes de polimerização química incorporados ao cimento dual, porém ocorre em velocidade menor comparada ao efeito direto da polimerização pela luz (Darr e Jacobsen[7], 1995; Milleding *et al.*[16], 1998).

El-Mowafy *et al.*[10] (1999) observaram um aumento na microdureza dos diferentes cimentos resinosos testados após sete dias de armazenamento em ambiente seco. Por outro lado, Milleding *et al.*[16] (1998) constataram que o armazenamento em água reduziu significantemente a microdureza de cimentos resinosos, quando comparada ao armazenamento em ambiente seco.

Na leitura realizada após sete dias de armazenamento em saliva artificial, os resultados obtidos em todos os espécimes foram semelhantes aos observados após 24 horas, com uma discreta redução numérica nos valores médios de microdureza, concordando com El-Bradawy e El-Mowafy[9] (1995). Neste período, pode-se observar que não houve diferença significante entre os espécimes fotoativados pela luz halógena e pelo LED, sem a interposição de cerâmica (Tabela 6).

Quando um compósito é exposto à água ou saliva ocorre uma degradação hidrolítica, devido à interação entre a matriz orgânica e a água e/ou à perda das partículas inorgânicas, resultando em alterações superficiais (Söderholm[21], 1981). As enzimas presentes na saliva são capazes de atuar sobre os polímeros dimetacrilatos, provavelmente pela indução da hidrólise das ligações éster metacrilato, reduzindo a microdureza do material (Larsen e Munksgaard[14], 1991).

Após 30 dias, houve uma tendência de redução nos valores médios de microdureza em toda a amostra (Tabela 7). Estes resultados provavelmente foram observados devido à absorção de uma pequena porcentagem de água, que foi responsável pela redução na microdureza superficial do material, tanto pelo volume de sorção de água quanto pelo período de armazenamento (Chadwick *et al.*[6], 1990).

Tabela 5 - Tempo de 24 h. Resultado do teste de Tukey (5%)

Fonte de Luz	Barreira cerâmica	Média	Grupos Homogêneos		
LED	Com	31,13	A		
Foto	Com	45,42		B	
LED	Sem	45,92		B	
Foto	Sem	50,65			C

Tabela 6 - Tempo de 7d. Resultado do teste de Tukey (5%)

Fonte de Luz	Barreira cerâmica	Média	Grupos Homogêneos		
LED	Com	30,58	A		
Foto	Com	41,00		B	
LED	Sem	44,94		B	C
Foto	Sem	49,46			C

Tabela 7 - Tempo de 30d. Resultado do teste de Tukey (5%)

Fonte de Luz	Barreira cerâmica	Média	Grupos Homogêneos	
LED	Com	27,64	A	
Foto	Com	29,88	A	
LED	Sem	39,99		B
Foto	Sem	42,17		B

CONCLUSÕES

Pode-se concluir que:

a) A interposição de uma barreira cerâmica diminuiu a microdureza do cimento resinoso dual, quando comparada à fotopolimerização direta na ausência de cerâmica;

b) A luz halógena foi mais eficiente na fotopolimerização do material que o LED;

c) Em todas as condições experimentais houve uma diminuição na microdureza após 30 dias de armazenamento em saliva artificial.

REFERÊNCIAS

1. Attar, N.; Tam, L.E.; McComb, D. Mechanical and physical properties of contemporary dental luting agents. J Prosthet Dent, v.89, n.2, p.127-34, Feb 2003.
2. Braga, R.R.; Ballester, R.Y; Carrilho, M.R.O. Pilot study on the early shear strength of porcelain-dentin bonding using dual-cure cements. J Prosthet Dent,

v.81, n.3, p.285-9, Mar 1999.
3. Braga, R.R.; Cesar, P.F.; Gonzaga, C.C. Mechanical properties of resin cements with different activation modes. J Oral Rehabil, v.29, p.257-62, 2002.
4. Breeding, L.C.; Dixon, D.L.; Caughman, W.F. The curing potential of light-activated composite resin luting agents. J Prosthet Dent, v.65, n.4, p.512-8, Apr 1991.
5. Caughman, W.F.; Chan, D.C.N.; Rueggeberg, F.A. Curing potential of dual-polymerizable resin cements in simulated clinical situations. J Prosthet Dent, v.86, n.1, p.101-6, July 2001.
6. Chadwick, R.G.; McCabe, J.F.; Walls, A.W.G.; Storer, R. The effect of storage media upon the surface microhardness and abrasion resistance of three composites. Dent Mater, v.6, p.123-8, 1990.
7. Darr, A.H.; Jacobsen, P.H. Conversion of dual cure luting cements. J Oral Rehabil, v.22, p.43-7, 1995.
8. Dunn, W.J.; Bush, A.C. A comparison of polymerization by light-emitting diode and halogen-based light-curing units. J Am Dent Assoc, v.133, n.3, p.335-41, 2002.
9. El-Bradawy, W.A., El-Mowafy, O.M. Chemical versus dual curing of resin inlays cements. J Prosthet Dent, v.73, n.6, p.515-24, June 1995.
10. El-Mowafy, O.M.; Rubo, M.H.; El-Bradawy, W.A. Hardening of new resin cements cured trough a ceramic inlay. Oper Dent, v.24, n.1, p.38-44, 1999.
11. Fujikabayashi, K.; Ishimaru, K., Takahashi, N.; Kohno, A. Newly developed curing unit using blue ligth-emitting diodes. Dent Jpn, v.34, p.49-53, 1998.
12. Hofmann, N.; Hugo, B.; Klaiber, B. Effect of irradiation type (LED or QTH) on photo-activated composite shrinkage strain kinetics, temperature rise, and hardness. Eur J Oral Sci, v.110, n.6, p.471-9, Dec 2002.
13. Hofmann, N.; Papsthart, G.; Hugo, B.; Klaiber, B. Comparison of photo-activation versus chemical or dual-curing of resin-based luting cements regarding flexural strength, modulus and surface hardness. J Oral Rehabil, v.28, p.1022-8, 2001.
14. Larsen, I.B.; Munksgaard, E.C. Effect on human saliva on surface degradation of composite resin. Scand J Dent Res, v.99, n.3, p.254-61, 1991.
15. Lee, I.B.; Um, C.M. Thermal analysis on the cure speed of dual cured resin cements under porcelain inlays. J Oral Rehabil, v.28, p.186-97, 2001.
16. Milleding, P.; Ahlgren, F.; Wennerberg, A.; Örtengren, U.; Karlsson, S. Microhardness and surface topography of a composite resin cement after water storage. Int J Prosthod, v.11, n.1, p.21-6, 1998.
17. Neppelenbroek, K.H.; Cruz, C.A.S. Cimentação de restaurações estéticas indiretas em posteriores. RGO, v.52, n.3, p.161-4, jul/ago/set 2004.
18. Rueggeberg, F.A.; Caughman, W.F. The influence of light exposure on polymerization of dual-cure resin cements. Oper Dent, v.18, n.2, p.48-55, Mar-Apr 1993.
19. Rueggeberg, F.A.; Craig, R.G. Correlations of parameters used to estimate monomer conversion in a light-cured composite. J Dent Res, v.67, p.932-7, 1988.
20. Santos JR., G.C.; El-Mowafy, O.; Rubo, J.H.; Santos, M.J.M.C. Hardening of dual-cure resin cements and a resin composite restorative cured with QTH and LED curing units. J Can Dent Assoc, v.70, n.5, p.323-8, 2004.
21. Söderholm, K.J. Degradation of glass filler in experimental composites. J Dent Res, v.60, p.1867-75, 1981.
22. Tsai, P.C.L.; Meyers, I.A.; Walsh, L.J. Depth of cure and surface microhardness of composite resin cured with blue LED curing light. Dent Mater, v.20, p.364-9, 2004.

Estudo clínico e imaginológico de carcinoma epidermoide de seio maxilar

Clinical and image study of maxillary sinus epidermoid carcinoma

Palavras-chave: Radiografia panorâmica. Tomografia computadorizada. Seio maxilar. Carcinoma.
Keywords: Panoramic radiography. Computed tomography. Maxillary sinus. Carcinoma.

Marília Soares de Melo*
Paulo Alvino Galvão Pimentel**

RESUMO

As neoplasias de seios paranasais correspondem a cerca de 3% de todos os tumores do corpo. Dentro desse grupo de patologias, as que têm origem no seio maxilar são as mais frequentes. Geralmente têm curso insidioso, sendo assintomáticas a princípio e posteriormente assemelhando-se a sinusopatias crônicas. O presente artigo descreve caso de paciente do gênero masculino, 45 anos, com histórico de tabagismo e alcoolismo intensos durante 15 anos, que apresentou assimetria facial com tumoração hemifacial direita na região maxilar e orbital. Notava-se também no lado direito: proptose ocular, obstrução nasal e expansão de rebordo alveolar e palato, além de sensibilidade dental durante a mastigação. O exame radiográfico panorâmico evidenciou opacificação sinusal e destruição do assoalho do seio maxilar direito. Os cortes de tomografia computadorizada mostraram lesão tumoral invadindo todo o seio maxilar e estendendo-se para a área de rebordo alveolar, fossa nasal, seio esfenoidal, seio etmoidal, fossa infratemporal, base de crânio, órbita e região zigomática. O histopatológico revelou tratar-se de carcinoma epidermoide de seio maxilar. O caso foi avaliado e julgado como inoperável pela equipe médica, que optou por tratamento com sessões de quimioterapia, realizadas integralmente, e de radioterapia. O paciente teve o suporte odontológico necessário para realizar a radioterapia, mas faleceu nesse ínterim. A importância do exame clínico minucioso e da associação de exames imaginológicos para o estabelecimento do diagnóstico da patologia é ressaltada, reforçando a contribuição da radiografia panorâmica e do exame tomográfico computadorizado para essa finalidade.

ABSTRACT

The paranasal sinus neoplasic lesions add about 3% of all body cancers. In this group those who begins in the maxillary sinus are more often. Usually the maxillary sinus tumours begin assymptomatic and after a time become similar to cronic sinus pathologies. This article shows a case of a male patient, 45 years old, with tabagism and alcoholism historical during fifteen years, presented assymetrical facial outline with growing of the right side in maxilar and orbital regions. Besides, the patient showed ocular proptosis, nasal obstruction and expansion of the palate and alveolar bone of the right side. There was dental pain in this side during the chewing. The panoramic test showed radiopacity and bone destruction of the right maxillary sinus floor. The computed tomografic images showed a tumour lesion growing in all the maxillary sinus and reaching the alveolar bone, nasal cavity, esfenoidal sinus, etmoidal sinus, infratemporal cavity, cranium base, orbit and zigomatic region. The histopathological test revealed an epidermoid maxillary sinus carcinoma. The patient pass through chemotherapy sessions and received all the odontological support to go through radiotherapy sessions but he died in the meanwhile. This work shows the importance of a minucious clinical examination and the association of imaginological tests to proper diagnosis of this pathology with a discussion about the role of panoramic radiography and computed tomography in this regard.

* Graduanda pela Universidade de Brasília.
** Mestre em Ciências da Saúde pela Universidade de Brasília.

INTRODUÇÃO E REVISÃO DE LITERATURA

As neoplasias malignas dos seios paranasais são raras e perfazem menos de 1% dos tumores malignos do corpo[4]. Dentro dessa amostra, 80 a 90% dos casos são de carcinomas espinocelulares da região de seio maxilar [4,5,7].

Os carcinomas de seio maxilar são patologias que acometem mais frequentemente em homens (duas vezes mais que mulheres), na quinta e sexta década de vida [4,10]. A correlação com o tabagismo foi documentada, especialmente quando este ocorreu por um longo período [3].

Doenças neoplásicas malignas de seio maxilar têm grande invasividade e, devido à sua proximidade com estruturas nobres do organismo, apresentam altas taxas de morbidade e mortalidade. Mesmo com os tratamentos propostos atualmente, as taxas de sobrevivência em cinco anos de acompanhamento são menores que 50%[12].

É necessário recordar a delimitação anatômica do seio maxilar para saber que estruturas o circundam e que comprometimento sintomatológico terá uma neoplasia que as atinja. De acordo com o relato de Epstein *et al.* [2] (1996), o seio maxilar tem formato de uma pirâmide triangular, com base na fossa nasal e ápice na região de processo zigomático. Posteriormente é delimitado pela fossa infratemporal e anteriormente pela superfície facial da maxila. O limite superior ou teto do seio maxilar é o assoalho da órbita e o limite medial é a parede lateral do nariz [2].

Ribeiro *et al.*[8] (1995) descreveram os possíveis caminhos de disseminação das neoplasias malignas de origem no seio maxilar para as estruturas adjacentes. As neoplasias que crescem em direção inferior comprometem o processo alveolar, sulco gengivo-bucal e palato; crescimento lateral compromete as regiões malar e zigomática; na direção medial há envolvimento de fossa nasal e palato ósseo; disseminação posterolateral compromete a fossa infratemporal; disseminação posterosuperior pode envolver o espaço pterigoideo, seio esfenoidal e base do crânio; crescimento *súpero-medial* atinge órbita, seio etmoidal e base do crânio[8]. Dependendo do estágio de comprometimento dessas estruturas, a patologia torna-se inoperável, tornando o prognóstico do paciente ainda mais reservado [8].

As neoplasias de origem sinusal são patologias que geralmente têm início e curso insidioso. Usualmente tratam-se de lesões assintomáticas em uma primeira fase e posteriormente, quando já se encontram mais avançadas, demonstram sintomatologia similar à encontrada em doenças inflamatórias crônicas. Essa semelhança leva, muitas vezes, a uma abordagem terapêutica errônea e a um retardo no diagnóstico correto da tumoração. Devido a essa situação, as lesões tumorais são descobertas quando já se encontram em estágio avançado de desenvolvimento e disseminação [1,3,4]. Geraldes Filho *et al.*[3] (2000) acreditam que o processo inflamatório crônico seja fator predisponente para o surgimento de neoplasias devido à metaplasia mucosa[3]. Em todo caso, pacientes com mais de 50 anos que venham a apresentar sintomas de sinusite crônica pela primeira vez devem obrigatoriamente ser submetidos a um exame mais minucioso, incluindo a histopatologia [4].

A sintomatologia pode se mostrar mais variável de acordo com as estruturas que estão sendo comprimidas ou destruídas pela tumoração. Dessa forma, se temos um avanço neoplásico com destruição da parede medial do seio maxilar, os sintomas mais frequentes são a obstrução nasal, exsudato, hemorragia e dor. Lesões comprometendo o assoalho do seio maxilar podem gerar sintomas como dor, entumescimento inexplicado dos dentes, tumefação do palato e rebordo alveolar e até uma comunicação bucosinusal. Quando a tumoração se estende lateralmente, notamos tumefação facial e vestibular, dor e hiperestesia de dentes superiores. Neoplasias que afetam teto do seio maxilar geram sintomas como diplopia e proptose enquanto que disseminação para região posterior leva a comprometimento dos músculos da mastigação, gerando trismo doloroso, e das estruturas auriculares. O envolvimento ganglionar foi relatado em cerca de 10% dos casos [4].

Baptista *et al.*[1] (2002) relataram casos de comprometimento órbito-craniano por tumores malignos sinonasais, estudados por tomografia computadorizada, tendo em sua amostra três casos (30%) de tumores originados no seio maxilar.

O exame imaginológico associado ao histórico clínico do paciente é a principal fonte diagnóstica disponível no que diz respeito às patologias sinusais. Além das imagens convencionais, podemos contar com a tomografia computadorizada e com a ressonância magnética, que fornecem informações mais precisas quanto à profundidade e extensão da lesão, bem como quanto ao comprometimento de estruturas craniofaciais nobres [8]. É importante ressaltar que cada tipo de exame fornece informações relevantes, seja numa fase inicial de diagnóstico, seja numa fase de planejamento terapêutico.

As técnicas radiográficas convencionais como a paronâmica, Waters, Caldwell, perfil e Hirtz podem ser utilizadas para análise preliminar de patologias do seio maxilar [2,8].

A radiografia panorâmica, pela sua ampla aceitabilidade e frequência nos consultórios odontológicos, se reveste de fundamental importância para análise do seio maxilar. Essa tomada radiográfica permite uma boa visualização das cavidades relativas aos seios maxilares, sobretudo de suas paredes posteriores [2].

A técnica de Waters permite uma melhor visualização da região orbitária, seios maxilares e ossos zigomáticos. Pela técnica de Caldwell podemos analisar as órbitas, ossos zigomáticos, fossas nasais, células etmoidais e seio frontal. A radiografia de perfil mostra o palato ósseo e demais seios paranasais. A técnica de Hirtz nos provê imagens do complexo maxilomandibular, ossos e arcos zigomáticos e porções médias e posteriores do crânio cefálico [8].

As imagens radiográficas convencionais podem fornecer dados inespecíficos em relação à patologia. Um carcinoma em estágio precoce pode se assemelhar a uma sinusite ou formação de pólipo sinusal. Em estágio mais avançado, pode ser notado um contorno alterado do seio, com destruição óssea e radiotransparências irregulares [4].

Se o exame cuidadoso da radiografia

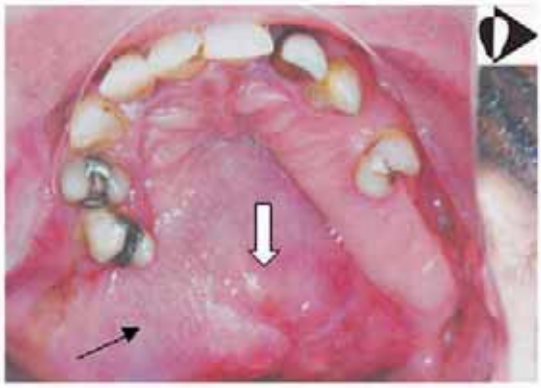

Fig. 1 - Aspecto intrabucal. Note tumoração no palato duro (seta larga) e expansão do processo alveolar na região posterior do lado direito (seta estreita)

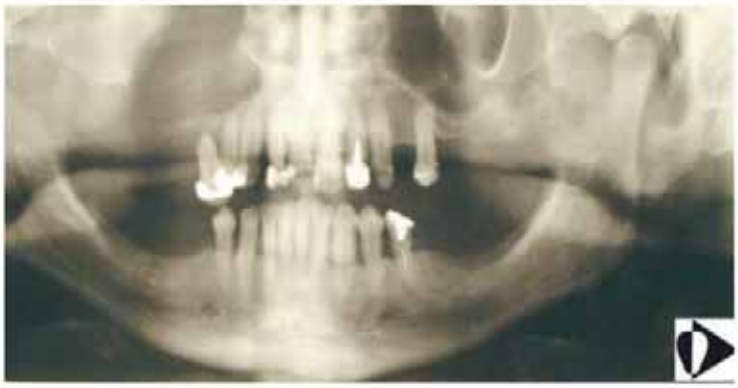

Fig. 2 - Imagem panorâmica. Opacificação do seio maxilar direito e destruição das paredes ósseas da região posterior e de assoalho

convencional revela opacidade sinusal e o mais ligeiro indício de destruição óssea faz-se mister recorrer a técnicas mais avançadas de imagem para confirmação ou não da hipótese diagnóstica.

Nesse ponto a tomografia computadorizada revela seu papel na identificação de alterações nos planos faciais e paredes sinusais. Devido à possibilidade de visualização de estruturas indistinguíveis na radiografia convencional, pode-se com esse exame verificar as extensões tumorais para região de órbita, fossa infratemporal e cavidade craneal [4, 11]. Essas informações colaboram sobremaneira na definição do estadiamento tumoral e no planejamento terapêutico.

Enquanto a tomografia computadorizada permite uma análise óssea mais apurada, a imagem de ressonância magnética provê informações mais definidas acerca dos tecidos moles, com definição precisa dos limites da neoplasia. Além disso, apresenta a vantagem de não expor o paciente à radiação [8, 11].

Tendo sido feitas estas considerações quanto aos exames imaginológicos disponíveis à nossa avaliação, é obrigatório comentar que somente aliando esses à histopatologia, que define as características intrínsecas de cada tipo de malignidade, poderemos concluir o diagnóstico. A partir daí a equipe multidisciplinar que propõe a abordagem terapêutica para esses casos poderá atuar de forma mais adequada.

Com o propósito de ilustrar e dar ensejo à discussão das informações acima elencadas, segue um relato de caso de carcinoma epidermóide de seio maxilar.

CASO CLÍNICO

Paciente do gênero masculino, com quarenta e cinco anos de idade, leucoderma, procurou o serviço de odontologia do Hospital Universitário de Brasília queixando-se de inchaço na face do lado direito, dificuldade para mastigar, com sintomatologia dolorosa nos dentes 14 e 15 e obstrução nasal do lado direito.

Ao ser inquirido a respeito da duração dos sintomas o paciente informou que os mesmos surgiram há três meses. Negou qualquer patologia sistêmica e qualquer antecedente familiar de relevância. Referiu, entretanto, ter sido fumante (1 maço por dia, em média) e etilista (frequência diária) durante quinze anos, tendo abandonado tais vícios há 5 anos.

Ao exame extrabucal foi verificada assimetria facial, com tumoração da hemiface direita na região maxilar, estendendo-se à região orbital. A palpação da cadeia ganglionar cervical não revelou informação relevante.

O exame intrabucal revelou uma tumoração na região palatal posterior direita de consistência rígida com expansão alveolar. (Figura 1) Durante avaliação dentária, o paciente sentiu dor à pressão sobre os dentes 14 e 15. Outras afecções dentárias foram notadas, exigindo tratamento pela especialidade de Dentística.

Foi requisitado exame radiográfico panorâmico e neste observou-se uma descontinuidade do assoalho do seio maxilar direito, com destruição óssea nessa região e na região posterior, além de uma opacificação quando comparado ao seio contralateral (Figura 2).

A partir dessa avaliação foi requisitado exame tomográfico computadorizado. Foram selecionadas as imagens mais representativas para a descrição e análise da patologia em questão.

A imagem tomográfica axial (Figura 3) evidencia zona hiperdensa de todo o espaço correspondente ao seio maxilar e seio esfenoidal direitos. É evidenciada também assimetria facial, com tumoração da face do lado direito e exoftalmia unilateral, com comprometimento da parede medial da órbita.

A imagem axial (Figura 4) mostra destruição total da maxila com invasão em direção à base do crânio. A tumoração invade, ainda, a região malar e zigomática ipsilateral.

As imagens coronais (Figuras 5 e 6) evidenciam a invasão do maciço de tecido tumoral no seio maxilar, comprometendo também as células etmoidais, fossa nasal e órbita do lado direito.

A imagem sagital (Figura 7) dimensiona o comprometimento anteroposterior da tumoração, que vai desde a parede anterior da maxila até a região de fossa pterigoide. Nota-se também a invasão da base do crânio à altura do osso esfenoide.

O exame histopatológico foi requisitado para identificação do tipo de tumoração.

Fig. 3 - Tomografia computadorizada – corte axial. Opacificação do espaço correspondente ao seio maxilar (seta larga) e seio esfenoidal (seta estreita). Tumefação facial e exoftalmia do lado direito (pontas de seta)

Fig. 4 - Tomografia computadorizada – corte axial. Destruição do processo alveolar e osso basal do lado direito da maxila (seta larga). Tumoração invadindo região malar e zigomática ipsilateral (setas estreitas)

Fig. 5 - Tomografia computadorizada – corte coronal. Tumoração invadindo seio maxilar (seta larga) e fossa nasal do lado direito (seta estreita)

Fig. 6 - Tomografia computadorizada - corte coronal. Tumoração invadindo seio maxilar (seta larga); células etmoidais (seta estreita preta) e órbita do lado direito (seta estreita branca)

O laudo registrou o diagnóstico de carcinoma epidermoide do seio maxilar.

Todos os exames e informações diagnósticas foram repassados à equipe médica responsável pelo plano de tratamento do paciente. Após avaliação da equipe, constatou-se tratar de lesão inoperável devido à extensão do tumor e ao comprometimento de estruturas nobres do crânio. Optou-se por fazer uma abordagem quimioterápica a princípio e posteriormente radioterápica.

O paciente realizou as sessões de quimioterapia e foi preparado pela equipe de Odontologia, recebendo todo o tratamento dentário necessário, para submeter-se às sessões de radioterapia. Nesse ínterim o paciente veio a óbito.

DISCUSSÃO

De acordo com a descrição realizada podemos notar que o carcinoma epidermoide de seio maxilar trata-se de uma patologia rara e que apresenta prognóstico muito severo. Evidenciou-se também tratar-se de neoplasia que raramente é diagnosticada precocemente devido ao comportamento ao mesmo tempo invasivo e silencioso da mesma. O fato de a patologia ser diagnosticada em fase avançada dificulta sobremaneira a condução de um tratamento eficiente e, como tem sido relatado na literatura, a sobrevida dos pacientes é muito curta [3, 4, 7, 8].

Contrapondo as características clínicas apresentadas no caso clínico descrito com aquelas tradicionalmente relatadas, podemos perceber que há muitas semelhanças. O paciente pode ser incluído justamente no grupo que é indicado como o mais susceptível à patologia, ou seja, o grupo de homens próximos à quinta década de vida [4, 10], com histórico de tabagismo intenso [3].

Em relação às características sintomatológicas, percebemos que há uma coincidência quanto à forma de evolução da patologia. Em sua fase inicial não há qualquer sintomatologia. Em fase avançada surgem sintomas como obstrução nasal, dores em regiões dentárias e tumefação do palato e rebordo alveolar, tal qual relatado na literatura, dados esses que já refletem o grau de expansão da tumoração. Além desses, outros sintomas como a tumefação facial e vestibular e proptose unilaterais denotam a invasividade da lesão, especialmente se consideramos o curto período que a mesma levou para atingir tais proporções, cerca de três meses do aparecimento dos sintomas até a primeira avaliação clínica [4].

Portanto, mais uma vez, a descoberta da neoplasia foi realizada em estágio já avançado de disseminação, o que abre um questionamento acerca de quais medidas clínicas poderiam ser tomadas para reverter esse panorama.

Em relação à avaliação imaginológica foi utilizada uma associação de imagem radiográfica panorâmica, para análise preliminar, e imagem tomográfica computadorizada, para estudo mais aprofundado da patologia.

A utilização dessas imagens em associação está respaldada pelo trabalho de Epstein *et al.* [2] (1996) que comparou as indicações e a aplicabilidade da panorâmica e da tomografia computadorizada no estudo e avaliação de malignidades presentes no seio maxilar [2].

Estes autores afirmam que a radiografia panorâmica tem valor na detecção de tumores e lesões císticas, bem como patologias do seio maxilar, incluindo lesões malignas. Já a tomografia computadorizada é indicada para detecção de destruição óssea ou comprometimento de estruturas perisinusais como a fossa infratemporal, fossa pterigopalatina, ór-

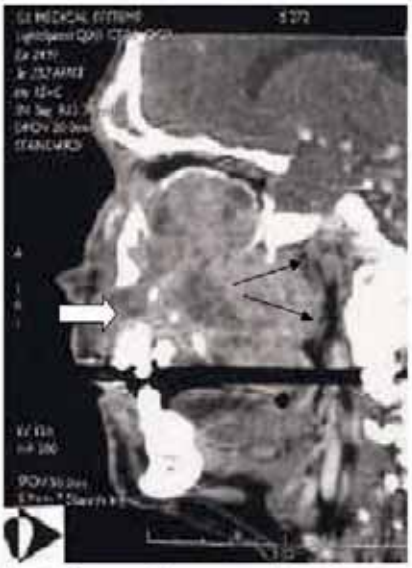

Fig. 7 - Tomografia computadorizada - corte sagital. Tumoração destruindo parede anterior da maxila (seta larga) e atingindo fossa pterigóide (setas estreitas)

bita e tecidos musculares adjacentes [2, 6].

Em contraposição, alguns autores sugerem que as radiografias convencionais sejam supérfluas para o diagnóstico das patologias sinusais. Estes autores ressaltam que tão somente a tomografia computadorizada e a ressonância magnética sejam úteis a essa finalidade [9].

É notório que exames como a tomografia computadorizada e a ressonância magnética fornecem informações mais precisas e detalhadas. Entretanto é necessário ressaltar que esses exames não são solicitados rotineiramente pelos cirurgiões-dentistas, apesar desses profissionais também serem responsáveis pelo diagnóstico das patologias do seio maxilar.

Devido à preocupação em diagnosticar precocemente e às dificuldades de acesso dos pacientes a exames mais sofisticados devemos salientar a importância da panorâmica como análise preliminar. Além disso, essas imagens fazem parte da rotina clínica dos consultórios odontológicos e, se analisadas de forma mais criteriosa, podem servir de fonte inestimável de informações diagnósticas. Dessa forma, a suspeita de lesão maligna poderá ser inferida em tempo hábil para diagnosticá-la e tratá-la visando prognóstico mais favorável, diferentemente do que apresentou este caso clínico.

CONCLUSÃO

Diagnosticar neoplasias de seio maxilar em estágio inicial é tarefa árdua. Especialmente quando os casos são assintomáticos ou apresentam sintomatologia semelhante a das infecções crônicas, podendo ser confundidos com sinusopatias comuns.

Considerando a rápida disseminação da lesão e a severidade do prognóstico é necessário que sintomas relacionados a sinusopatias não sejam menosprezados pelo profissional e pelo paciente, sobretudo quando surgirem de modo repentino, sem causa infecciosa aparente ou histórico de doenças respiratórias.

Ademais, a avaliação minuciosa dos exames imaginológicos se mostra essencial. Qualquer alteração que indique destruição óssea das paredes limitantes do seio maxilar deve ser investigada mais profundamente e para isso devem ser utilizados todos os exames disponíveis.

REFERÊNCIAS

1. Baptista, A. C. *et al.* Comprometimento órbito-craniano por tumores malignos sinonasais: estudo por tomografia computadorizada. Radiol Bras 2002; 35(5): 277-285.
2. Epstein, J. B. *et al.* A comparison of computed tomography and panoramic radiography in assessing malignancy of the maxillary antrum. Oral Oncol Eur J Cancer, vol 32B, n. 3, pp. 191-201, 1996.
3. Geraldes Filho, J. C. L.; A Sobrinho, J. Análise clínica e epidemiológica descritiva do carcinoma espinocelular do seio maxilar. RBORL 65(6) 2000.
4. Goaz, P. W.; White, S. C. Senos paranasales. Radiologia Oral: principios e interpretación. Madrid: Doyma libros. 1995. p. 615-617.
5. Goto, E. Y.; Lorenzetti, F. T. M.; Voegels, R. L. Tumor carcinóide de seio esfenoidal: relato de caso. RBORL 63(2) 2001.
6. Khan, M. H. *et al.* 12 years experience of 3D CT planning for maxillary sinus carcinoma: factors affecting local recurrence. I. J. Radiation Oncology, v. 51, n 3, supplement 1, 2001.
7. Le, Q-T. *et al.* Lymph node metastasis in maxillary sinus carcinoma. Int. J. Radiation Oncology Biol *Phys*, v. 46 n 3, pp. 541-549, 2000.
8. Ribeiro, M. C. G. *et al.* Métodos radiológicos na avaliação das neoplasias malignas dos seios paranasais. Radiol Bras 28(6): 301-7, nov.-dez.1995.
9. Rudralingam, M.; Jones, K.; Woolford, T.J. The unilateral opaque maxillary sinus on computed tomography. British Journal of Oral and Maxillofacial Surgery 2002 (40), 504-507.
10. SternberG, S. S. Diagnostic surgical pathology. Philadelphia: Lippincott-Raven. 1996. 2 ed. pp. 861-2
11. Vogl, T. J. *et al.* Seios paranasais e esqueleto facial adjacente. Diagnóstico diferencial por imagem da cabeça e pescoço. Rio de Janeiro: Revinter. 2003 p. 157-182
12. Yoshimura, R *et al.* Trimodal combination therapy for maxillary sinus carcinoma. Int. J. Radiation Oncology Biol. Phys.,vol. 53, n 3, pp. 656-663, 2002.

Estudo histológico de implantes de polímero de mamona em rebordos infraorbitários de coelho

Estudo histológico de implantes de polímero de mamona em rebordos infraorbitários de coelho

Palavras-chave: Biomateriais. Enxertos ósseos. Implantes aloplásticos. Polímero de Mamona. Coelhos.
Keywords: Biomaterials. Bone grafts. Alloplastic implant. Castor oil polymer. Rabbits.

José Carlos Garcia de Mendonça*
João Carlos Castro Monteiro**
Diego Rodrigo Paulillo Bazan**
Juliana Pedroso de Mendonça***
Fabiana P. Mendonça****

RESUMO

Esse estudo tem como objetivo, analisar em nível histológico, a neoformação óssea e a incorporação do cimento derivado do polímero da mamona, em rebordo infraorbitário de coelhos. Doze coelhos Nova Zelândia, machos e adultos, foram distribuídos aleatoriamente em três grupos de quatro animais cada. Defeitos em osso zigomático de 5mm de diâmetro e perenes foram confeccionados e preenchidos com discos pré-fabricados de poliuretana. Os animais foram sacrificados após 30, 60 e 90 dias e as peças anatômicas foram avaliadas macro e microscopicamente. Foram utilizados os testes de Student, de Fischer e de Mc Nemar para a análise estatística dos resultados. A poliuretana de mamona se adaptou ao defeito não necessitando fixação. Houve a formação de tecido conjuntivo fibroso envolvendo a poliuretana, contudo sem reação inflamatória nem presença de células gigantes. Verificou-se áreas acidófilas e basófilas nos poros do material implantado, sugestivas de núcleos celulares aos 90 dias. A poliuretana de mamona foi biocompatível, sendo alternativa para o uso em defeitos ósseos, não causando reação inflamatória deletéria.

ABSTRACT

This histologically study aims to evaluate the bone neoformation and the integration of the castor oil polymer implanted in rabbit infraorbital ridge. Twelve New Zeland rabbits, males and adults, were distributed randomly in three groups of four animals each. Bone cavities with 5mm in diameter and traversing totally the zigomatic bone were created and filled with the polymer discs. All animals were sacrificed after 30, 60 and 90 days and the anatomical peaces were evaluated macro and micro. The Student´s, the Ficher´s and the McNemar´s tests were used to evaluate statistically the results. The castor oil polymer adapted well to the defect dispensing any fixation. There was the formation of fibrous connective tissue around the polymer, but without any inflammatory or giant cell reaction. After 90 days, acid and alkaline regions were found inside the micropores of the polymer, suggesting nucleus of cells. The castor oil polymer was biocompatible and may be considered an alternative for bony defects. It doesn´t cause any undesired inflammatory reaction.

* Prof. Ms. da Disciplina de Cirurgia e Traumatologia Bucomaxilofacial da Faculdade de Odontologia da Universidade Federal de Mato Grosso do Sul. Coordenador do Curso de Residência em Cirurgia e Traumatologia Bucomaxilofacial-Núcleo do Hospital Universitário.

** Residentes em Cirurgia e Traumatologia Bucomaxilofacial da Faculdade de Medicina da Universidade Federal de Mato Grosso do Sul-Núcleo do Hospital Universitário.

*** Cirurgiã-dentista, voluntária do Serviço de Cirurgia e Traumatologia Bucomaxilofacial -Núcleo do Hospital Universitário.

**** Acadêmica do Curso de Medicina da Universidade Federal da Grande Dourados (UFGD).

INTRODUÇÃO

O tecido ósseo, além de suas propriedades mecânicas, apresenta uma grande capacidade de regeneração espontânea. Porém, esta capacidade é limitada, de tal forma que o reparo de defeitos ósseos extensos tem ainda no osso autógeno o padrão ideal de material reconstrutivo[11, 1].

Contudo, o enxerto ósseo autógeno exibe vários inconvenientes como: tamanho da área doadora limitada, risco de infecção na área doadora, intensa reabsorção (em torno de 35%), dificuldade de conduta terapêutica[20,27,23,9] ; principalmente no caso de paci-

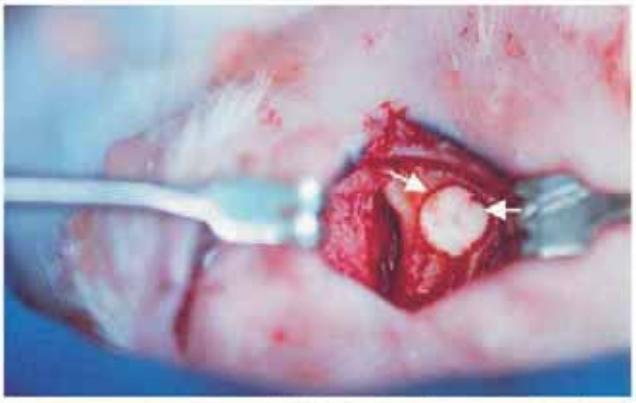

Fig. 1 - Adaptação do bloco pré-fabricado do polímero no defeito ósseo padrão, sem fixação (setas)

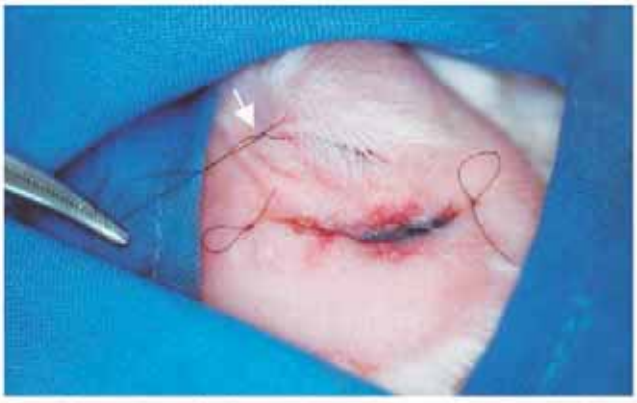

Fig. 2 - Sutura intra-dérmica com fio monfilamentar de nylon 6.0. Notar a tarsorrafia (seta)

entes com baixa reserva de osso autógeno (crianças, idosos) ou com uso prévio dessas reservas em cirurgias anteriores; além de aumentar o tempo operatório, morbidade e o risco de mortalidade[27,24].

Além de osso autógeno, que pode ser proveniente de várias partes do corpo humano, inúmeras são as opções disponíveis ao cirurgião para o preenchimento dos pequenos e grandes defeitos, destacando-se: osso homólogo, osso xenógeno bovino e diversos biomateriais (metais inertes, cerâmicas e os polímeros)[13,18,8,20,10].

O enxerto homólogo foi primeiramente estudado por McEwen[15] em 1881. Embora esteja prontamente disponível (banco de ossos) e elimine o problema de dor na região doadora, o grande aspecto desfavorável é a antigenicidade, com reação tipo antígeno-anticorpo[18, 10].

Já o enxerto xenógeno, como o enxerto de osso bovino, além do risco de contaminação por zoonoses (encefalopatia espongiforme bovina – doença da vaca louca, por exemplo) envolve um processo de preparo e armazenamento que altera suas características. Os resultados não são satisfatórios quando comparados aos enxertos autógenos[2, 7,14,22,19,26].

Os biomateriais constituem uma opção para o preenchimento de defeitos ósseos segmentares. Esses materiais são parcialmente inertes e alguns deles têm taxas variáveis de reabsorção (fagocitose, hidrólise)[21]. O grande desafio é sua biocompatibilidade[10].

Dentre os biomateriais, o polímero derivado do óleo da semente de mamona (***Ricinus comunis***) apresenta um baixo índice de resíduos e diferentes estruturas físicas dando margem a variações na resistência, densidade, consistência e porosidade que permitem variações na osteocondução. Também apresenta uma fórmula molecular que tem se mostrado compatível com os tecidos vivos em virtude de suas propriedades físico-químicas[11, 10,12].

A poliuretana de mamona é fornecida, comercialmente, em dois frascos separados, um contendo o poliol (-OH) e o outro contendo o pré-polímero (NCO). Ambos serão misturados no carbonato de cálcio com o propósito de conferir maior porosidade à mistura e visibilidade aos raios X[11,10]. A reação de polimerização é discretamente exotérmica (em torno de 40^0 C) atingindo o estado "adesivo" em 3 a 5 minutos e "manipulável" (biomassa) em 5 a 10 minutos. Leva em torno de 20 minutos para total presa, lembrando um plástico endurecido.

No produto final da polimerização não existe sítio ativo livres (-OH e/ou NCO), para futura interação no corpo humano. A polimerização do composto, dentro ou fora do sítio de implante pode gerar diferenças importantes na sua futura integração[11,10,17].

Assim, surgiu a proposta de uma pesquisa visando o estudo experimental da poliuretana de mamona como material de implante para o preenchimento de defeito ósseo padronizado em rebordo infraorbitário de coelhos, com um tipo particular de preparo e aplicação do produto.

MATERIAIS E MÉTODOS

Foram utilizados 12 coelhos isogênicos (*Oryctolagus cuniculus*), da linhagem Nova Zelândia, albinos, machos, de 3 a 6 meses de idade, peso médio de 2,6 quilogramas (kg), fornecidos pelo Biotério Central da Universidade Federal de Mato Grosso do Sul (UFMS).

Os animais foram distribuídos por sorteio em três grupos, com quatro animais cada, conforme a data de avaliação de 30, 60 e 90 dias, sendo chamados de GI-30, GI-60, GI-90.

Os procedimentos pré-anestésicos e de anestesia foram baseados em preceitos recomendados pela Medicina Veterinária da UFMS, assim como a escolha das drogas e doses utilizadas. Somente após a obtenção do plano anestésico realizou-se a tricotomia.

O olho do lado operado de todos os animais foi protegido com pomada oftálmica de Gentamicina, momentos antes de se fazer a antissepsia, com álcool iodado a 2%, e em seguida colocou-se o pano operatório fenestrado estéril. Efetuou-se a tarsorrafia com mononylon 5.0, com o propósito de proteger o globo ocular. Realizou-se a incisão da pele e tela subcutânea abaixo da pálpebra inferior (blefaroplástica) ao longo do rebordo ósseo do arco zigomático, seguido de dissecção romba promovendo-se a exposição do mesmo. Fez-se a incisão, descolamento e afastamento do periósteo na margem infra-orbitária, levantando-se a periórbita inferior e expondo-se a cortical óssea lateral do arco zigomático.

Com trefina cirúrgica de 4,25mm de

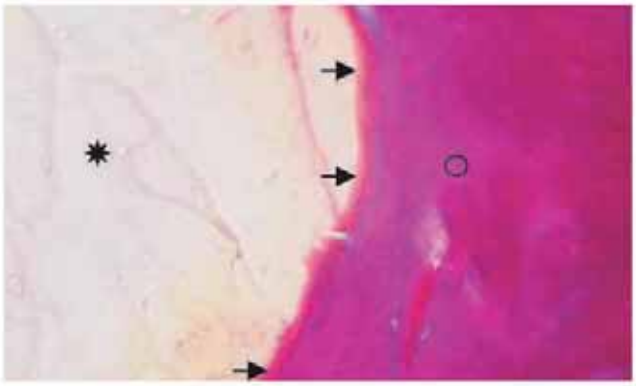

Fig. 3 - Fotomicrografia do polímero da mamona (*), aos 30 dias. Observa-se adaptação adequada do material (setas), na interface com osso receptor (O). HE, 100x

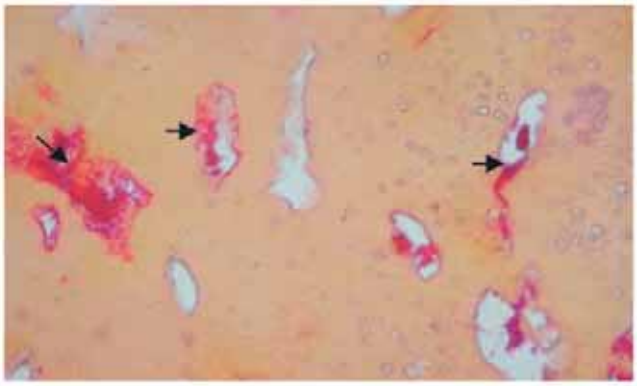

Fig. 4 - Fotomicrografia do polímero aos 30 dias. Observa-se áreas de hemorragia com hemáceas degeneradas no interior dos poros do material (setas). HE, 100x

diâmetro interno e 5,00mm de diâmetro externo, sob irrigação contínua com solução salina isotônica a 0,9%, confeccionou-se um defeito ósseo circular na linha média do arco zigomático, traspassando toda espessura do osso, promovendo-se um defeito ósseo "perene" (oco) com 5,00mm de diâmetro. Nos animais o defeito criado no osso receptor da órbita esquerda foi preenchido com o bloco pré-fabricado do polímero da mamona, esterilizado previamente com óxido de etileno, com 5,00mm de diâmetro por 3,00mm de espessura, o qual ajustou-se no defeito sem necessidade de fixação (Figura 1).

Procedeu-se a síntese do plano muscular com pontos separados com fio monofilamentar de nylon 5.0, embutindo-se os nós em direção à profundidade. Realizou-se a síntese contínua intra-dérmica (tela subcutânea e pele) empregando-se fio monofilamentar de nylon 6.0, e em seguida realizou-se a limpeza da ferida operatória com solução salina isotônica a 0,9% e curativo com antibiótico tópico (rifamicina spray), deixando-a descoberta (Figura 2).

Durante a experimentação, os animais permaneceram no Biotério Central da UFMS, em gaiolas metálicas, alimentados com ração própria para a espécie e água à vontade. Antes dos procedimentos cirúrgicos, os animais eram pesados e os valores anotados em protocolo.

Os animais toleraram bem a anestesia e o ato cirúrgico, recuperando seus reflexos e deambulando livremente em seguida. Decorrido o período de observação de 30, 60 e 90 dias, os animais foram submetidos à anestesia similar à do ato operatório, seguida de injeção intramuscular de pentobarbital sódico, na dose de 50mg/kg, promovendo a eutanásia.

Os ossos zigomáticos foram expostos, após terem sido cuidadosamente dissecados os tecidos moles suprajacentes, e removidos intactos. Em seguida, as peças foram imersas em frascos de vidros herméticos, individuais, com formol tamponado a 1%, e encaminhadas para o Serviço de Anatomopatologia da Disciplina de Patologia Geral e Bucal da UFMS, para estudo histológico.

O teste "t" de Student, o teste do quiquadrado ou teste exato de Fischer e o teste de Mc Nemar foram utilizados para a análise estatística dos resultados.

RESULTADOS

Macroscopicamente, em todos os animais, observou-se tecido fibroso em toda extensão e nas interfaces do material implantado, que diminuía de maneira inversamente proporcional ao tempo transcorrido. O material implantado encontrava-se bem visível e adaptado com aspecto poroso. Um único animal do grupo I – 30 apresentou deslocamento do implante da poliuretana, provavelmente devido à ação da musculatura extrínseca do olho durante a movimentação do globo ocular.

Microscopicamente, em todos os animais, nos períodos estudados, o material implantado apresentava-se envolvido por tecido conjuntivo denso fibroso, bem organizado, sem reação inflamatória ou presença de células gigante tipo corpo estranho, formando assim, uma cápsula em torno do mesmo. (Figuras 3, 5 e 6).

Pode-se também observar nos animais do grupo I-30, áreas hemorrágicas com hemáceas degeneradas no interior dos poros do implante. (Figura 4). Aos 60 dias e em 25% dos animais, observou-se áreas acidófilas (tecido conjuntivo) no interior dos poros do implante. Aos 90 dias e em 50% dos animais estudados, observou-se um aumento da acidofilia (tecido conjuntivo) e aparecimento de estruturas basófilas (núcleos celulares) em atividade orgânica (Figura 7).

DISCUSSÃO

A correção de defeitos ósseos com perda de substância tem no enxerto ósseo autógeno a melhor opção[11]. O enxerto ósseo integra-se adequadamente aos tecidos vizinhos, tem boa resistência e perenidade. No entanto, tem como fator limitante a quantidade de material, às vezes, necessária para a correção do defeito. Além de que a obtenção desse enxerto acarreta maiores riscos para os paciente[27, 24].

Os diferentes materiais e os enxertos ósseos homólogos e xenógenos usados possuem limitações na sua aplicação[2], na sua integração com os tecidos vizinho[18, 10], biocompatibilidade [7,12,24] e na sua resistência e/ou durabilidade[23,9].

O cimento de polímero derivado do óleo da mamona preenche quase todos os requi-

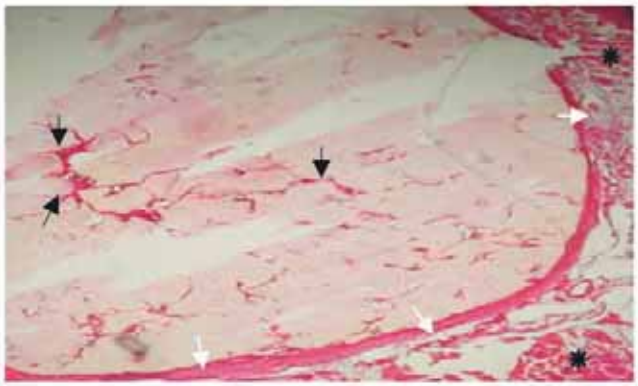

Fig. 5 - Fotomicrogrfia aos 60 dias. Observa-se áreas acidófilas pela penetração de te-conjuntivo no interior dos poros (setas pretas), e cápsula fibrosa sem reação inflamatória envolvendo o material (setas brancas). Musculatura extrínsica do olho (*). HE, 100x

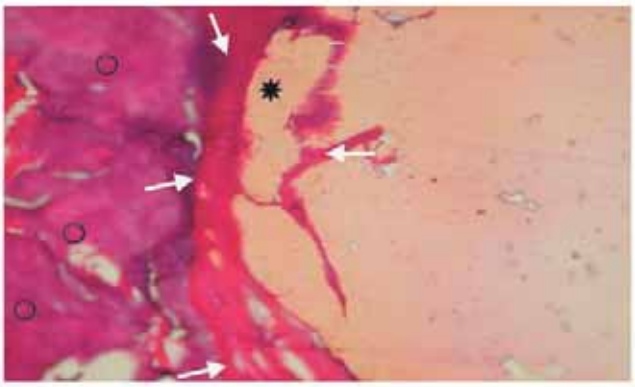

Fig. 6 - Fotomicrografia aos 60 dias. Observou invaginação da cápsula fibrosa para o indo material, provocando pseudoencistamento (*). Na interface implante-osso, tecido fibroso acelular (setas). (O) osso neoformado na periferia do defeito. HE, 400

sitos citados da qualidade de um material biológico tido como "ideal". Tem demonstrado ser originalmente: biocompatível[10,12,5,25], osteocondutor[12,5]; antimicrobiano[3], isolante térmico e elétrico[5]; osteointegrável[10,12,5], reabsorvível[10,12,5], além de inúmeras outras propriedades físicas.

Transportando para a prática, onde os defeitos ósseos são irregulares e de volumes variados, a utilização da mamona em blocos pré-fabricados permite remodelar áreas com perda óssea, facilitando seu emprego na reconstrução do contorno do esqueleto bucomaxilofacial.

Macroscopicamente, a identificação do material implantado foi imediata, possivelmente em virtude da lenta reabsorção deste polímero de natureza lipídica que ocorre por um mecanismo de lipólise segundo observações de estudos citoquímicos[5]. Isto implicaria em um processo enzimático que não requer a participação de células gigantes, constituindo-se assim em uma resposta tecidual desejada no processo de regeneração dos tecidos.

Neste estudo, todo o espaço do defeito ósseo perene foi preenchido com o material implantado (não houve a formação de coágulo sanguíneo no seu interior, importante para o neocrescimento ósseo, segundo Buser *et al.*[3], e a disponibilidade de osteoblastos preservados em contato com o material existiu somente nas margens do defeito original. Isso poderia justificar também o atraso na neoformação óssea[20,28] da camada cortical dos animais.

Não houve em nenhum momento nos três períodos dos tempos avaliados neoformação óssea na interface implante-osso receptor. A observação microscópica mostrou apenas tecido conjuntivo denso fibroso envolvendo o material, sem reação inflamatória ou células gigantes de corpo estranho. Notamos também áreas de maior acidofilia no interior dos poros do implante, e aos 90 dias, houve a presença de substância basófilas entre as acidófilas, sugerindo núcleos celulares em atividade sintetizando matriz orgânica para futura deposição óssea semelhante ao processo natural de ossificação intramembranosa[3].

A reação orgânica de encapsular um material implantado indica que esta é a maneira que o organismo tem de isolar um corpo inerte, sendo a espessura da camada fibrosa inversamente proporcional ao grau de aceitação do material implantado[4]. Os resultados do trabalho foram similares aos de Ohara *et al*[17] e Jacques[1] que também observaram essa reação fibrosa em torno da poliuretana implantada do tipo pseudoencistamento (Figura 7).

Não houve sinais de aparecimento de foco inflamatório importante, e nenhuma reação granulomatosa tipo corpo, demonstrando assim, grande aceitação orgânica do material implantado estando em acordo com os trabalhos de Costa[6], Ignácio[10] e Oliveira et al[16]. Com exceção de Vilarinho *et al.*[25] que encontraram poucas células inflamatórias e algumas células multinucleadas aos 15 e 30 dias em experimento realizado com fragmentos da poliuretana da mamona (com e sem cálcio), colocadas na câmara anterior do olho de camundongos, nenhum outro autor notou qualquer sinal de reação do tipo corpo estranho à poliuretana.

Apesar das evidências que sugerem que o polímero seja reabsorvível, não foi encontrada, no espaço de tempo de três meses, reabsorção do material.

Outros estudos que possam adequar uma paridade da biomassa à osteoindução do implante final, é uma linha a ser pesquisada. A associação de drogas, fatores hormonais ou eletrolíticos, locais ou sistêmicos, que possam modular o processo de reparação óssea também são passíveis de pesquisa para contribuir para possível integração do material.

CONCLUSÕES

1. O material implantado teve boa aceitação pelo organismo, sendo biocompatível, não causando reação inflamatória de importância e nem reação de células gigantes tipo corpo estranho, formando uma cápsula fibrosa ao seu redor;

2. Na sua apresentação em blocos pré-fabricados, adaptou-se ao defeito ósseo induzido, sem necessidade de fixação, atuando como um espaçador biológico;

3. Seu aspecto poroso permite a penetração de vasos sanguíneos e de tecido conjuntivo no seu interior;

4. Nos períodos de tempo estudado não observou-se, histologicamente, neoformação óssea na superfície externa ou

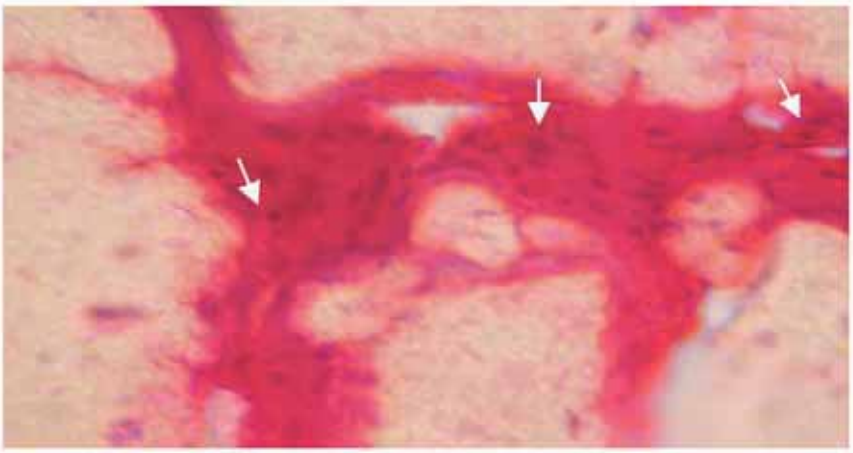

Fig. 7 - Fotomicrografia de 90 dias. Observa-se áreas basófilas (núcleos celulares). HE, 400x

no interior do material;

5. Não houve união sólida na interface implante-osso.

REFERÊNCIAS

1. Bôer HH. The history of bone grafts. Clin Orthop. 1988; 226:292-298.
2. Bolander ME, Bailian Q. The use of desmineralized bone matrix in the repair of segmental defects. Argumentation with extracted matrix proteins and a comparison with autologous grafts. J Bone Joint Surg. 1986; 68(A): 1264-1274.
3. Buser D, Dahlin C, Schenk RK. Regeneração óssea guiada na implantodontia. 1.ed. Quintessense; 1996. 2:31-46.
4. Chavpil M. Zinc on other factors of the pharmacology of wound healing. In: Hunt TK. (Ed.). Wound healing and wound infection. New York: Aplleton Century – Crafts, 1980;135-152.
5. Chierice GO. Pesquisa e desenvolvimento de biomateriais baseados em poliuretanas derivadas do óleo de mamona. SNM-PADCT-II. 1994.
6. Costa CAS, Marcantonio RAC, Hebling J, Teixeira HM. Biocompatibilidade do polímero de poliuretana vegetal derivada do óleo de mamona em estudo comparativo com cimento de óxido de zinco e eugenol. Odonto 2000 Odontologia do Século XXI 1997;1(1): 44-48.
7. Eggers C, Meeder PJ. Biological principles of autogenous bone grafting. Injury 1994; 25 (1): 17-20.
8. Herculani PP, Cestari TM, Taga EM, Taga R. Tratamento de defeito ósseo perene em calvária de cobaia com membrana de cortical óssea bovina liofilizada associada ou não a enxerto ósseo bovino desmineralizado. Rev Bras Implant. Abr/jun. 2000.
9. Holmes RE, Bucholz RY, Mooney V. Purous hydroxyapatite as a bone graft substitute in metaphyseal defects. J Bone Joint Surg. 1986; 68(A): 904-911.
10. Ignácio H. Utilização do cimento derivado do polímero da mamona no preenchimento de falha óssea. Estudo experimental em coelhos [Tese de Mestrado]. Ribeirão Preto: Universidade de São Paulo; 1995.
11. Jacques JW. Estudo comparativo entre enxerto ósseo autógeno e poliuretana de mamona em coelhos [Tese de Mestrado]. São Paulo: Universidade Federal de São Paulo; 2001
12. Karmandayan P. Observação sobre a superfície de interface entre osso e implantes de poliuretana com e sem carbonato de cálcio. Estudo experimental em coelhos. [Tese de Doutorado]. São Paulo: Universidade Federal de São Paulo; 1997.
13. Kruger GO. Cirurgia bucal e maxilofacial. 5.ed. Rio de Janeiro: Guanabara Koogan; 1984
14. Lilla JA, Vistnes, LM, Jobe R. The longterm effects of hard alloplastic implants when just on bone. Plastic Reconstr Surg. 1976; 58:8-14.
15. Mac Ewen W. Observations concerning transplantation on bone. Proc R Soc Lond. 1881; 32:232. Citado por Bôer, 1988.
16. Oliveira ME. *et al.* Estudo comparativo entre reparação do polímero da mamona e osso autógeno implantado em sítios realizados na calvária de coelhos: Análise histológica. IX JAA, 1995.
17. Ohara GH, Kojima KE, Rossi JC. Estudo experimental da iocompatibilidade do polímero de poliuretana vegetal da mamona. Acta Ortop Bras 1995; 3:62-8.
18. Peterson LR, Ellis E, Hupp JR, Tucker MR. Cirurgia oral e maxilo facial contemporânea. 3ed. Rio de Janeiro: Guanabara Koogan. 2000.
19. Pinholt EM, Solheim E. Effect of storage on osteoinductive properties of desmineralized bone in rats. Ann Plast Surg. 1994; 33:5-531.
20. Psillaks JM. Cirurgia crânio-maxilo-facial: osteotomias estéticas da face. Rio de Janeiro: Medsi: 1987.
21. Sailer HF, Pajorola GF. Cirurgia bucal. São Paulo: Artes Médicas. 2000.
22. Saraf SK, Kumar A, Tuli Sm, Khanna S. Effect of size and shape of the allogenic bone grafts in brinding experimental ulnar gap in rabbits. Indian J Exper Bid. 1994;32:3-690.
23. Scales J. Tissue reaction to synthetic materials. Proc R Soc Méd. 1953;46:647-649.
24. Stanley RB, Shih T. Construction of large fronto-orbital defects with dacron polyurethane custom prosthesis and autogenous bone past. Plastic Reconst Surg. 1978;61:349-403.
25. Vilarinho RH, Hetem S, Ramalho, LTO. Implante de resina de poliuretana vegetal na câmara anterior do olho de camundongo. Odonto 2000 odontol. Séc XXI Jan/Dez 1996; 1(1): 25-29.
26. Yang, CY, Simons DJ, Lozano R. The healing of grafts combining freeze-dried and desmineralized allogeneic bone in rabbits. Clin Orthop Rel Res. 1994; 298:286-295.
27. Younger EM, Chapman MW. Morbidity at bone graft donar sites. J Orthop Trauma. 1989; 3:192-195.
28. Zanine AS. Cirurgia e traumatologia bucomaxilofacial. 1ªed. Rio de Janeiro: Revinter; 1990.

Descontaminação radicular com laser de Er-YAG - Relato de caso

Radicular decontamination with Er YAG laser for covering of displayed root - Case report

Palavras-chave: Descontaminação. Lasers. Recessão gengival. Periodontia.
Keywords: Decontamination. Lasers. Gingival recession. Periodontics.

José Ricardo Kina*
Juliana Kina**
Eunice Fumico Umeda Kina**

RESUMO

No tratamento da doença periodontal, a descontaminação adequada da superfície radicular pode favorecer a reinserção das fibras de tecido conjuntivo, retardando a migração do epitélio juncional. No tratamento químico radicular tem-se utilizado a tetraciclina (cloridrato de tetraciclina), ácido cítrico, EDTA, metronidazol e como tratamento físico, além da raspagem radicular e desgaste com brocas, pode-se utilizar o laser de alta potência para redução bacteriana da superfície radicular e eliminação do cemento alterado e do *smear layer*. Neste trabalho, os autores relatam um caso clínico onde se realizou o tratamento físico da superfície radicular com o laser Er: YAG.

ABSTRACT

At the treatment of the periodontal disease, the adequate decontamination of the radicular surface can help the reinsertion of the conjuntive tissue fibers, hindering the migration of the juncional epithelium. In the radicular chemical treatment it has been used the tetracycline, citric acid, EDTA, metronidazol; and physical treatment. Beyond the radicular scraping, it can be used the laser therapy in the bacterial reduction of the radicular surface and the elimination of the modified cementum and the smear layer. Being viable the treatment of the radicular surface with "hard laser", the authors has reported a clinical case whit Er: YAG (Kavo Key Laser) for the radicular decontamination and recovering of displayed root.

INTRODUÇÃO

A doença periodontal é caracterizada por um processo inflamatório dos tecidos periodontais, que vem atingindo o ser humano desde a pré-história até os dias atuais, não havendo raça que não tenha elevado índice de prevalência[15]. A etiologia da doença depende do acúmulo de bactérias ao redor do dente e de fatores secundários[6,18].

Atualmente, um grande número de evidências indica que muitas das formas de periodontite são devidas à presença de um determinado número de espécies bacterianas patogênicas na placa subgengival, e ausência das chamadas "bactérias benéficas"[9]. Estas bactérias patogênicas e seus produtos ocasionam grandes alterações nos tecidos periodontais destruindo-os, além de produzir contaminação da superfície radicular através da absorção das toxinas bacterianas, o que impede o crescimento celular em sua superfície.

Ao longo dos anos, vêm-se utilizando o tratamento radicular físico e/ou químico para aumentar a eficiência da descontaminação da superfície radicular. Como relatado na literatura, a descontaminação adequada da superfície radicular pode favorecer a reinserção das fibras do tecido conjuntivo, por retardar a migração do epitélio juncional.

No tratamento químico radicular têm-se utilizado com maior freqüência, a tetraciclina (cloridrato de tetraciclina), a qual promove

* Professor Adjunto da Disciplinade Periodontia da Faculdade de Odontologia de Araçatuba -Unesp.
** Cirurgiã-dentista.

Fig. 1 - Pode-se observar a acentuada recessão gengival que a paciente apresentava na região dos incisivos centrais inferiores

Fig. 2 - Incisão da área

Fig. 3 - Aparelho de hard laser (laser de alta potência)

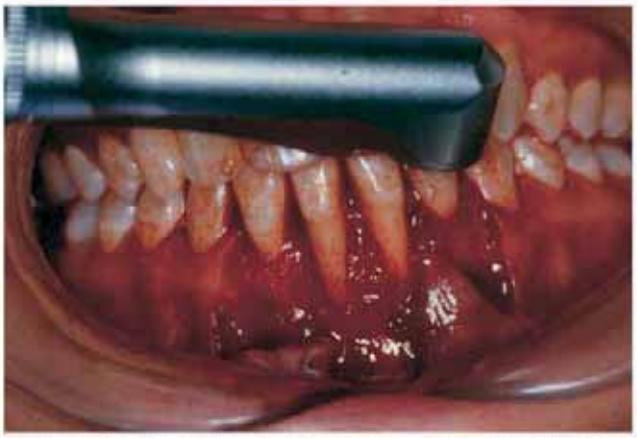

Fig. 4 - Realização da incisão dividindo o retalho entre os incisivos centrais e posterior terapia com hard laser Er:YAG desfocado

descalcificação, reinserção de fibras colágenas, cementogênese e inativação da colagenase; ácido cítrico, o qual promove reinserção de tecido conjuntivo e cementogênese tal qual a tetraciclina; EDTA; metronidazol, conhecido como agente quimioterapêutico de atividade especificamente direcionada contra anaeróbios, reduzindo o número de bactérias relacionadas à doença periodontal, sendo aplicado diretamente na bolsa periodontal e na superfície radicular[5,7-8,10,16]. Porém, tais métodos químicos são eficientes somente quando utilizados em associação com métodos físicos, tais como raspagem e alisamento radicular, fatos demonstrados em trabalhos realizados na tentativa de elucidar qual o melhor tratamento (químico ou físico) que facilitasse a reinserção tecidual[12-14].

No tratamento físico, além da raspagem e alisamento radicular e do desgaste da raiz com broca, pode-se utilizar a laserterapia de alta potência que além da ação física de raspagem e alisamento, pode promover a descontaminação da superfície radicular[11]. Por estes motivos, parece que o tratamento físico/químico das raízes dentais, acometida pela doença periodontal, é essencial no transcorrer da terapia periodontal.

RELATO DE CASO

Paciente leucoderma, 19 anos, sexo feminino, procurou tratamento odontológico com queixa de recessão gengival e sensibilidade dentinária.

Na anamnese, a paciente não relatou nenhum problema de ordem geral. No exame clínico, observou-se recessões no 31 e 41 (Figura 1) provocadas por trauma oclusal associado a placa bacteriana.

Realizaram-se os procedimentos básicos que incluíram raspagem e alisamento, higiene e fisioterapia bucal e eliminação do trauma oclusal. Após os procedimentos básicos, a paciente submeteu-se a tratamento cirúrgico para recobrimento radicular, utilizando-se a técnica de enxerto subepitelial[3-4]. Após a assepsia e antissepsia, anestesiou-se a paciente e foram realizadas incisões para a confecção de um retalho parcial na área comprometida (Figura 2).

Após exposição da raiz e do ligamento periodontal, utilizou-se o *hard laser* (Figura 3) nas superfícies radiculares para eliminação da placa bacteriana e descontaminação das raízes (Figura 4). Com um mapa cirúrgico, demarcou-se a área doadora do enxerto subepitelial (Figura 5) e procedeu-se a sua remoção.

Fig. 5 - Mapeamento da área doadora

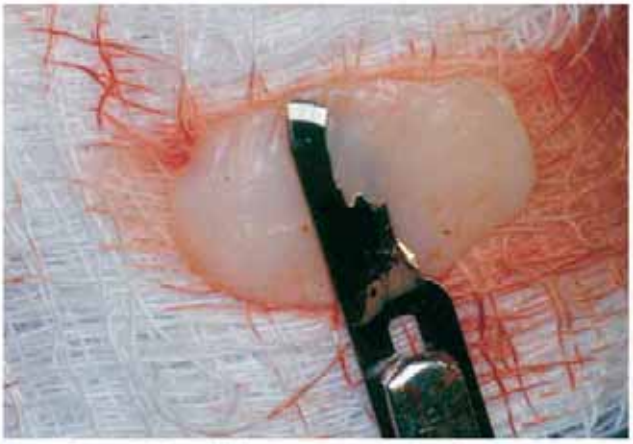

Fig. 6 - Remoção do epitélio do enxerto gengival livre

Fig. 7 - Sutura do enxerto sub epitelial

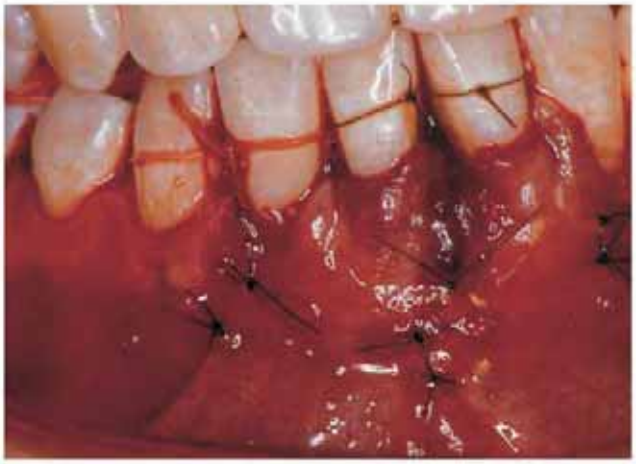

Fig. 8 - Sutura final

Após a colheita do enxerto da região palatina, removeu-se todo o epitélio (Figura 6).

Em seguida, o enxerto foi suturado recobrindo todas as raízes expostas. Logo após, o retalho foi reposicionado para cobrir todo o enxerto subepitelial, trazendo para este uma segunda fonte de irrigação (Figura 7).

A área operada foi protegida com cimento cirúrgico após a sutura final (Figura 8) e a paciente foi medicada com anti-inflamatório.

Também foi utilizado laserterapia com *soft laser* com frequência de 30 Hz e potência de 30 mW durante 3 minutos, iniciando-se logo após o ato operatório, prosseguido até o 30º dia de cicatrização; nos sete primeiros dias, diariamente, e depois, uma vez por semana (Figura 9).

A Figura 10 mostra o resultado do plano de tratamento após 60 dias do ato operatório.

DISCUSSÃO

A doença periodontal é uma lesão bastante prevalente na população mundial, sendo uma doença que apresenta como fator etiológico primário a placa bacteriana, que pode ser coadjuvada por fatores secundários tais como o trauma de oclusão, impacção alimentar, alguns fatores de ordem geral, tornando-a mais destrutiva localmente.

Uma das sequelas da periodontite é a recessão gengival que, dentre outros problemas, pode provocar alterações estéticas, cárie e sensibilidade dentinária.

Para o tratamento desta sequela da doença periodontal, podemos fazer uso das cirurgias mucogengivais empregando diversas técnicas, entre as quais, a técnica de recobrimento radicular através do enxerto subepitelial[4].

Um dos principais passos das técnicas de recobrimento radicular é a descontaminação da superfície da raiz dental, o que evita a migração do epitélio juncional, facilitando a reinserção de fibras do tecido conjuntivo gengival na superfície radicular exposta. Esta descontaminação pode ser realizada através de meios físicos e/ou químicos[1,17].

A laserterapia através do laser de Er-YAG pode ser uma alternativa viável, pois além de eliminar a placa bacteriana e o cálculo[2], pode também promover a descontaminação da raiz dental exposta[11].

Apesar de ser uma alternativa rápida e fácil de ser empregada, tem como desvantagem o alto preço do aparelho de laser, que inviabiliza a sua utilização de maneira rotineira nas cirurgias periodontais. Entretanto, é uma alternativa que pode ser utilizada com efetividade como demonstra este trabalho. Porém, até o momento, nos faltam subsídios histológicos que pos-

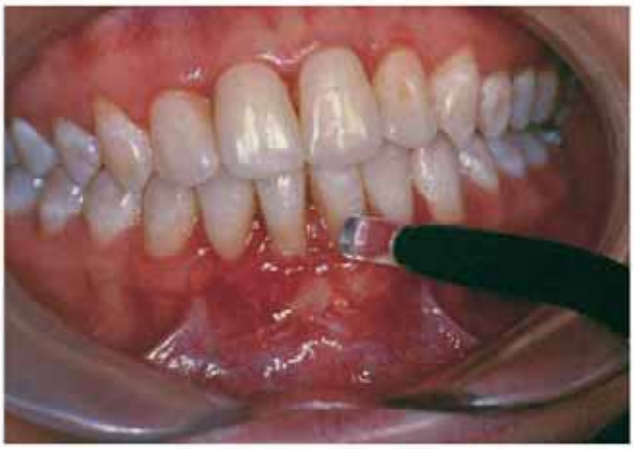

Fig. 9 - Pós-operatório da área operada com aplicação de laser de baixa potência

Fig. 10 - Resultado após 60 dias

sam elucidar melhor a possibilidade da utilização do laser neste tipo de terapia, o que está sendo pesquisando no momento.

CONCLUSÃO

As terapias de descontaminação radicular são de extrema importância para que ocorra o reparo das sequelas da doença periodontal, pois permite, principalmente, a descontaminação radicular, o que viabiliza o crescimento de células viáveis ao redor das raízes dentais.

Vários agentes químicos, físicos e mecânicos têm sido aplicados para este fim.

Neste trabalho, é apresentada a possibilidade de se fazer a descontaminação radicular com *hard laser*, o que se mostrou viável, permitindo concluir que é uma terapia que também pode ser adotada como rotina.

REFERÊNCIAS

1. Abair W, Colb C, Killoy W. Connective tissue attachment to periodontally diseased roots after citric desmineralization. J Periodontol 1982; 33: 515-26.
2. Ando Y, Soki A, Watanabe H, Ishikawa I. Bactericida effect of Erbium:YAG laser on periodontopathic bacteria. Lasers Surg Med 1996; 19(2):190-00.
3. Cabrera PO. Conective tissue grafting: an option in reconstrutive periodontal surgery. J Am Dent Assoc 1994;(6):729-37.
4. Langer B, Langer L. Subephitelial connective tissue graft technique for root coverage. J Periodontol 1985;56(12):715-20.
5. Linden GJE, Newman HN. The effects of subgingival irrigation with low dosage metronidazole on periodontal 1991;18 (3):177-81.
6. Loe H, Theilade E, Jensen SB, Schiott CR. Experimental gingivitis in man 3. Influence do antibiotics on gingival plaquet development. J Periodontal Res 1967;2(4):282-9.
7. Loesche WJ, Grossman N, Giordano J. Metronidazole in periodontitis 4. The effect of patiente compliance on treatment parameters. J Clin Periodontol 1993;20(2): 96-104.
8. Loesche WJ, Giordano JR, Hujoel P, Schwarcz J, Smith BA. Metronidazole in periodontitis: reduced need for surgery. J Clin Periodontol 1992;19(2):103-12.
9. Loesche WJ, Syed SA, Marrison EC, Laushon B, Grossman NS. Treatment of periodontal infection due to anaerobic bacteria with short- term treatment with metronidazole. J Clin Periodontol 1981;8 (1):29-4.
10. Loesche WJ, Syed SA, Marrison EC, Kerry GA, Higgins T, Stoll J. Metronidazole in periodontitis. I: Clinical and bacteriological results after 15 to 30 weeks. J Periodontol 1984;55(6):325-35.
11. Lopes AM. Influência de Aplicações do laser Ér:YAG sobre a viabilidade microbiana, sua resistência à droga e atividade hemolítica. [Tese de Mestrado]. Araçatuba: Faculdade de Odontologia, Universidade Estadual Paulista Júlio de Mesquita Filho; 2003.
12. Lowenguth RA, Blieden TM. Periodontal regeneration: root surface demineration. Periodontol 2000 1993;1(1):54-8.
13. Miller Júnior PD. Root coverage grafting for regeneration and aesthetics. Periodontol 2000 1993;1(1):118-27.
14. Polson AM. Periodontal regeneration: current status and directions. Chicago: Quintessence Books, 1994.
15. Schluger S, Yuodelis RA, Page RC. Periodontal disease: basic phenomena, clinical management and occlusal and interrelationship. Philadelphia: Lea & Febeger, 1977.
16. Soder PO, Frithiob L, Wilkner S, Wounters F, Engstion PE, Rubin B, et al. The effect of sistemic metronidazole after non-surgical treatment in moderate and advanced periodontitis in young adults. J Periodontol 1990;61(5):281-8.
17. Terranova VP, Franzetti LC, Hic S. A Biochemical approach to periodontal regeneretion: Tetracycline treatment of dentin promotes fibroblast adhesion and growth. J Periodontal Res 1986; 21:330.
18. Theilade E, Wright WH, Jensen SB, Loe H. Experimental gingivitis in man. II. A longitudinal clinical and bacteriological investigation. J Periodontal Res 1966;1:1-13.

ABO
ASSOCIAÇÃO BRASILEIRA DE ODONTOLOGIA

Seja um @abo.org.br

É grátis!

Agora, todos os cirurgiões-dentistas
podem ter, gratuitamente, um e-mail.

Entre no site da ABO NACIONAL e faça seu registro.
Além de e-mail gratuito, você ainda se mantém atualizado com
as notícias mais importantes sobre a profissão e a saúde.

www.abo.org.br

PORTAL ABO EM 3 IDIOMAS:

Visite regularmente

FDI'2010 – Salvador, Bahia

Odontologia de alto nível em 150 atividades

Com o tema Saúde Oral para Todos: Desafios Locais, Soluções Globais, a programação científica do FDI'2010 foi estrategicamente montada para interessar a todos, do clínico-geral ao especialista em diversas áreas, além de reunir grandes nomes da Odontologia mundial. No total, serão cerca de 150 atividades

A partir do tema Saúde Oral para Todos: Desafios Locais, Soluções Globais, a programação científica do Congresso Mundial de Odontologia da FDI em 2010 - que acontece em Salvador (BA), de 2 a 5 de setembro – foi estrategicamente montada para interessar a todos, do clínico-geral ao especialista em diversas áreas, apresentando a eles novos e diferentes enfoques. Serão cerca de 150 atividades, ministradas por especialistas de peso, vindos de diversos países. Esta edição do congresso mundial está sendo realizada em parceria pela FDI e ABO Nacional.

Segundo o coordenador do comitê científico do evento, Claudio Fernandes, o conteúdo da programação é amplo e especializado, e está organizado em quatro principais eixos que se relacionam com o tema central e com a Odontologia atual: promoção de saúde e como o CD pode colaborar com ela, com destaque para o entendimento das doenças que ocorrem regional e mundialmente e como enfrentá-las; tecnologia e clínica odontológica, principais inovações, materiais, técni-

Preços especiais para brasileiros

Todos os cirurgiões-dentistas brasileiros pagam preços especiais na inscrição para o Congresso Mundial da Federação Dentária Internacional (FDI) de 2010, em Salvador (BA). Isso é possível por que a ABO representa todos os profissionais do Brasil na FDI. Além disso, também os CDs latino-americanos associados à entidade nacional filiada à FDI pagam preços especiais de adesão.

Para ter acesso à programação científica, os profissionais pagarão R$ 420,00, até a realização do congresso. Para ter uma ideia do benefício, os CDs dos demais países filiados à FDI fora da região latino-americana, pagarão 440 euros (cerca de R$ 1.100,00) para participar do FDI'Salvador.

O pagamento pode ser feito por boleto bancário ou cartão de crédito (Visa, Master e Diners), sendo que, no cartão, é possível parcelá-lo em até três vezes. A taxa de adesão inclui acesso a todas as atividades da programação científica, à exposição comercial, à solenidade de abertura e à documentação e pasta do congresso. As inscrições podem ser feitas on-line pelo site oficial do congresso (www. fdi2010. com.br), em que também está disponível a programação completa.

cas cirúrgicas, entre outros; as perspectivas e o futuro da ciência, abordando também o que vai mudar no atendimento do paciente; e a Odontologia integrada às outras áreas da Saúde, enfocando, inclusive, a ciência, o paciente, a clínica e o negócio do CD.

Veja nestas duas páginas alguns destaques da grade em relação a previsões e perspectivas na ciência e prática odontológica. A programação completa e a inscrição para o evento estão disponíveis em: www. fdi2010.com.br.

Odontologia mundial no Brasil

Para o Congresso da FDI em Salvador (BA) são esperados mais de 10 mil participantes, não só do Brasil, mas também América Latina e outros países. No Brasil, o evento é promovido pela ABO Nacional. Além da programação científica, a feira comercial também é um grande atrativo do evento, pois vai reunir cerca de 300 expositores de todo o mundo, sendo uma grande oportunidade para o setor odontológico nacional apresentar seus produtos, e também para os profissionais terem contato com as novidades do mercado.

Durante o congresso, estarão reunidos ainda, na Assembleia Geral, os delegados representantes das associações odontológicas dos mais de 140 países que compõem a FDI, para debater e definir os rumos da Odontologia mundial. Também se reúnem os representantes da International Dental Manufactures (IDM) e de muitas outras entidades da Odontologia de todo o mundo.

Programação científica do FDI'2010

J. M. (Bob) Ten Cate, Holanda

Odontologia do Futuro: Você está Pronto?

Ministrador: J. M. (Bob) Ten Cate, Holanda

Apresentação sobre os avanços na prevenção e no manuseio das cáries e as implicações para o futuro de suas clínicas.

Yvonne Aparecida de Paiva Buischi, Brasil

Diagnóstico e Avaliação de Cáries: Um Novo Paradigma Global

Ministradora: Yvonne Aparecida de Paiva Buischi, Brasil

O objetivo é aumentar a conscientização do cirurgião-dentista com relação ao cuidado e controle da cárie, através de um amplo acesso ao diagnóstico da cárie e avaliação de riscos.

Luigi Canullo, Itália

Desenvolvimentos de Última Geração em Prótese Sobreimplantes

Ministrador: Luigi Canullo, Itália

Os participantes estarão aptos a identificar a lógica biológica e biomecânica por trás do conceito protético da Alteração de Plataforma, além de entender as vantagens e desvantagens dele e como manuseá-lo.

As Potenciais Aplicações para Terapias Genéticas em Odontologia

Ministrador: Thomas Hart, Estados Unidos

O curso abordará como a informação genética vem sendo utilizada para diagnosticar e tratar as doenças odontológicas afetando os dentes e o periodonto.

O Futuro da Zircônica na Clínica Odontológica Nanopartículas de Zircônia para Próteses Odontológicas

Ministrador: Carlos Nelson Elias, Brasil

Após a apresentação, os participantes poderão comparar as propriedades mecânicas da nanopartícula de zircônia e da microconstruída, e conhecer as inovações em sistemas de cerâmicas em CAD/CAM.

Engenharia Tecidual na Clínica Odontológica de Hoje

Ministrador: Michel Goldberg, França

Uma revisão das tecnologias biológicas que levam à engenharia tecidual, capaz de gerar órgãos, incluindo dentes e tecido odontológico.

Centro de Convenções da Bahia, local do FDI'2010, em Salvador

Thomas Hart, Estados Unidos

Raúl Riva, Uruguai

Art Jeske, Estados Unidos

Heikko Spallek, Estados Unidos

Diagnósticos e Tratamentos Modernos para Disfunções de ATM

Ministrador: Raúl Riva, Uruguai

O curso apresentará a importância deste complexo item, de como ele se relaciona com a clínica geral, além de destacar o papel do diagnóstico etio-patogênico como fundamental para um tratamento de sucesso.

Drogas Modernas, Maior Segurança na Farmacoterapia em Cirurgia Oral

Ministrador: Art Jeske, Estados Unidos

Apresentação sobre seleção e utilização de drogas antiinflamatórias sem esteróides e de opioides, administração analgésica pré-operatória, anestesia local e ainda considerações para a utilização de drogas analgésicas em pacientes medicamente comprometidos.

Informações Confiáveis na Internet para a Prática Odontológica: Onde Procurar a Informação da qual Preciso?

Ministrador: Heikko Spallek, Estados Unidos

Habilidades de pesquisa na rede para encontrar recursos de alta qualidade que solucionam problemas reais, como planejamento de diagnóstico e tratamento, pesquisa de produtos odontológicos e gerenciamento da clínica.

Expandindo Horizontes: Usando a Internet para a sua Educação Continuada

Ministrador: Antonio Eduardo Ribeiro, Brasil

O curso irá abordar as características e benefícios de um sistema de ensino à distância provado e testado, com metodologia especial para a Odontologia, além de analisar os dados na avaliação e implantação de nova tecnologia.

Prevendo o Futuro: o Banco de Dados Interativo de Trauma Dental

Ministrador: Monty Duggal, Reino Unido

Os participantes estarão aptos a revisar as fontes de evidências para tratamentos de trauma, salientar as limitações nas evidências existentes, identificar e sugerir elementos para método baseado em computador para coletar informações importantes após o trauma, entre outras funções.

Carlos Nelson Elias, Brasil

Claes Goran Emilsson, Suécia

Michel Goldberg, França

Jaime Cury, Brasil

Antonio Eduardo Ribeiro, Brasil

Stig Hansson, Suécia

Monty Duggal, Reino Unido

Sessões para especialistas

Syngcuk Kim, Estados Unidos

Arthur Belém Novaes Junior, Brasil

Mauricio Guimarães Araújo, Brasil

Mauro Fradeani, Itália

Livia Tenuta, Brasil

Além da programação normal do FDI'2010, acontecem no dia 1º de setembro as sessões clínicas especializadas, que é um espaço reservado ao especialista clínico com uma discussão profunda sobre tópicos e aspectos de alta complexidade. As sessões trarão uma integração entre especialidades próximas ou o aprofundamento de um tema específico.
Veja abaixo alguns dos temas que serão abordados nesta programação extra.

O Impacto de Novas Tecnologias no Resultado de Tratamentos Endodônticos

Ministrador: Syngcuk Kim, Estados Unidos

Serão apresentadas informações que contribuem para a compreensão do porque as novas tecnologias melhorarão os resultados da terapia endodôntica. Também será possível se familiarizar com os novos instrumentos técnicos e compará-los com as versões antigas.

Base Biológica para a Cirurgia Periodontal

Ministradores: Arthur Belém Novaes Junior, Brasil
Mauricio Guimarães Araújo, Brasil

Os participantes aprenderão as atuais indicações para a regeneração periodontal, técnicas atualizadas e quais biomateriais funcionam melhor para chegar a ela. Além disso, entenderão os princípios da técnica do retalho para se conseguir a cobertura prevista da raiz.

Estética de Nível Internacional – Análise do Sorriso Otimização Previsível do Resultado Protético

Ministrador: Mauro Fradeani, Itália

Serão abordados o reconhecimento das indicações clínicas e das técnicas para atingir a integração biológica, funcional e estética; avaliação e finalização de casos complexos envolvendo cirurgias periodontais e implantes; comunicação de informações funcionais e estéticas ao laboratório.

Novas Fronteiras para a Cariologia - Atualização Clínica e Biológica

Ministradores: Claes Goran Emilsson, Suécia
Jaime Cury, Brasil e Livia Tenuta, Brasil

A sessão tratará de questões como: aquisição e transmissão dos Streptococcus mutans; técnica minimamente invasiva de cáries incipientes; selamento de lesões proximais; se dentes de leite são mais suscetíveis às cáries do que os permanentes; se alimentos ricos em amido causam cáries; a quantidade de pasta de dente com flúor que uma criança menor que seis anos deve usar.

Importância das Mircrorroscas para a Função Biomecânica dos Implantes Orais

Ministrador: Stig Hansson, Suécia

Os participantes estarão aptos a entender que o osso ao redor dos implantes respondem às forças mecânicas e essas forças dependem da carga sobre o implante e seu desenho, além de descrever as evidências que microrroscas podem ser instrumento para a manutenção da crista óssea.

Siga o FDI'2010 na Internet:
www.fdi2010.com.br
www.twitter.com/fdi2010

INTERNACIONAL 2010

fdi SALVADOR DA BAHIA 2010

2010, ano do FDI'Salvador

Um congresso que vale por muitos. Trata-se do FDI'2010, que acontecerá em Salvador, Bahia, trazendo para o Brasil a sede internacional da Odontologia no período de 2 a 5 de setembro deste ano.

A programação científica já está disponível no site da FDI.

Informações e inscrições: www.fdi2010.com.br

Gramado (Brasil)

Colaob 2010
6º Congresso Latino-americano de Órgãos Artificiais e Biomateriais
17 a 20 de agosto
Local: Gramado (Rio Grande do Sul - Brasil)
Informações:
www.ufrgs.br/colaob2010

Rio de Janeiro (Brasil)

46º Meeting Anual da ISO/TC-106
25 de setembro a 2 de outubro
Local: Hotel Intercontinental, Rio de Janeiro (Brasil)
Informações:
www.isotc106.com.br

ADA

Orlando (EUA)

ADA' 2010
151ª Annual Session - ADA
9 a 12 de outubro
Local: Orlando (EUA)
Informação:
www.ada.org

Mumbai (Índia)

Feira IDEM
International Dental Exhibition and Meeting India
29 a 31 de outubro de 2010
Mumbai - Índia
http://www.idem-india.com

Programe-se e participe.
Não perca a chance de se atualizar no maior congresso mundial.
Venha ao FDI'2010, em Salvador, Bahia.
Informe-se:
www.fdiworldental.org
www.abo.org.br

fdi

BRAZIL SALVADOR DA BAHIA 2010

FDI Annual World Dental Congress
2-5 September 2010
Salvador, Brazil

7º ENCONTRO DE MESTRES EM CIRURGIA E PRÓTESE SOBRE IMPLANTES

19, 20 e 21 Agosto 2010

Grand Hyatt Hotel São Paulo - Brasil

"INOVAÇÕES NA IMPLANTODONTIA"

Galip Gurel
Turquia

Eric Van Dooren
Bélgica

Mauro Fradeani
Itália

Nitzan Bichacho
Israel

Giuseppe Cardaropoli
Estados Unidos

Fernando Guerra
Portugal

René Aumüeller
Alemanha

Carlo Mangano
Itália

Interação dos melhores mestres internacionais com os mestres brasileiros!

Serão apresentadas neste evento as inovadoras tecnologias CAD/CAM aplicadas nas próteses e nas cirurgias de enxerto ósseo. Em 2010 uma nova geração de recursos já estão disponíveis para que o implantodontista possa alcançar a excelência nas reabilitações, sejam elas estéticas ou funcionais. Para tanto o 7º Encontro de Mestres reunirá mais uma vez os grandes nomes para apresentarem esta inovadora realidade da implantodontia mundial.

Inéditas Olimpíadas Científicas

"Valendo R$ 80.000,00" em prêmios e publicações nacional e internacional!

As Olimpíadas Científicas do 7º Encontro de Mestres irá reconhecer a produção clínica e científica brasileira, gerada através dos "Cursos Parceiros" Conexão.
O lançamento oficial no último dia 21 de Abril no Holiday Inn, reuniu em grande estilo os convidados, professores coordenadores de cursos de implantodontia de todo Brasil.
Ao som de Toquinho foram apresentadas as inovadoras regras de participação nas olimpíadas. Saiba mais acessando o site: www.encontromestres.com.br.

Grandes Mestres no jantar de Lançamento Oficial

Show do Toquinho, boa música em uma noite inesquecível.

Homenagem Mestres dos Mestres

Dr. Emil Adib Razuk
Consejo Regional de Odontologia – SP

Dr. José A.S.Freitas
(Tio Gastão)
Centrinho de Bauru

Dr. Artemio Zanetti
USP/Unicid
São Leopoldo Mandic

- Novas Técnicas de Enxerto Ósseo
- Modelagem Óssea CAD/CAM
- Avanços em Design de Implantes
- Novidades na Distribuição de Cargas em Implantes
- Superfícies Nanoativadas e suas Vantagens
- Últimos Conceitos em Plataforma Switch
- Coroas, Pilares e Estruturas CAD/CAM
- Interação Cirurgia e Prótese e Planejamento
- Workshop e Hands-on

Adesão: 7º Encontro de Mestres

Até 30/06	Até 31/07	Até 18/08	Após
5x R$ 156,00	**4x R$ 221,00**	**3x R$ 360,00**	**R$ 1300,00**

Consulte demais condições no site em até 12X no Cartão.

Inscrições on-line:
www.encontromestres.com.br - Informações: (11) 4652.7266

SUCCEED TOUR

Pacotes imperdíveis:

Aéreo + Grand Hyatt!

Tel: (11) 3816.1096 / 3813.5818

7mestres.conexao@succeedtour.com.br