Revista ABO Nacional na SciELO
Pág. 269

EDIÇÃO 104
ISSN 0104-3072

REVISTA abo NACIONAL

REVISTA DA ASSOCIAÇÃO BRASILEIRA DE ODONTOLOGIA VOL. XVIII - Nº 5 - OUT/NOV 2010

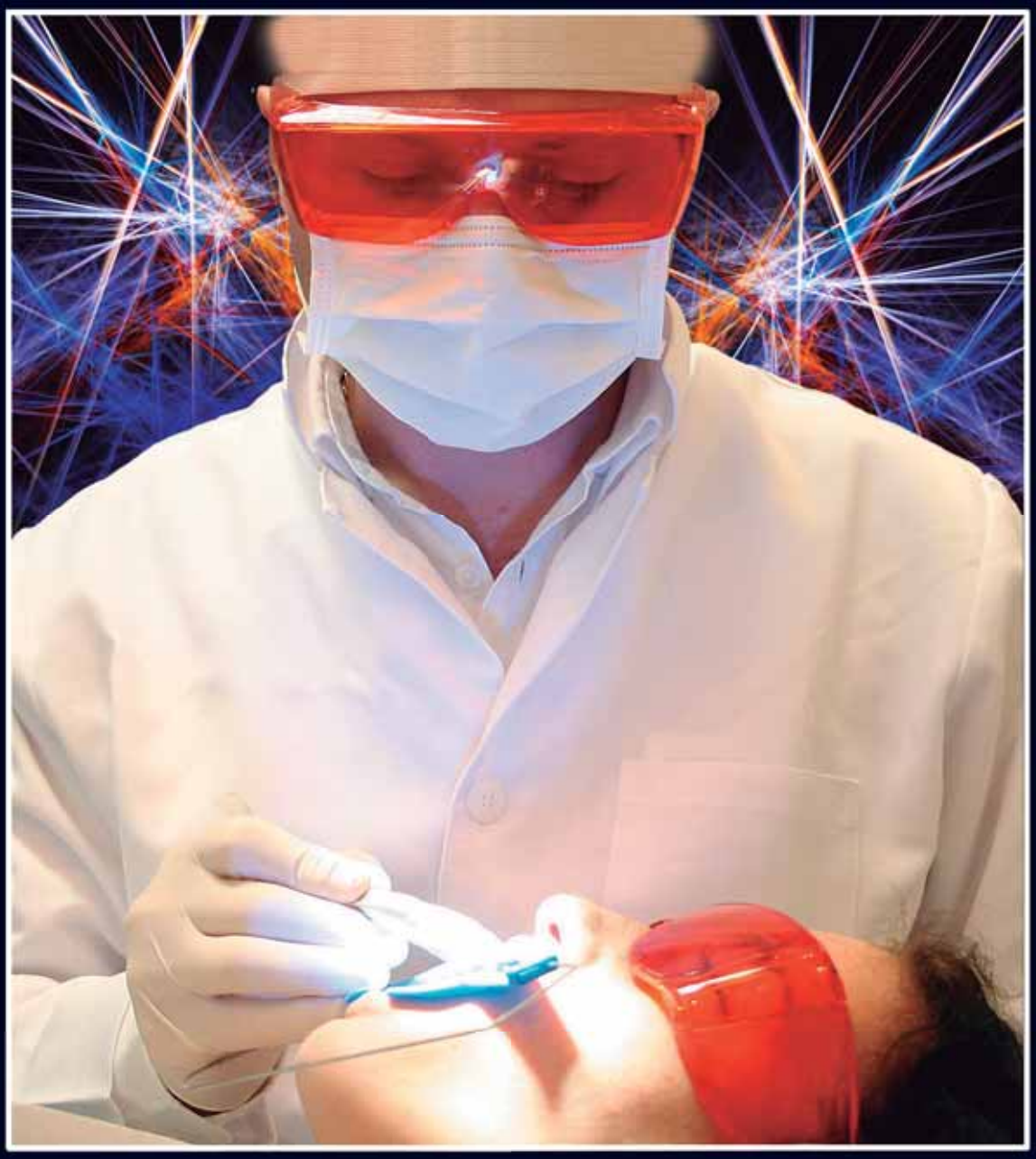

Laser
Aplicações na Odontologia

Conexão Nova Era

Tudo o que você precisa em um único sistema

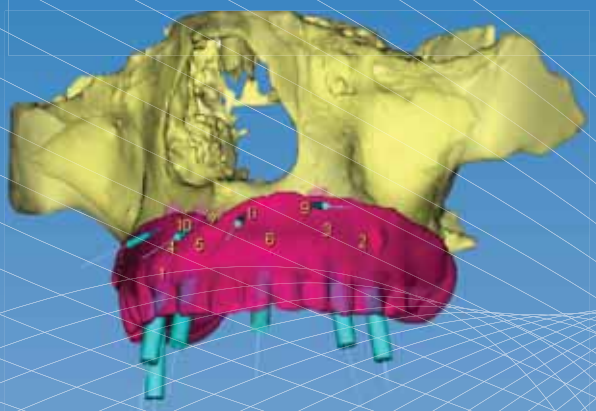

Slice Guide

A excelência da cirurgia guiada sem corte levando conforto e segurança ao paciente e ao profissional.

AR Morse

A estética bem implantada através do implante 2 em 1, cone morse e hexágono interno indexado.



Superfície Vulcano

Ideal para quem busca maior qualidade e agilidade em osseointegração em osso tipo 3 e 4. Excelentes resultados de sucesso.

Precision CAD/CAM

A arte dental com a precisão digital, pilares, coroas e copings obtidos através da tecnologia 3D em zircônia e metal.

Televendas: 0800 774 2630

www.conexao.com.br

Conexão
Sistemas de Prótese
Ciência e Compromisso

ISSN 0104-3072

REVISTA abo NACIONAL
Revista da Associação Brasileira de Odontologia

Corpo Científico

Presidente
Newton Miranda de Carvalho

Diretor científico
Fernando Luiz Tavares Vieira

Secretário executivo
Claudio Heliomar Vicente da Silva

Conselho consultivo
Carlos de Paula Eduardo
Edela Puricelli
Edmir Matson
Geraldo Bosco Lindoso Couto
Heitor Panzeri
José Mondelli
Luciano Loureiro de Melo
Maria Carméli Correia Sampaio
Maria Fidela de Lima Navarro
Ney Soares de Araújo
Nilza Pereira Costa
Orivaldo Tavano
Orlando Ayrton de Toledo
Roberto Vianna
Salete Maria Pretto
Tatsuko Sakima

A **Revista ABO Nacional** é uma publicação bimestral da ABO Nacional. **Sede administrativa da entidade**: Rua Vergueiro, 3153, conjs. 82 e 83 - Vila Mariana - São Paulo - SP - CEP 04101-300 - Telefax. (+55 11) 5083.4000. Web: www.abo.org.br / E-mail: abo@abo.org.br
Adress to correspondence: Rua Vergueiro, 3153, conjs. 82 e 83 - São Paulo - SP - Brasil - CEP 04101-300
Web: www.abo.org.br

Registrada no Instituto Brasileiro de Informação em Ciência e Tecnologia (IBICT), sob o Número Internacional Normalizado para Publicações Seriadas (ISSN) 0104-3072.

A Revista ABO Nacional está indexada nas bases de dados Bibliografia Brasileira de Odontologia (BBO) e Literatura Latino-americana e do Caribe em Ciências da Saúde (Lilacs).

E D I T O R I A L

As lições do laser

Esta edição da Revista ABO Nacional traz as últimas lições que a luz laser tem ensinado à Odontologia nos campos científicos e clínicos e algumas de suas diversas e importantes aplicações em benefício da saúde bucal. Mas, para além da teoria e da prática elucidadas por alguns dos mais renomados estudiosos e usuários do laser na Odontologia, a popularização desta tecnologia nos chama a atenção para duas necessidades essenciais, amplamente defendidas pela ABO em toda a prática odontológica: aperfeiçoamento constante e ética profissional sem concessões.

As possibilidades oferecidas pelo laser ao cirurgião-dentista são variadas, e devem ser exploradas, sempre, com base em critérios que garantam a segurança de todos os envolvidos em sua aplicação. Isso só é possível com o exercício consciente e cientificamente embasado da profissão, conquistado através de atualização específica e constante – defendida pelos pesquisadores e profissionais entrevistados nesta edição da Revista ABO Nacional e pela entidade em sua atuação pela qualidade do ensino e da formação profissional, nos cursos oferecidos pela UniABO e em todas as atividades de divulgação científica promovidas pelas nossas Seções e Regionais em todo o território nacional.

Mas o conhecimento sem ética também não interessa à Odontologia que defendemos. Precisamos superar os apelos mercadológicos, tão sedutores no campo de aplicação do laser, em nome de algo maior: a saúde e o bem-estar do paciente. A estética é importante, mas dentro do contexto da saúde, sempre. Contexto pelo qual a ABO trabalha, em consonância com as necessidades e os anseios dos mais de 230 mil cirurgiões-dentistas que representa e em nome da nossa evolução, que não é possível sem que se dê o devido valor à ciência, o motor do desenvolvimento. É essa consciência que nos faz comemorar mais uma importante conquista da Revista ABO Nacional: sua recente aprovação pela SciELO para inclusão na coleção da biblioteca on-line. Essa conquista não seria possível sem a união de esforços da ABO em torno do objetivo comum de valorização da nossa Odontologia.

Que aprendamos mais essa lição com o laser, cuja luz é organizada e direcionada. Assim como cada fóton se move junto aos demais, precisamos nos organizar para atuar em unidade, fortalecidos uns pelos outros. Ao contrário da luz de uma lanterna, fraca e difusa, espalhada em várias direções, precisamos ser fortes e concentrados como o laser.

Newton Miranda de Carvalho
Presidente da ABO Nacional

Missão

A Revista ABO Nacional tem como missão promover a atualização técnico-científica profissional da comunidade odontológica nacional e internacional, através da publicação de artigos científicos inéditos.

Objetivo

A Revista ABO Nacional tem como objetivo publicar artigos inéditos nas categorias de pesquisa científica e relatos de caso(s) clínico(s). Artigos de revisão da literatura, bem como matérias/reportagens de opinião, só serão aceitos em caráter especial, mediante convite do Conselho Editorial Científico.

Histórico

Lançada em 1993 por Pedro Martinelli - Há 17 anos, desde seu lançamento, quando revolucionou as publicações científicas de Odontologia ao mesclar a publicação de trabalhos científicos a reportagens sobre temas da área, a Revista ABO Nacional é referência no mercado editorial odontológico. Registrada com o International Standard Serial Numbers (ISSN) 0104-3072, que a coloca no catálogo internacional de publicações seriadas, é indexada no Lilacs e BBO deste 1998, e tem qualificação equiparada à da maior parte das publicações odontológicas brasileiras pela Coordenação de Aperfeiçoamento de Pessoal de Nível Superior (Capes): Qualis B. O desenvolvimento de seu padrão editorial coincide com o próprio desenvolvimento da Odontologia e da promoção da saúde bucal na população.

Prêmio Colgate – Suas páginas não só divulgam a produção científica brasileira como chamam a atenção para a sua função social, como aconteceu, em especial, na série de reportagens sobre Saúde Bucal publicada em 2006, premiada por abordar o tema de forma multidisciplinar e socialmente responsável. Em 2008, o assunto voltou a ser tratado em nova série de reportagens, dessa vez enfocando o Futuro da Odontologia.

Força institucional – A abordagem vanguardista da Revista ABO Nacional também foi responsável pela formulação de políticas públicas, como aconteceu após a publicação da reportagem "A Odontologia chega à UTI", em 2007, que deu origem a projeto de lei que obriga a inclusão de cirurgiões-dentistas nas equipes das UTIs dos hospitais brasileiros.

Mais recentemente, em 2009, reportagem da revista abordando o tabagismo como epidemia global que precisa ser combatida através de medidas de saúde pública levou a Aliança de Controle do Tabagismo (ACT) a consultar a ABO sobre estratégias para engajar a Odontologia nacional em suas campanhas.

Após chegar à sua 100ª edição, em março de 2010, a Revista ABO Nacional orgulha-se de não só registrar a história da Odontologia brasileira, mas também de ajudar a construí-la.

Indexação

A Revista ABO Nacional está indexada nas bases de dados Bibliografia Brasileira de Odontologia (BBO) e Literatura Latino-americana e do Caribe em Ciências da Saúde (Lilacs).

Expediente

Produção e Redação: Edita Comunicação Integrada - Alameda Santos, 1398 - 8º conj. 87. Telefax (+11) 3253.6485. CEP 01418-100. São Paulo (SP) - Brasil. **E-mail:** edita@editabr.com.br **Diretores:** Joaquim R. Lourenço e Zaíra Barros. **Editora responsável**: Zaíra Barros (MTb:8989). **Repórter:** Antonela Tescarollo (MTb: 41547), Diego Freire (MTb: 49614). **Copydesk:** Ricardo Palmiéri. **Revisor bibliográfico:** Manoel Augusto Paranhos. **Imagens:** Fotoabout. E-mail: rsm@fotoabout.com. **Diagramação/artes:** Edita/José Américo de Lima. **Diretor de Produção Gráfica**: Joaquim R. Lourenço. **Publicidade: MN Design (+11) 2975.3916. Impressão**: Margraf. **Tiragem**: 30 mil exemplares.

Os conceitos e opiniões emitidos em artigos assinados são de inteira responsabilidade dos autores e não expressam necessariamente a posição da ABO Nacional. **Publicidade**: a ABO Nacional não se responsabiliza pelos produtos e serviços das empresas anunciantes, as quais estão sujeitas às normas de mercado e do Código de Defesa do Consumidor.

É permitida a reprodução dos artigos não científicos desde que citada a fonte. Os artigos científicos ficam sujeitos à autorização expressa dos autores.

Solicita-se permuta – Requests exchange – Si solicita lo scambio – Se solicita canje – On demande l' èchange – Wir bitten um Austausch

S U M Á R I O
Summary

270 LASER
O poder da luz
LASER
The power of light

271 O Brasil na era do laser

275 Aplicações clínicas e cirúrgicas do laser em Odontologia

ENTREVISTA
Prof. Dr. Carlos de Paula Eduardo

Lasers: utilização correta exige muito estudo e treinamento

282 INSTRUÇÕES AOS AUTORES
INSTRUCTIONS TO AUTHORS

283 ARTIGOS CIENTÍFICOS
SCIENTIFIC ARTICLES

284 Pesquisa científica
Fluorose endêmica em São Francisco (MG) - Atuação do poder público na vigilância epidemiológica

Endemic fluorosis at São Francisco (MG) - Performance of the government in the epidemiologic surveillance

Andréa Monteiro de Castro Graciano
Efigênia Ferreira e Ferreira
Mauro Henrique Nogueira Guimarães de Abreu

289 Pesquisa científica
Prevalência do glaucoma em pacientes reabilitados na Clínica de Prótese Buco-Maxilo-Facial da Universidade Federal de Pernambuco

Prevalence of glaucoma in rehabilitated patients in the Bucco--Maxillofacial Prothesis Clinic at Federal University of Pernambuco

Silvana Maria Orestes-Cardoso
Juliana Sabrina Accioly de Araújo
Rodolfo José de Albuquerque Santiago
Fernando Luiz Tavares Vieira
Mirella Emerenciano Massa

295 Pesquisa científica
A utilização do óleo essencial de *Lippia sidoides* (alecrim-pimenta) na descontaminação das escovas dentais

Essential oil from lippia sidoides *in the decontamination of tooth-brushes*

Francisca Ilana Lopes Gomes
Márcia Maria Negreiros Pinto Rocha
Márlio Ximenes Carlos
Flávio Nogueira da Costa
Sérgio Luís da Silva Pereira

299 Pesquisa científica
Prevalência de alterações bucais em pacientes portadores de refluxo gastroesofágico na Odontologia

Prevalence of oral changes in patients with gastroesophageal reflux disease

Kaline Silva Castro
Heloísa Helena Pinho Veloso
Maria Sueli Marques Soares
Manuela Gouvêa Campêlo dos Santos

304 Relato de caso (republicação)
Cisto dentígero. Relato de um caso com comportamento clínico não usual

Dentigerous cyst. Case report with unusual clinical behavior

Leonardo Henrique de Araújo Cavalcante
Gustavo Pina Godoy
Daliana Queiroga de Castro Gomes
Jozinete Vieira Pereira
Patrícia Meira Bento

309 Relato de caso
Reabilitação oral em paciente infantil portador de cárie de mamadeira

Oral rehabilitation in child patient suffering from bottle caries

Luiza da Gloria Correa Coelho
Williana Cadete Machado
Mônica Regina Pereira Senra Soares
Kelly dos Anjos Melo

313 Relato de caso
Tratamento cirúrgico da comunicação bucossinusal - Relato de caso e discussão de técnicas

Surgery treatment of oroantral communication – Case report and discussion of techniques

Artur de Oliveira Ribeiro
Carlos Emanoel Silva da Silveira
Liliane Poconé Dantas
Liane Maciel de Almeida Souza

316 Relato de caso
Escleroterapia com álcool absoluto no tratamento de hemangioma bucal - Relato de dois casos clínicos

Sclerotherapy with absolute alcohol in the treatment of hemangioma oral - Report of two cases

Sanmyo Martins Oliveira
Cecília Neves Maia
Márcia Socorro da Costa Borba
Maria Cândida de Almeida Lopes

320 Relato de caso
Aplicação ativa de adesivos para aumentar a longevidade de restaurações adesivas diretas - Relato de caso

Dental adhesives active application to achieve long-term direct adhesive restorations: Case report

Alexandra Patrícia Mena-Serrano
Lidia Yileng Tay
Miguel Angel Muñoz
Alessandra Reis
Alessandro Dourado Loguercio

325 PAINEL
HIGHLIGHTS

FDI'2010: 115 países e 10 mil participantes

327 AGENDA
DENTAL CALENDAR

INDEXADA	
BBO	1998
Lilacs	1998

DIRETORIA ABO NACIONAL

Associação Brasileira de Odontologia - ABO Nacional, registrada no Conselho Nacional Serviço Social sob nº 110.006/54, em 12 de janeiro de 1955. Filiada à FDI e à Fola/Oral.

Conselho Executivo Nacional (CEN)
Presidente: Newton Miranda de Carvalho/MG
Vice-presidente: Manoel de Jesus R.Mello/CE
Secretário-geral: Marco Aurélio Blaz Vasques/RO
1ª secretária: Daiz da Silva Muniz/AP
Tesoureiro-geral: Wesley Borba Toledo/DF
1º tesoureiro: Carlos Augusto J. Machado/MG
Suplentes: Dilto Crouzeiles Nunes/RS
Paulo Murilo Oliveira da Fontoura Jr./RJ Lucila Janeth Esteves Pereira/PA
Júlio Medeiros Barros Fortes/PI

Conselho Fiscal Nacional (CFN)
Efetivos: José Silvestre/SP, José Barbosa Porto/CE, Alberto Tadeu do Nascimento Borges/AM
Suplentes: Rafael de Almeida Decurcio/GO
Stanley Sandro da Silva Mendes/AC

Vice-presidentes Regionais
Norte: Luiz Fernando Varrone/TO
Nordeste: Tiago Gusmão Muritiba/AL
Sudeste: Osmir Luiz Oliveira/MG
Sul: Nádia Maria Fava/SC
Centro-oeste: Jander Ruela Pereira/MT

Assessores da Presidência
Paulo Murilo Oliveira da Fontoura Jr./RJ
Antonio Inácio Ribeiro/PR
Nilsom Tenório Medina de Albuquerque/SP
Osiris Pontoni Klamas/PR

Diretor do Departamento de Avaliação de Produtos Odontológicos (Dapo)
Oscar Barreiros de Carvalho Jr./SP

Diretor científico da Revista ABO Nacional
Fernando Luiz Tavares Vieira/PE

Coordenadoria Geral da UniABO
Coordenador:Inácio da Silva Rocha/RJ
Vice-coordenador: Daniele Tupinambá/PA
Secretário-geral: Sérgio Pedrosa/DF

Conselho Nacional de Saúde
Efetivo: Geraldo Vasconcelos/PE

Conselho Deliberativo Nacional (CDN)
Presidente: José Barbosa Porto/CE
Vice-presidente: Nádia Maria Fava/SC

ABO NOS ESTADOS

ABO/Acre
Pres. Stanley Sandro da Silva Mendes
R. Marechal Deodoro, 837, s.4
69900-210 - Rio Branco - AC
Telefax(+68) 3224.0822

ABO/Alagoas
Pres. Tiago Gusmão Muritiba
Av.Roberto M. de Brito, s/n.-Jatiuca
57037-240 Maceió - AL
Telefax(+82) 3235.1008

ABO/Amapá
Pres. Daiz da Silva Nunes
Rua Dr.Marcelo Cândia, 635 CP 635
68906-510 - Macapá - AP
Tel. (+96) 3244.0202/Fax 3242.9300

ABO/Amazonas
Pres. Alberto Tadeu do N. Borges
Rua Maceió, 863
69057-010 - Manaus - AM
Tel.(+92) 3584.5535/3635-231

ABO/Bahia
Pres. Antístenes Albernaz Alves Neto
R.Altino Serbeto Barros, 138
41825-010 - Salvador - BA
Tel.(+71) 2203.4066/Fax 2203.4069

ABO/Ceará
Pres. José Barbosa Porto
R. Gonçalves Lêdo, 1630
60110-261 - Fortaleza - CE
Tel.(+85) 3311.6666/Fax 3311.6650

ABO/Distrito Federal
Pres. Hamilton de Souza Melo
SGAS 616 - lote 115-L/2 Sul
70200-760 - Brasília - DF
Tel.(+61) 3445.4800/Fax 3445.4848

ABO/Espírito Santo
Pres. Armelindo Roldi
R. Henrique Rato, 40 - Fátima
29160-812 - Vitória - ES
Telefax(+27) 3337.8010

ABO/Goiás
Pres. Jorivê Sousa Castro
Av.Itália, 1184
74325-110 - Goiânia - GO
Tel.(+62) 3236.3100/Fax 3236.3126

ABO/Maranhão
Pres. Marvio Martins Dias
Av. Ana Jansen,73
65051-900 - São Luiz - MA
Tel. (+98) 3227.1719/Fax 3227.0834

ABO/Mato Grosso
Pres. Luciano Castelo Moraes
Rua Padre Remeter, 170
78008-150 - Cuiabá - MT
Telefax(+65) 3623.9897

ABO/Mato Grosso do Sul
Pres. Paulo Cezar R. Ogeda
Rua da Liberdade, 836
79004-150 - Campo Grande - MS
Telefax (+67)3383.3842

ABO/Minas Gerais
Pres. Carlos Augusto Jayme Machado
Rua Tenente Renato César, 106
30380-110 - B.Horizonte - MG
Tel. (+31) 3298.1800/Fax 3298.1838

ABO/Pará
Pres. Lucila Janeth Esteves Pereira
Rua Marquês de Herval, 2298
Tel.: (+91) 3298.1800
66080-350 - Belém - PA

ABO/Paraíba
Pres. Patrícia Meira Bueno
Av. Rui Barbosa,38
58040-490 - João Pessoa - PB
Tel.(+83) 3224-7100

ABO/Paraná
Pres. Osiris Pontoni Klamas
Rua Dias da Rocha Filho, 625
80040-050 - Curitiba - PR
Tel.(+41)3028.5800/Fax 3028.5824

ABO/Pernambuco
Pres. Luiz Gonçalves de Melo
Rua Dois Irmãos, 165
52071-440 - Recife - PE
Tel.(+81) 3442.8141

ABO/Piauí
Pres. Júlio Medeiros Barros Fortes
Rua Dr. Arêa Leão, 545 - SUL
64001-310 - Teresina - PI
Tel.(+86) 3221.9374

ABO/Rio de Janeiro
Pres. Paulo Murilo O. da Fontoura
Rua Barão de Sertório,75
20261-050 - Rio de Janeiro - RJ
Tel.(+21)2504.0002 /Fax 2504.3859

ABO/Rio Grande do Norte
Pres. Pedro Alzair Pereira da Costa
Rua Felipe Camarão, 514
59025-200 - Natal - RN
Tel.:(+84) 3222.3812/Fax: 3201.9441

ABO/Rio Grande do Sul
Pres. Flávio Augusto Marsiaj Oliveira
Rua Furriel L. A. Vargas, 134
90470-130 - Porto Alegre - RS
Tel.:(+51) 3330.8866/Fax: 3330.6 932

ABO/Rondônia
Pres. Antonio Carlos Politano
Rua D.Pedro II, 1407
78901-150 - Porto Velho - RO
Tel.: (+69) 3221.5655/Fax: 3221.6197

ABO/Roraima
Pres. Luiz Carlos Schwinden
R. Barão do Rio Branco,1309
69301-130 - Boa Vista - RR
Tel. (+95) 3224.0897/ Fax 3224.3795

ABO/Santa Catarina
Pres. Nádia Maria Fava
Rua Dom Pedro I, 224 - Capoeira -
88090-830 - Florianópolis- SC
Telefax (+48) 3248.7101

ABO/São Paulo
Pres. José Silvestre
Rua Dr. Olavo Egídio, 154 - Santana
02037-000 - São Paulo - SP
Tel.: (+11) 2950.3332/Fax: 2950.1932

ABO/Sergipe
Pres. Martha Virgínia de Almeida Dantas
Av. Gonçalo Prado Rollemberg, 404 49015-230 - Aracajú - SE
Tel: (+79) 3211.2177 Fax: 3214.4640

ABO/Tocantins
Pres. Luiz Fernando Varrone
Av.LO15 602 Sul-Conj. 02 Lote 02
70105-020 - Palmas - TO
Tel.: (+63) 3214.2246/Fax: 3214.1659

Revista ABO Nacional na SciELO

Scientific Electronic Library Online

Por Diego Freire

A Revista ABO Nacional foi aprovada pela primeira etapa de avaliação dos periódicos científicos indexados na base de dados Lilacs, índice bibliográfico da literatura relativa às ciências da saúde publicada nos países da América Latina e Caribe, realizada pela Scientific Electronic Library Online, a SciELO. Desenvolvida pela Fundação de Amparo à Pesquisa de São Paulo (Fapesp) em parceria com o Centro Latino-Americano e do Caribe de Informação em Ciências da Saúde (Bireme), a SciELO abrange uma coleção selecionada de periódicos científicos brasileiros e conta com o apoio do Conselho Nacional de Desenvolvimento Científico e Tecnológico (CNPq).

A primeira etapa de avaliação dos periódicos odontológicos, concluída no último dia 20 de agosto pelo Comitê Consultivo da SciELO, teve o objetivo de identificar o núcleo de títulos de referência para inclusão na coleção da biblioteca on-line. Foi feita uma avaliação prévia de 44 periódicos a partir dos seguintes indicadores: resposta da convocação e ao envio de informação solicitada; adequação quanto ao quesito escopo; pontualidade na publicação; média de artigos publicados por ano; publicação predominante de contribuições originais.

Além da Revista ABO Nacional, foram aprovados outros 22 periódicos científicos odontológicos: Arquivos em Odontologia, Brazilian Journal of Oral Sciences, Ciência Odontológica Brasileira, International Journal of Dentistry, Implant News, Odontologia Clínico-Científica, Ortho Science, Ortodontia SPO, Periodontia, Perionews, Pesquisa Brasileira em Odontopediatria e Clínica Integrada, Revista Brasileira de Odontologia, Revista da Faculdade de Odontologia da Universidade de Passo Fundo, Revista de Odontologia da Unesp, Revista de Odontologia da Universidade Cidade de São Paulo, Revista do Instituto de Ciências da Saúde, Revista Gaúcha de Odontologia, Revista Odonto Ciência, Revista Paulista de Odontologia, Revista Sul-Brasileira de Odontologia, Revista Odontológica do Brasil Central e Stomatos. Segundo a SciELO, "os títulos não incluídos nesta lista poderão ser submetidos a um novo processo de seleção da Coleção SciELO Brasil a partir de solicitação específica de avaliação a ser encaminhada ao Comitê Consultivo em ocasião futura".

Para o presidente nacional da ABO, Newton Miranda de Carvalho, a aprovação da Revista ABO Nacional pelo Comitê Consultivo da SciELO marca a nova fase pela qual a publicação passa. "Compartilhamos mais esta conquista com os cientistas da Odontologia, autores da rica produção publicada na revista; os jornalistas responsáveis pela sua produção e pelas pautas de divulgação científica que configuram um dos seus diferenciais; a equipe que coordena todo esse processo, capitaneada capitaneada pelos professores Fernando Tavares, diretor científico, e Cláudio Heliomar Vicente da Silva, secretário-executivo; e todos os leitores que recebem a Revista ABO Nacional em todo o território nacional." O diretor científico do periódico, Fernando Luiz Tavares Vieira, também comemorou: "Não poderíamos terminar o ano com notícia melhor. Credito essa conquista à dedicação de todos. Com sacrifício, determinação, seriedade, competência e amor à causa, haveremos de alcançar outros resultados positivos."

Entenda a SciELO

O modelo SciELO segue três componentes: metodologia própria, que permite a publicação eletrônica de periódicos científicos, organização de bases de dados bibliográficas e de textos completos, recuperação de textos por seu conteúdo, preservação de arquivos eletrônicos e produção de indicadores estatísticos; a aplicação desta metodologia na operação de sites de coleções de revistas eletrônicas; e o desenvolvimento de alianças entre os atores da comunicação científica – autores, editores, instituições, agências de financiamento, universidades, bibliotecas e centros de informação científica e tecnológica, entre outros.

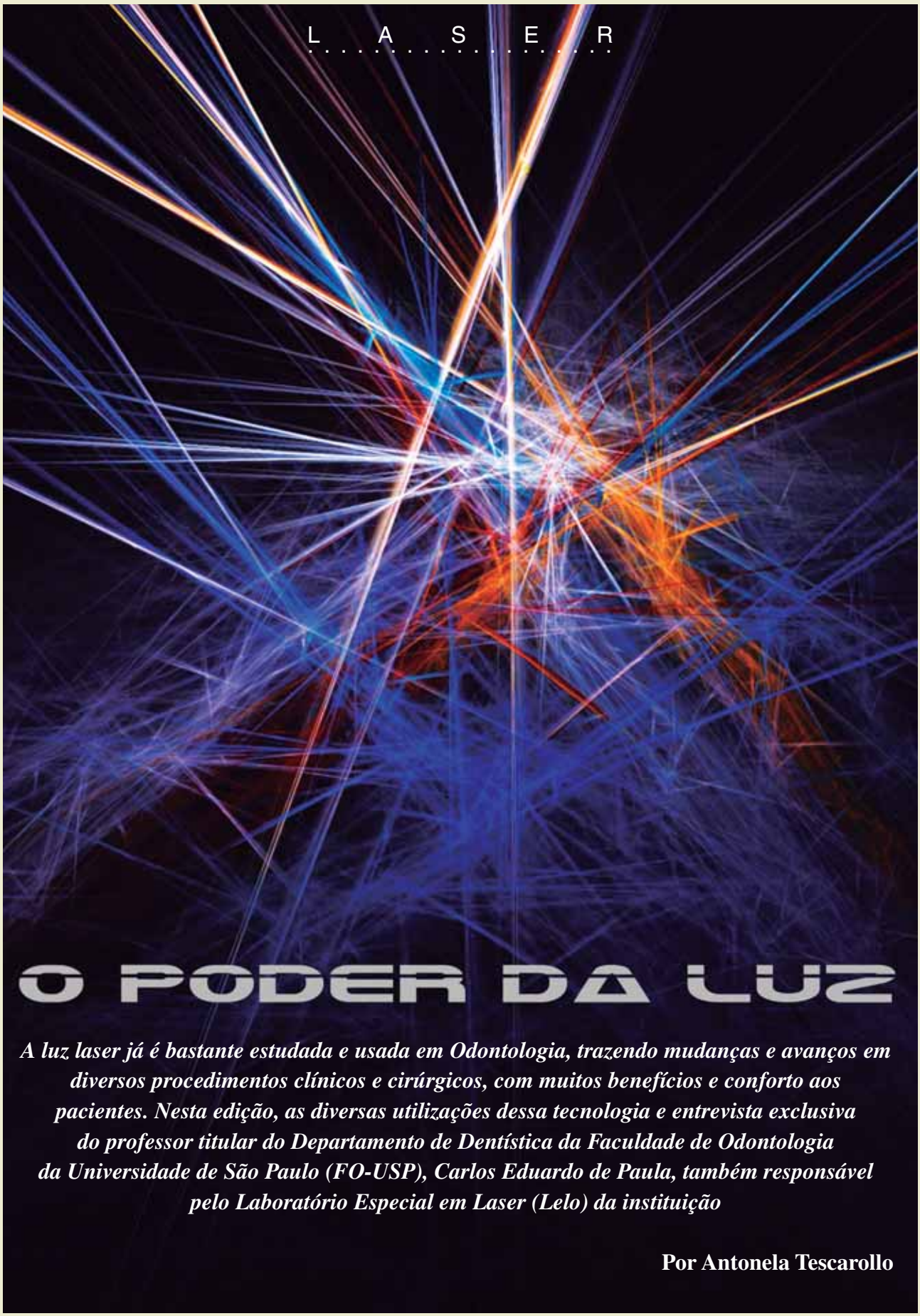

O PODER DA LUZ

A luz laser já é bastante estudada e usada em Odontologia, trazendo mudanças e avanços em diversos procedimentos clínicos e cirúrgicos, com muitos benefícios e conforto aos pacientes. Nesta edição, as diversas utilizações dessa tecnologia e entrevista exclusiva do professor titular do Departamento de Dentística da Faculdade de Odontologia da Universidade de São Paulo (FO-USP), Carlos Eduardo de Paula, também responsável pelo Laboratório Especial em Laser (Lelo) da instituição

Por Antonela Tescarollo

Importante na prática clínica, da prevenção à cirurgia

O laser é hoje uma importante tecnologia, aplicada em muitas áreas e com diversas funções: na indústria, na saúde, nas pesquisas em laboratório, nas comunicações, em corriqueiros utensílios domésticos e de serviços. Especificamente na Odontologia, a luz amplificada pela emissão estimulada de radiação – tradução para o termo em inglês que deu nome à tecnologia, *light amplification by stimulated emission of radiation* – também conquistou seu espaço com várias aplicações, da prevenção e terapêutica à estética e cirurgia.

Hoje a utilização do laser na Odontologia está bastante popularizada, e principalmente os de baixa potência já podem ser considerados uma realidade no Brasil. "Acredito que os lasers já são importantes na prática clínica e devem fazer parte dos equipamentos disponíveis no consultório odontológico", avalia o prof. Carlos de Paula Eduardo, uma das maiores autoridades no assunto (veja entrevista exclusiva na **pág. 276**).

A luz laser atua em diversos tecidos de forma seletiva e seus benefícios são obtidos pela absorção da sua energia pelo tecido. Dentro da Odontologia, são muitas e variadas as aplicações do laser, e esse leque de possibilidades é viável pois ele pode ter diferentes comprimentos de onda, com diferentes características e comportamentos. Além de ter amplo e variado uso, a incorporação da laserterapia vai ao encontro da conduta minimamente invasiva na Odontologia, além de oferecer mais conforto, menos dor e resultados mais rápidos e satisfatórios aos pacientes.

Os equipamentos para uso odontológico estão divididos basicamente em lasers de alta e de baixa potência, sendo estes últimos os mais comuns, pois têm aplicação em procedimentos clínicos mais rotineiros e de custo menor. Suas aplicações mais comuns são em analgesia, reparação tecidual (biomodulação), redução de edemas, efeito anti-inflamatório, clareamento dental, diminuição da sensibilidade após preparo cavitário e da hipersensibilidade dentinária e diagnóstico da cárie.

Já os de alta potência são mais utilizados em intervenções maiores nas diversas especialidades, como em cirurgias e procedimentos em tecidos duros, possibilitando ações mais precisas e pouco invasivas. Os lasers de maior potência também cumprem



RÉSUME - LASER

The power of light

The laser light is already widely studied and used in Dentistry, bringing many changes and advances in medical and surgical procedures, with many benefits and comfort to patients. In this edition, the various uses of this technology and an exclusive interview with the full professor, Department of Dentistry, Faculty of Dentistry, University of São Paulo (FO-USP), Carlos de Paula Eduardo, where he is also responsible for a laboratory specialized in laser, the Laboratório Especial em Laser (Lelo).

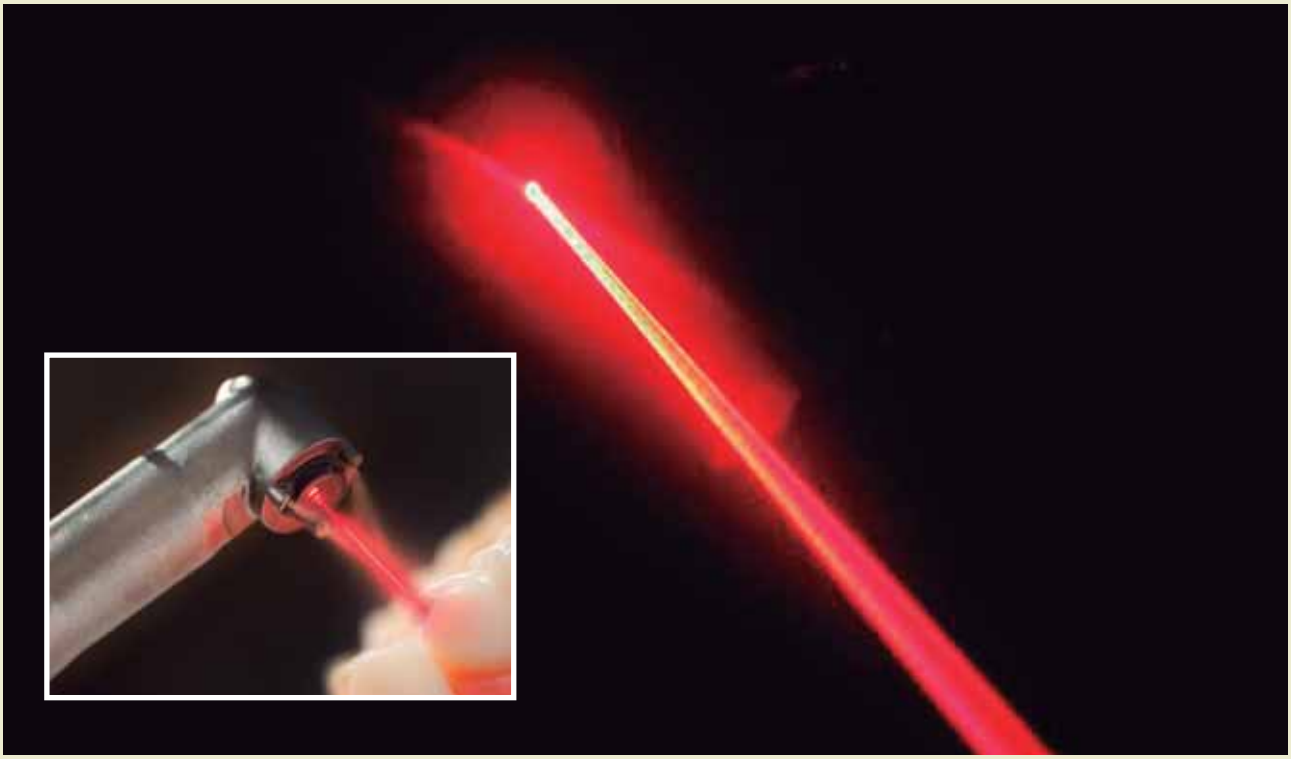

importante papel para a redução microbiana.

Confira informações mais detalhadas sobre as diversas aplicações da laserterapia na Odontologia no quadro da **pág. 275.**

Preparados para os riscos

Tecnologia poderosa e versátil, o laser também pode ser perigoso se não for usado de forma correta, principalmente os de alta potência, que podem causar danos graves à saúde bucal do paciente. Seu uso também requer cuidados especiais no quesito biossegurança e um dos principais deles está relacionado aos danos que pode causar aos olhos. Estes efeitos variam conforme o comprimento da onda de luz, mas a recomendação é que não se deve olhar diretamente para o feixe de luz e que paciente, CD e auxiliar estejam sempre usando óculos de proteção, conforme orienta o Núcleo de Pesquisa e Ensino em Fototerapia nas Ciências da Saúde (Nupen).

Para evitar riscos e garantir que o uso do laser continue crescendo com qualidade, é preciso que o profissional invista em estudo e treinamento e atualização específicos. Um passo nesse sentido foi dado em 2008, quando o Conselho Federal de Odontologia (CFO) publicou a Resolução 82/2008, que reconhece e regulamenta o uso pelo cirurgião-dentista de práticas integrativas e complementares à saúde bucal. Essas práticas abrangem a acupuntura, fitoterapia, terapia floral, hipnose, homeopatia e laserterapia.

Conforme o documento, pode requerer habilitação para exercer a prática da laserterapia o cirurgião-dentista que comprovar que a utiliza há pelo menos cinco anos dentro dos últimos 10 anos, ou que apresentar certificado de curso portariado pelo CFO, com carga horária mínima de 60 horas entre teoria e prática, entre outras determinações.

Neste cenário, é preciso levar em conta e valorizar também a ética e a responsabilidade do profissional no uso da técnica, considerando que o mal uso dela traz ônus à Odontologia e à profissão de forma geral. O que não falta, sem dúvida, são oportunidades para se aprimorar constantemente e informações disponíveis, para que o cirurgião-dentista possa oferecer aos seus pacientes os benefícios da laserterapia com segurança e efetividade.

Mais informações sobre a Resolução 82/2008: www.cfo.org.br.

Uso do laser é regulamentado e exige curso de 60 horas

O Brasil na era do laser

Os estudos sobre laser na Odontologia ganharam força no exterior, na década de 80, partindo, principalmente, das aplicações que a tecnologia já tinha em algumas áreas da Medicina, como a Dermatologia e a Neurocirurgia. Não demorou muito para que CDs brasileiros entrassem em contato com o laser através de intercâmbios e cursos em outros países e, já no fim dos anos 80 e começo dos 90, começarem a ser publicadas pesquisas nacionais com lasers de baixa potência e criados centros de estudo e ensino.

De lá para cá, a Odontologia brasileira, já respeitada internacionalmente em clínica e pesquisa, também conquistou reconhecimento em laserterapia, sendo que hoje o País está entre os que mais publicam estudos na área, inclusive internacionalmente. E são vários no Brasil também os centros, principalmente ligados a universidades, que realizam pesquisas clínicas e laboratoriais em laser e contribuem como importantes divulgadores da tecnologia através do ensino e atendimento a pacientes.

Dois importantes deles são o Laboratório Especial de Laser em Odontologia (Lelo) da Faculdade de Odontologia da USP (veja mais na entrevista desta edição) e o Centro de Laser da Faculdade de Odontologia da Universidade Federal da Bahia (FO-UFBA). Inaugurado em 2000 em Salvador, este oferece o único doutorado nesta área no Brasil e tem como responsável o professor Antonio Luiz Barbosa Pinheiro, um dos pioneiros no País em pesquisa com luz laser na Odontologia.

A indústria odontológica brasileira também se destaca neste cenário positivo, produzindo equipamentos de laser de baixa potência de ótima qualidade e custo mais acessível que os importados, contribuindo assim com a disseminação da técnica no Brasil.

Mas mesmo com tantos avanços, muito ainda pode vir de uma área tão rica científica e tecnicamente. Aldo Brugnera Júnior (**foto**), também um dos primeiros CDs brasileiros a se dedicar à pesquisa com laser e editor da revista internacional Photomedicine and Laser Surgery, lembra que um dos pontos que podem ser mais explorados é o uso de outro tipo de luz na Odontologia, o LED, sigla para *Light Emitting Diode* – em português, Diodo Emissor de Luz.

O LED não gera calor e já está sendo usado na ativação de processos relacionados à fotopolimerização de resinas compostas e de agentes químicos envolvidos no clareamento dental. "O LED pode ser usado como laser de baixa potência e as duas tecnologias deverão dividir espaço. Ele já está inclusive sendo usado no Brasil", afirma Brugnera.

No espaço e no fundo do mar

Em 2001, um trabalho desenvolvido nos Estados Unidos mostrou a importância da laserterapia para garantir sempre a saúde bucal e o bem-estar do paciente e também o reconhecimento da Odontologia brasileira e de seus profissionais. Os CDs e pesquisadores em laser Aldo Brugnera Júnior, editor da revista Photomedicine and Laser Surgery e futuro presidente da World Federation for Laser Dentistry (2012), e Antonio Luiz Barbosa Pinheiro, professor titular da Faculdade de Odontologia da Universidade Federal da Bahia e responsável pelo Centro de Laser da instituição, foram convidados pela Nasa, agência espacial norte-americana, e pela Darpa, agência de pesquisa do Departamento de Defesa dos EUA, para colaborar em um projeto com esta tecnologia.

O objetivo do grupo, que foi cumprido, era desenvolver uma técnica de tratamento a laser para a sensibilidade dentinária adaptada para uso por astronautas e tripulações de submarinos. Brugnera explica que a técnica era necessária, pois as condições especiais de pressão e temperatura e a ausência de gravidade, entre outras condições pelas quais passam as tripulações no espaço e no fundo do mar, facilitam e agravam problemas bucais e de saúde em geral. E, para esses ambientes, o laser é indicado por permitir tratamento rápido e simples e com equipamento pequeno.

Controle de riscos e danos

Obrigatório: proteção para evitar danos, cuidados na manipulação e aplicação dos materiais e do laser

Todos os procedimentos em que a luz laser é empregada requerem treinamento do profissional e cuidados específicos para evitar danos aos pacientes. A desenfreada procura por clareamento dos dentes por parte da população exige cuidado reforçado na escolha das técnicas a serem empregadas. O que se defende é que o clareamento não se transforme apenas em uma ferramente de marketing no consultório. Para isso, o CD precisa conhecer bem os métodos, suas propriedades, contraindicações, a manipulação do material e a colocação correta das barreiras gengivais. Ainda, fatores como a sensibilidade dental de cada paciente, características de coloração e manchas dos dentes e expectativa de resultados devem ser considerados na escolha e condução do método, assim como na composição e concentração dos produtos utilizados. Além desta personalização, outra forma de evitar ou amenizar problemas é ficar atento a certas condições que contraindicam o tratamento. "Manchas dentais brancas ativas, cavidades abertas, alergia ao peróxido, gengivite, doença periodontal não controlada e lesões em tecidos moles da boca são contraindicaçãoes para o clareamento", afirma Mauro Piragibe, especialista em Destística e em Prótese Dentária, professor da UniABO no Rio de Janeiro e membro da Sociedade Brasileira de Odontologia Estética.

Prof. Mauro Piragibe, da UniABO/RJ

Aplicações clínicas e cirúrgicas do laser na Odontologia

Algumas das principais aplicações clínicas e cirúrgicas do laser na Odontologia e, resumidamente, de quais formas atua

Tratamento periodontal	Os lasers de Nd:YAG e Er:YAG podem ser utilizados no tratamento das doenças periodontais contribuindo muito com a redução microbiana local. Além de ajudar na remoção da causa das doenças periodontais, o laser também atua de forma analgésica, anti-inflamatória, na redução do edema e melhor cicatrização.
Tratamento endodôntico	Também por sua capacidade de redução bacteriana, os lasers de alta potência são importantes na Endodontia.
Tratamento de lesões da mucosa oral	Em lesões como o herpes labial, aftas, ulceras traumáticas, quilite angular e estomatite, o laser de baixa potência ajuda na redução da sintomatologia dolorosa, redução da inflamação e na reparação tecidual mais rápida, trazendo muito conforto ao paciente.
Prevenção de cárie dental	Lasers de alta potência podem ser usados na limpeza da superfície dental e remoção de detritos em sulcos dos dentes, medidas que, associadas com a aplicação tópica de flúor, diminuem sensivelmente a suscetibilidade à cárie dental.
Tratamento de cárie	Com a tecnologia laser é possível fazer preparos cavitários conservadores, sem o desconforto da vibração provocada pela técnica convencional e com menor risco de contaminação. O procedimento também pode ser feito por hidrocinética, processo que remove a cárie através de gotas de água energizadas com laser YSGG. A energia é produzida pela combinação de um forte spray de água e da energia do laser.
Diagnóstico	Para este propósito, o laser opera em uma potência muito baixa, sem capacidade de produzir efeitos terapêuticos ou alterar o tecido. É emitida uma luz visível, que é absorvida pela superfície dos tecidos e indica se o esmalte está em processo de desmireralização, por exemplo, ou se há outras lesões.
Procedimentos em tecidos duros	Os lasers de alta potência também podem ser usados para outras intervenções em tecidos duros, em Dentística Restauradora, Prótese Dental e Implantodontia.
Hipersensibilidade dentinária	A laserterapia é um dos tratamentos possíveis para a hipersensibilidade causada por lesões não cariosas, devido aos seus efeitos analgésico, anti-inflamatório e de regeneração tecidual. Com essas características, o laser contribui para a redução imediata da intensidade da dor e posteriormente produz uma dentina terciária, promovendo selamento dos canalículos.
Regeneração óssea	Alguns estudos têm demonstrado que a laserterapia promove efeitos positivos na recuperação de perdas ósseas ocasionadas por traumas, patologias, procedimentos cirúrgicos, como a colocação de implantes, entre outros.
Cirurgia em tecidos moles	Com lasers de alta potência, é possível realizar cirurgias em tecidos moles da cavidade oral, proporcionando menor sangramento, maior precisão, maior conforto após a cirurgia e boa cicatrização. Sem esquecer que após os procedimentos cirúrgicos, os lasers de baixa potência podem ser utilizados para promoção de analgesia, biomodulação, diminuição do edema e modulação do processo inflamatório. Algumas das cirurgias realizadas com lasers são as periodontais, remoção de lesões tumorais, hiperplasias, fibromas, remoção do freio labial ou lingual (frenectomia).
Mucosite oral	Este problema é muito comum em pacientes submetidos a radio e quimioterapia e provocam muita dor, desconforto e dificulta a mastigação e deglutição. O tratamento com laser auxilia no alívio na dor, na aceleração da cicatrização das lesões e até na prevenção delas.
Disfunções da ATM	As disfunções que acometem a articulação temporomandibular causam muita dor e desconforto no paciente, o que pode ser bastante controlado com a ajuda da laserterapia.
Parestesia e paralisia facial	Causadas por uma lesão e doença dos nervos, a parestesia e a paralisia facial, respectivamente, podem ser tratadas com lasers de baixa potência, que ajudam na reparação das estruturas nervosas, devolvendo a sensibilidade.
Nevralgia do trigêmeo	A nevralgia do nervo trigêmeo causa uma dor aguda e desconfortável. Devido à sua ação analgésica, o tratamento com laser de baixa potência é uma boa opção.
Remoção de pigmentação gengival	Os lasers são utilizados ainda para remoção de manchas gengivais escuras, e, como não requer suturas e curativos, proporciona ao paciente maior conforto no pós-operatório.
Clareamento dental	O clareamento dental a laser é um dos grandes responsáveis pela popularização da tecnologia. Ele permite um procedimento mais rápido e com menor aquecimento da estrutura dental.
Ortodontia	Nesta especialidade, o laser pode ser usado na colagem e descolagem de braquetes, para alívio da dor após ativação ortodôntica e reparação óssea após a expansão rápida da maxila.

Fontes: Laboratório Especial de Laser em Odontologia da Faculdade de Odontologia da Universidade de São Paulo (Lelo/FO-USP), www.fo.usp.br/lelo
Centro de Laser da Faculdade de Odontologia da Universidade Federal da Bahia (FO/UFBA), www.laser.odontologia.ufba.br
Núcleo de Pesquisa e Ensino em Fototerapia nas Ciências da Saúde (Nupen), www.nupen.com.br

Prof. Dr. Carlos de Paula Eduardo

Coordenador do Laboratório Especial de Laser em Odontologia da Faculdade de Odontologia da Universidade de São Paulo (Lelo/FO-USP). Professor titular do Departamento de Dentística da FO-USP
E-mail: cpeduard@usp.br

E n t r e v i s t a

Lasers: utilização correta exige muito estudo e treinamento

O Prof. Dr. Carlos de Paula Eduardo, um dos mais capacitados conhecedores do laser, fala nestas páginas dos avanços nas áreas médica e odontológica com a utilização desta tecnologia, seus diferentes tipos e aplicações. Mas defende o profundo conhecimento do cirurgião-dentista em sua especialidade ao elaborar o diagnóstico e preparo constante para o uso correto do laser em benefício da saúde e do bem-estar do paciente no consultório, no ambiente hospitalar e mesmo no serviço público. Ele chama a atenção para que a tecnologia não seja utilizada sem a adequada e necessária base científica, ou só como marketing profissional, conforme a seguinte entrevista exclusiva que concedeu à Revista ABO Nacional.

Revista ABO Nacional - De maneira geral, quais benefícios e avanços o laser trouxe para a Odontologia e para a prática no consultório odontológico?

Prof. Dr. Carlos de Paula Eduardo *- O laser representa um avanço na área tecnológica, com repercussão nas áreas médicas, como Medicina e Odontologia. Particularmente na Odontologia, a prática clínica ganha muito com o uso desta tecnologia. O laser de baixa potência tem benefícios já relatados na literatura no que se refere aos processos de analgesia, reparação tecidual, podendo ser utilizado após cirurgias para a redução de edemas, ou ainda para redução microbiana através da terapia fotodinâmica. Atualmente também estão em desenvolvimento protocolos para prevenir ou diminuir a recorrência das manifestações do herpes labial. Os lasers de baixa potência, particularmente, têm também um papel importante na prevenção e no tratamento das manifestações orais em pacientes submetidos a altas doses de quimio e radioterapia (mucosites). Porém, eles não podem ser usados isoladadamente. O cirurgião-dentista deve ter conhecimento do diagnóstico e do plano de tratamento médico, estudando a fundo o prontuário do paciente que se encontra em ambiente hospitalar. Deve ter conhecimento integral da Odontologia e aprender a ter um comportamento integrante a essa ação multiprofissional, podendo, assim, usar o laser nos momentos indicados e ter benefícios no tratamento proposto.*

RAN - Quais são os usos mais comuns do laser na Odontologia?

PROF. DR. CPE - *Os lasers de alta potência são utilizados nas diferentes especialidades da Odontologia com efeito significativo na redução microbiana. Hoje podemos também realizar condicionamento de esmalte e dentina ao usar corretos protocolos de irradiação. Igualmente, no tratamento de hipersensibilidade dentinária, tanto os lasers de baixa como os de alta potência podem ser utilizados. Os lasers de alta potência, como os de érbio, podem ser utilizados nas erosões dentais, lesões estas com alta incidência atualmente, assim como no processo de reconstrução dos guias caninos e no condicionamento interno de*

cerâmicas de última geração (Figura 1). Há muitas pesquisas e protocolos clínicos efetivos para estas aplicações clínicas, publicadas em periódicos de grande relevância na área de lasers, como o Lasers in Medical Science, Photomedicine and Laser Surgery, Lasers in Surgery and Medicine e a International Lasers Magazine, algumas das quais participo como membro do Corpo Editorial ou revisor. No tratamento do herpes labial, pode-se utilizar o laser de alta potência para a drenagem das vesículas, e depois, no modo desfocado, utilizá-lo com o efeito de baixa potência para favorecer a reparação tecidual. Neste caso, os lasers de baixa potência, se disponíveis, também podem ser utilizados para a mesma finalidade (reparo tecidual). Hoje em dia, a utilização dos lasers está muito mais divulgada. No Brasil, principalmente os lasers de baixa potência já são uma realidade. Acreditamos que haja mais de cinco mil lasers de baixa potência no mercado, utilizados em consultórios odontológicos. Porém, o que se julga importante é que esses cirurgiões-dentistas tenham formação e sejam preparados para trabalhar com os lasers, mesmo que sejam os de baixa potência. Recentemente, o Conselho Federal de Odontologia instituiu normativas para que se possa utilizar corretamente essa tecnologia. Além disso, existem muitos cursos de extensão, que apesar de terem conteúdo abrangente e serem oferecidos por equipes qualificadas, representam o estágio inicial na utilização dos lasers, principalmente no que se refere ao seu uso clínico. Já existem cursos de mestrados profissionais, como por exemplo, o Mestrado Profissional de Lasers em Odontologia, oferecido pelo Instituto de Pesquisas Energéticas e Nucleares (Ipen) e o curso de doutorado na mesma área, na Faculdade de Odontologia da Universidade Federal da Bahia (UFBA). Há necessidade de conhecimento e preparo para a sua utilização. Ressalto sempre que o aprendizado é constante e que uma importante ponte para as informações, além da literatura existente, é o avião. Por meio de diversas viagens a congressos e atividades científicas, em mais de 20 países, tive a oportunidade de conhecer mais a tecnologia e trocar informações com pesquisadores e clínicos com grande experiência no uso dos lasers.



Fig. 2 – Peça de mão do laser de Er:YAG. O feixe laser é focado a uma distância de 12 mm, e o sistema de refrigeração permite sua utilização em tecidos duros dentais (Lelo/FO-USP).

Fig. 1 – Condicionamento da superfície interna de cerâmica de zircônia com laser de Er:YAG, previamente à cimentação (Caso clínico: Prof. Carlos de Paula Eduardo)

RAN - E qual o tipo de tecnologia ou equipamento mais adequado aos diferentes usos?

PROF. DR. CPE - *Existem os lasers de érbio, como o Er:YAG e o Er,Cr:YSGG, por exemplo, que são mais frequentemente utilizados em tecidos duros, como esmalte, dentina e osso (Figura 2). Já os lasers de CO2 são mais utilizados em tecidos moles, em cirurgias, sendo muito utilizados em semiologia. Os lasers de baixa potência são mais utilizados buscando um efeito anti-inflamatório, analgesia, biomodulação e reparação tecidual. Cada equipamento possui um comprimento de onda específico, e esse comprimento de onda determina sua interação com os diversos tecidos biológicos e a sua indicação. É importante que se conheça essa interação entre o laser e o tecido-alvo. O tecido deve absorver a energia do laser para que se tenha o benefício almejado.*

RAN - Para usar o laser, nas suas diversas aplicações, o CD precisa ter algum treino específico?

PROF. DR. CPE - *Não há dúvidas de que o cirurgião-dentista deve receber um treinamento específico antes de utilizar os lasers. Não é recomendado que*

Fig. 3 - Laser de baixa potência para redução de sensibilidade pós-operatória após remoção de cárie, previamente à restauração direta (Caso clínico: Prof. Carlos de Paula Eduardo)

se compre um equipamento e siga somente as informações do fabricante. Esse seria o uso indesejável dessa tecnologia. Ao contrário, deve-se ter um conhecimento das pesquisas e dos protocolos clínicos, adquirindo uma base científica para o seu uso. Não se deve também "dar uma aplicadinha" de laser, mas sim utilizá-lo com amplo conhecimento, evitando que a tecnologia e seu uso clínico não tenham credibilidade. Há duas dificuldades na utilização dessa nova tecnologia. A primeira é que o cirurgião-dentista deve adquirir o equipamento, e a segunda é que ele precisa estudar muito para entender os protocolos de utilização corretos. Hoje existem protocolos específicos para se utilizar em pacientes, e há necessidade de um treinamento para isso. Há muitos cursos e workshops na Faculdade de Odontologia da USP, em associação com a Fundação para o Desenvolvimento Científico e Tecnológico da Odontologia (FFO-Fundecto), que oferecem uma formação básica para os cirurgiões-dentistas que queiram se iniciar na área. Há também workshops para quem quer utilizar os lasers em ambientes hospitalares. Isso é importante porque a utilização dos lasers apresenta duas faces: uma é a utilização baseada em pesquisa, com protocolos corretos e utilização científica; o outro lado é aquele do marketing e da promoção pessoal, que é um lado bastante negativo, que deve ser evitado pela classe odontológica, por acabar sendo um demérito na utilização.

RAN - Como está o cirurgião-dentista brasileiro em relação à frequência e ao desempenho no uso do laser no consultório?

PROF. DR. CPE - *Acredito que ainda há muito a progredir, ainda há muitos profissionais que não fazem uso dessa tecnologia, mas muitos já a utilizam com frequência. Em relação à habilidade e ao conhecimento na utilização dos lasers em Odontologia, trata-se de um processo constante, estamos sempre aprendendo. Estudamos o laser há 20 anos em pesquisa, ensino e clínica, e aprendemos todos os dias. Há muitos grupos ligados às faculdades que têm feito pesquisas, têm publicado tanto no Brasil quanto no exterior. Hoje o Brasil é um país de referência nas publicações em laser no mundo todo. Está entre os três países que mais publicam no exterior em revistas de alta relevância científica. Muitas universidades estão bem capacitadas a fazer esse treinamento e levar essa habilidade e conhecimento para o profissional utilizar o laser com segurança no consultório. Isso deve ser*

Fig. 4 - Utilização do laser de baixa potência (660 nm) no tecido periodontal adjacente aos laminados de porcelana realizados nos dentes 11 e 21, após 5 anos da cimentação definitiva (Caso clínico: Prof. Carlos de Paula Eduardo)

Fig. 5 – Inflamação gengival - Pós-raspagem e alisamento radicular, utilização do laser de Nd:YAG subgengival para redução microbiana (Caso clínico: Prof. Carlos de Paula Eduardo)

mais aprimorado, mais exigido. Consideramos que 60 horas de treinamento é uma carga horária ainda pequena para aqueles que vão começar a trabalhar com laser. Há necessidade de se fazer cursos de longa duração, para que os melhores benefícios na utilização dos lasers sejam colhidos.

RAN - Há riscos no uso do laser na Odontologia? Quais e como evitá-los?

PROF. DR. CPE - *Obviamente há importantes riscos no uso dos lasers em Odontologia. Com o laser de baixa potência, o uso de protocolos adequados de irradiação garante bons resultados e benefícios aos pacientes. Contrariamente, ao se utilizar uma dosagem inferior à recomendada, os efeitos esperados podem não ser observados, assim como uma dose exagerada pode retardar o processo de reparação, por exemplo. Portanto, deve-se entender muito bem a interação dos lasers com o tecido-alvo para melhor colher os benefícios de sua utilização. Para os lasers de alta potência, os riscos são significantemente maiores. Há risco de superaquecimento, de danos à polpa, formação de trincas e carbonização do tecido duro e aquecimentos exagerados da estrutura radicular e periodonto. O cirurgião-dentista deve entender muito bem os protocolos de utilização, porque com um mesmo laser de alta potência, pode-se proporcionar um benefício ao paciente, assim como causar um dano irreversível. Esses danos com os lasers de alta potência são muito mais preocupantes, e o profissional deve estar preparado para utilizá-lo, porque o uso indevido pode ter consequências severas.*

RAN - O sr. acredita que o laser será (ou já é) um equipamento indispensável em qualquer consultório odontológico?

PROF. DR. CPE - *Acho que os lasers, principalmente os de baixa potência, são importantes na prática clínica, e devem fazer parte dos equipamentos disponíveis no consultório odontológico. O cirurgião-dentista que tem o laser de baixa potência deve entender essa tecnologia, deve conhecer os benefícios que ela pode proporcionar. É um laser para se utilizar no dia a dia do consultório para redução da sensibilidade pós-preparo (Figura 3), para o tratamento da hipersensibilidade dentinária, na reparação de tecido mole (Figura 4), nos cuidados no tratamento do herpes labial e também em procedimentos odontológicos realizados em ambientes hospitalares. Toda vez que se precisar de analgesia, de melhor reparação tecidual, pode-se utilizar o laser de baixa potência. Acredito que o laser de alta potência ainda não seja uma realidade nos consutórios odontológicos no Brasil, mas alguns já o possuem. Sua utilização pode ser importante em casos de difícil solução associados à presença de microrganismos, como na Endodontia e na Periodontia (Figura 5). Em cirurgia parendodôntica, por exemplo, os lasers de alta potência de Er:YAG ou Er,Cr:YSGG podem fazer a ressecção apical, seguidos da redução microbiana da loja cirúrgica e da superfície apical. Na região apical, pode-se utilizar também outros lasers de alta potência, como o Nd:YAG, diodo e Ho:YAG. Após os procedimentos cirúrgicos, os lasers de baixa potência podem ser utilizados para promo-*

ção de analgesia, reparação tecidual e modulação do processo inflamatório. Mais recentemente, os lasers de baixa potência associados a agentes fotossensibilizadores têm representado um passo à frente através da redução microbiana por meio da terapia fotodinâmica (PDT). Acho que hoje os lasers de alta potência são muito mais presentes em faculdades, para pesquisas, ensino e clínica. Estes também devem ser indispensáveis em hospitais, assim como nos serviços públicos. Nestes últimos, os lasers de alta potência deverão ser, no futuro, utilizados por grande número de horas, levando um benefício grande a uma parte representativa da sociedade.

RAN - Quais as tendências na aplicação do laser na Odontologia e qual sua opinião a respeito?
PROF. DR. CPE - *Acho que as tendências são animadoras nessa nova tecnologia. As aplicações na Odontologia dependem dos conhecimentos que o cirurgião-dentista tem nas diversas especialidades. Quanto melhor ele conhecer a especialidade, melhor ele poderá associar a utilização do laser à prática clínica. É importantíssimo que ele conheça os protocolos de irradiação e que ele tenha uma base científica sólida. Isso é um dos aspectos que o Laboratório Especial de Laser em Odontologia (Lelo/FO-USP) procura priorizar. No Lelo são utilizados diversos lasers de alta e baixa potência, com diferentes comprimentos de onda. São atualmente 44 equipamentos. O Lelo possui ainda diversos cursos de formação, a começar pela graduação. Na Faculdade de Odontologia da Universidade de São Paulo, os alunos têm a oportunidade de conhecer esta tecnologia em uma disciplina optativa, na qual são oferecidas atividades teóricas e práticas. Para profissionais, o Lelo oferece cursos de extensão, com cargas horárias distintas e abordagem de temas gerais e específicos do uso dos lasers em Odontologia. Alguns cursos são oferecidos para profissionais da área de saúde em geral. O Lelo, como centro de excelência no uso de lasers em Odontologia, preza pela formação e qualificação dos profissionais que são responsáveis pelo atendimento clínico e pelo ensino e pesquisa na área de lasers em Odontologia. Além disso, os diversos lasers, com diferentes comprimentos de onda e interações com os tecidos bucais, também exercem importante função nos tratamentos realizados, permitindo que se alcance resultados bastante positivos e com benefícios aos pacientes. Julgamos muito importante que o cirurgião-dentista tenha conhecimento e utilize corretamente essa tecnologia.* ■

COLABORARAM COM A ENTREVISTA:

Profa. Dra. Ana Cecília Corrêa Aranha *– professora doutora do Departamento de Dentística da FO-USP, vice-coordenadora do Laboratório Especial de Laser em Odontologia (Lelo). E-mail acca@usp.br*

Profa. Dra. Patricia Moreira de Freitas *- professora doutora do Departamento de Dentística da FO-USP, vice-coordenadora do Lelo. E-mail pfreitas@usp.br*

Profa. Dra. Marina Stella Bello-Silva *- doutora pelo Departamento de Dentística da FO-USP e pela RWTH Aachen University (Alemanha) e colaboradora do Lelo. E-mail marinabello@usp.br*

Profa. Roberta Marques da Graça Lopes *- mestre em Laser em Odontologia pelo IPEN-USP e colaboradora do Lelo.*
Mais informações: www.lelo.fo.usp.br

Dê aos seus pacientes controle superior contra a placa, o dia todo e a noite toda, com o SISTEMA Oral-B PRO-SAÚDE.

Oral-B

PRO-SAÚDE™

SISTEMA

P&G - Outubro/10 - Imagens meramente ilustrativas.

Instruções aos autores

A Revista ABO Nacional é uma publicação bimestral da Associação Brasileira de Odontologia, dirigida à classe odontológica e aberta à publicação de artigos inéditos nas categorias de pesquisa científica e relatos de caso(s) clínico(s). Artigos de revisão da literatura, bem como maté rias/reportagens de opinião, só serão aceitos em caráter especial, mediante convite do Conselho Editorial Científico.

Os artigos devem ser enviados à sede administrativa da Revista ABO Nacional (Rua Dois Irmãos, 165, Recife/PE, CEP 52071-440) impressos em uma cópia, rubricadas suas páginas pelo autor principal, e em CD (mídia digital) com os arquivos de texto e imagens gravados em Word for Windows e JPEG, respectivamente.

APRESENTAÇÃO DOS ARTIGOS

Os artigos devem ser inéditos, não sendo permitida a sua apresentação simultânea em outro periódico. Reservam-se os direitos autorais do artigo publicado, inclusive de tradução, permitindo-se, entretanto, a sua reprodução como transcrição e com a devida citação da fonte (Declaração de Transferência de Direitos Autorais).

Todos os artigos são analisados pelo Conselho Editorial Científico, que avalia o mérito do trabalho. Aprovados nesta fase, os artigos são encaminhados ao Conselho Consultivo (revisão por pares), que, quando necessário, indica as retificações que devem ser feitas antes da edição.

Quando houver mais de cinco autores, justificar a efetiva contribuição de cada um deles.

Os artigos devem atender à política editorial da Revista e às instruções aos autores, baseadas no Uniform Requirements for Manuscripts Submitted to Biomedical Journals (**estilo Vancouver**), elaborado pelo International Committee of Medical Journal Editors (ICMJE).

O **idioma** do texto pode ser o português (neste caso, com título, *keywords e abstratc* em inglês); ou inglês, desde que tenham título, palavras-chave e resumo traduzidos para o português, pelo autor.

Exige-se declaração assinada pelo autor e coautore(s), responsabilizando se pelo trabalho, constando nome, endereço, telefone e e-mail do autor que ficará responsável pela correspondência (Declaração de Responsabilidade), em duas vias (original e cópia). Recomenda-se que os autores retenham cópia em seu poder.

Os **artigos** devem ser digitados (fonte Times New Roman, corpo 12) e impressos em folha de papel tamanho A4, com espaço duplo e margens laterais de 3 cm, e ter até 15 laudas com 30 linhas cada (incluindo ilustrações).

As **ilustrações** (fotografias, tabelas, quadros, gráficos e desenhos), limitadas até o número máximo de 10 e citadas no texto do trabalho; devem ser apresentadas em folhas separadas e numeradas, em algarismos arábicos. Cada tipo de ilustração deve ter a numeração própria sequencial de cada grupo. As legendas das fotografias, desenhos e gráficos devem ser claras, concisas e localizadas abaixo das ilustrações, precedidas de numeração correspondente.

As **fotografias/imagens** devem ser enviadas impressas (dimensão 12 x 9 cm, em papel fotográfico brilhante e contraste correto) e digitalizadas (arquivos JPEG - 300 DPIs - gravados em CD).

As **tabelas** devem ser numeradas, consecutivamente, em algarismos arábicos. As legendas das tabelas e quadros devem ser colocadas na parte superior das mesmas. Não traçar linhas internas horizontais ou verticais. As notas explicativas devem vir no rodapé da tabela.

Para **unidades de medida**, usar somente as unidades legais do Sistema Internacional de Unidades (SI). Quanto às abreviaturas e símbolos, utilizar somente abreviaturas padrão. O termo completo deve preceder a abreviatura quando ela for empregada pela primeira vez, salvo no caso de unidades comuns de medida.

As **notas de rodapé** são indicadas por asteriscos e restritas ao indispensável.

Ética

Estudos que envolvam seres humanos ou animais, ou suas partes, bem como prontuários e resultados de exames clínicos, devem estar de acordo com a Resolução 196/96 do Conselho Nacional de Saúde e seus complementos. É necessário o envio do documento comprobatório desta legalidade aprovado pelo Comitê de Ética em Pesquisa da Unidade, o qual deve ser citado no texto do item Material e Métodos ou Relato de Caso, conforme a categoria do trabalho, fazendo constar um Termo de Consentimento Livre e Esclarecido (TCLE) do paciente.

Preparo do trabalho

1.Página de identificação: Deve conter o título do artigo e subtítulo em português e inglês (conciso, porém informativo); nome do(s) autor(es) e coautor(es), indicando em nota de rodapé a titulação máxima e uma única filiação por autor, sem abreviaturas. Incluir o endereço eletrônico de cada um. Abaixo do título deve ser indicada a categoria do trabalho, e, no caso de ser baseado em Trabalhos de Conclusão de Curso/ Monografias / Dissertação ou Tese, informar e colocar o nome da instituição e o ano da defesa.

Resumo/*Abstract* : Deve apresentar-se em um texto de 250 palavras, contendo o objetivo, o método, os resultados e as conclusões do trabalho. Utilizar o verbo na terceira pessoa do singular e na voz ativa. Não deve incluir citações bibliográficas. Os resumos dos artigos originais devem conter informação estruturada constituída de: **Introdução – Material e Métodos – Resultados – Conclusões.** Para outras categorias, o formato do resumo deve ser o narrativo. ***Abstract*** em inglês para os trabalhos em português, ou

em português ou espanhol caso o texto principal seja apresentado em inglês.

Palavras-chave/*Keywords*: identificam o conteúdo dos artigos. Consultar os Descritores em Ciências da Saúde (DeCS/Bireme), disponíveis em www.bireme.br/decs, e Medical Subject Headings do Index Medicus.

Estrutura do texto

A – Trabalho de Pesquisa Científica

INTRODUÇÃO – Deve ser concisa, explanar os pontos essenciais do assunto e o objetivo do estudo baseado em referências fundamentais.

MATERIAL E MÉTODOS – Descreve a seleção dos indivíduos que intervieram na pesquisa, incluindo os controles e os métodos relacionados às etapas da pesquisa.

Os métodos e os equipamentos (apresentar nome, cidade e país do fabricante entre parênteses), bem como os fármacos, incluindo os nomes genéricos e produtos químicos, devem ser identificados no texto.

RESULTADOS – Apresentar os resultados, sempre que possível, subdivididos em itens e apoiados em gráficos, tabelas, quadros e figuras.

DISCUSSÃO – Enfatizar os aspectos novos e importantes do estudo e não repetir em detalhes o que já foi citado em Introdução e Resultados.

CONCLUSÃO(ÕES) – Vincular as conclusões aos objetivos do estudo e respaldadas pelos dados. Quando for conveniente, incluir recomendações.

AGRADECIMENTOS – Quando necessários, devem ser mencionados os nomes dos participantes, instituições e/ou agências de fomento (com número do processo) que contribuíram para o trabalho.

REFERÊNCIAS

B – Trabalho de relato de caso(s) clínico(s):

INTRODUÇÃO
RELATO DE CASO
DISCUSSÃO
CONCLUSÃO(ÕES)
AGRADECIMENTOS
REFERÊNCIAS

REFERÊNCIAS

No máximo em número de 30. Devem ser numeradas de acordo com a ordem em que foram mencionadas pela primeira vez no texto, de acordo com o estilo Vancouver, conforme orientações fornecidas pelo International Committee of Medical Journal Editors (ICMJE). Disponível em: www/nlm.nih.gov/bsd/uniform_requirements.html

Publicações com até seis autores, citam-se todos; além de seis, acrescentar em seguida à expressão *et al.*

Os títulos dos periódicos devem ser abreviados de acordo com o List of Journals Indexed in Index Medicus (http://www.nlm.nih.gov/)

Exemplos:

Artigo de periódico

Brinhole MCP, Teixeira R, Tosta M, Giovanni EM, Costa C, Melo JAJM, *et al*. Intubação submental: evitando a traqueostomia em cirurgia bucomaxilofacial. Rev Inst Ciênc Saúde. 2005 abr-jun; 23(2):169-72.

Artigo de periódico em formato eletrônico

Abood S. Quality improvement initiative in nursing homes: the ANA acts in an advisory role. Am J Nurs [serial on the Internet]. 2002 Jun [cited 2002 Aug 12];102(6):[about 3 p.]. Available from: www.nursingworld.org/AJN/2002/june/Wawatch.htm

Livro

Newman MG. Carranza periodontia clínica. 9ª ed. Rio de Janeiro : Guanabara Koogan; 2004.

Dissertação e Tese

Ferreira TLD. Ultra-sonografia – recurso imaginológico aplicado à Odontologia [dissertação de mestrado] São Paulo: Faculdade de Odontologia da Universidade de São Paulo; 2005.

Citações no texto

No texto, identificar os autores em algarismos arábicos sobrescritos, correspondente às referências. Ex: A prótese adesiva foi introduzida há poucas décadas[3].

Citar os nomes dos autores no texto com seus respectivos números sobrescritos e data entre parênteses só quando for necessário enfatizá-los. Quando houver dois autores, mencionar ambos ligados pela conjunção "e"; se forem mais de três, cita-se o primeiro autor seguido da expressão *et al*. Ex: Loe *et al*.[2] (1965) comprovaram que o acúmulo de placa bacteriana está relacionado com o desenvolvimento da gengivite.

Citação de citação (*apud*) e comunicação pessoal devem ser citadas no texto e indicadas em notas de rodapé, com asterisco, sem fazer parte da lista de referências.

CHECK LIST PARA ENVIO

1. Manuscrito (01 original impresso rubricado em suas páginas pelo autor principal e 01 CD com arquivos do manuscrito gravados)
2. Documento comprobatório da legalidade ética do trabalho aprovado pelo Comitê de Ética em Pesquisa da Unidade, conforme resolução 196/96 e suas complementares do Conselho Nacional de Saúde do Ministério da Saúde, Termo de Consentimento Livre e Esclarecido (casos clínicos)
3. Formatação e apresentação do texto de acordo com as Instruções aos Autores
4. Referências segundo estilo Vancouver
5. Declaração de transferência de direitos autorais (ver em www.abo.org.br)
6. Declaração de responsabilidade (ver em www.abo.org.br)

Fale conosco
Dúvidas ou sugestões: Telefax.
(+55 81) 3269.5576 / 3441.0678
E-mail: revista.abo@bol.com.br

Pesquisa científica

Fluorose endêmica em São Francisco (MG) - Atuação do poder público na vigilância epidemiológica

Endemic fluorosis at São Francisco (MG) - Performance of the government in the epidemiologic surveillance

Palavras-chave: Vigilância epidemiológica. População rural. Fluoração da água.
Keywords: Epidemiologic surveillance. Rural population. Halogenation.

Andréa Monteiro de Castro Graciano*
Efigênia Ferreira e Ferreira**
Mauro Henrique Nogueira Guimarães de Abreu***

RESUMO

Na zona rural de São Francisco (MG) existe uma alta disponibilidade de flúor no solo. Na década de 80, foram abertos poços profundos na região, para abastecimento de água à população. Em 1995, a Fundação Nacional de Saúde (Funasa) constatou uma endemia de fluorose no local, relacionada ao alto teor de flúor na água consumida pela população rural. Com o objetivo de analisar a atuação do poder público, diante desta endemia, foi realizada uma pesquisa qualitativa, através de entrevistas semiestruturadas e observação no local. A amostra foi composta por 12 pessoas: quatro pessoas com fluorose, quatro dos serviços públicos e quatro da comunidade. As entrevistas foram gravadas e após transcrição, analisadas segundo os temas e categorias. Os resultados foram relatados em quatro itens: 1 - reconhecimento do problema pelo setor público: o diagnóstico foi inicialmente equivocado, lento e dificultado pela falta de acesso da população aos serviços de saúde; 2 - ações desenvolvidas para a solução do problema: ações múltiplas, dispersas, descontínuas e verticalizadas; 3 - a situação atual: permanece o problema do alto teor de flúor para grande parte da população atingida, não existe clareza com relação à solução do problema e o tratamento da fluorose não foi realizado; 4 - avaliação da ação do poder público: o serviço público local espera por ajuda externa, justificando-se com a falta de recursos financeiros. A despeito das atuais políticas públicas de saúde no Brasil e das consequências do problema na população, o poder público local, apesar de avanços, ainda não conseguiu assumir a responsabilidade pela solução necessária.

ABSTRACT

In the rural area of São Francisco, in the State of Minas Gerais, there is a high availability of fluoride in the soil. During the 80´s, deep wells were open in the area in order to provide water to the population. In 1995, Funasa identified a fluorosis endemy in the place, related to the high amount of fluoride in the water consumed by rural population. A qualitative research was carried out to analyze the performance of the government, considering this current endemy through semi-structured interviews and local observations. A total of 12 individuals were included: four with fluorosis, four from public services and four from the community. Interviews were recorded and, after written out, they were analyzed according to themes and categories. Results were shown in three items: 1 - identification of the problem: at first, diagnosis was misunderstood, slow and difficult because of the lack of population access to health services; 2 - actions carried out: multiple disperse, discontinued and vertical actions; 3 - situation at the present time: the problem of high amount of fluoride remains to the most part of the population reached, solution for the

* Mestre em Odontologia/ Saúde Coletiva - Faculdade de Odontologia da UFMG. Cirurgiã-dentista SUS-BH
** Doutora em Epidemiologia - Escola de Veterinária UFMG. Professora - Faculda de de Odontologia UFMG
*** Doutor em Epidemiologia - Escola de Veterinária UFMG. Professor - Faculdade de Odontologia UFMG

problem is not clear and the treatment of the fluorosis was not done; 4 - evaluation the performance of the government: the local public service waits for external aid, justifying with the lack of financial resource. Despite the current health public actions in Brazil and the consequences of the problem to the population, local public service, even with its development, could not assume the responsibility for the necessary solution yet.

INTRODUÇÃO

A Vigilância Epidemiológica (VE) tem por objetivo utilizar sistemas de informações para decisão e ação. Deve produzir e utilizar informação que funcione como um mecanismo de alerta sobre a incidência de agravos à saúde; recomendar ou iniciar ações oportunamente, a fim de circunscrever o problema; reduzir ou eliminar o agravo e evitar a sua disseminação. As medidas devem ser avaliadas quanto ao impacto, proteção e segurança[14,4].

A eficácia de um sistema de VE depende de características como: a simplicidade, para facilitar sua compreensão e utilização; a flexibilidade, para adaptação às mudanças; a aceitabilidade, para ter adesão, evitando a subnotificação; a validade, para as informações terem valor preditivo positivo; a representatividade, para os dados refletirem a distribuição nas pessoas, nos lugares e no tempo; além da oportunidade que depende da agilidade para a utilização ser oportuna[14,7].

O sistema de VE deveria detectar situações anormais e promover intervenções rápidas, mas em muitos países estes sistemas são mecanismos passivos de notificação de casos e os dados cobrem usualmente só a população atendida[14].

A VE trabalha tradicionalmente com o Sistema Nacional de Agravos de Notificação (Sinan) o qual inclui as doenças de notificação compulsória. No entanto, existem outros sistemas, como levantamento epidemiológico e vigilância sentinela, que têm o objetivo de monitorar indicadores chaves na população como alerta precoce[4]. Os conceitos e funções da vigilância epidemiológica e da vigilância sanitária, no Brasil, são distintos. A vigilância sanitária abrange principalmente as atividades de intervenção para prevenção e controle de riscos. Nos demais países da América Latina, utilizam-se apenas o termo vigilância ou vigilância epidemiológica para esse conjunto de ações de vigilância sanitária e epidemiológica[17].

Especificamente em relação às ações de vigilância sanitária em saúde bucal no país, a partir dos anos 1980, essas deixaram de ser restritas à fiscalização do exercício profissional e da utilização de radiações ionizantes e tiveram o foco deslocado para o ambiente. A fluoretação das águas de abastecimento público estimulou essas discussões e, apesar da atuação restrita, este debate se abriu[13].

Em São Francisco, município situado numa região carente ao norte do Estado de Minas Gerais, as questões do ambiente e da água são críticas. As chuvas são escassas e a disponibilidade hídrica superficial é limitada. Além disto, é precária a situação econômica o que limita as condições de saúde da população. O abastecimento de água da área rural provém de poços tubulares profundos com altos teores de fluoreto: 1,17 a 4,6 mg /l[16].

Na zona rural dessa região, no distrito de Mocambo, em 1995, e em Novo Horizonte, Vaqueta, Alto São João e Mocambo, em 2003, foram diagnosticados graves quadros de fluorose endêmica. Os poços artesianos foram abertos na maioria a partir de 1980 e o problema da fluorose dentária ainda persiste[10]. Torna-se importante, então, analisar porque o contexto local não favoreceu a eficácia da vigilância à saúde. O objetivo desse trabalho foi analisar o papel do poder público na vigilância epidemiológica, diante da endemia de fluorose na zona rural de São Francisco (MG).

METODOLOGIA

A metodologia qualitativa foi escolhida por se tratar de uma pesquisa social em que se pretende um aprofundamento maior da realidade. Os dados considerados qualitativos, como as significações, motivos, aspirações, atitudes, crenças e valores não podem se restringir ao referencial de interpretação quantitativo[12].

O estudo de caso, desenho deste trabalho, vem da tradição da pesquisa médica que, através de uma análise detalhada de um caso individual, explica a dinâmica de uma dada doença[11]. Para obtenção de informações mais completas, foram combinadas duas estratégias na coleta de dados: a observação direta que permite um acompanhamento prolongado e minucioso das situações e as entrevistas semiestruturadas, visando compreender o significado do problema para a comunidade.

Na observação direta, as anotações das visitas locais foram registradas em diário de campo e orientaram a construção das informações obtidas nas entrevistas. Para as entrevistas, utilizou-se um roteiro semiestruturado como guia do entrevistador, permitindo a fala livre do entrevistado. Foram entrevistadas 12 pessoas envolvidas com a questão da saúde, no município de São Francisco (MG). A amostra foi dividida em três grupos: grupo jovens, quatro jovens (18 a 24 anos) com fluorose; grupo oficial, quatro funcionários públicos envolvidos no problema pelo trabalho, e grupo comunidade, quatro adultos (35 anos ou mais) das localidades rurais.

Para cada um dos grupos foi utilizado um roteiro de entrevista considerando a informação a ser coletada. As entrevistas foram feitas nos locais de moradia ou trabalho do indivíduo, segundo a conveniência do entrevistado, e foram gravadas para um melhor aproveitamento do conteúdo. A escolha dos entrevistados foi definida através de contatos com "informantes-chave", numa seleção intencional dos voluntários. O total de 12 entrevistados é justificado, pois na pesquisa qualitativa não existe preocupação com um número para a amostra, sendo a qualidade dos dados o mais importante[11,12]. Com este total, houve saturação de informações.

Após a transcrição das fitas, foi realizada a leitura exaustiva dos textos, para identifi-

cação de temas centrais e posteriormente, as categorias presentes. Os dados foram analisados pela técnica da análise de conteúdo[3] e as entrevistas foram inter-relacionadas com o diário de campo. A análise em conjunto permitiu entender o problema, suas causas e efeitos[12].

Este projeto foi submetido ao Coep-UFMG para análise e aprovado pelo parecer nº Etic 189/05 (Apêndice B).

RESULTADOS E DISCUSSÃO

Os resultados e discussão serão apresentados seguind os temas: reconhecimento do problema; ações desenvolvidas; situação atual; e, na conclusão, a avaliação da ação pública.

Reconhecimento do problema pelo setor público

O diagnóstico clínico foi inicialmente equivocado, com um diagnóstico lento, dificultado na ocasião pela falta de acesso da população aos serviços públicos, principalmente de saúde bucal. A fluorose dentária foi identificada, inicialmente, no atendimento médico dos postos de saúde municipais, mas as manchas nos dentes das crianças foram a princípio associadas equivocadamente com o uso de sulfato ferroso.

A gente achava que era o sulfato ferroso. Com o tempo fomos observando que não... Foi a partir de 86-88, por aí... (grupo oficial).

Após algum tempo, os médicos perceberam que se tratava de um problema de saúde específico e então encaminhavam os casos aos cirurgiões-dentistas do município, mas o acesso aos serviços de saúde bucal era restrito aos escolares.

Os meninos chegam aqui na Caio Martins (Escola Pública) *depois de 11, 12 anos, então a gente começou a detectar nessa idade* (grupo oficial).

Após as suspeitas iniciais de fluorose dentária endêmica, a Funasa foi contatada para contribuir no diagnóstico e no enfrentamento.

Eles (os dentistas) *detectaram que poderia ser fluorose. Foi aí que, tomei conhecimento, entraram em contato com a fundação, a Funasa, e eles vieram e fizeram uma investigação* (grupo oficial).

Através da epidemiologia é que aparecem as pistas para o diagnóstico e para a verificação das hipóteses de causalidade[2]. As pistas para diagnóstico da fluorose levaram ao contato da prefeitura com a Funasa para a averiguação.

Ações desenvolvidas para a solução do problema

Para o enfrentamento da endemia de fluorose na área rural de São Francisco (MG), foram desenvolvidas múltiplas ações, dispersas, descontínuas e verticalizadas. As soluções propostas verticalmente não puderam ser assimiladas pela comunidade, por não serem viáveis no cotidiano. Isto é exemplificado na fala em seguida, que demonstra a distância entre a ação desenvolvida e a realidade da população.

Aí ele pegou, examinou a água e descobriu. Ele bateu até um carimbo, depois disse: "proibida a água, para saúde do ser humano (...)".

Se o pessoal continua usando essa água? Oh, minha filha não podia interromper porque água é vida (grupo comunidade).

Diante do equívoco desta situação, deve-se lembrar que a organização do cuidado em saúde transcende a aplicação de técnicas e administração de recursos. Ela deve referir-se a um conjunto de práticas a partir de um referencial epidemiológico com ações articuladas e organizadas para produzir um efeito sobre a saúde individual e coletiva[8]. Em relação ao consumo de água com alto teor de flúor, foram realizadas várias alternativas para enfrentamento do problema, nas quatro localidades rurais pesquisadas: Mocambo, Vaqueta, Novo Horizonte e Alto São João. Mesmo assim, persiste o consumo da água com alto teor de flúor.

Em Mocambo, a prefeitura lacrou o poço e viabilizou a captação de água de Santana de Minas (Jibóia). No entanto a região próxima à barragem apresentava endemia de esquistossomose e a população, logicamente, resistiu em consumir essa água e continuou consumindo a água com alto teor de flúor.

Fizeram uma canalização da barragem para Mocambo. Mas vem aquela questão: a água não era tratada. Aí a prefeitura lacrava (o poço com alto teor de flúor)*, e alguém ia lá e tirava o lacre* (grupo oficial).

A população não participou ativamente das decisões, restando-lhe o papel de apoio à execução de projetos externos. Como as necessidades da população ocorrem dentro de um contexto social, seria indispensável a orientação comunitária na atenção pública devido à repercussão da ação[15].

Na localidade de Vaqueta foi instalado um filtro de osmose reversa para redução de flúor da água do poço. Esse método reduz o flúor, no entanto o custo do sistema é alto, há necessidade de manutenção e trocas frequentes do filtro, a população deve pagar conta de energia elétrica mais alta e há distância para buscar essa água. Assim, o filtro, um equipamento eficaz, é deixado de lado sem uso.

Montaram um filtro na Vaqueta. Até hoje acho que eles não sabem como conseguiram isso, só que, agora, o filtro só encontra em São Paulo e tem que trocar, me parece que é a cada três meses, e eles não tão tendo condições de fazer a manutenção (grupo oficial).

Era de se esperar o insucesso, pois embora o filtro de osmose reversa seja altamente eficaz, é dispendioso e difícil de ser aplicado nos países em desenvolvimento[9]. Em Novo Horizonte, foram construídos reservatórios de água, a ser trazida por caminhão pipa. Essa medida dependia da continuidade do fornecimento da água pela Prefeitura, além do que há falta de impermeabilização e de manutenção, o que tornou o reservatório danificado com o passar do tempo.

Durante que ele tava na prefeitura, ele fornecia água pelo (caminhão) *pipa, inclu-*

sive aqui no terreno tem um reservatório. Aí todo mundo vinha pegar. Teve uma época que eles cobraram combustível... Mas o reservatório estragou (grupo comunidade).

Destacam-se aqui, os problemas da descontinuidade e da falta de monitoramento das ações. O monitoramento ou avaliação contínua é feito durante as fases de execução do planejamento, fornecendo informações sobre o andamento das ações, estabelecendo até que ponto está se prestando um serviço de acordo com a proposta inicial[1].

Próximo a Novo Horizonte e Alto São João, uma organização do terceiro setor disponibilizou cisternas para captação da água das chuvas. Esse meio depende da existência de chuvas constantes e apesar da incerteza das chuvas, estava, na ocasião das entrevistas, sendo muito bem aceito. Porém, atendia apenas a algumas famílias dessas comunidades.

Tem muitas delas que já estão quase cheias de água (cisternas para água das chuvas)*, um que até que deu certo... Todas já estão prontas e já têm água, pegou essa chuva... Mas aqui em cima, não tem, não* (grupo comunidade).

A situação atual

Atualmente permanece o fator de risco para a fluorose dentária, o alto teor de flúor nas águas destinadas ao abastecimento de grande parte das populações rurais.

O problema que a gente tinha que resolver na época era a questão da

sede do pessoal. Não teve cuidado de fazer uma análise da água e até hoje não faz! Tem poço artesiano, perfura mais, não faz a análise, não tem esse cuidado e por azar, essa comunidade tinha a água desse poço com concentração alta de flúor... 3.7; 3.8; 3.6 (grupo oficial).

As pessoas já atingidas pela fluorose dentária ainda não receberam o tratamento clínico odontológico reabilitador das lesões.

Em Mocambo, hoje, tem que fazer é assim, é tratar essas crianças, esses adolescentes, hoje não são mais crianças, estão até adultos; já é a questão estética, tá, nós ainda não conseguimos resolver esta parte dental (grupo oficial).

Quanto à Vigilância Epidemiológica (VE) observou-se que o serviço de VE local já existe, com espaço físico, recursos humanos e coordenação, mas persistem limitações e entraves para a capacidade de desempenhar suas atribuições. Uma das principais limitações tem sido a falta de integração.

A gente não tinha noção do que era vigilância de epidemiologia... Naquela época não tinha isso, então cada um no seu canto, o médico encaminhava pra o dentista... Integração, agora que a população e mesmo os profissionais estão começando a ter consciência, não só as áreas da saúde, mas a integração com a educação, com outras áreas, outras instituições (grupo oficial).

Apesar de pretender reverter essa falta de integração, a organização do serviço de VE local ainda está hierarquizada, compartimentalizada e resistente às necessidades de mudança no processo de trabalho local.

Tem profissional que acha que trabalha na vigilância, mas ele acha que o trabalho dele não é inserido dentro da vigilância... Por exemplo, sempre trabalhava no programa de Chagas, então ele sempre trabalhou só em Chagas, ele acha que não está inserido dentro da vigilância (grupo oficial).

De fato, o sistema de VE não tem um mecanismo simples de funcionamento, é repleto de programas distintos e independentes[14].

CONCLUSÕES

Avaliação da ação do poder público

A falta de recursos financeiros tem sido a justificativa para não se ter resolvido o atendimento odontológico das pessoas acometidas pela fluorose e também para a falta de abastecimento de água potável às comunidades rurais.

Tem umas resinas novas, mas caras, então o poder público não adquiriu ainda (grupo oficial).

A cobertura da Copasa na zona rural é pequena... Quanto maior a distância e quanto menor a quantidade de pessoas, mais caro e inviável (a rede de água)*. Às vezes, o desnível do terreno é grande e precisa de bomba. Para você chegar em 10 famílias tem uns 50 km* (grupo oficial).

Além da pequena disponibilidade de recursos, constatou-se que se trata de um problema com causas complexas e interligadas a vários setores, as quais demandam, obrigatoriamente, um trabalho intersetorial.

A prefeitura não tem recursos... A Copasa, até hoje também não assumiu, eu não sei quem é o dever de assumir isso aí, tá certo. A Fundação Nacional de Saúde (Funasa) *resolveu o problema só do Mocambo... Não sei se essa pesquisa que o pessoal da UFMG fez, ela iria ajudar nisto...* (grupo oficial).

Atualmente, a importância da interdisciplinaridade é cada vez mais assinalada. Os complexos problemas da sociedade só podem ser equacionados com um trabalho integrado de diferentes especialistas[6]. Na realidade, deve-se considerar que os municípios brasileiros são muito diferenciados em relação à disponibilidade de recursos financeiros, mas existem, também, diferentes modelos de organização, diversificação de atividades e capacitação gerencial[5].

Em São Francisco (MG) foram realizadas várias ações que acabaram interrompidas, comprometendo os poucos recursos. Existe então a necessidade de intervir na fluorose endêmica com planejamento local integrado, interdisciplinar e com participação popular.

AGRADECIMENTOS

A Prefeitura e a população de São Francisco (MG), representados pelo Exmo. Prefeito Municipal, Sr. José Antonio da Rocha Lima, por ter autorizado a realização da pesquisa e colaborado na viabilização da coleta de dados.

Aos professores Saul Martins Paiva,

Andréa Maria Duarte Vargas e Marília Alves por terem contribuído na revisão crítica do conteúdo e na aprovação da versão final deste manuscrito.

REFERÊNCIAS

1. Aguilar MJ, Ander-Egg E. Uma primeira aproximação ao conceito de avaliação: a avaliação em sentido lato e sua diferenciação de outros conceitos similares. In: Avaliação de serviços e programas sociais. Petrópolis: Vozes; 1994. p.18-58.
2. Almeida Filho N, Rouquayrol MZ. Introdução à epidemiologia moderna. 2ª ed. Belo Horizonte/ Salvador/ Rio: COOPMED/ APCE/ ABRASCO; 1992.
3. Bardin L. Análise de conteúdo. Lisboa: Edições 70; 1988.
4. Brasil. Ministério da Saúde. FUNASA. Guia de vigilância epidemiológica; 2001. V.1. Disponível em: http://dtr2001.saude.gov.br/svs/pub/pub01.htm.
5. Brasil. Norma Operacional Básica do Sistema Único de Saúde NOB-SUS 96. Brasília: Ministério da saúde; 1997.
6. Candau VM, organizador. Magistério: construção cotidiana. 3ª ed. Petrópolis: Vozes; 1997.
7. Duarte EC. *et al.* Epidemiologia das desigualdades em saúde no Brasil: um estudo exploratório. Brasília: Organização Pan--Americana da Saúde; 2002. 123p.
8. Fekete MC. Organização do cuidado a partir de problemas: uma alternativa metodológica para a atuação da equipe de saúde da família. In: Santana JP, organizador. Colaboração do MS e do pólo de capacitação em saúde da família da UFMG: NESCON - Faculdade de Medicina e Escola de Enfermagem. Brasília: OPAS; 2000.
9. Ferjeskov O, Manji F, Baelum V, Moller AJ. Fluorose dentária: um manual para profissionais de saúde. São Paulo: Santos; 1994.
10. Ferreira E.F, Paixão HH, Castilho LS, Velásquez LNM, Fantinel LM. Ocorrência de fluorose endêmica na zona rural do município de São Francisco-MG. Ciência e saúde coletiva. 2003; 8(Supl): 407.
11. Goldemberg M. A arte de pesquisar: como fazer pesquisa qualitativa em ciências sociais. 5ª ed. Rio de Janeiro: Record; 2001.
12. Minayo MCS. O desafio do conhecimento – Pesquisa qualitativa em saúde. São Paulo/ Rio de Janeiro: ABRASCO; 1992.
13. Pereira ACP. *et al.* Odontologia em saúde coletiva: planejando ações e promovendo saúde. Porto Alegre: Artmed; 2003.
14. Pereira MG. Epidemiologia: teoria e prática. Rio de Janeiro: Guanabara Koogan; 1995.
15. Starfield B. Qualidade da atenção primária: uma visão clínica e O desafio de atender as necessidades de saúde através da atenção primária. Apresentado em La Plata, Argentina. Março 1998. Revisado em 13 de Abril; 1998.
16. Velásquez LNM, Fantinel LM, Costa, WD, Uhlein A, Ferreira EF, Castilho LS, Paixão HH. Origem do flúor na água subterrânea e sua relação com os casos de fluorose dental no município de São Francisco - Minas Gerais. Relatório de Pesquisa FAPEMIG. Belo Horizonte: Instituto de Geociências/ Departamento de Geologia; Faculdade de Odontologia da UFMG; 2003.
17. Barreto ML, Almeida Filho N, Barata RB. Epidemiologia: contextos e pluralidade. Rio de Janeiro: FIOCRUZ/ ABRASCO; 1998.

Data de recebimento: 04/07/2007
Data de aceite para publicação: 19/08/2010
Endereço para correspondência:
Andrea Monteiro de Castro Graciano
E-mail: andreagraciano@terra.com.br

Pesquisa científica

Prevalência do glaucoma em pacientes reabilitados na Clínica de Prótese Buco-Maxilo-Facial da Universidade Federal de Pernambuco

Prevalence of glaucoma in rehabilitated patients in the Bucco-Maxillofacial Prothesis Clinic at Federal University of Pernambuco

Palavras-chave: Reabilitação. Próteses e implantes. Glaucoma/epidemiologia.
Keywords: Rehabilitation. Prostheses and implants. Glaucoma/epidemiology.

Silvana Maria Orestes-Cardoso*
Juliana Sabrina Accioly de Araújo**
Rodolfo José de Albuquerque Santiago***
Fernando Luiz Tavares Vieira****
Mirella Emerenciano Massa*****

RESUMO

Introdução - No contexto da Odontologia, conhecer os fatores de risco para o agravamento do glaucoma é essencial para que medidas preventivas e tratamentos oportunos sejam efetivados. **Material e Métodos -** O presente estudo retrospectivo e quantitativo teve por objetivo determinar a prevalência de cegueira e perda do globo ocular por glaucoma a partir da avaliação dos prontuários de pacientes da Clínica de Prótese Buco-Maxilo-Facial da UFPE, por um período de sete anos. **Resultados** - Dentre os 262 pacientes reabilitados através de próteses faciais, identificou-se 30,53% indivíduos com perda do globo ocular em decorrência de patologias oculares. Destes, foram diagnosticados com glaucoma um total de 27,5% dos pacientes, sendo 12,5% do sexo masculino e 15% do feminino. A doença foi mais prevalente em indivíduos faiodermas (31,4%), com idade igual ou superior a 61 anos (32%), procedentes do interior de Pernambuco ou de outros estados (32,4%), com o ensino fundamental incompleto (38,5%) e renda individual inferior a um salário mínimo (38,9%). **Conclusão -** Apesar de o glaucoma ser uma doença crônica com possibilidade de tratamento eficaz, ele ainda constitui um sério problema de saúde pública no Brasil, pois, além de causas pessoais e culturais, fatores políticos e econômicos perpetuam o seu avanço entre as camadas mais pobres da população. Assim, os autores concluem que o controle da evolução dessa patologia ocular e suas consequentes sequelas estão na dependência de uma abordagem sócio-ecológica da saúde.

ABSTRACT

Introduction *- In the context of Dentistry, knowing the risk factors for the glaucoma aggravation is essential for the preventive measures and opportune treatments to be effective.* ***Material and Methods*** *- This retrospective and quantitative study aimed to determine the prevalence of blindness and eyeball loss to glaucoma through the evaluation of medical records for patients of the Bucco-maxillofacial Prosthetics Clinic at UFPE over a period of seven years.* ***Results*** *- Among the 262 patients rehabilitated through facial prostheses, 30.53% were identified as having eye loss due to ocular disease. Of these, a total of 27.5% were diagnosed with glaucoma, of which 12.5% were male and 15% female. The disease was more prevalent in light-skinned individuals (31.4%), less than 61 years old (32%), from the interior of Pernambuco and other states (32.4%), with incomplete primary education (38.5%), and earning an individual income below the minimum wage (38.9%).* ***Conclusion*** *- Although glaucoma is a chronic disease with the possibility of effective treatment, it remains a serious public health problem in Brazil, because in addition to personal and*

* Profª. do Departamento de Prótese e Cirurgia Buco-Maxilo-Facial da Universidade Federal de Pernambuco (UFPE) - Doutorado pela Université de Paris VII (France).
** Cirurgiã-dentista - Graduada pela UFPE.
*** Cirurgião-dentista - Graduado pela UFPE.
**** Prof. do Departamento de Prótese e Cirurgia Buco-Maxilo-Facial da UFPE. Doutorado pela Universidade de Pernambuco (UPE).
***** Profª. do Departamento de Prótese e Cirurgia Buco-Maxilo-Facial da UFPE. Doutorado pela Universidade de Pernambuco (UPE).

cultural causes, political and economic factors contribute to its advance among the poorest populations. The authors therefore conclude that the evolution of this ocular disease ant its consequent sequels depends on a socio-ecological approach to health.

INTRODUÇÃO

O glaucoma engloba um grupo heterogêneo de desordens oftalmológicas, caracterizado por um aumento na pressão intraocular suficiente para causar degeneração da papila óptica e perda progressiva do campo visual[1,2]. Convém salientar que, apesar da pressão intraocular ser considerada o principal fator de risco, pode haver glaucoma com níveis pressóricos considerados normais[3].

Clinicamente o glaucoma pode ser classificado como: glaucoma primário (GP) e secundário (GS). O GP é a forma mais frequente[4] e se caracteriza pela presença de alteração no nervo óptico e desordem no campo visual[5]. Ele pode ainda ser subdividido em cinco tipos: glaucoma primário de ângulo aberto (GPAA)[6], glaucoma primário de ângulo fechado (GPAF)[7], glaucoma de pressão normal (GPN), glaucoma juvenil e glaucoma congênito. O GS se manifesta com hipertensão intraocular sem lesão no nervo óptico ou alteração do campo visual[3].

Atualmente, sugere-se que algumas desordens crônicas são fatores de risco para o surgimento do glaucoma, tais como a diabetes melito e a hipertensão arterial sistêmica que contribuem tanto para o desenvolvimento do GPN quanto para o glaucoma crônico simples (GCS)[8].

Do ponto de vista epidemiológico, o glaucoma é considerado uma das desordens oftalmológicas mais comuns, sendo responsável por 15% da cegueira uni ou bilocular[2]. No mundo, é a segunda principal causa de cegueira e, do início da década 90 do século passado até o ano 2000, as estimativas indicavam que de 66,8 a 70 milhões de pessoas estariam afetadas, com cerca de 8 milhões desenvolvendo cegueira bilocular devido à lesão irreversível do nervo óptico[9,10]. Para o ano de 2020 a expectativa é de que o número de pacientes portadores de glaucoma deva crescer de 60,5 milhões para 79,6 milhões[11]. Nesse contexto, são considerados importantes fatores relacionados à perda visual, a idade, o sexo, a etnicidade, a localização geográfica e o clima[12].

No Brasil, o Conselho Brasileiro de Oftalmologia (CBO) estimou que aproximadamente 500 mil brasileiros maiores de 40 anos eram portadores de glaucoma[13]. Segundo Mello e Mandia Júnior[14], um total de 900 mil brasileiros com idade acima de 40 anos apresentava glaucoma e cerca de 20%, que recebia o diagnóstico em campanhas, não procurava assistência.

No que diz respeito à distribuição do glaucoma em cidades brasileiras, de acordo com o sexo e idade, estudo realizado por Quigley *et al.*[15] (1994), em Juiz de Fora (MG), observou uma maior prevalência do glaucoma em mulheres (70%) com idade média de 61,3 anos. Outra pesquisa feita por Mérula *et al.*[16] (2008), em Campinas (SP), também estabeleceu uma maior prevalência no sexo feminino (55%), com média de idade de 60,92 anos. Em estudo realizado, por Heijl[17] (2001), na cidade de São Paulo, a idade média foi de 61,4 anos, com cerca de 90% dos pacientes entre 40 e 59 anos e acima dos 60 anos, onde 53,64% dos pacientes eram mulheres. Cintra *et al.*[18] (1998) fizeram outra pesquisa também na cidade de São Paulo, tendo observado que a idade média dos glaucomatosos foi de 59,6 anos. Os autores também analisaram o grau de instrução dos pacientes, e estabeleceram que 74% dos portadores de glaucoma eram analfabetos ou tinham o primeiro grau incompleto. Quanto às distribuições por sexo, ocupação e grupo étnico, as mulheres (52%), domésticas (34%), leucodermas (76%), foram as mais afetadas pela doença.

Dentro desse contexto, o objetivo do presente estudo consistiu em determinar a prevalência da cegueira e perda do globo ocular por glaucoma em pacientes atendidos na Clínica de Prótese Buco-Maxilo-Facial da Universidade Federal de Pernambuco (UFPE).

MATERIAL E MÉTODOS

O presente estudo, retrospectivo, transversal, quantitativo e analítico, portador do registro CEP/CCS/UFPE n° 118/08, foi realizado na Clínica de Prótese Buco-Maxilo-Facial da UFPE.

A amostra se constituiu de pacientes portadores de patologias oculares e reabilitados através de próteses faciais na Clínica de Prótese Buco-Maxilo-Facial. Os dados de interesse foram obtidos das fichas de exame clínico e dos formulários de avaliação de fatores sócio-econômicos dos pacientes por um período de sete anos, compreendidos entre janeiro de 2003 a janeiro de 2010.

Foram excluídos da pesquisa os prontuários cujos pacientes não apresentaram mutilação nas regiões ocular e óculo-palpebral.

Para análise dos dados, foram obtidas distribuições absolutas, percentuais uni e bivariados e as medidas: média, mediana, desvio padrão, mínimo e máximo (técnicas de estatística descritiva) e foi utilizado o teste estatístico Qui-quadrado de Pearson e o teste Exato de Fisher, quando as condições para utilização do teste Qui-quadrado não foram verificadas. O programa utilizado para a digitação dos dados e obtenção dos cálculos estatísticos foi o Statistical Package for the Social Sciences (SPSS) na versão 13. A margem de erro utilizada para a decisão dos testes estatísticos foi de 5,0%.

RESULTADOS

Caracterização da amostra de pacientes com patologias oculares

Foram reabilitados com prótese ocular 262 pacientes. Deste total, os 80 (30,53%) pacientes, que perderam o globo ocular devido a algum tipo de patologia, foram distribuídos de acordo com as seguintes

Tabela 1 – Distribuição dos pacientes com patologias oculares segundo variáveis sócio-demográficas.

VARIÁVEIS	N	%
• Sexo		
Masculino	36	45,0
Feminino	44	55,0
TOTAL	80	100,0
• Faixa etária		
5 a 20	14	17,5
21 a 40	19	23,7
41 a 60	22	27,5
61 ou mais	25	31,3
TOTAL	80	100,0
• Estado civil		
Solteiro	30	41,7
Casado	27	37,5
Divorciado	6	8,3
Viúvo	9	12,5
TOTAL(1)	72	100,0
• Raça/Cor(2)		
Leucoderma	26	36,1
Melanoderma	5	6,9
Faioderma	41	56,9
TOTAL	72	100,0
• Procedência		
Recife	26	35,1
Região Metropolitana	14	18,9
Interior de PE	30	40,5
Outros Estados	4	5,4
TOTAL(3)	74	100,0

(1): Para 8 pesquisados não se dispõe desta informação.
(2): Para 8 pesquisados não se dispõe desta informação.
(3): Para 6 pesquisadores não se dispõe desta informação.

Tabela 2 – Distribuição dos pacientes com patologias oculares segundo variáveis sócio-econômicas.

VARIÁVEIS	N	%
• Anos de escolaridade		
Sem escolaridade	12	16,4
1 a 4	18	24,7
5 a 8	26	35,6
9 a 12	14	19,2
13 a 17	3	4,1
TOTAL (1)	**73**	**100,0**
• Renda individual (SM)		
Menos de 1	11	16,2
De 1 a 2	51	75,0
Mais de 2	6	8,8
TOTAL (2)	68	100,0
• Renda familiar (SM)		
Até 1	36	52,2
De 1 a 2	23	33,3
Mais de 2	10	14,5
TOTAL (3)	69	100,0
• Ocupação (4)		
Aposentado(a)s	13	16,2
Domésticas	13	16,2
Estudantes	11	13,8
Outras	43	53,8
TOTAL	80	100,0

(1): Para 7 pesquisados não se dispõe desta informação.
(2): Para 12 pesquisados não se dispõe desta informação.
(3): Para 11 pesquisados não se dispõe desta informação.
(4): As 3 ocupações especificadas na tabela foram as que obtiveram maiores percentuais

variáveis sócio-demográficas: sexo, idade, raça, estado civil e procedência.

Em relação à distribuição dos pesquisados, observa-se na Tabela 1, que mais da metade da amostra (55,0%) era do sexo feminino e que o número de pacientes aumentou com o avançar da idade, sendo que a faixa etária menos prevalente foi de até 20 anos e a mais prevalente de 61 anos ou mais com percentuais de 17,5% e 31,3%, respectivamente. A idade média dos pacientes foi de 45,46 anos, com desvio padrão de 20,83 anos e mediana de 47 anos. Quanto ao estado civil, os dois maiores percentuais corresponderam aos pacientes solteiros e casados com 41,7% e 37,5%, respectivamente. No que diz respeito à distribuição por grupo étnico, mais da metade dos pacientes (56,9%) era constituída por faiodermas, seguida de 36,1% de leucodermas. Em relação ao local de procedência, os maiores percentuais corresponderam aos que moravam no interior de Pernambuco (40,5%) e na cidade do Recife (35,1%).

Na Tabela 2, relativa ao perfil sócio-econômico dos pesquisados, verificou-se que o maior percentual correspondeu aos pacientes que tinham de cinco a oito anos de escolaridade (35,6%) e o menor aos que tinham de 13 a 17 anos (4,1%). Os outros percentuais variaram de 16,4% (sem escolaridade) a 24,7% (1 a 4 anos). A maioria (75%) dos pesquisados tinha renda individual de um a dois salários mínimos (SM), enquanto 16,2% tinham renda inferior a um SM. Mais da metade dos pacientes (52,2%) tinha renda familiar de até um SM, seguidos de 33,3% que tinham renda entre um e dois SM. Quanto às ocupações exercidas, os maiores percentuais foram para aposentados e domésticas, com 16,2% para ambos.

Prevalência do glaucoma entre os pesquisados, de acordo com variáveis sócio-demográficas e econômicas

Na Tabela 3, relativa à prevalência do glaucoma, segundo variáveis sócio-demográficas, não se verificou diferenças elevadas entre os sexos e as faixas etárias, uma vez que o valor variou de 27,3% a 27,7% entre sexos e 21,1% a 32% entre as faixas etárias de 21 a 40 anos e de 61 anos ou mais, respectivamente, não tendo sido comprovada associação significativa entre estas duas faixas etárias para a ocorrência do glaucoma ($p > 0,05$). Com relação às etnias, a maior diferença percentual de glaucoma ocorreu entre os melanodermas (40%) e os leucodermas (19,2%). Quanto aos estados civis, os valores variaram de 22,2% para os viúvos a 37% para os casados, não tendo sido comprovada associação significante entre estas duas variáveis e a ocorrência do glaucoma ($p > 0,05$). No que diz respeito à procedência, a prevalência foi maior entre os pacientes residentes no interior de Pernambuco e de outros estados (32,4%).

Considerando-se as variáveis sócio-

Tabela 3 – Avaliação da prevalência do glaucoma segundo variáveis sócio-demográficas.

	Glaucomatosos		Não glaucomatosos		Total		Valor de p
	N	%	N	%	N	%	
• Idade (anos)							
5 a 20	4	28,6	10	71,4	14	100,0	p(1) = 0, 883
21 a 40	4	21,1	15	78,9	19	100,0	
41 a 60	6	27,3	16	72,7	22	100,0	
61 ou mais	8	32,0	17	68,0	25	100,0	
• Sexo							
Masculino	10	27,7	26	72,3	36	100,0	p(1) = 0, 960
Feminino	12	27,3	32	72,7	44	100,0	
• Raça/cor (3)							
Leucoderma	5	19,2	21	80,8	26	100,0	p(2) = 0, 394
Melanoderma	2	40,0	3	60,0	5	100,0	
Faioderma	14	34,1	27	65,9	41	100,0	
• Estado civil (4)							
Solteiro	10	33,3	20	66,7	30	100,0	p(2) = 0, 350
Casado	10	37,0	17	63,0	27	100,0	
Divorciado	-	-	6	100,0	6	100,0	
Viúvo	2	22,2	7	77,8	9	100,0	
• Procedência (5)							
Recife	6	23,1	20	76,9	26	100,0	p (2) = 0, 632
Região Metropolitana	3	21,4	11	78,6	14	100,0	
Interior de PE/ Outros estados	11	32,4	23	67,6	34	100,0	

(1): Através do teste Qui-quadrado de Pearson.
(2): Através do teste Exato de Fisher.
(3): Para 8 pesquisados não se dispõe desta informação.
(4): Para 8 pesquisados não se dispõe desta informação.
(5): Para 6 pesquisados não se dispõe desta informação.

-econômicas, foi constatado maior percentual entre os pacientes que tinham de cinco a oito anos de escolaridade (38,5%) e o menor entre aqueles que tinham de nove a 17 anos (11,8%). Os outros percentuais foram equivalentes a 16,4% tanto para pacientes sem escolaridade como para aqueles com no máximo quatro anos de escolaridade. Quanto à renda individual, foi possível determinar que a maior diferença percentual foi observada entre os pacientes que apresentavam renda inferior a um salário mínimo (38,9%) e aqueles que tinham renda superior a dois salários mínimos (10%), no entanto, não se comprovou associação significante entre a ocorrência do glaucoma com nenhumas das variáveis investigadas ($p > 0,05$).

Entre os glaucomatosos, as ocupações mais frequentes foram: aposentado (a)s (31,6%), domésticas (23,5%) e estudantes (21,4%).

DISCUSSÃO

Inúmeras patologias oculares, sejam elas congênitas ou adquiridas, são responsáveis por cegueira e perda do globo ocular uni e bilateral na população mundial. No caso de países em desenvolvimento, como o Brasil, este tipo de incapacidade é mais alarmante, principalmente na população de baixa renda, em decorrência não apenas do difícil acesso, mas também pela deficiência do Sistema Unificado de Saúde (SUS) em viabilizar uma política educacional de prevenção acerca de patologias oculares de incidência e prevalência consideradas altas, como o glaucoma, que é responsável pela redução da acuidade do campo visual e, quando não diagnosticado precocemente e acompanhado pelo oftalmologista, poderá evoluir para cegueira e, nos casos mais graves, para a perda do globo ocular.

No Brasil, o glaucoma é considerado a segunda principal causa de cegueira uni ou bilocular, perdendo apenas para a catarata[19]. Possui uma progressão lenta[20] e atinge, principalmente, as pessoas acima dos 45 anos, que apresentam histórico familiar e pressão intraocular anormalmente elevada. A pressão normal varia de 14 a 16 mmHg. O diagnóstico do glaucoma é realizado com a utilização do tonômetro, que afere a pressão intraocular, e com o teste de campimetria, que avalia se a doença já afetou o campo visual[18].

Neste estudo, em relação à distribuição dos 80 pacientes com algum tipo de patologia ocular, os resultados evidenciaram que, quanto ao sexo, idade, grupo étnico e procedência, mais da metade da amostra constituiu-se de mulheres acima dos 61 anos, faiodermas e provenientes do interior de Pernambuco ou de outros estados. No que diz respeito ao perfil sócio-econômico, constatou-se que a maioria dos pacientes tinha pouca escolaridade, recebia entre um e dois salários mínimos e exercia ocupações compatíveis tanto com a escolaridade quanto com a renda mensal individual. Um total de 22 pacientes (27,5%) apresentou anoftalmia em decorrência do agravamento do glaucoma, devido não só a fatores pessoais (descuido com a saúde, demora na procura por orientação médica), mas também a causas político-econômicas (baixas renda e escolaridade) e culturais (hábito de utilizar remédios caseiros sem a orientação médica).

Neste estudo, o glaucoma foi mais prevalente no sexo feminino (27,7%), em pacientes melanodermas (40,0%), com idade igual ou superior a 61 anos (32,0%), provenientes do interior de Pernambuco ou de outros estados (32,4%), com no máximo de cinco a oito anos de escolaridade (38,5%), renda individual inferior a um salário mínimo (38,9%) e com ocupações compatíveis com o nível sócio-econômico.

A maior prevalência em mulheres, no presente estudo, está de acordo com a literatura.[15,17,21] Quanto à faixa etária, Oliveira *et al.*[16] (2008), em estudo realizado na cidade de São Paulo, avaliaram que 63,2% dos pacientes com glaucoma estavam acima dos 60 anos, contudo, em relação à etnicidade, a maioria dos glaucomatosos era leucoderma. Já para Vaughan e Asbury[22] (2003), a prevalência do glaucoma em melanodermas é 15 vezes maior do que em leucodermas. No que diz respeito à condição sócio-econômica,

Tabela 4 – Avaliação da prevalência de glaucoma de acordo com variáveis sócio-econômicas.

	Glaucomatosos		Não glaucomatosos		Total		Valor de p
	N	%	N	%	N	%	
• **Anos de escolaridade**[1]							
Sem escolaridade	4	33,3	8	66,7	12	100,0	p (4) = 0, 293
1 a 4	6	33,3	12	66,7	18	100,0	
5 a 8	10	38,5	16	61,5	26	100,0	
9 a 17	2	11,8	15	88,2	17	100,0	
• **Renda individual (SM*)**[2]							
Menos de 1	14	38,9	22	61,1	36	100,0	p (4) = 0, 219
De 1 a 2	7	30,4	16	69,6	23	100,0	
Mais de 2	1	10,0	9	90,0	10	100,0	
• **Renda familiar (SM)**[3]							
Até 1	1	9,1	10	90,9	11	100,0	p (5) = 0, 314
De 1 a 2	17	33,3	34	66,7	51	100,0	
Mais de 2	2	33,3	4	66,7	6	100,0	
• **Ocupação**							
Aposentado[a]s	6	31,6	13	68,4	19	100,0	p (5) = 0,903
Domésticas	4	23,5	13	76,5	17	100,0	
Estudantes	3	21,4	11	78,6	14	100,0	
Outras	9	30,0	21	70,0	30	100,0	

(1): Para 7 pesquisados não se dispõe desta informação.
(*) SM: Salário mínimo
(2): Para 12 pesquisados não se dispõe desta informação.
(3): Para 11 pesquisados não se dispõe desta informação.
(4): Através do teste Qui-quadrado de Pearson.
(5): Através do teste Exato de Fisher.

os resultados obtidos corroboram com o estudo realizado por Silva *et al*.[23] (2001), em Campinas (SP), no qual a maioria dos glaucomatosos (55,5%) não tinha concluído o primeiro grau e possuía uma renda individual inferior a um salário mínimo.

Os dados acima descritos confirmam que, apesar de o glaucoma poder acometer diferentes faixas etárias, a população idosa é a mais comumente afetada, visto que a idade avançada é um fator de risco considerável para os defeitos no campo visual causados pela doença[24-26].

CONCLUSÃO

Levando-se em consideração que o glaucoma é clinicamente conhecido há bastante tempo, e que apesar de as alterações decorrentes do agravamento dessa patologia ocular não serem passíveis de cura, o diagnóstico precoce e o tratamento clínico e/ou cirúrgico adequado são capazes de prevenir a cegueira, desde que a população seja conscientizada. Não se justificando, consequentemente, que o glaucoma continue a ser um problema de saúde pública pelas sequelas irreversíveis que acarreta, com repercussões biopsicossociais.

É importante salientar que, a exemplo de outras doenças crônicas, o desenvolvimento emocional e psicológico de pacientes glaucomatosos tem sido notificado desde a década de 40 do século passado, com relatos de labilidade emocional, ansiedade e depressão como os principais sinais em adultos com glaucoma, os quais comprometem a qualidade de vida das pessoas acometidas pela doença. Nesse contexto, estudos como este, servem de alerta no sentido de que esforços ainda precisam ser feitos e desafios superados para, simultaneamente, educar a população quanto ao controle da doença, ao mesmo tempo em que se investigam novas formas de diagnóstico precoce e tratamento oportuno.

REFERÊNCIAS

1. Silva LMS, Vasconcellos JPC, Tamporini ER, Costa VP, Kara-José N. Tratamento clínico do glaucoma em um hospital universitário: custo mensal e impacto na renda familiar. Arq Bras Oftalmol. 2002 jun; 65(3): 299-303.
2. Thylefors B, Négrel AD. The global impact of glaucoma. Bull World Health Organ. 1994; 72(3): 323-6.
3. Spinelli D, Faroni E, Castellini G. The "personality" of the glaucomatous patient: preliminary results. Acta Ophthalmol Scand. 1998; 227(Suppl): 53-4.
4. Lee PP, Walt JG, Doyle JJ, Kotak SV, Evans SJ, Budenz DL, *et al*. A multicenter, retrospective pilot study of resource use and costs associated with severity of disease in glaucoma. Arch Ophthalmol. 2006 Jan; 124 (1):12-9.
5. Demarco ALG, Rodrigues MLV, Demarco LA. Perfil oftalmológico de pacientes ingressantes no setor de glaucoma de um serviço universitário. Rev Bras Oftalmol. 2002 out-dez; 35:478-86.
6. Wilson MR, Martone JF. Epidemiology of chronie open angle glaucoma. In: Ritch R, Shields MB, Krupen T. The glaucoma. 3ª ed. S. T. Louis: Morby; 1996.
7. Yamamoto T, Iwase A, Araie M, Suzuki Y, Abe H, Shirato S, *et al*. The Tajimi study report 2: prevalence of primary angle-closure and secondary glaucoma in a Japanese population. Japan Society Glaucoma. 2005 Oct; 112(10): 1661-9.
8. Leske MC. The epidemiology of open-angle glaucoma. Am J Epidemiol. 1983 Aug; 118(2): 166-91.
9. Cintra FA, Costa VP, Tonussi JAG, Kara--José N. Avaliação de programa educativo para portadores de glaucoma. Rev Saude Publica. 1998 abr; 32(2): 172-77.
10. Coleman AL. Glaucoma. Lancet; 1999 Nov; 20:354(9192):1803-10.
11. Phelps CD. Visual field defects in open-angle glaucoma: progression and regression. Doc Ophthalmol. 1979; 19:187-96.
12. Vaughan D, Asbury T. Oftalmologia geral. 3ª ed. São Paulo: Atheneu; 1990.
13. Ramalho CM, Ribeiro LN, Olivieri LC, Silva JA, Vale TC, Duque WP. Perfil socioeconômico dos portadores de glaucoma no serviço de oftalmologia do hospital universitário da Universidade Federal de Juiz de Fora. Arq Bras Oftalmol. 2007 set-out; 70(5): 809-13.
14. Meli PAA, Soares LA. Glaucoma dos nossos dias revendo conceitos e custos. Rev Bras Oftalmol. 2003 set; 62(9): 669-77.
15. Quigley HA, Enger C, Katz J, Sommer A, Scott R, Gilbert D. Risk factors for the development of glaucomatous visual field loss in ocular hypertension. Arch Ophthalmol. 1994 May;112(5):644-9.
16. Mérula RV, Cronemberger S, Calixto N. incidência de glaucoma agudo primário no Serviço de Glaucoma do Hospital São

Geraldo. Arq Bras Oftalmol. 2008 mai-jun: 71(3): 389-93.
17. Heijl A. Delivering a diagnosis of glaucoma. Are we considering the patient or only his eyes? Acta Ophthalmol Scand. 2001 Apr; 7(2): 107.
18. Buskirk, EMV. The choice of Glaucoma. Ophthalmology. 2001 Apr; 108(4):641-42.
19. Erb C, Thiel HJ, Flammer J. The psychology of the glaucoma patient. Curr Opin Ophthalmol. 1998 Apr; 9(2): 65-70.
20. Freitas JAH, Silva HMB, Bertotti GSA, Costa IR. Incidência de cegueira no primeiro atendimento ambulatorial do Hospital Universitário – PUCCAMP. Rev Bras Oftalmol. 1997; 56: 19-25.
21. Mello PAA, Mandia Júnior C. (Orgs.), Betinjane AJ, Paranhos Júnior A, Omi CA, Figueiredo CRL *et al*. Glaucoma primário de ângulo aberto. 1ª ed. São Paulo: Plan-Mark, (Sociedade Brasileira de Glaucoma), 2005.
22. Urbano AP, Freitas TG, Arcieri EV, Costa VP. Avaliação dos tipos de glaucoma no serviço de oftalmologia da UNICAMP. Arq Bras Oftalmol. 2003 jan-fev; 66(1): 61-5.
23. Silva FA. Consenso da sociedade brasileira de glaucoma. São Paulo: BG Cultural; 2001.
24. Leske MC, Connel MAS, Wu SY, Hyman G, Schachat AP. Risk factors for open angle glaucoma. Arch Ophthalmol. 1995 Jul; 113(7): 918-24.
25. Oliveira A, Paranhos Júnior A, Prata Júnior J. Características dos pacientes atendidos pela primeira vez no setor de glaucoma da Universidade Federal de São Paulo - UNIFESP. Arq Bras Oftalmol. 2003; 66(6): 785- 90.
26. Quigley HA, Broman AT. The number of people with glaucoma worldwide in 2010 and 2020. Br J Ophthalmol. 2006 Mar; 90(3): 262-7.

Data de recebimento: 26/07/2110
Data de aceite para publicação: 05/09/2010
Endereço para correspondência:
Silvana Orestes Cardoso
E-mail: silvanaorestes@hotmail.com

Pesquisa científica

A utilização do óleo essencial de *Lippia sidoides* (alecrim-pimenta) na descontaminação das escovas dentais

Essential oil from lippia sidoides *in the decontamination of toothbrushes*

Palavras-chave: Dispositivos para o cuidado bucal domiciliar. Escovação dentária. Descontaminação.
Keywords: Dental devices. Home care. Toothbrushing. Decontamination.

Francisca Ilana Lopes Gomes*
Márcia Maria Negreiros Pinto Rocha**
Márlio Ximenes Carlos***
Flávio Nogueira da Costa****
Sérgio Luís da Silva Pereira*****

RESUMO

Introdução - O correto uso e acondicionamento da escova dental constituem procedimentos indispensáveis para o controle da placa bacteriana e manutenção da saúde bucal. O objetivo do presente estudo foi verificar a efetividade do gel do alecrim-pimenta na descontaminação das escovas dentais. **Material e Métodos** - Foram selecionados sete pacientes com periodontite crônica no setor de triagem do Curso de Odontologia da Universidade de Fortaleza (Unifor). Todos receberam uma escova e dentifrício fluoretado para fazer a escovação orientada por 21 dias. No fim deste período, as escovas foram recebidas, cultivadas e analisadas microbiologicamente. Estes mesmos voluntários receberam novas escovas e dentifrícios, também utilizadas por 21 dias. Após este período as escovas foram imersas por 20 minutos no gel de alecrim-pimenta e o estudo microbiológico foi realizado. **Resultados** - Os resultados revelaram a presença de crescimento bacteriano exuberante nas escovas dentais após 21 dias de uso diário, enquanto as escovas dentais imersas previamente no gel de alecrim-pimenta apresentaram pouco ou ausência de crescimento bacteriano. **Conclusões** - O gel de alecrim-pimenta a 2% apresentou efeito antibacteriano satisfatório e mostrou-se um agente efetivo na descontaminação de escovas dentais.

ABSTRACT

Introduction *- The correct use and storing of toothbrushes constitute indispensable procedures for bacterial plaque control and therefore for the maintenance of oral health. The purpose of this study was to evaluate the efficiency of* Lippia sidoides *in the decontamination of toothbrushes.* ***Material and Methods*** *- Seven patients with chronic periodontitis were selected from the screening sector of the Dentistry Course at the University of Fortaleza (Unifor). All of them received a toothbrush and fluorated toothpaste to carry out guided brushing for 21 days. At the end of this period, the toothbrushes were received, cultured and analyzed microbiologically. In a second phase, these same volunteers received new toothbrushes and toothpastes, which remained in use for 21 days. After this period the toothbrushes were submerged in* Lippia sidoides *gel for 20 minutes and microbiological study was performed.* ***Results*** *- The results revealed the presence of exuberating bacterial growth in the toothbrushes after 21 days of daily use, while the toothbrushes submerged in Lippia sidoides gel showed little or absence of bacterial growth.* ***Conclusion*** *- Then, this result suggests that 2% Lippia sidoides gel is efficient in the decontamination of the toothbrushes.*

* Especialista em Periodontia, Curso de Odontologia, Universidade de Fortaleza.
** Professor Doutor, Curso de Odontologia, Universidade de Fortaleza.
*** Especialista em Periodontia, Curso de Odontologia, Universidade de Fortaleza.
**** Professor Mestre, Curso de Farmácia, Universidade de Fortaleza.
***** Professor Doutor, Curso de Odontologia, Universidade de Fortaleza.

INTRODUÇÃO

As escovas dentais ocupam um papel importante na execução da higiene oral diária, indispensável para a manutenção da saúde bucal[5,14]. Entre os vários métodos de controle do biofilme supragengival, os mecânicos são os mais seguros e eficientes, sendo a escovação o melhor método e o mais amplamente utilizado. Consequentemente, a escova dental tornou-se um importante fator de controle à cárie e à doença periodontal[12,25,26].

Durante sua utilização, as escovas promovem a remoção dos biofilmes bacterianos alojados nas superfícies dentais e tecidos da boca, fazendo com que estas se tornem contaminadas por bactérias, podendo atuar como meio de proliferação e de transmissão desses microrganismos[12,22].

A observação da contaminação de escovas dentais é uma problemática que está descrita em vários trabalhos científicos, como o de Macari[16] (2000), em que estes dispositivos podem servir como reservatório para a transmissão direta de microrganismos de um indivíduo para outros não infectados. A possibilidade desses instrumentos de higiene causar infecções orais também é compartilhada por Brook e Gober[3] (1998), os quais sugerem que as escovas contaminadas contribuem para a persistência de microrganismos viáveis.

Há relatos demonstrando que escovas dentais são a causa de repetidas infecções da boca, podendo estar infectadas por *Streptococcus mutans* mesmo depois de 24 horas[9,26]. Os microrganismos não somente aderem e se reproduzem nas escovas, mas também têm capacidade de transmitir organismos responsáveis por doenças locais e sistêmicas. O vírus do herpes simples tipo 1 sobrevive por 48 horas fora de líquidos orgânicos e algumas bactérias periodontopatogênicas também podem sobreviver por algumas horas[12].

A formação de biofilme nas escovas após três meses pode ser causada pelo tempo de uso, condições de armazenamento e secagem das escovas[11,14]. Para superar este problema é essencial a orientação aos pacientes para a substituição periódica das escovas dentais, e o aconselhamento do uso de soluções descontaminantes nas cerdas[1,2,11,20,21].

Com a queda do poder aquisitivo da população, a troca das escovas tem se tornado menos frequente e até mesmo o uso coletivo de uma mesma escova dental tornou-se evidente, principalmente nas comunidades mais carentes[25]. Portanto, o desenvolvimento de métodos alternativos e economicamente viáveis que possam promover uma descontaminação efetiva dessas escovas se faz necessário.

Lippia sidoides, conhecida popularmente como alecrim- pimenta, é uma espécie própria da vegetação do semiárido nordestino de ocorrência comum na caatinga[6,15,17]. Este arbusto possui caule quebradiço e folhas aromáticas, contém óleo essencial rico em carvacrol, timol, flavonóide e quinonas, responsáveis por sua forte ação antifúngica e antibacteriana[10,13]. Indicada como medicação antisséptica geral de uso tópico, o alecrim-pimenta pode também apresentar outras funções, tais como: terapêutica, analgésica, antirreumática, antiespasmódica e adstringente[6,8].

Em vista destes resultados iniciais, o objetivo do presente estudo foi verificar a efetividade do alecrim-pimenta na descontaminação das escovas dentais.

MATERIAL E MÉTODOS

Seleção da amostra

Para o presente estudo foram selecionados sete voluntários adultos de ambos os gêneros, na faixa etária entre 35 e 45 anos, triados na Clínica do Curso de Odontologia da Universidade de Fortaleza (Unifor) e que se submeteram a um exame bucal feito por um único pesquisador previamente calibrado. Os pacientes selecionados eram normosistêmicos, portadores de periodontite crônica não tratada e que apresentavam um mínimo de 20 dentes naturais. Foram excluídos da pesquisa pacientes que faziam uso de antissépticos bucais, antibioticoterapia nos últimos seis meses, sob tratamento periodontal e portadores de prótese ou aparelho ortodôntico. Os pacientes foram selecionados após assinarem o Termo de Consentimento Livre e Esclarecido, segundo o Código de Ética Profissional Odontológico.

Aspectos éticos

O estudo foi iniciado após a aprovação pelo Comitê de Ética em Pesquisa da Unifor (Parecer nº. 156/2008). Foram respeitados os princípios de autonomia do paciente e todas as instruções fornecidas por escrito, referentes aos passos que deveriam seguir para que não houvesse nenhum risco. Após o término do estudo, os pacientes foram encaminhados para tratamento periodontal, respeitando o princípio da beneficência.

Gel de alecrim-pimenta

O gel foi manipulado no laboratório de Farmácia da Unifor, contendo os seguintes ingredientes: propilenoglicol a 10%, carboximetilcelulose a 1%, óleo essencial de alecrim-pimenta a 2% e gel q.s.p. 100%.

Fase experimental

No dia 0 foi realizada a remoção de fatores retentivos de biofilme supragengival com ultra-som e profilaxia com pedra-pomes em baixa-rotação. Após este procedimento todos os pacientes receberam uma escova dental padronizada (Leader®, Facilit Odontológica e Perfumaria Ltda., Rio de Janeiro, Brasil) e um dentifrício fluoretado (Sorriso®, Kolynos do Brasil, São Paulo, Brasil) e foram orientados a realizar a escovação pelo método habitual durante 1 minuto, 3 vezes por dia, por um período de 21 dias. Após a realização da técnica, os sujeitos foram orientados a lavar as cerdas em água corrente, secar e armazenar a escova. Todos receberam instruções verbais e por escrito.

Após 21 dias, os voluntários entregaram as escovas dentais, as quais foram mergulhadas por 30 segundos em tubos de ensaio contendo meio de cultura líquido (Brain Heart Infusion - BHI), transportados imediatamente para o laboratório de microbiologia da Unifor para serem incubados a 37°C por 24 horas (grupo controle).

No mesmo dia, os voluntários receberam escovas e dentifrícios novos, realizando os mesmos procedimentos anteriormente descritos. No 42° dia, as escovas foram novamente identificadas, deixadas imersas no gel de alecrim-pimenta por 20 minutos e, após serem mergulhadas por 30 segundos no tubo de ensaio contendo BHI, foram transportadas imediatamente para o laboratório de microbiologia da Unifor e incubadas a

37°C por 24 horas (grupo teste).

Estudo microbiológico

Os tubos de ensaio contendo o material das escovas dentais foram retirados da estufa no dia seguinte à incubação e lâminas do material foram preparadas para análise microbiológica. Estas foram analisadas e todas as características morfo-tintoriais e de arranjo das bactérias presentes nos esfregaços foram registradas. Os esfregaços das escovas do grupo controle foram comparados com o grupo teste. A quantidade de sedimento e turvação dos tubos também foi analisada e comparada.

Tabela 1 - Características morfotintoriais relacionadas com a quantidade de escovas contaminadas (grupo controle).

Bactérias Nº de Amostras	Nº de Amostras
Bacilos Gram-negativos	06 escovas
Cocos Gram-negativos	05 escovas
Bacilos Gram-positivos	06 escovas
Cocos Gram-positivos	07 escovas

Tabela 2 - Características morfotintoriais relacionadas com a quantidade de escovas contaminadas (grupo teste).

Bactérias Nº de Amostras	Nº de Amostras
Bacilos Gram-negativos	04 escovas
Cocos Gram-negativos	--
Bacilos Gram-positivos	--
Cocos Gram-positivos	03 escovas

RESULTADOS

Grupo controle: Presença de bastante turvação e sedimento, e exuberante crescimento bacteriano. Foram observadas as características morfotintoriais, destacando-se os cocos gram-positivos, cocos gram-negativos, bacilos gram-positivos, bacilos gram-negativos, filamentosos, espirilados e células esporuladas (Tabela 1). A análise percentual demonstrou que pelo menos 72% das escovas estavam contaminadas por todos os diferentes tipos de microrganismos (Gráfico 1). Os arranjos formados pelas bactérias foram variados: isolados, pares, cadeia e cachos.

Grupo teste: Ausência de sedimento, pouca turvação e diminuição ou ausência de crescimento bacteriano. Foram observadas as seguintes características morfotintoriais: cocos gram-positivos, bacilos gram-negativos e filamentosos (Tabela 2). Bacilos gram-negativos estavam presentes em mais de 50% das escovas dentais (Gráfico 1). Os arranjos formados pelas bactérias também foram variados: isolados, cadeias e cachos.

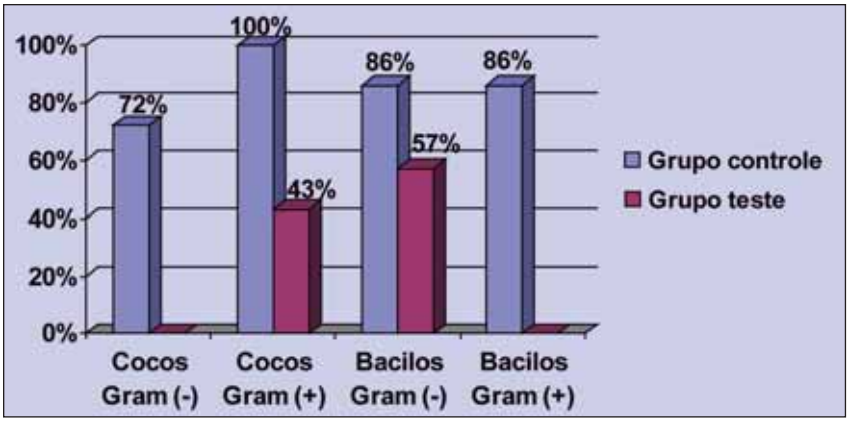

Gráfico 1 - Distribuição percentual, por grupo de estudo, de escovas dentais contaminadas de acordo com as características morfotintoriais.

DISCUSSÃO

O uso de agentes químicos é considerado um método eficiente e de baixo custo para a descontaminação das escovas dentais e diversos produtos foram utilizados para tal finalidade[7,19]. Entretanto, em uma revisão crítica da literatura realizada recentemente, não foram encontrados estudos em que se utilizaram produtos fitoterápicos com potencial agente descontaminante[11].

A concentração do fitoterápico utilizada neste estudo foi baseada no trabalho de Rodrigues *et al.*[23] (2007), em que o alecrim-pimenta a 2% demonstrou um efeito antibacteriano *in vitro* semelhante à clorexidina. O presente estudo comprovou que esta concentração foi efetiva, uma vez que nas amostras das escovas imersas previamente no gel de alecrim-pimenta não houve sedimento, mas teve pouca turvação, apresentando uma diminuição ou ausência de crescimento bacteriano, ao contrário do grupo controle. Estes dados estão em concordância com a pesquisa de Matos e Oliveira[17] (1998), na qual o óleo essencial obtido dessa planta demonstrou forte ação contra fungos e bactérias, justificável pela presença do timol.

Uma significante redução no crescimento bacteriano semelhante ao presente estudo foi verificada pela ação do hipoclorito de sódio a 1%[4], água sanitária[19] e álcool 77%[26]. Entretanto, como estes agentes podem levar à irritação na mucosa bucal e gástrica, seu uso diário é contraindicado e, desta forma e pelos resultados do presente estudo, o alecrim-pimenta pode ser uma alternativa viável uma vez que estes efeitos adversos não foram relatados na literatura[6,8].

Vários tipos e marcas comerciais de enxaguatórios bucais visando à descontaminação das escovas dentais foram testados, como o triclosan, cloreto de cetilpiridínio e clorexidina, sendo este o mais eficaz[11]. Porém, uma vez que o uso contínuo da clorexidina pode causar pigmentação dentária e irritações orais, o alecrim-pimenta pode

ser utilizado como seu substituto, uma vez que estas alterações não foram encontradas em estudos clínicos[8,24].

Estudos científicos indicam que as escovas dentais devem ser descontaminadas após o uso com algum tipo de solução antibacteriana[1,20,21]. Entretanto, o custo mais elevado dos medicamentos industrializados, o difícil acesso da população à assistência médica e farmacêutica e os efeitos colaterais causados pelos produtos sintéticos têm contribuído para o aumento na utilização de agentes fitoterápicos[18].

O presente estudo demonstrou que produtos alternativos na descontaminação das escovas dentais podem ser efetivos na diminuição ou eliminação de bactérias colonizadoras, protegendo a cavidade bucal da reinfecção por microrganismos patogênicos. Este fato foi corroborado por um estudo recente, em que a tintura de aroeira também foi eficaz na redução da contaminação de escovas dentais[27].

O presente trabalho sugere que os profissionais da Odontologia devem aconselhar os pacientes com periodontite crônica a desinfetar suas escovas dentais para prevenir a autoinfecção. Outras investigações, abrangendo amostras maiores e comparando ao alecrim-pimenta com outros antissépticos já reconhecidos devem ser realizadas para confirmar estes resultados preliminares.

CONCLUSÃO

O gel de alecrim-pimenta a 2% apresentou efeito antibacteriano satisfatório e mostrou-se um agente efetivo na descontaminação de escovas dentais.

REFERÊNCIAS

1. Almeida BS, Bastos JRM. Uso de Clorexidina associada com a escovação no controle de placa dentária de escol ares. RGO. 2001; 49(3):133-8.
2. Bambace AMJ, Barros EJA, Santos SSF, Jorge ADC. Eficácia de soluções aquosas de clorexidina para desinfecções de superfícies. Rev Bioc. 2003; 9(2):73-81.
3. Brook I, Gober AE. Persistence of group. A beta hemolytic Streptoccocci in toothbrushes and removable orhodontec appliances following treatment of pharyngotonsillitis. Arch Otolaryngol Head Neck Surg. 1998; 124(3): 993-5.
4. Chaves RAC, Ribeiro DML, Zaia JE, Alves EG, Souza MGM, Martins CHG, et al. Avaliação da eficácia de soluções antibacterianas na descontaminação de escovas dentais de pré-escolares. Rev Odontol Unesp. 2007; 36(1):29-33.
5. Chiapinotto GA, Santos FB, Meller D. Avaliação de meios mecânicos de limpeza. RGO. 2001; 49(3): 161-4.
6. Costa SMO, Lemos TLG, Pessoa OD, Pessoa C, Montenegro RC, Braz Filho R. Chemical constituents from Lippia sidoides and cytotoxic activity. J Nat Prod. 2001; 64(2):792-5.
7. Efstratiou M, Paioannou W, Nakou M, Ktenas E, Vrotsos IA, Panis V. Contamination of a toothbrush with antibacterial properties by oral microorganisms. J Dent. 2007; 35(3):331-7.
8. Fernandes Filho ES, Morais SM, Fonseca SGC, Mota OML. Preparação e avaliação clínica de um anti-séptico bucal à base do óleo essencial da planta medicinal Lippia sidoides Cham. (alecrim pimenta). Rev ABO Nac. 1998; 6(5):323-5.
9. Filho PN, Macari S, Faria G, Assed S, Ito IY. Microbial contamination of toothbrushes and their decontamination. Pediat Dent. 2000; 22(5):381-4.
10. Girão VCC, Nunes-Pinheiro DSC, Morais SM, Gioso MA. A clinical trial of the effect of a mouthrinse prepared with Lippia Sidoides Cham essential oil in dogs with mild gingival disease. Prev Vet Med. 2003;59(3):95-102.
11. Gonçalo CS, Mialhe FL. Contaminação das escovas dentais: uma revisão crítica da literatura. R Periodontia. 2009; 19(3):56-63.
12. Lara EHG, Ito IY, Oesawara MS, Semprini M, Panzeri H. Avaliação da eficiência de algumas soluções anti-sépticas para sanitização de escovas dentais. Rev ABO Nac. 2001; 9(1):18-23.
13. Lemos TLG, Craveiro AA, Alencar JW, Matos FJ, Clark AM, Mac-Chesney JD. Antimicrobial activity of essential oils of Brazilian plants. Phytother Res. 1990; 4(2):82-4.
14. Long SR, Santos AS, Nascimento CMO. Avaliação da contaminação de escovas dentais por enterobactérias. Rev Odontol Univ Santo Amaro. 2000; 5(1):21-5.
15. Macambira LMA, Andrade CHS, Matos FJA, Craveiro AA, Braz Filho R. Naphthoquinoids from Lippia sidoides. J Nat Prod. 1986; 49(2):310-2.
16. Macari S. As escovas dentárias devem ser desinfetadas após a sua utilização [dissertação de mestrado]. Ribeirão Preto: Faculdade de Odontologia da Universidade de São Paulo; 2000.
17. Matos FJA, Oliveira F. Lippia sidoides Cham. – farmacognosia, química e farmacologia. Rev Bras Farm. 1998; 79(4):84-7.
18. Melo Júnior EJM, Raposo MJ, Sant'ana AEG, Lisboa Neto JÁ, Diniz MFA. Estudo de plantas medicinais com atividade antimicrobiana sobre microrganismos presentes na alveolite. Rev ABO Nac. 2000; 8(4):220-6.
19. Nelson Fiho P, Faria G, da Silva RA, Rossi MA, Ito Y. Evaluation of the contamination and disinfection methods of toothbrushes used by 24-to 48 month- old children. J Dent Child. 2006; 73(3):152-8.
20. Nogueira Filho GR, Tramontina VA, Casati MZ, Nociti Júnior FH, Sallum EA. Escovação dental associada ao gel de clorexidina no tratamento da gengivite marginal. RGO. 2001; 49(3):19-22.
21. Pasternak Júnior B, Tavares T, Perin FM. Avaliação da biocompatibilidade de soluções de hipoclorito de sódio, clorexidina e uma combinação destas. J Bras Endo/Perio. 2002; 3(10):233-6.
22. Quirynen M, de Soete M, Pauwells M, Gooseensk K, Teugohels W, van Eldere J et al. Bacterial survival rate on tooth and interdental brushes in relation to the use of toothpaste. J Clin Periodontol. 2001; 28(7):1106-14.
23. Rodrigues ISC, Tavares VN, Pereira SLS, Rocha MMNP, Costa FN. Efeito de diferentes concentrações do extrato hidroalcoólico de alecrim-pimenta sobre amostras microbiológicas de biofilme supragengival – Estudo experimental "in vitro". Rev Periodontia. 2007; 17(3):82-6.
24. Rodrigues ISC, Tavares VN, Pereira SLS, Costa FN. Antiplaque and antigingivitis effect of Lippia sidoides. A double-blind clinical study in humans. J Appl Oral Sci. 2009; 17(5):404-7.
25. Sales Peres SHC, Sanches MH, Ramires I, Sales Peres A, Bastos JRM. Descontaminação de escovas dentárias: uso do cloreto de cetilpiridínio (CCP). Rev ABO Nac. 2005; 13(2):116-21.
26. Sanches MH, Sales Peres SHC, Sales Peres A, Bastos JRM. Descontaminação das escovas dentárias por imersão em soluções antissépticas. RGO. 2001; 49(3):167-71.
27. Soares DBS, Oliveira CB, Leal C, Drumond MRS, Padilha WWN. Atividade antibacteriana in vitro da tintura de aroeira (Schinus terebinthifolius) na descontaminação de escovas dentais contaminadas pelo S. mutans. Pesq Bras Odontoped Clin Integr. 2007; 7(3):253-7.

Data de recebimento: 10/07/2007
Data de aceite para publicação: 05/08/10
Endereço para correspondência:
Sérgio Luís da Silva Pereira
E-mail: luiss@unifor.br

Pesquisa científica

Prevalência de alterações bucais em pacientes portadores de refluxo gastroesofágico na Odontologia

Prevalence of oral changes in patients with gastroesophageal reflux disease

Palavras-chave: Refluxo gastroesofágico. Hipersensibilidade da dentina. Halitose.
Keywords: Gastroesophageal reflux. Dentin sensitivity. Halitosis.

Kaline Silva Castro*
Heloísa Helena Pinho Veloso**
Maria Sueli Marques Soares***
Manuela Gouvêa Campêlo dos Santos****

RESUMO

Introdução - A doença do refluxo gastroesofágico (DRGE) refere-se à passagem retrógrada do conteúdo estomacal em direção ao esôfago, provocando sinais e sintomas ao indivíduo. Estas alterações podem ser esofagianas ou extraesofagianas, entretanto, seus efeitos na cavidade bucal ainda são poucos difundidos na Odontologia. Esta pesquisa teve como objetivo verificar as manifestações bucais de pacientes portadores de refluxo gastroesofágico, atendidos no ambulatório do Hospital Universitário Lauro Wanderley, João Pessoa (PB). **Materiais e métodos** - A amostra foi composta por 50 pacientes previamente diagnosticados como portadores da DRGE, os quais responderam um formulário com perguntas sobre sensibilidade dentinária, halitose, presença de úlcera aftosa, bruxismo e xerostomia. Em todos os pacientes foi realizado exame físico intrabucal para diagnóstico de alterações em tecido mole e duro e determinou-se o pH salivar. **Resultados** - Em programa estatístico (Statistical Package for Social Sciences (SPSS) realizou-se análise descritiva e aplicou-se Teste Exato de Fisher, considerando significante p<0,05. Como resultado, as principais alterações bucais diagnosticadas foram: halitose (78%), sensibilidade dentinária (72%), xerostomia (66%), ulcerações aftosas recorrentes (28%), gengivite (26%), desgaste oclusal (70%) e erosão dentária (16%). Em relação ao pH salivar, 68% apresentaram pH 6; não foi verificada correlação estatisticamente significante entre pH salivar e as alterações bucais. **Conclusões** - A maioria dos pacientes com DRGE apresentou alguma alteração bucal, sendo, portanto, importante que os cirurgiões-dentistas conheçam as principais alterações na cavidade bucal de pacientes portadores de tal distúrbio, para que um diagnóstico precoce e tratamento multidisciplinar possam ser instituídos, melhorando a qualidade de vida do paciente.

ABSTRACT

Introduction *- Gastroesophageal reflux disease (GERD) refers to the retrograde passage of stomach contents into the esophagus, causing signs and symptoms to the individual. These changes may be esophageal or extra-esophageal, though its effects in the oral cavity are hardly widespread in Dentistry. The research aimed to verify the oral manifestations of patients with gastroesophageal reflux disease, treated at the Lauro Wanderley University Hospital, João Pessoa (PB).* ***Materials and method s****- The sample consisted of 50 patients previously diagnosed with GERD, who answered questions on a form with dentin hypersensitivity, halitosis, presence of mouth ulcers, xerostomia and bruxism. In all patients underwent physical examination to diagnose intra-oral changes in soft tissue and hard and it was determined the salivary pH.* ***Results*** *-In Statistical Package for Social Sciences (SPSS) was held descriptive analysis and applied Fisher Exact Test, considering significant p<0.05. As a result, the major oral diseases diagnosed were: halitosis (78%), dentin sensitivity (72%), xerostomia (66%), recurrent aphthous ulcers (28%), gingivitis (26%), occlusal wear (70%) and dental erosion (16%). In relation to salivary pH, 68%*

* Aluna do Programa de Pós-graduação em Odontologia (mestrado) da Universidade Federal da Paraíba (UFPB).
** Professora Titular da Disciplina de Clínica Protética da UFPB.
*** Professora Doutora em Estomatologia. Pós-graduação em Odontologia da UFPB.
**** Cirurgiã-dentista formada pela UFPB.

had a pH 6, no statistically significant correlation was found between salivary pH and the alterations. ***Conclusions*** *- Most patients with GERD had some oral amendment, so it is therefore important that dentists are aware of major changes in the oral cavity of patients with this disorder for that early diagnosis and multidisciplinary treatment can be established, improving the quality of patient's life.*

INTRODUÇÃO

O refluxo gastroesofágico (RGE) se refere à passagem retrógrada do conteúdo gástrico para o esôfago[2]. Este se torna patológico, constituindo a doença do refluxo gastroesofágico (DRGE) quando aumenta sua frequência, tornando-se uma afecção crônica, acarretando um espectro variável de sintomas e/ou sinais típicos (esofagianos) e/ou atípicos (extraesofagianos), associados ou não a lesões teciduais[16].

A DRGE além de ocorrer devido à exposição prolongada da mucosa esofágica ao conteúdo gástrico, também é consequência da baixa resistência da mucosa à agressão pelo refluído e da agressividade deste material[17]. A duração da exposição se relaciona com o número de episódios de refluxo, da capacidade do esôfago em remover o volume refluído, devolvendo-o ao estômago, e da neutralização do seu componente ácido devido à chegada de saliva ao esôfago distal[6].

As manifestações clínicas esofágicas da doença são: pirose ou azia, sensação de queimação retroesternal ascendente, chegando até a região cervical, que pode vir associada à regurgitação ácida ou alimentar[5, 14].

As manifestações extraesofágicas desta doença são: sintomas pulmonares e doenças de vias aéreas inferiores como asma, tosse crônica, bronquite, pneumonia aspirativa e fibrose pulmonar idiopática; sinais e sintomas otorrinolaringológicos incluindo rouquidão, laringite, estenose subglótica, granuloma de prega vocal e carcinoma de laringe; outras manifestações extraesofágicas como dor torácica não cardíaca, sinusite, faringite e apneia do sono; sinais e sintomas bucais como erosão dentária, dissolução do esmalte e/ou dentina, hipersensibilidade dentinária, halitose e estomatite aftosa recorrente, podendo estas também estar associadas a uma deficiente higiene bucal [8-11,15,16].

Os cirurgiões-dentistas são frequentemente os primeiros profissionais de saúde a diagnosticar determinadas doenças sistêmicas através de manifestações bucais[3]. Entretanto, alterações na cavidade bucal de pacientes com DRGE têm sido pouco estudadas e a erosão dental é a manifestação bucal mais associada com esta doença[12]. Assim, se torna importante que estes profissionais conheçam a doença do refluxo gastroesofágico e as principais manifestações bucais encontradas em pacientes portadores desta doença, para que o diagnóstico precoce e o tratamento multidisciplinar possam ser instituídos[19,20].

Diante do exposto, o objetivo do trabalho foi determinar a prevalência de alterações bucais e o pH salivar em um grupo de pacientes portadores da doença do refluxo gastroesofágico, bem como avaliar a possível correlação entre as variáveis estudadas.

MATERIAL E MÉTODOS

A presente pesquisa foi aprovada pelo Comitê de Ética em Pesquisa do Centro de Ciências da Saúde da UFPB, sob protocolo nº 08/05/07.

O universo do estudo foi formado por pacientes que procuraram o Serviço de Gastroenterologia do ambulatório do Hospital Universitário Lauro Wanderley (HULW), João Pessoa (PB), no período de fevereiro a maio de 2008. Para ser incluído na amostra, o paciente devia ser portador da Doença do Refluxo Gastroesofágico, diagnosticada por um dos médicos gastroenterologistas do referido serviço, e aceitar participar da pesquisa através da assinatura do Termo de Consentimento Livre Esclarecido.

Os pacientes com diagnóstico de DRGE, encaminhados ao setor de Odontologia da UFPB, foram submetidos à anamnese através de formulário contendo perguntas objetivas sobre sinais e sintomas de algumas patologias e condições bucais que poderiam ter relação com DRGE, dentre estas: presença de sensibilidade dentinária, sensação de mau hálito, presença de úlcera aftosa, bruxismo e xerostomia. Posteriormente, realizou-se exame físico intrabucal para diagnóstico clínico de patologias da mucosa e dentes. Quando necessário, os pacientes foram conduzidos para as Clínicas Odontológicas da UFPB, para tratamento específico, de acordo com suas necessidades.

Para determinação do pH salivar, se utilizou tira de papel indicador universal, Chemco® (Campinas-SP), a qual era introduzida abaixo da língua do paciente por tempo previamente determinado pelo fabricante. Em seguida era realizada leitura através da alteração de cor e comparando com escala numérica de pH.

As informações colhidas dos pacientes foram tabuladas em planilha eletrônica do Excel 2003, sendo transferidas para o pacote estatístico SPSS – versão 13.0. Procedeu-se análise descritiva dos dados e realizou-se Teste Exato de Fisher, considerando significante valor de $p<0,05$.

RESULTADOS

Do total de 298 pacientes atendidos no Serviço de Gastroenterologia do HULW, no período de coleta de dados, 74 (24,8%) eram portadores de DRGE, e dentre estes, 50 aceitaram participar do presente estudo.

Dos 50 pacientes com DRGE que foram submetidos a exame clínico bucal, 20% eram do sexo masculino e 80% do feminino, com idade entre 20 e 75 anos. Sendo que 19 (38%) tinham idades até 39

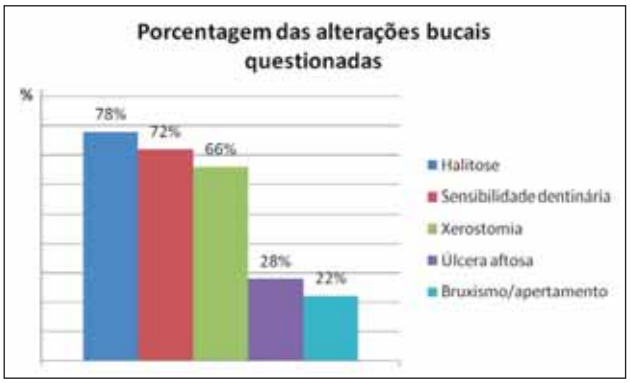

Gráfico 1 - Porcentagem das alterações bucais dos pacientes portadores da DRGE, questionadas pelo formulário. João Pessoa (PB), 2008.

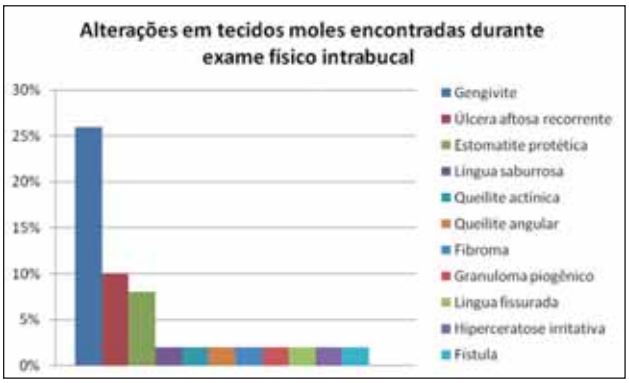

Gráfico 2 - Porcentagem das alterações bucais em tecidos moles encontradas durante exame físico intrabucal. João Pessoa (PB), 2008.

anos, 16 (32%) de 40 a 49 anos e 15 (30%) tinham 50 anos ou mais.

Quanto aos sintomas bucais referidos pelos pacientes do estudo foi observado que 78% referiam sentir halitose, 72% relataram a presença de sensibilidade dentinária e 66% referiam xerostomia. Com relação a episódios de ulceração aftosa recorrente (UAR), 28% dos pacientes afirmaram apresentar com frequência. E 22% referiam que tinham bruxismo ou apertamento dos dentes (Gráfico 1).

Em 58% dos pacientes com DRGE foram diagnosticadas clinicamente uma ou mais alterações bucais em tecido mole, sendo as mais frequentes a gengivite, com 26%; a ulceração aftosa recorrente, com 10%; e a estomatite protética, com 8% dos casos. Estas e as demais alterações estão demonstradas no Gráfico 2.

Na região dos lábios, foi observado que 6% dos pacientes apresentaram ulceração aftosa recorrente, queilite actínica e queilite angular; na mucosa jugal, apenas um paciente apresentou lesão clinicamente compatível com fibroma traumático; já na região retromolar, um paciente apresentou lesão compatível com granuloma piogênico; na região do palato duro 6% apresentaram estomatite protética; na língua, 12% dos pacientes apresentaram ulceração aftosa recorrente, língua saburrosa ou língua fissurada; no assoalho da boca foi observada em um paciente a presença de ulceração aftosa recorrente; foi observado que 32% apresentaram algum tipo de alteração na gengiva como gengivite, hiperceratose irritativa, ulceração aftosa recorrente e fístula, sendo a gengivite a lesão mais frequente (Quadro 1).

Quadro 1 - Distribuição dos pacientes analisados segundo as variáveis relacionadas com as alterações mais prevalentes nos tecidos moles da boca. João Pessoa (PB), 2008.

Alteração labial	Número de pacientes (total de 50)	%
Úlcera aftosa recorrente	1	2,0
Queilite actínica	1	2,0
Queilite angular	1	2,0
Sem alteração	47	94,0
Alteração na mucosa jugal		
Fibroma traumático	1	2,0
Sem alteração	49	98,0
Alteração na região retromolar		
Granuloma piogênico	1	2,0
Sem alteração	49	98,0
Alteração no palato duro		
Estomatite protética	3	6,0
Sem alteração	47	94,0
Alteração no palato mole		
Estomatite protética	1	2,0
Sem alteração	49	98,0
Alteração na língua		
Úlcera aftosa recorrente	2	4,0
Língua fissurada	1	2,0
Língua saburrosa	3	6,0
Sem alteração	44	88,0
Alteração no assoalho da boca		
Úlcera aftosa recorrente	1	2,0
Sem alteração	49	98,0
Alteração na orofaringe		
Faringite	10	20,0
Não	40	80,0
Alteração na gengiva		
Úlcera aftosa recorrente	1	2,0
Hiperceratose irritativa	1	2,0
Fístula	1	2,0
Gengivite	13	26,0
Sem alteração	34	68,0

Foi observado que 70% dos pacientes apresentavam atrição com pronunciado desgaste oclusal e 16%, erosão dentária em estágio inicial.

Em relação ao pH salivar verificado, 68% dos pacientes apresentaram pH 6; 14%,

Quadro 2 - Correlação do pH salivar com xerostomia, halitose, sensibilidade dentinária e erosão dentária de acordo com o Teste Exato de Fisher. João Pessoa (PB), 2008.

Variável	pH 6		pH 7		pH 8		Grupo Total		Valor de p
	n	%	n	%	n	%	n	%	
• Xerostomia									
Sim	23	67,6	6	85,7	4	44,4	33	66,0	p(1) = 0,232
Não	11	32,4	1	14,3	5	55,6	17	34,0	
• Halitose									
Sim	27	79,4	7	100,0	5	55,6	39	78,0	p(1) = 0,099
Não	7	20,6	-	-	4	44,4	11	22,0	
• Sensibilidade dentinária									
Sim	24	70,6	6	85,7	6	66,7	36	72,0	p(1) = 0,796
Não	10	29,4	1	14,3	3	33,3	14	28,0	
• Erosão dentária									
Sim	5	14,7	1	14,3	2	22,2	8	16,0	p(1) = 0,842
Não	29	85,3	6	85,7	7	77,8	42	84,0	
TOTAL	37	100,0	7	100,0	9	100,0	50	100,0	

pH 7; e 18%, pH salivar 8. Não foi verificada nenhuma correlação entre pH e as variáveis estudadas, como mostra o Quadro 2.

DISCUSSÃO

De acordo com Munoz *et al.* [18] (2003), é importante o diagnóstico de lesões extraesofágicas relacionados com a DRGE, tendo em vista a gravidade destas lesões e a dificuldade em estabelecer a sua associação com o refluxo ácido, para que seja instituído um tratamento eficaz. No presente estudo foi constatada elevada prevalência de alterações bucais nos portadores de DRGE, desta forma, este dado reforça a necessidade de avaliação bucal destes pacientes por um cirurgião-dentista para diagnóstico e tratamento.

Segundo Fujiwara e Arakawa[7] (2009) a DRGE é uma doença com elevada prevalência na população em geral. Contudo, de acordo com Lazarchik e Filler[12] (2000), a presença de alterações na cavidade bucal de pacientes com refluxo ácido tem sido pouco estudada. No presente estudo, as alterações mais frequentes foram gengivite e UAR, divergindo dos resultados de Lazarchik e Filler[12] (2000), Lemme[14] (2003) e Gurski[8] (2006) nos quais a alteração bucal mais frequente em pacientes com DRGE foi a erosão dentária. Por outro lado, Silva[21] (1998) afirma não ter diagnosticado nenhum caso de erosão dentária em pacientes com DRGE.

Um total de 28% dos pacientes estudados relatou apresentar frequentemente úlceras aftosas, concordando com Lemme[14] (2003) e Corrêa *et al.*[4] (2008) quando concluem que aftas são alterações extraesofágicas comumente encontradas.

De acordo com Lazarchik e Frazier[13] (2009), a presença do refluxo é um dos fatores que pode aumentar a velocidade de desgaste dos materiais restauradores e causar erosão das estruturas dentais. Na presente pesquisa se buscou verificar o pH salivar e relacioná-lo com algumas alterações observadas, mas o pH salivar encontrado não apresentou correlação com nenhuma das variáveis estudadas: xerostomia, halitose, sensibilidade dentinária e erosão dentária. Vale salientar que uma importante variável a ser considerada seria a taxa de fluxo salivar dos pacientes com DRGE. Porém este dado não foi coletado no presente estudo.

CONCLUSÕES

Os resultados do presente estudo nos levam a concluir que: o paciente com DRGE apresenta elevada prevalência de alterações bucais; o conhecimento destas alterações pelo cirurgião-dentista pode contribuir para um diagnóstico precoce e melhor prognóstico, bem como ressalta a necessidade de uma visão holística e atendimento multidisciplinar ao paciente com DRGE.

REFERÊNCIAS

1. Ali DA, Brown RS, Rodriguez LO, Moody EL, Nasr MF. Dental erosion caused by silent gastroesophageal reflux disease. J Am Dent Assoc. 2002; 133(6): 734-7.
2. Alves JG, Lucas ACCS. Doença do refluxo gastroesofagiano. J. bras. med. 2009; 97(3): 36-39.
3. Barron RP, Carmichael RP, Marcon MA, Sàndor GKB. Dental Erosion in Gastroesophageal Reflux Disease. J Can Dent Assoc. 2003; 69(2):84–9.
4. Corrêa MCCSF, Lerco MM, Henry MACA. Estudo de alterações na cavidade oral em pacientes com doença do refluxo gastroesofágico. Arq. Gastroenterol. 2008; 45(2): 132-6.
5. Corsi PR, Gagliardi D, Horn M, Pochini CC, Oliveira Neto RM. Presença de refluxo em pacientes com sintomas típicos de doença do refluxo gastroesofágico. Rev. Assoc. Med. Bras. 2007; 53(2): 152-7.
6. Dantas RO, Aprile LRO. Relação entre idade e motilidade do esôfago em pacientes com doença do refluxo gastroesofágico. Arq. Gastroenterol. [serial on the Internet]. 2006 June [cited 2010 Sep 17] ; 43(2): 107-111. Available from: http://www.scielo.br/scielo.php?script=sci_arttext&pid=S0004-28032006000200009&lng=en. doi: 10.1590/S0004-28032006000200009.
7. Fujiwara Y, Arakawa T. Epidemiology and clinical characteristics of GERD

in the Japanese population. J Gastroenterol. 2009; 44(6): 518-34.
8. Gurski RR. Manifestações extra--esofágicas da doença do refluxo Gastroesofágico. J. bras. pneumol. 2006; 32(2): 150-60.
9. Kato M. Gastroesophageal reflux disease (GERD). Barrett esophagus. Nippon Rinsho. 2009; 67(12): 2357-2365.
10. Kiljander TO, Laitinen JO. The prevalence of gastroesophageal reflux disease in adult asthmatics. Chest. 2004; 126(5): 1490-94.
11. Landim KT, Alonso AB, Saavedra G, Araújo MAM, Valera MC. Ação do fluido gástrico simulado e de um refrigerante sobre a rugosidade superficial de resinas compostas. Rev. ABO Nac. 2008 abr-mai; 16(2): 95-100.
12. Lazarchik DA, Filler SJ. Dental erosion: Predominant oral lesion in gastroesophageal reflux disease. Am J Gastroenterol. 2000; 98(Suppl): 33-8.
13. Lazarchik DA, Frazier KB. Dental erosion and acid reflux disease: an overview. Gen Dent. 2009; 57(2): 151–6.
14. Lemme EM. Doença do refluxo gastroesofágico. Condutas Terapêuticas em Gastro. 2003; 1: 4-11.
15. Moore JM, Vaezi MF. Extraesophageal manifestations of gastroesophageal reflux disease: real or imagined? Curr Opin Gastroenterol. 2010; 26(4): 389-94.
16. Moraes-Filho JP, Gama-Rodrigues JM, Castro LP, Henry MA, Meneguelli UG, Quigley E and the Brazilian Consensus Group. Brazilian consensus on gastroesophageal reflux disease: proposals for assessment, classification and management. Am J Gastroenterol. 2002; 97:241-8.
17. Moraes-Filho JPP, Domingues G. Doença do refluxo gastroesofágico. RBM, Rev. bras. med. 2009; 66(9): 303-10.
18. Muñoz JV, Herreros B, Sanchiz V, Amoros C, Hernandez V, Pascual I, ET al. Dental and periodontal lesions in patients with gastro-oesophageal reflux disease. Dig Liver Dis. 2003 Jul;35(7):461-7.
19. Richter JE. The patient with refractory gastroesophageal reflux disease. Dis Esophagus. 2006; 19(6):443–7.
20. Schwengber MMB, Oliveira VF, Rõsing CK. Doença do refluxo gastroesofágico e a odontologia: uma revisão de literatura. Odonto. 2006; 14(27/28): 117-28.
21. Silva MAGS. Repercussões bucais da doença por refluxo gastroesofágico [dissertação de doutorado] Bauru: Faculdade de Odontologia da Universidade de São Paulo; 1998.

Data de recebimento: 31/07/2010
Data de aceite para publicação: 14/08/2010
Endereço para correspondência:
Kaline Silva Castro
E-mail: klini_odonto@hotmail.com

Relato de Caso

Cisto dentígero. Relato de um caso com comportamento clínico não usual

Dentigerous cyst. Case report with unusual clinical behavior

Palavras-chave: Cisto dentígero. Cisto de desenvolvimento. Cisto odontogênico.
Keywords: Dentigerous cyst. Cyst development. Odontogenic cyst.

Leonardo Henrique de Araújo Cavalcante*
Gustavo Pina Godoy**
Daliana Queiroga de Castro Gomes***
Jozinete Vieira Pereira***
Patrícia Meira Bento****

RESUMO

O cisto dentígero é classificado pela OMS como um cisto de desenvolvimento que envolve a coroa de um dente não erupcionado. O presente trabalho tem o propósito de relatar o caso de uma paciente, 10 anos, feoderma, que foi encaminhada à Clínica Odontológica especializada, acompanhada da mãe, devido a um aumento de volume na região posterior esquerda da mandíbula. Ao exame físico intrabucal verificou-se uma tumefação de coloração da mucosa, superfície lisa e de consistência fibrosa, estendendo-se por toda a região de molares inferiores no lado esquerdo da mandíbula, sendo verificada a ausência clínica do dente 36. Foram solicitados exames radiográficos periapical, oclusal e panorâmico, os quais evidenciaram uma lesão bem delimitada envolvendo o 37 ainda em estágio de formação (Nolla 8). Foi procedida uma punção aspirativa da lesão seguida de biópsia incisional a qual revelou ser um cisto dentígero. Após um ano de proservação verificou-se a erupção completa do dente. O caso aqui relatado contribui para reforçar a possibilidade de tratamento de alguns cistos dentígeros sem a remoção do dente associado, possibilitando uma conduta mais conservadora para as lesões associadas a dentes com rizogênese incompleta.

ABSTRACT

The dentigerous cyst is classified by WHO as a developmental cyst that involves the crown of a non erupted tooth. This paper aims to report the case of a patient, age 10, mulatto, who was referred to the Dental Clinic specialist, accompanied by her mother, due to a swelling in the left posterior mandible. On physical examination there was an intraoral swelling of mucosa color, smooth surface and fibrous consistency, extending throughout the region of molars on the left side of the jaw, and verified the absence of clinical tooth 36. We requested radiographic periapical, occlusal and panoramic, which showed a well-defined lesion involving the 37 still in formation stage (Nolla 8). Was performed a needle aspiration of the lesion followed by incisional biopsy which proved to be a dentigerous cyst. After 1 year of follow up there was complete eruption of the tooth. The case reported here helps to strengthen the ability to treat some dentigerous cysts without associated tooth removal, allowing a more conservative approach to the lesions associated with teeth with incomplete root formation.

* Acadêmico do Curso de Odontologia da UEPB.
** Prof. Dr. da Disciplina de Patologia Oral da UEPB.
*** Profas. Dras. da Disciplina de Estomatologia da UEPB.
**** Profa. Dra. da Disciplina de Radiologia da UEPB.

INTRODUÇÃO

O cisto dentígero é definido como um cisto de desenvolvimento, resultante de alterações degenerativas do retículo estrelado do órgão do esmalte, podendo ocorrer durante sua formação ou com origem extrafolicular, causado por infecção periapical proveniente de dentes decíduos adjacentes. Desenvolve-

Fig. 1: Aspecto clínico inicial da lesão.

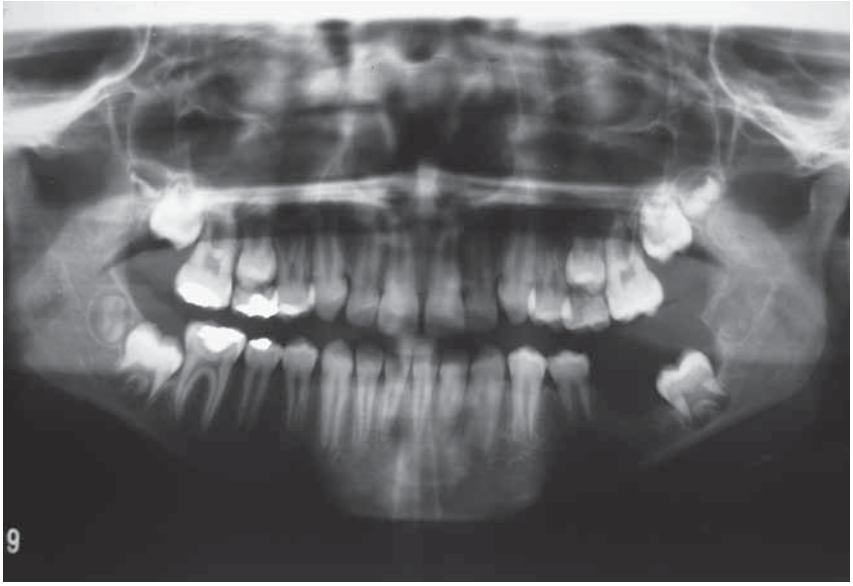

Fig. 2: Aspecto radiográfico exibindo imagem radiolúcida unilocular envolvendo a coroa do dente 37.

-se associado à coroa de dentes inclusos ou impactados, caracterizado por acúmulo de fluido entre a coroa dentária e o epitélio reduzido do órgão do esmalte[1,2].

Os cistos dentígeros são os cistos odontogênicos de desenvolvimento mais comuns, compreendendo cerca de 20% de todos os cistos dos maxilares. Sua maior incidência está associada a terceiros molares inferiores, caninos superiores e terceiros molares superiores, entre a segunda e a terceira década de vida, afetando, com maior frequência, a mandíbula, com predileção por indivíduos leucodermas e maior incidência no gênero masculino[1,3,4,5,6,7]. Raramente acometem dentição decídua, podendo, ocasionalmente, associar-se a dentes supranumerários e odontomas[5,8].

Radiograficamente, o cisto dentígero caracteriza-se por ser uma lesão radiolúcida, unilocular, com margens escleróticas bem-definidas e associadas à coroa de um dente não irrompido[1,3,5,6,7,9,10]. A imagem pode apresentar-se circundando simetricamente a coroa de um dente incluso, ligando-se a ela lateralmente ou envolvendo-o, como se o mesmo estivesse irrompido para o seu interior[1,5,7,8,9,11].

Nos cortes histológicos, o cisto dentígero mostra cápsula de tecido conjuntivo fibroso arranjado frouxamente, podendo conter infiltrado inflamatório mononuclear, além de pequenas ilhas ou cordões de restos de epitélio odontogênico. O limitante epitelial constitui-se de duas a quatro camadas de células epiteliais cúbicas. Na grande maioria dos casos, a camada basal apresenta-se indistinta das demais e sem núcleos polarizados. O conteúdo cístico é representado por um exsudato seroso ou hemorrágico com presença eventual de células epiteliais e células inflamatórias[1,3,5,12,13,14].

Em geral, o tratamento para este processo patológico consiste em enucleação cuidadosa do cisto com extração do dente associado[5,7,8,11,12,15]. Se a erupção do dente é viável, ele pode ser mantido após a remoção parcial da parede cística[5].

O objetivo deste trabalho consistiu em relatar um caso de cisto dentígero com comportamento clínico não usual que acometeu paciente de 10 anos de idade do sexo feminino, com devida autorização dos pais, abordando características inerentes a uma possibilidade de tratamento cirúrgico mais conservador.

RELATO DE CASO

Paciente M.B.A., gênero feminino, feoderma, 10 anos, foi encaminhada à Faculdade de Odontologia da Universidade Estadual da Paraíba, acompanhada pela mãe, para avaliação de um aumento de volume em corpo de mandíbula do lado esquerdo. Na anamnese, a mãe relatou que o aumento foi percebido há aproximadamente dois meses, no entanto a iniciativa de procurar tratamento surgiu após queixa de dor, durante a mastigação. Outro fato importante foi a perda do elemento 36, por cárie, há cerca de 6 meses.

Ao exame extrabucal percebeu-se discreta assimetria facial associada a um aumento de volume, sem sinais flogísticos, na região de corpo de mandíbula esquerdo, sem associação com linfadenopatia regional. Ao exame intrabucal, notou-se tumefação no rebordo alveolar, estendendo-se da porção correspondente ao primeiro molar até a região retromolar, no hemiarco inferior esquerdo, recoberto por mucosa íntegra, sem sinais inflamatórios na região e com ausência de dentes nesta área (Figura 1). A região apresentava consistência macia e flutuante à palpação, sem dor à manobra semiotécnica.

Inicialmente foram solicitados radiografias periapicais, no entanto não se obteve uma noção exata da dimensão da mesma, nem sua relação com estruturas vizinhas. Diante disso, solicitou-se radiografia panorâmica e oclusal. Analisando-se a radiografia panorâmica, constatou-se uma extensa

Fig. 3: Biopsia incisional da lesão.

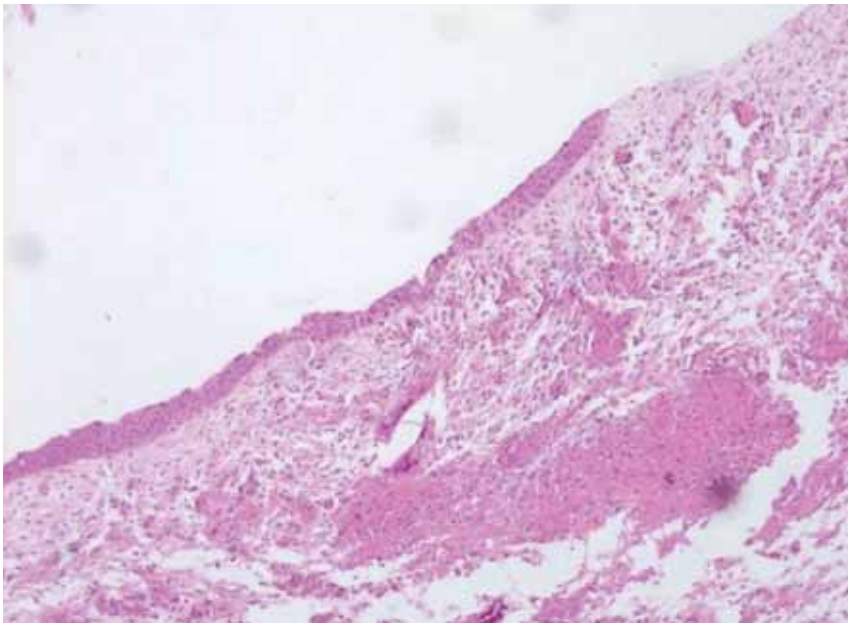

Fig. 4: Lesão exibindo epitélio de revestimento cístico pavimentoso estratificado e cápsula de tecido conjuntivo fibroso (HE, 100x).

área de destruição óssea, unilocular, bem delimitada, estendendo-se da distal do 35 à mesial do 38 incluso. Observou-se ainda que o dente 37 apresentava-se em formação (Nolla 8) compatível com a idade da paciente, estando o mesmo com a coroa imersa na lesão (Figura 2). Na radiografia oclusal não foi observada expansão das corticais ósseas no sentido vestíbulo-lingual.

Com base na anamnese e exames radiográficos formulou-se como hipótese diagnóstica uma lesão tumoral aparentemente benigna, destacando-se como possibilidades o tumor odontogênico ceratocístico ou lesão central de células gigantes. Diante das evidências, solicitaram-se como exames complementares hemograma completo, glicemia em jejum e coagulograma.

O plano de tratamento foi então estabelecido sob a proposta de se realizar uma biópsia incisional (Figura 3) sob anestesia local, com punção aspirativa prévia para identificação do material existente no interior da lesão. O material obtido desta punção aspirativa revelou uma amostra considerável de exsudato sanguinolento.

O líquido aspirado reforçou a suspeita de cisto, partindo-se então para biópsia incisional, onde foram removidos três fragmentos de tecido, um na região central da lesão em nível de rebordo, e os outros dois na região anterior e na região posterior da lesão, com tecido aparentemente sadio. Realizou-se a sutura unindo as bordas do tecido com fio de Nylon 3.0. Os fragmentos de tecidos resultantes da biópsia foram condicionados em formol a 10% e encaminhados para avaliação histopatológica.

Os cortes histológicos corados com hematoxilina-eosina (Figura 4) revelaram fragmentos de lesão cística, revestidos parcialmente por epitélio pavimentoso estratificado não ceratinizado, com presença de células cúbicas em algumas áreas, exibindo degeneração hidrópica. A cápsula cística mostrava-se constituída por tecido conjuntivo fibroso, exibindo áreas focais com moderado infiltrado inflamatório e vasos sanguíneos de calibres variados. O diagnóstico emitido, portanto, foi de cisto dentígero.

Ao retorno, oito dias após a cirurgia para remoção da sutura, observou-se uma diminuição do volume da lesão, no entanto não havia coalescência do tecido incisionado, embora o mesmo não apresentasse sinais de infecção. Como apresentava o dente 37 em erupção e em rizogênese incompleta, não foi preconizada uma segunda intervenção cirúrgica para enucleação total do cisto.

Fig. 5: Imagem da região após um ano da biopsia exibindo erupção do dente acometido anteriormente pelo cisto dentígero.

Adicionalmente optou-se pela proservação criteriosa através de exames clínicos e radiográficos da região.

Após 15 dias a paciente retornou para uma nova consulta e foi evidenciada parte do 37 em erupção na cavidade bucal, ainda em infraoclusão. Decorridos três meses após a cirurgia, o aspecto clínico intrabucal não se apresentava muito distinto do aspecto anteriormente citado, no entanto na nova radiografia panorâmica observou-se uma neoformação óssea considerável. Após um ano verificou-se a erupção completa do dente (Figura 5), confirmando a possibilidade de tratamento mais conservador para casos de cistos dentígeros que englobem a coroa de

dentes inclusos com rizogênese incompleta. Exames radiográficos periódicos vêm sendo realizados para acompanhamento do caso.

DISCUSSÃO

Os cistos dentígeros constituem o segundo grupo mais frequente dos cistos odontogênicos do complexo maxilofacial[5,8]. No entanto, neste trabalho, concorda-se com outros autores[7,16], no que se refere à necessidade de distinção do cisto dentígero inflamatório do de desenvolvimento, uma vez que representam condições com etiologia, aspectos clínicos e radiográficos distintos.

Fernandes *et al*.[3] e Godoy, Figueiredo e Queiroz[4] observaram maior prevalência desse cisto odontogênico nas três primeiras décadas de vida, com predileção pela segunda, acometendo preferencialmente o gênero masculino. De acordo com Benn e Altini[16], Godoy, Figueiredo e Queiroz[4] e Neville *et al*.[5], indivíduos leucodermas são os que predominantemente desenvolvem cistos dentígeros. Alguns autores[10,16] salientaram que na região de molares inferiores, o terceiro molar é o mais acometido. O caso aqui relatado foge dos padrões mais frequentes, uma vez que se trata de um indivíduo do sexo feminino, feoderma, no final da primeira década de vida e que apresentou o segundo molar permanente como elemento acometido.

Os achados clínicos e histopatológicos deste caso diferem dos relatados por Godoy[13] e Godoy *et al.*[14]. Essa diferença pode ser explicada pelo fato de que o cisto dentígero apresentado neste trabalho estava associado a um dente permanente e não com decíduos antecessores, o que caracterizaria a variante inflamatória da lesão. Adicionalmente, não se verificou as alterações morfológicas compatíveis com lesão de natureza inflamatória, destacando-se, dentre estas, as projeções arciformes do epitélio de revestimento.

Na avaliação clínico-radiográfica do presente caso, o diagnóstico de cisto dentígero poderia ser aventado, pois as características radiográficas mostravam uma área radiolúcida unilocular, envolvendo simetricamente a coroa e aderido à junção amelocementária[5,9,10,11]. Tal hipótese não foi sugerida inicialmente por causa da aparência clínica inicial de uma lesão com comportamento tumoral.

Partindo-se da afirmação de que crianças apresentam maior potencial de regeneração óssea, e dentes em rizogênese incompleta apresentam grande potencial eruptivo[11], foi observado que seria possível um tratamento menos invasivo, uma vez que a paciente apresentava apenas 10 anos de idade, o dente envolvido exibia rizogêne incompleta (Nolla 8) apresentando direção eruptiva favorável e espaço na arcada.

Quanto ao tratamento, alguns autores defendem a enucleação, com remoção do dente não irrompido associado, a fim de evitar recidiva da lesão[8,12]. Ertas e Yavuz[12] destacam que, em muitos casos, o profissional deve considerar a possibilidade de realizar uma marsupialização em lesões mais extensas, para diminuir seu volume e enucleá-la posteriormente, embora afirmem que exista uma maior tendência à instalação de um processo infeccioso no decorrer do tratamento.

Apesar de o tratamento tradicional basear-se na enucleação da lesão[5,8,11,12,15], os autores acham conveniente seguir O'Neil, Mosby e Lowe[17], que sugerem que nos casos de lesão que envolve grande perda óssea, uma descompressão local pode proporcionar redução gradual do espaço cístico, por aposição periférica de osso. Como ocorreu a regressão do cisto e foi perceptível a erupção do dente pela simples descompressão da lesão, não foi preconizada nenhuma intervenção cirúrgica complementar. Em seu estudo sobre planejamento de tratamento adequado para cistos dentígeros extensos, Motamed[15] afirmou que caso a pressão exercida na luz do cisto seja eliminada e o dente irrompa, o cisto dentígero deixa de ser uma entidade patológica.

Apesar do comportamento biológico deste processo patológico ser benigno, alguns autores[2,5,6] reportaram casos clínicos de transformações neoplásicas malignas. Assim, em virtude do tratamento escolhido para o caso em questão não ter seguido os convencionais, uma proservação criteriosa fora efetuada para afastar uma possível recidiva, o que não foi constatado confirmando o sucesso do tratamento.

CONSIDERAÇÕES FINAIS

O exame histopatológico deve ser conduta de rotina como auxiliar de diagnóstico nas situações com imagens sugestivas de diferentes entidades patológicas.

Quando não é possível a remoção total do epitélio cístico, o acompanhamento pós-operatório é relevante, realizando-se exames radiográficos periódicos.

A conduta terapêutica preconizada no presente caso ofereceu resultados quanto à reparação da lesão e erupção do dente associado à mesma, sem exigência de um ato cirúrgico mais amplo e traumático, embora requeira um longo período de acompanhamento, pelas razões já citadas anteriormente. No entanto, para que sua eficácia seja realmente confirmada, é necessário que um maior número de casos, seguindo esta conduta, seja realizado, com posterior análise dos resultados alcançados.

REFERÊNCIAS

1. Carli JP, Colpani JT, Linden MSS, Moraes NP, Damian, MF, Silva SO. Relação diagnóstica entre folículo pericoronário e cisto dentígero. RGO - Rev Gaúcha Odontol., Porto Alegre, v. 58, n. 2, p. 207-213, abr./jun. 2010
2. Tami-Maury I, Lopez T, Moustarih Y, Moretta N, Montilla G, Rivera H; Quiste dentígero: revisión bibliográfica e presentación de un caso. Acta Odontol Venez. 2000;38(2):61-7.
3. Fernandes AM, Souza AF, Mesquita RA, Carmo MAV, Aguiar MCF. Análise das características clínico-histopatológicas do cisto dentígero: estudo retrospectivo de 10 anos. Cienc Odontol Bras 2006 abr./jun; 9 (2): 56-60
4. Godoy GP, Figueiredo CRLV, Queiroz LMG. Cisto dentígero: estudo epidemiológico, correlação clinicopatológica e caracterização de uma possível variante inflamatória. RPG. V.11, n.1, p.29-28, 2004.
5. Neville BW. et al. Patologia oral & maxilofacial. 3.ed. Rio de Janeiro: Guanabara Koogan, 2009. 972p

6. Shear M. Cistos da região bucomaxilofacial: diagnóstico e tratamento. 3.ed. São Paulo: Ed Santos; 1999.
7. Vaz LGM, Rodrigues, MTV, Ferreira Junior O. Cisto dentígero: características clínicas, radiográficas e critérios para o plano de tratamento. RGO, Porto Alegre, v. 58, n.1, p. 127-130, jan./mar. 2010
8. Ustner E, Fitoz S, Atasoy C, Erden I, Akyar S. Bilateral maxillary dentigerous cysts: a case report. Oral Surg Oral Med Pathol Oral Radiol Endod. 2003;95(5):632-5.
9. Bento PM, Souza LB, Pinto LP. Estudo epidemiológico dos cistos odontogênicos: Análise de 446 casos. Rev. Odontociência, v.22, n.2, p.125-142, 1996.
10. Hyomoto M, Kawakami M, Inoue M, Kirota T. Clinical conditions for eruptions of maxillary canines and mandibular premolars associated with dentigerous cysts. Am J Orthod. Dentofacial Orthop. 2003;124(5):515-20.
11. Martínez-Pérez D, Varela-Morales M. Conservative treatment of dentigerous cysts in children: report of four cases. J Oral Maxillofac Surg. 2001;59(3):331-4.
12. Ertas U, Yavuz S. Interesting eruption of 4 teeth associated with a large dentigerous cyst in mandible by only marsupialization. J Oral Maxilofac Surg. 2003;61(6):728-32.
13. Godoy GP. Cisto dentígero inflamatório: uma nova entidade? Rev Bras Patol. 2004;3:48-9.
14. Godoy GP, Silveira EJD, Lins, RDAU, Souza LB, Freitas RA, Queiroz LMG. Immunohistochemical profile of integrins in enlarged dental follicles and dentigerous cysts. Oral Surg Oral Med Oral Pathol Oral Radiol Endod 2007;104:e29-e34.
15. Motamedi MHK, Talesh KT. Management of extensive dentigerous cysts. Br Dental J. 2005;198(4):203-6.
16. Benn A, Altini M. Dentigerous cysts of inflammatory origin. A clinicopathologic study. Oral Surg Oral Med Oral Pathol Oral Radiol Endod. 1996 Feb;81(2):203-9.
17. O'Neil DW, Mosby EL, Lowe JW. Bilateral mandibular dentigerous cysts in a five-year-old child: report of a case. ASDC J Dent. Chils, v.56, n.5, p.382-384.1989.

Data de recebimento: 04/07/2010
Data de aceite para publicação: 26/07/2010
Endereço para correspondência:
Leonardo Henrique de Araújo Cavalcante
E-mail: lhac_r@hotmail.com

N. da R.
Este artigo, originalmente publicado na edição 103 da Revista ABO Nacional (Vol. XVIII, N. 4º AG/SET 2010), entre as págs. 259 a 263, com erro de diagramação referente às Figuras 1, 2, 3, 4 e 5, está sendo republicado corretamente neste número em respeito aos autores do trabalho científico e a nossos leitores.
A Redação

Relato de caso

Reabilitação oral em paciente infantil portador de cárie de mamadeira

Oral rehabilitation in child patient suffering from bottle caries

Palavras-chave: Odontopediatria. Cárie dentária. Reabilitação bucal.
Keywords: Pediatric Dentistry. Dental caries. Mouth rehabilitation.

Luiza da Gloria Correa Coelho*
Williana Cadete Machado **
Mônica Regina Pereira Senra Soares***
Kelly dos Anjos Melo****

RESUMO

A cárie precoce da infância é de natureza rampante e suas consequências podem ser graves a médio e longo prazo para a saúde da criança. É premente destacar a importância da reabilitação oral em pacientes odontopediátricos para que os elementos decíduos permaneçam até a esfoliação, com estabelecimento correto da dentição permanente, sem interferir na saúde geral e no comportamento psicoemocional dos mesmos. Foram realizados adequações do meio bucal, tratamentos endodônticos e restaurações diretas e indiretas. O elemento 51 recebeu um núcleo intracanal de fragmentos de raiz de dente decíduo doado pelo Banco de Dentes, de acordo com a legislação de doação de órgãos vigente (Lei nº 9434 de 04/02/1997). Concluída a reabilitação oral, foram restabelecidos a dimensão vertical, fonética, estética e o bem-estar da criança.

ABSTRACT

Early childhood caries has a rampant nature and their consequences can be serious in the medium and long-term to the health of the child. It is important to highlight the importance of oral rehabilitation for pediatric patients in the deciduous elements so they can remain to the exfoliation, with the correct establishment of the permanent dentition, without interfering with overall health and psycho-emocional behavior of children. Adjustments were made in the oral environment, root canal treatments and direct and indirect restorations. The element 51 has received an intracanal post of deciduous tooth root donated by the Bank of Teeth, according to the rules of organ donation legislation (Law No. 9434 of 04/02/1997). Once complete the oral rehabilitation, the vertical dimension, phonetics, aesthetics and welfare of the child were restored.

INTRODUÇÃO

A síndrome "cárie de mamadeira" é caracterizada pela perda precoce dos dentes decíduos e por lesões progressivas de cárie de evolução aguda. Acomete crianças bem jovens habituadas a dormir mamando leite açucarado, ou qualquer outra solução rica em açúcar associada a uma higienização bucal precária ou ausente[1].

O porquê das mães insistirem em prolongar a amamentação na mamadeira foi pesquisado e percebeu-se que as mães continuam a amamentar para poupar tempo, muitas vezes sem mesmo a criança requerer a mamada, ou para fazê-las parar de chorar[2].

A cárie precoce da infância pode ser definida pela presença de uma ou mais lesões cariosas, dentes restaurados ou perdidos até os 71 meses de idade[3,4]. Sua etiologia é multifatorial e dentre os fatores atuantes em seu desenvolvimento encontram-se: microrganismos, carboidratos fermentáveis,

* Profª. Drª. Adjunta de Odontopediatria do Departamento de Odontologia Social e Infantil da Faculdade de Odontologia/ UFJF.
** Mestre em Clínica Odontológica pela Faculdade de Odontologia/ UFJF.
*** Mestre em Clínica Odontológica pela Faculdade de Odontologia/ UFJF
**** Graduanda da Faculdade de Odontologia/ UFJF

Fig. 1 - Arcada superior: aspecto inicial.

Fig. 2 - Arcada inferior: aspecto inicial.

Fig. 3 - Pino biológico de dente decíduo.

vulnerabilidade do dente e do hospedeiro[3,5]. Normalmente, a doença atinge os incisivos superiores seguidos dos primeiros molares superiores e inferiores[5]. O sinal clínico inicial é a presença de manchas brancas e opacas, tendendo a evoluir para cavidades com perda de estrutura dental. As lesões são normalmente simétricas[3] e, nos seus estágios iniciais, deve ser diferenciada da hipoplasia de esmalte[6].

Com o desenvolvimento das lesões a criança pode apresentar um quadro de infecção, dor, dificuldade de mastigação, trauma psicológico e perda prematura de dentes[3].

O tratamento da cárie de mamadeira deve começar pelo controle do processo infecioso[6]. Recomenda-se uma adequação de meio bucal realizada com o cimento de ionômero de vidro, associada a uma redução microbiana expressiva e fluorterapia concomitante[7]. Para o sucesso do tratamento a família deve ser motivada[7]. O cirurgião- dentista deve interagir com os responsáveis para que a promoção de saúde dessa criança se faça[5].

As coroas de celulóide de incisivos decíduos são utilizadas por permitir a fácil restauração destes dentes. Quando a destruição coronária é extensa, é necessária a confecção de retenção intracanal com pino de dente natural, obtido do "banco de dentes decíduos" (autoclavados). A porção radicular destes dentes é adaptada ao canal dos dentes decíduos e cimentados com cimento tipo dual ou cimento de ionômero de vidro. A vantagem é que o pino de dente natural seria reabsorvido juntamente com o dente decíduo[1].

As restaurações biológicas englobam os pinos intrarradiculares. Estes têm como vantagens a excelente adesão, ótima estética e o baixo custo. Estão indicados para pacientes jovens, com grandes destruições coronárias, podendo ser confeccionados em sessão única. A maior dificuldade para esta técnica é a formação de um banco de dentes[8].

Barcelos e Souza[9] (2000) avaliaram as condutas preconizadas para a reabilitação bucal em crianças e adolescentes na disciplina de Odontopediatria das universidades brasileiras. Os materiais mais utilizados para restauração de dentes com grande destruição coronária foram o compósito (40,1%), cimento de ionômero de vidro (10,0%), compômero (3,3 %), coroa de aço (23,3%), colagem de fragmentos (6,6 %), compósito e colagem de fragmentos (6,7%) e compósito e coroa de aço (10,0%) [9].

O objetivo deste trabalho foi evidenciar, através do referido caso clínico, a importância da reabilitação oral em pacientes infantis através da utilização de restaurações estéticas diretas e indiretas e pino intracanal biológico em dentes decíduos, para que estes permaneçam na cavidade bucal até o momento da esfoliação, sem interferir na saúde geral e no comportamento psicoemocional da criança.

DESCRIÇÃO DO CASO CLÍNICO

Este trabalho foi aprovado pelo Comitê de Ética em Pesquisas Humanas da Universidade Federal de Juiz de Fora (UFJF), sob protocolo CEP/HU nº 197-001/2003 - Grupo III.

O paciente do sexo masculino, com 4 anos e 7 meses, foi atendido na Clínica de Odontopediatria I da Faculdade de Odontologia da Universidade Federal de Juiz de Fora com sintomatologia dolorosa. Durante a anamnese, na presença do pai, contatou-se que a dieta alimentar do paciente era rica em carboidratos (com ingestão frequente de balas e chicletes) e a higienização extremamente deficiente.

Constatou-se que o paciente apresentava a síndrome "cárie de mamadeira" (Figuras 1 e 2), havendo comprometimento pulpar nos elementos 51, 55, 64, 75, 85, sendo que nos elementos 51 e 64 havia presença de fístula, detectada através da palpação da mucosa alveolar vestibular e drenagem de secreção purulenta. Nos elementos 75 e 85, o paciente relatou sintomatologia dolorosa espontânea. Os elementos 52, 61, 62, apresentavam lesão de cárie profunda e os elementos 55, 65, cárie nas fóssulas e fissuras; o elemento 74 apresentava restauração de ionômero de vidro com infiltração marginal. Os caninos inferiores e superiores apresentavam lesões de mancha branca nas superfícies vestibulares, próximas ao colo, com início de desmineralização do esmalte. As faces mesiais dos incisivos centrais inferiores apresentavam lesão de mancha branca inativa.

O seguinte plano de tratamento foi estabelecido: inicialmente, foram realizadas radiografias periapicais para avaliação dos elementos dentais. Foi realizada adequação do meio bucal, removendo-se todo o tecido cariado pela Técnica Restauradora Atraumática (TRA) e pulpotomia dos elementos 54 e 75. Realizou-se pulpectomia nos elementos 51, 64 e 85, obturando-os com pasta Guedes-Pinto.

A doação do dente decíduo foi realizada de acordo com a legislação de doação de órgãos vigente (Lei Nº 9434 de 04/02/1997 e sua lei complementar de Nº 10211, de 23/03/2001). A recepção de fragmento de dente decíduo foi feita mediante a concordância do responsável pelo paciente através

da assinatura do Termo de Consentimento Livre e Esclarecido. O elemento 51 recebeu um pino intracanal de fragmento de raiz de dente decíduo doado pelo Banco de Dentes (Figura 3). Um fragmento de raiz de dente decíduo doado foi cortado com disco diamantado (disco diamantado dupla face ativa, ref. 7020 KG Sorensen), tendo um comprimento de dois terços da raiz e mais 4mm para compor o núcleo coronário. Após o término do tratamento endodôntico do elemento dental 51, foi removido material obturador do interior do canal radicular referente a 2/3 (dois terços) do comprimento do canal, com auxílio de pontas Rhein (S. S. White) e alisamento das paredes internas do canal com ponta Endo Z (Maillefer). O fragmento foi novamente cortado com disco diamantado, para perfeita adaptação no interior do canal radicular. Cimentou-se o pino com cimento de ionômero de vidro fotopolimerizável Vitrebond (3M ESPE). Os elementos 52, 61 e 62 receberam um núcleo de cimento de ionômero de vidro Vitremer (3M ESPE). Os incisivos superiores foram restaurados pela técnica direta, utilizando-se coroas de celulóide (Figura 4), preenchidas pelo compômero Dyract (Dentsply) selecionadas e recortadas para adaptar corretamente na cervical.

Os molares 55 e 65 foram restaurados com Vitremer (3M ESPE) na forma direta. Os molares 64, 75, 84 e 85 foram restaurados pela técnica indireta, tipo onlay (Figura 5) e os materiais utilizados foram Vitrebond (3M ESPE) como núcleo, e Dyract (Dentsply) para restauração. Foram restabelecidas a estética e a função dos dentes decíduos (Figura 6), contribuindo para a reinserção da criança em âmbito social o que proporcionou estabilidade física e emocional.

DISCUSSÃO

A cárie precoce da infância é de natureza rampante, aguda e progressiva[3]. Sua etiologia é multifatorial[3,5]. Possui prevalência variável e hábitos como o uso irrestrito da mamadeira ou o ato de dormir mamando estão relacionados[5]. O responsável pelo paciente relatou que a criança fazia uso de mamadeira contendo leite açucarado durante a noite.

Fig. 4 - Adaptação de coroas de celulóide.

As crianças portadoras de cárie de mamadeira são expostas a um ambiente altamente cariogênico, por períodos prolongados e sem qualquer medida de higienização[5,10]. O paciente do referido caso clínico apresentava uma dieta rica em açúcares e higienização dental precária.

A lesão pode evoluir para um quadro de infecção, dor, dificuldade de mastigação, trauma psicológico e perda prematura do dente[5] o que corrobora com o caso clínico apresentado uma vez que a criança apresentava sintomatologia dolorosa e baixa autoestima pela falta da estética de seus dentes. Neste sentido, o tratamento reabilitador é de suma importância para restabelecer as funções do sistema estomatognático bem como o bem-estar psicossocial[6].

O enfoque deve ser preventivo e, quando necessário, curativo, motivando sempre os cuidados com a higiene bucal[5]. A modificação dos fatores de risco pela família é essencial, buscando sempre a prevenção desta doença[1,3,5,6, 7, 10]. Os pais da criança foram orientados no que tange aos hábitos alimentares e de higienização e se tornaram atuantes na reeducação do paciente.

A exodontia de dentes decíduos antes de completar seu período fisiológico de esfoliação era a única opção para os pacientes pediátricos com grandes lesões de cárie. Este fato causava perda da dimensão vertical, dificultando a mastigação, gerando futuros problemas oclusais e comprometendo a estética e o convívio social da criança[1]. A exodontia de dentes decíduos não foi adotada como medida terapêutica devido às suas consequências nocivas.

Atualmente, considera-se que o tratamento deve ser iniciado com a redução do número de microrganismos, seguido de uma adequação de meio bucal e, em seguida, a

Fig. 5 - Restauração indireta: fase laboratorial.

Fig. 6 - Reabilitação concluída.

fluorterapia[1,3,7]. Iniciou-se o tratamento do paciente com adequação do meio bucal e remoção de tecido cariado através da Técnica Restauradora Atraumática.

Com o advento das resinas compostas e sistemas adesivos, o tratamento pediátrico tornou-se mais fácil e rápido. O uso de restaurações indiretas[1] e diretas através das coroas de celulóide[1,12] também pode ser indicado. Os materiais mais utilizados na reabilitação de dentes acometidos por cárie dentária ainda são as resinas compostas[1,6,9] e o cimento de ionômero de vidro[1,6,7,9]. Optou-se pela utilização de restaurações estéticas diretas e indiretas para a reabilitação da criança.

O uso dos pinos beneficia as restaurações, promovendo retenção da estrutura dentária, não ocorrendo a desadaptação ou o deslocamento da restauração[12]. Os pinos biológicos são alternativas viáveis e promovem excelente estética, com propriedades semelhantes a da estrutura dental perdida, biocompatibilidade, maior adaptação à forma do conduto, resiliência semelhante ao dente, adesão à estrutura dental e à resina composta, além da possibilidade de confecção em sessão única e o baixo custo[8,10]. Em decorrência das vantagens mencionadas, utilizou-se pino intracanal biológico de dente decíduo.

CONCLUSÕES

Concluída a reabilitação oral, foram restabelecidos a dimensão vertical, função, fonética, estética e o bem-estar da criança.

REFERÊNCIAS

1. Corrêa MSNP. Odontopediatria na primeira infância**.** São Paulo: Santos, 1998.
2. Freeman R, Stevens A. Nursing caries and buying time: an emerging theory of prolonged bottle feeding. Community Dent Oral Epidemiol. 2008 Oct; 36(5): 425-33.
3. Losso EM, Tavares MC, Silva JY, Urban Cde A. Severe early childhood caries: an integral approach. J Pediatr (Rio J). 2009 Jul-Aug; 85(4): 295-300.
4. Davidoff DCO, Abdo RCC, Silva SMB. Prevalência de cárie precoce da infância. Pesqui. Bras. Odontopediatria clín. integr. 2005 set/dez; 5(3): 215-21.
5. Ditterich RG, Romanelli, MV, Rastelli MC, Wambier, DS. Cárie de acometimento precoce: uma revisão. Publ. UEPG Biol. Health Sci. 2004 set/dez; 10(3/4): 33-41.
6. Castilho JB, Piva GA, Guirado CG. Etiologia multifatorial da cárie de mamadeira e diferentes abordagens de tratamento. Revista da Faculdade de Odontologia de Lins. 2001 jan/jun; 13(1): 7-13.
7. Chibinski ACR, Waibier DS. Protocolo de promoção de saúde bucal para a criança portadora de cárie de estabelecimento precoce. Pesqui. bras. odontopediatria clín. integr. 2005 set/dez; 5(3): 281-90.
8. Kaizer OB, Bonfante G, Pereira Filho LD, Reis KR. Utilização de pinos biológicos em reconstrução de raízes debilitadas. RGO. 2008 abr/jun; 56(2): 7-13.
9. Barcelos R, Souza IPR. Reabilitação bucal em Odontopediatria: Perfil das universidades brasileiras. J Bras Odontop Odontol Bebê. 2002; 5(24): 105-112.
10. Nelson Filho P, Queiroz AM, Mussolino ZM, Assed S. Avaliação dos hábitos alimentares em crianças portadoras de cárie de mamadeira. J Bras Odontop Odontol Bebê. 2001 jan/fev; 4(17): 30-5.
12. Carranza F, García-Godoy F. Esthetic restoration of primary incisors. Am J Dent. 1999 Apr;12(2):55-8.
13. Sanches K, de Carvalho FK, Nelson-Filho P, Assed S, Silva FW, de Queiroz AM. Biological restorations as a treatment option for primary molars with extensive coronal destruction-report of two cases. Braz Dent J. 2007; 18(3): 248-52.

Data de recebimento: 31/07/2010
Data de aceite para publicação: 08/09/2010
Endereço para correspondência:
Kelly dos Anjos Melo
amkelly@terra.com.br

Relato de caso

Tratamento cirúrgico da comunicação bucossinusal - Relato de caso e discussão de técnicas

Surgery treatment of oroantral communication - Case report and discussion of techniques

Palavras-chave: Fístula bucoantral. Obturadores palatinos. Retalhos cirúrgicos.
Keywords: Oroantral fistula. Palatal obturators. Surgical flaps.

Artur de Oliveira Ribeiro*
Carlos Emanoel Silva da Silveira*
Liliane Poconé Dantas*
Liane Maciel de Almeida Souza**

RESUMO
O presente estudo tem como objetivo relatar um caso de fechamento cirúrgico de comunicação bucossinusal através de um retalho rotacionado palatino e discutir a partir de dados encontrados na literatura, as principais técnicas utilizadas para este procedimento. Conclui-se que o cirurgião-dentista deve lançar mão da técnica que apresente a melhor relação risco-benefício aliada à habilidade cirúrgica individual.

ABSTRACT
The aim of his study is to report a case of surgical closure of oroantral communication through a palatine rotational retail and discuss from data found in literature, the main techniques used for this procedure. It is concluded that dentists should make use of the technique to present the best risk-benefit combined with the individual surgical ability.

INTRODUÇÃO

Os seios maxilares são cavidades ósseas, pneumáticas, bilaterais que mantêm uma estreita relação anatômica com os dentes posteriores superiores, podendo oferecer uma série de contratempos cirúrgicos, tais como a presença de corpos estranhos no interior dos mesmos e geração de uma comunicação bucossinusal (CBS), ou oroantral, após a extirpação de uma lesão patológica ou exodontia[4,10]. Quando uma comunicação bucossinusal não é tratada a tempo, o tecido epitelial da mucosa alveolar se une ao epitélio pseudoestratificado do seio maxilar gerando uma fístula bucossinusal (FBS)[3].

Epidemiologicamente, a CBS envolve principalmente o primeiro molar (Punwutikorn *et al.*[11], 1994; Freitas *et al.*[8], 2003), embora outros autores (Guven[9], 1998; Anavi *et al.*[2], 2003) apontem o segundo molar superior como sendo o mais envolvido, e outros (Abuabara *et al.*[1], 2005), o terceiro molar. É mais comum em áreas edêntulas onde há maior pneumatização do seio maxilar[7] e em pessoas do gênero masculino numa proporção aproximada de 1,5:1 em relação ao gênero feminino[1].

O diagnóstico deve ser feito de forma precisa e imediata à comunicação. Exames clínicos como a manobra de Vassalva, sondagem e exames radiográficos como a radiografia panorâmica podem facilitar o diagnóstico[10]. O tratamento da CBS deve ser feito o mais precocemente possível, evitando-se a infecção do seio e instalação de uma sinusite maxilar[8]. O fechamento da fístula bucossinusal é um dos problemas mais desafiantes em cirurgia oral. O sucesso em longo prazo começa com a eliminação da infecção do seio maxilar[13,15] e depende bastante da técnica usada, do tamanho e da posição do defeito, e da presença ou

* Graduandos em Odontologia pela Universidade Federal de Sergipe
** Professora Assistente de Cirurgia Oral da Universidade Federal de Sergipe

Fig. 1 - Sondagem demonstrando a comunicação bucossinusal.

Fig. 2 - Lavagem diária feita com soro fisiológico e água oxigenada.

Fig. 3 - Acesso cirúrgico de Caldwell-Luc e visualização de corpo estranho no seio maxilar.

ausência de doença no seio[9].

Logo após ocorrer uma CBS, a terapia menos invasiva está indicada inicialmente. Se a abertura for pequena não há necessidade de levantamento adicional de um retalho de tecido mole[5]. Nos casos de comunicações maiores ou com processos infecciosos, está indicado o fechamento por meio de um procedimento cirúrgico[13].

As mais variadas técnicas têm sido descritas com suas vantagens e desvantagens[5]. O retalho rotacionado do palato, descrito pela primeira vez por Ashley em 1939, é um método comum embora de difícil execução. Sua extensão deve conter a artéria palatina maior para promover adequado aporte sanguíneo[2]. O retalho vestibular, descrito pela primeira vez por Rehrmann em 1936, é uma técnica simples e bem tolerada pelo paciente, porém seu suprimento sanguíneo não é tão bom quanto o palatino, não devendo ser usado em fístulas grandes e recorrentes[14]. O uso do enxerto pediculado com o corpo adiposo da bochecha para o fechamento de CBSs é um método bem estável, de execução simples, apresenta mínimo desconforto para o paciente e que apresenta uma larga aplicação e um alto grau de sucesso[4,6,12].

O presente estudo tem como objetivo relatar um caso de fechamento cirúrgico de comunicação bucossinusal e discutir a partir de dados encontrados na literatura, as principais técnicas utilizadas para este procedimento.

RELATO DE CASO

Paciente do gênero masculino, 45 anos de idade, deu entrada ao ambulatório de cirurgia oral do Hospital Universitário da Universidade Federal de Sergipe com o quadro de comunicação bucossinusal infectada (Figura 1) após penetração de corpo estranho, raiz do primeiro molar superior direito, no seio maxilar, por tentativa de exodontia da referida unidade dental.

O mesmo foi submetido à antibioticoterapia com penicilina (Amoxicilina 500mg via oral de 8/8h durante 14 dias e lavagem diária do seio maxilar com soro fisiológico 0,9% e água oxigenada (H_20_2) na proporção de 3:1 (Figura 2) até a limpeza total do seio maxilar e eliminação da infecção.

Após este procedimento, o paciente foi submetido à curetagem do seio maxilar para remoção de corpo estranho por meio de um acesso cirúrgico de Caldweel Luc (Figura 3) e fechamento da comunicação por rotação de retalho palatino (Figuras 4 e 5). Foi feito acompanhamento clínico e radiográfico até a completa cicatrização da CBS. O caso apresentou prognóstico bom.

DISCUSSÃO

Comunicações bucossinusais são comumente provocadas por acidentes envolvendo procedimentos exodônticos[4,10]. Os molares posteriores superiores, por sua maior proximidade com o assoalho do seio maxilar, são os dentes mais envolvidos nesses contratempos cirúrgicos, sendo que alguns estudos (Punwutikorn *et al.*[11], 1994; Freitas *et al.*[8], 2003) apontam o primeiro molar como sendo o mais acometido e outros, o segundo (Guven[9], 1998; Anavi *et al.*[2], 2003) ou o terceiro molar (Abuabara *et al.*[1], 2005). No presente relato, o procedimento odontológico realizado foi uma exodontia e o dente acometido foi um primeiro molar superior; seu envolvimento pode ter sido favorecido pelo edentulismo adjacente à unidade 16 que o paciente apresentava, gerando uma maior pneumatização do seio maxilar e aumentando a proximidade do assoalho sinusal com os ápices das raízes dos dentes posteriores superiores[7].

Analisando a frequência das comunicações bucossinusais em relação ao gênero foi encontrada maior prevalência no gênero masculino[1]. Isso pode ser explicado porque as exodontias, procedimentos odontológicos mais relacionados com as CBSs, são mais comuns e mais traumáticas em homens do que em mulheres. Neste relato, o paciente era do gênero masculino, corroborando os dados da literatura.

O tratamento de uma comunicação infectada visa primeiramente, a eliminação da infecção do seio maxilar[13,15]. Nesse relato, a infecção foi debelada com antibioticoterapia e lavagens diárias com soro fisiológico e água oxigenada. Em relação às técnicas cirúrgicas para fechamento de CBSs, três se destacam como sendo as mais empregadas: o retalho rotacionado do palato, o retalho vestibular e o uso do enxerto pediculado com o corpo adiposo da bochecha[5]. O retalho vestibular tem sido utilizado para fechamento de pequenas comunicações enquanto o palatino para comunicações maiores[2,14]. No referido caso, foi utilizado o retalho palatino, pois o paciente apresentava uma comunicação grande, além de que este retalho apresentava boa espessura, melhor vascularização que o retalho vestibular, e a técnica mantém a altura do fundo de sulco vestibular não interferindo numa futura reabilitação protética, aspecto prejudicado com o retalho vestibular.

Quando não há mucosa adjacente

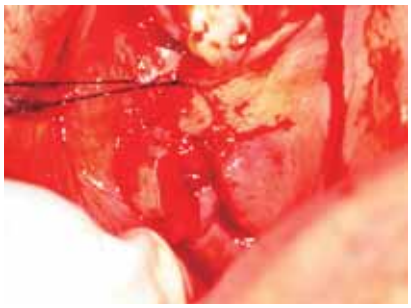

Fig. 4 - Rotação de retalho palatino para fechamento de CBS.

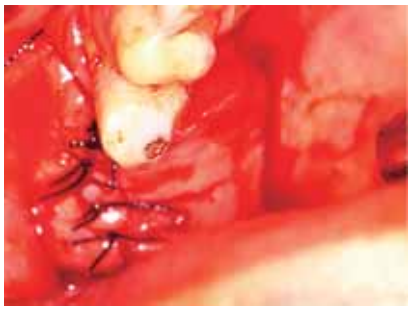

Fig. 5 - Sutura após fechamento da CBS com retalho rotacionado palatino.

suficiente, uma outra técnica vem sendo comumente usada como boa opção. É a utilização do corpo adiposo da bochecha ou bola de Bichat. A técnica é simples, apresenta mínimo desconforto para o paciente, não produz alterações faciais e possui fácil acesso e manuseio[4,6]. Alguns autores (Raldi *et al.*[12], 2000) relataram a possibilidade de algumas complicações como necrose e infecção. Diante das variadas técnicas disponíveis para o fechamento de CBSs, a mais pertinente para o caso em estudo pareceu ser o retalho rotacionado palatino pelas suas vantagens, pelo maior risco-benefício para o paciente e pelo seu alto índice de sucesso.

CONCLUSÕES

As CBS devem ser tratadas preferencialmente de maneira imediata.

Porém, se o paciente já apresentar a FBS ou sinais de infecção, o tratamento visa eliminar a sinusite maxilar para depois realizar o tratamento cirúrgico.

Todas as técnicas cirúrgicas para o fechamento das CBS possuem limitações. O cirurgião-dentista deve lançar mão da técnica que apresente a melhor relação risco-benefício aliada à habilidade cirúrgica individual.

REFERÊNCIAS

1. Abuabara A, Cortez ALV, Passeri LA, Moraes M, Moreira RW. Evaluation of different treatments for oroantral/oronasal comunications: experience of 112 cases. International Journal of Oral Maxilofacial Surgery. 2005 Feb; 35(2): 155-8.
2. Anavi Y, Gal G, Silfen R, Calderon S. Palatal rotation-advancement flap for delayed repair of oroantral fistula: a retrospective evaluation of 63 cases. Oral Surg Oral Med Oral Pathol Oral Radiol Endod. 2003 Nov; 96(5): 527-34.
3. Andrade FRA. Comunicação bucossinusal. [Monografia de Odontologia]. Sergipe: Universidade Federal de Sergipe; 2006.
4. Camarini ET, Kamei NC, Farah GJ, Daniel NA, Jacob RJ, Bento LA. Utilização do corpo adiposo bucal para fechamento de comunicação bucossinusal associado à enucleação de cisto residual: relato de caso. Rev. Cir. Traumatol. Buco-Maxilo-fac. 2007; 7(3): 23-30.
5. Couto Filho CEG, Santos RL, Lima ARG. Comunicação bucossinusal – revisão de literatura e relato de casos. J Bras Clin Odontol Intgr. 2002; 6(31): 68-73.
6 Dolanmaz D, Tuz H, Bayraktar S, Metin M, Erdem E, Baykul T. Use of pedicled buccal fat in the closure of oroantral communication: analysis of 75 cases. Quintessence Int. 2004 Mar; 35(3): 241-6.
7. Dym H, Ogle OE. Atlas de Cirurgia Oral Menor. São Paulo: Santos; 2004.
8. Freitas TMC, Farias JG, Mendonça RG, Alves MF, Ramos Júnior RP, Câncio AV. Fístulas oroantrais: diagnóstico e propostas de tratamento. Rev Bras Otorrinolaringol. 2003 nov/dez; 69(6): 838-44.
9. Guven O. A clinical study on oroantral fistulae. J Craniomaxilofac Surg. 1998; 26(4): 267-71.
10. Peterson LJ, Ellis E, Hupp JR, Tucker MR. Cirurgia Oral e Maxilofacial Contemporânea. 5ª ed. Rio de Janeiro: Guanabara Koogan; 2005.
11. Punwutikorn J, Waikakul A, Pairuchvej V. Clinically significant oroantral communications – a study of incidence and site. Int J Oral Maxillofac Surg. 1994 Feb; 23(1): 19-21.
12. Raldi FV, Sardinha SCS, Barbosa JRA. Fechamento de comunicação bucossinusal usando enxerto pediculado com corpo adiposo bucal. BCI. 2000 abr/jun: 7(25): 60-3.
13. Topazian RG, Goldberg MH, Hupp JR Infecções orais e maxilofaciais. 4ª ed. São Paulo: Santos; 2006.
14. Yilmaz T, Suslu AE, Gursel B. Treatment of oroantral fistule: experience with 27 cases. Am J Otolaryngol. 2003 Jul/Aug; 24(4): 221-3.
15. Zanetti LSS, Souza IBA, Gottardi RLC, Andreatta KCK, Camisasca DR. Tratamento cirúrgico de comunicação bucossinusal utilizando o corpo adiposo da bochecha: relato de dois casos. UFES Rev Odontol. 2002; 4(2): 68-77.

Data de recebimento: 10/05/2008
Data de aceite para publicação: 15/09/2010
Endereço para correspondência:
Artur de Oliveira Ribeiro
E-mail: osabiochines@hotmail.com

Relato de caso

Escleroterapia com álcool absoluto no tratamento de hemangioma bucal - Relato de dois casos clínicos

Sclerotherapy with absolute alcohol in the treatment of hemangioma oral - Report of two cases

Palavras-chave: Hemangioma/terapia. Escleroterapia. Soluções esclerosantes.
Keywords: Hemangioma/therapy. Sclerotherapy. Sclerosing solutions.

Sanmyo Martins Oliveira*
Cecília Neves Maia*
Márcia Socorro da Costa Borba **
Maria Cândida de Almeida Lopes ***

RESUMO

O hemangioma é um tumor benigno comum, caracterizado pela proliferação de vasos sanguíneos (hamartomas). Comum na mucosa bucal pode apresentar-se vermelho ou arroxeado, de acordo com sua localização, profundidade do tecido e grau de congestão dos vasos. A escolha do tratamento depende do tamanho da lesão, localização e tempo de evolução. Pelo risco hemorrágico do hemangioma na execução de cirurgia, uma alternativa de tratamento é a escleroterapia, uma técnica efetiva e relativamente simples de ser executada, pouco invasiva e de resultados previsíveis. A injeção de uma substância esclerosante, nesse caso o álcool absoluto, dentro de uma veia pode torná-la endurecida e provocar a sua obliteração. O objetivo do trabalho é apresentar dois casos clínicos de hemangioma intrabucal de tamanhos diferentes, tratados por esclerose farmacológica com o uso de álcool absoluto, demonstrando a eficácia desse agente esclerosante. Discutem-se as características clínicas do hemangioma, conduta de seu tratamento, ação eficaz do esclerosante (álcool absoluto) e as possíveis complicações. Concluindo-se que a escleroterapia é uma técnica efetiva relativamente simples de ser executada em ambulatório, associada à disponibilidade e o baixo custo do agente esclerosante, constitui-se, assim, em alternativa ao tratamento cirúrgico.

ABSTRACT

The hemangioma is a common benign tumor, characterized by proliferation of blood vessels (hamartomas). Common in the oral mucosa may appear red or purple, according to their location, depth of the tissue and degree of congestion of the vessels. The choice of treatment depends on the lesion size, location and evolution process. Due to the risk of hemorrhagic hemangioma in the implementation of surgery, an alternative treatment is sclerotherapy, a relatively simple and effective technique to be performed, minimally invasive and with predictable results. The injection of a sclerosing substance, in this case the absolute alcohol, into a vein can make it hard and lead to its obliteration. The objective is to present two clinical cases of intraoral hemangiomas of different sizes, treated by pharmacological sclerotherapy using absolute alcohol, demonstrating the effectiveness of this sclerosing agent. The clinical characteristics of hemangiomas, the conduct of their treatment, effective action of the sclerosing agent (absolute alcohol) and the possible complications are discussed. It was concluded that sclerotherapy is an effective and relatively simple technique to be performed on an ambulatory, associated with the availability and low cost of the sclerosing agent. Thus constituting an alternative to surgical treatment.

* Acadêmicos de Odontologia da Faculdade de Saúde, Ciências Humanas e Tecnológicas do Piauí (Novafapi). Teresina (Piauí).
** Doutora em Clínica Odontológica área de concentração em Cirurgia Bucomaxilofacial, professora da Novafapi. Teresina (Piauí).
*** Pós-Doutora em Cirurgia Bucomaxilofacial, professora da Universidade Federal do Piauí (UFPI) e da Novafapi. Teresina (Piauí).

INTRODUÇÃO

Hemangiomas são tumores dos vasos sanguíneos (hamartomas), frequentemente congênitos, clinicamente benignos, representados por bolhas de conteúdo sanguíneo ou mesmo manchas de cor avermelhada ou arroxeada, que desaparecem momentaneamente à compressão e que retornam ao volume inicial quando aliviada a compressão. Podem ser encontrados na boca, podendo causar ulcerações, dor, sangramento, infecções secundárias e mesmo deformações dos tecidos [8,7,1].

Estudos em 1.308 lesões deste tipo demonstraram que a região da cabeça e pescoço é acometida em 56% dos casos. O hemangioma dos tecidos moles da boca é semelhante ao hemangioma da pele: aparece vermelho ou vermelho-azulado, geralmente não se apresenta bem circunscrito, podendo ser uma lesão plana ou elevada. Quando profundo na cavidade bucal, apresenta uma superfície lisa ou produz uma massa nodular, mas não aparece sob forma de pólipo ou pedúnculo. Sua localização mais comum é nos lábios, na língua, na mucosa jugal e no palato[7].

A principal queixa dos pacientes portadores de hemangiomas é o distúrbio estético. Dependendo do tamanho e da localização, podem ocasionar assimetria facial ou interferir na função dos órgãos envolvidos. Quando localizados no assoalho da boca, essas lesões causam problemas funcionais, associados à mastigação, deglutição e fala. Na ausência de transtornos, a proservação é a melhor conduta a ser seguida[6].

Os aspectos clínicos dos hemangiomas como coloração, textura superficial, localização da lesão e idade do paciente são fatores importantes no diagnóstico. O exame clínico costuma ser elucidativo, especialmente nas manobras de vitropressão, onde a lesão perde a coloração original denunciando sua natureza intravascular. A punção aspirativa exploratória pode ser realizada na busca de comprovação de seu conteúdo sanguíneo[2].

A biópsia é contraindicada pelo risco hemorrágico que proporciona, mas passível de ser realizada de forma excisional em lesões de proporções não demasiadamente acentuadas. Devido à variedade clínica com que os hemangiomas bucais se apresentam, o profissional deve estar sempre atento para o diagnóstico diferencial com outras lesões, desde aquelas relativamente comuns como cistos e mucoceles até lesões malignas como sarcoma de kaposi, sendo de fundamental importância a realização de análise histopatológica nos casos operáveis[2].

Por sua importância clínica, por ser comum e por estar presente nas áreas de atuação do cirurgião-dentista, o conhecimento dos hemangiomas é de grande interesse, tanto quanto o tratamento. E é necessário que se diga: um procedimento que leve a um acidente em lesões desse tipo pode resultar em risco de vida do paciente[7].

O objetivo deste trabalho é apresentar dois casos clínicos de hemangioma intrabucal de tamanhos diferentes, tratados por esclerose farmacológica com o uso de álcool absoluto. Discutem-se as características clínicas do hemangioma, conduta de seu tratamento, ação eficaz do esclerosante (álcool absoluto), as indicações e possíveis complicações.

RELATO DOS CASOS CLINICOS

Caso 1

A paciente M.E.S.I.X., 55 anos, melanoderma, sexo feminino, procurou a Clínica de Odontologia da Faculdade de Saúde, Ciências Humanas e Tecnológicas do Piauí (Novafapi) na busca de tratamento dentário. Durante o exame físico intraoral verificou-se a presença de nódulo assintomático na região lateral da língua, com início relatado de aproximadamente um ano (Figura 1).

Sem alterações extrabucais, a lesão nodular apresentava-se arredondada, medindo em torno de 0,5 cm em seu diâmetro, superfície não ulcerada, coloração arroxeada e limites nítidos e bem definidos. A punção aspirativa de sangue do interior da lesão sugeriu o diagnóstico de hemangioma. A partir do diagnóstico, iniciou-se o tratamento utilizando o álcool absoluto como agente esclerosante.

Fig. 1 - Aspecto inicial da lesão. Característica de hemangioma esclarecida com punção aspirativa.

Fig. 2 – Retorno após 7 dias, observa-se alteração na coloração e diminuição do tamanho da lesão.

Foram feitas duas aplicações de até 2 ml em cada sessão, diminuído a quantidade de acordo com a regressão da lesão, com intervalos de sete dias entre elas (Figura 2). A paciente obteve resultados satisfatórios frente a seu quadro inicial, com a regressão total da lesão após o tratamento, que substituiu o procedimento cirúrgico. Nos controles clínicos realizados desde a primeira aplicação do álcool absoluto até a última, a paciente apresentou-se sem indícios de recidiva (Figura 3).

Caso 2

O paciente J.F.S.S., 25 anos, sexo masculino, melanoderma, procurou o serviço ambulatorial do Hospital Getúlio Vargas, com queixa de lesão nodular sintomática na

Fig. 3 – Após 7 dias da última injeção. Resultado final mostrando a regressão do hemangioma.

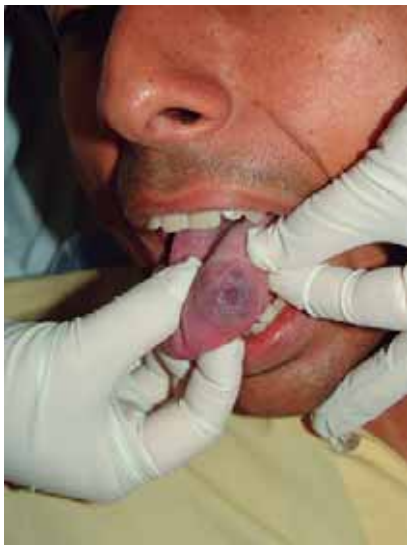

Fig. 4 – Aspecto inicial da lesão do segundo caso dois. Diagnóstico sugestivo de hemangioma medindo em torno de 3cm de diâmetro.

Fig. 5 – Sangramentos espontâneos e contínuos.

Figura 6 – Aspecto final após tratamento, constituindo área de fibrose no local do hemangioma, sem indícios de recidiva.

região dorsal de língua. Com vários episódios de sangramento espontâneo e contínuo, a lesão apresentou início e evolução de aproximadamente três anos (Figuras 4 e 5).

No exame físico intraoral, verificou-se que o nódulo apresentava-se arredondado, medindo em torno de 3 cm de diâmetro, superfície não ulcerada, coloração arroxeada e sem alterações extrabucais. A manobra de vitropressão sobre a lesão com alteração na sua coloração tornou elucidativo o exame clínico do diagnóstico de hemangioma.

Foram realizadas quatro aplicações de álcool absoluto no interior na lesão em intervalos semanais, de 2 ml em cada injeção. Entre as sessões, a lesão apresentou-se ulcerada, devido ao extravasamento do esclerosante, sendo uma complicação devidamente controlada. Após intervalo de uma semana após a última injeção, foi constatado o desaparecimento de sangramentos e constituída área de fibrose na região onde existia o hemangioma (Figura 6). Sem indicativo de recidiva, a utilização do álcool absoluto no tratamento do hemangioma mostrou-se eficaz.

DISCUSSÃO

A escolha do tratamento depende diretamente de fatores como tamanho da lesão, localização e tempo de evolução. Nunca se deve atuar invasivamente em lesões vasculares potencialmente hemorrágicas sem um prévio diagnóstico e respaldo técnico-científico quanto às medidas adotadas, como notar a hemodinâmica da lesão, através da observação do fluxo sanguíneo da região[2].

Além disso, essa escolha deve respeitar alguns critérios, devendo o profissional conhecer o estado de saúde geral do paciente, as indicações e contraindicações da técnica, bem como considerar a extensão da lesão e proximidade de áreas nobres, em geral preferindo as de localização em tecidos mais superficiais[5]. Em linhas gerais, o tratamento objetiva prevenir ou reverter deformidades e outras complicações anatômicas, estéticas e funcionais[8].

A utilização de esclerosantes químicos em lesões vasculares iniciou-se na França com o trabalho de Jean Charles Pravaz, que pela primeira vez utilizou a injeção de percloreto de ferro para tentar a cura de varizes dos membros inferiores. Com o decorrer dos anos, diferentes tipos de substâncias foram utilizadas no interior das veias, provocando lesão da parede interna e sua consequente obliteração. A utilização de agentes esclerosantes para tratamento de lesões vasculares está bem documentada na literatura, principalmente no tratamento de varizes, varicosidades e hemangiomas, estando indicada em lesões de qualquer tamanho, principalmente nas de localização profunda e de difícil acesso para execução de cirurgias que podem levar à hemorragia, às vezes severas, com risco de óbito[8].

Diversos são os agentes esclerosantes encontrados comercialmente. Entre os mais utilizados, pode-se destacar o morruato de sódio e o psiliato de sódio, as duas drogas mais utilizadas no passado. No entanto, por provocarem dor local, reações alérgicas com certa frequência e, até mesmo, alguns casos de choque anafilático, essas substâncias passaram a ser cada vez menos empregadas. O tetradecil sulfato de sódio e o oleato de etanolamina são os agentes esclerosantes mais utilizados atualmente[6]. O etanol é um agente esclerosante efetivo e causa necrose da parede dos vasos, com rompimento imediato de células vermelhas e subsequente trombose, levando, posteriormente, à formação de fibrose[5].

Durante a realização da escleroterapia, a anestesia não é indicada para não mascarar a ardência local no momento da aplicação do medicamento, no caso da agulha ultrapassar o limite da lesão, além de diluir o líquido injetado[8]. A aplicação do agente esclerosante deve ser lenta e gradual para evitar a ruptura dos vasos sanguíneos. Ocorre algum desconforto local, manifestado clinicamente por uma sensação de ardor, alguns minutos após sua aplicação, perfeitamente suportável pelo paciente e controlável com medicação analgésica[6].

Caso o paciente relate dor durante a injeção de solução esclerosante, provavelmente a introdução do líquido está sendo realizada fora do hemangioma, comprimindo tecidos adjacentes[6]. Usa-se agulha de insulina, tomando cuidado de injetar a solução em

meio à área que contém sangue, pois, do contrário, pode-se provocar necrose da área sem esclerosar o hemangioma[8].

A concentração do agente esclerosante parece não ter influência no resultado do tratamento. Já a dose do medicamento deve ser proporcional ao tamanho da lesão. Mesmo em lesões maiores, a aplicação do agente esclerosante deve ser realizada em sessões intercaladas de no mínimo sete dias, não ultrapassando 2 ml em cada injeção[8].

Imediatamente após a injeção do líquido é comum notar-se aumento do volume (Figura 2), assim como a coloração muda para um vermelho-escuro ou arroxeado intenso, momento em que o paciente passa a relatar dor ou pequeno desconforto que permanece por algumas horas. Na semana seguinte de aplicação já se pode notar regressão da lesão e possível área ulcerada no local, correspondente à necrose por eventual extravasamento do líquido ou ainda esclerose propriamente dita, quando nota-se um nódulo de consistência firme à palpação no local antes ocupado pelo sangue (Figuras 3 e 6).

A terapia com esclerosantes tem mostrado vantagens em relação a outras formas terapêuticas, por ser de fácil execução, pouco invasiva, de resultados previsíveis, de baixo custo, bem tolerado na maioria dos casos, sem necessidade de internação e com poucas complicações, desde que aplicada com a técnica adequada e em lesões de porte pequeno ou médio[8,5]. As vantagens desta técnica consistem, principalmente, na eliminação do trauma cirúrgico, com menor risco de hemorragias. Igualmente, o uso pré-cirúrgico desses agentes pode facilitar a excisão, por diminuir o tamanho da lesão, além de não deixar nenhuma cicatriz externa[6,3].

A escleroterapia pode ser um método de tratamento eficaz, porque nenhuma recorrência foi observada durante a relação de longo prazo e tem sido aceitável a observação no período morbidade[4]. As complicações que podem ocorrer com este tipo de tratamento são formação de úlceras da pele, ocorridas pelo extravasamento do agente esclerosante, sendo os efeitos sistêmicos praticamente nulos[5].

CONCLUSÃO

Demonstrou-se que a utilização de álcool absoluto é importante opção terapêutica para tratamento do hemangioma bucal, muitas vezes irressecáveis cirurgicamente, apresentando bons resultados. A escleroterapia é técnica efetiva e relativamente simples de ser executada em ambulatório, associada à disponibilidade e o baixo custo do agente esclerosante, constituindo-se, assim, em alternativa ao tratamento cirúrgico para o hemangioma bucal. Na maior parte dos casos, as complicações são discretas e a técnica é bem tolerada pelos pacientes, sendo os efeitos sistêmicos praticamente nulos.

REFERÊNCIAS

1. Boraks S. Diagnóstico bucal. 3 ed. São Paulo: Artes Médicas, 2001. cap. 10, p. 163-6.
2. Castro AL, Castro EVFL, Crivelini MM, Simonato LE. Hemangioma capilar em língua: relato de caso. Rev. Odonto Ciência. 2007 abr/jun; 22(56): 186-9.
3. Liu Y, Liu D, Wang Y, Zhang W, Zhao F. Clinical study of sclerotherapy of maxillofacial venous malformation using absolute ethanol and pingyangmycin. J Oral Maxillofac Surg. 2009 Jan; 67(1): 98-104.
4. Lee KB, Kim DI, Oh SK, Do YS, Kim KH, Kim YW. Incidence of soft tissue injury and neuropathy after embolo/sclerotherapy for congenital vascular malformation. J Vasc Surg. 2008 Nov; 48(5):1286-91.
5. Lourenço MA, Gomes CS, Beffa CV, Picheth FS. Utilização de álcool absoluto no tratamento das malformações venosas. Rev Radiol. Bras. 2001; 34:23-7.
6. Ribas MO, Laranjeira J, Sousa MH. Hemangioma bucal: escleroterapia com oleato de etanolamina. Revisão de literatura e apresentação de caso. Rev Clín Pesq Odontol. 2004 out/dez; 1(2): 30-6.
7. Silva FM, Portolan M, Andrade FB, Figueiredo PJ. Hemangioma. Revista da Faculdade de Odontologia de Lins. 2000jan/dez; 12(1/2): 57-59.
8. Zanettini I, Zanetti RM, Gollo G. Escleroterapia como alternativa de tratamento de lesões vasculares bucais. Rev. Clin. Pesq. Odontol. 2005out/dez; 12(2): 119-26.

Data de recebimento: 13/05/2010
Data de aceite para publicação: 05/08/10
Endereço para correspondência:
Sanmyo Martins Olliveira
E-mail: sanmyomartins@gmail.com

Relato de caso

Aplicação ativa de adesivos para aumentar a longevidade de restaurações adesivas diretas - Relato de caso

Dental adhesives active application to achieve long-term direct adhesive restorations - Case report

Palavras-chave: Adesivos dentinários. Resinas compostas. Materiais dentários.
Keywords: Dentin-bonding agents. Composite resins. Dental materials.

Alexandra Patrícia Mena-Serrano*
Lidia Yileng Tay*
Miguel Angel Muñoz*
Alessandra Reis**
Alessandro Dourado Loguercio**

RESUMO

Os sistemas adesivos simplificados diminuem o tempo clínico de aplicação, porém aparecem dificuldades que afetam a durabilidade da restauração ao outorgar ao adesivo propriedades hidrofílicas e ácidas. A degradação da interface adesiva implica redução da resistência de união entre o tecido dentinário e os sistemas adesivos, comprometendo o selamento e resultando em sensibilidade pós-operatória, descoloração marginal, cárie secundária e até perda prematura de restaurações confeccionadas em cavidades não retentivas. Diversos estudos têm sugerido técnicas de aplicação dos sistemas adesivos simplificados com a finalidade de melhorar o seu desempenho de forma imediata e ao longo do tempo. A aplicação ativa e vigorosa tem demonstrado ser efetiva para favorecer a evaporação do solvente e melhorar a infiltração dos monômeros resinosos nas microporosidades criadas após o condicionamento ácido. O presente trabalho explica a importância da forma de aplicação do sistema adesivo convencional de dois passos e apresenta um relato de caso usando a aplicação ativa para realizar uma restauração classe IV de resina composta direta. A técnica recomendada neste trabalho é um método simples, eficaz, que não envolve gasto de tempo extra para sua realização, e que garante um melhor desempenho deste tipo de materiais.

ABSTRACT

The simplification of adhesive systems reduces the clinical application time. Unfortunately, this occurrence affects the durability of the resin composite restorations because of their high hydrophilicity. The resin-dentin interface degradation is related with reduction of the bond strength between the dental tissue and the adhesive system, compromising marginal adaptation, resulting in post-operatory sensitivity, marginal discolorations, and secondary caries with early lost of non retentive restorations. Several studies have suggested some alternatives of application for the simplified adhesive systems to improve their behavior in short and long-term. The active and vigorous application mode has proven to be effective to promote the solvent evaporation and improve infiltration of resin monomers in microporosity created after etching procedure. The present study explains the importance of the application mode for two-step etch-and-rinse adhesive systems and presents in a case report the use of the active application in a direct resins restoration class IV. This application mode is a simple, effective technique that is not time consuming and guaranties a better performance for these materials.

* Pós-graduandos, nível Doutorado, Universidade Estadual de Ponta Grossa, Ponta Grossa (PR)

** Professores Adjuntos, Programa de Pós-graduação em Odontologia, Universidade Estadual de Ponta Grossa, Ponta Grossa (PR)

Fig. 1 - Caso clínico inicial.

Fig. 2 - Tomada de cor.

Fig. 3 - Elaboração da matriz de silicone.

Fig. 4 - Preparo do bisel.

INTRODUÇÃO

Conhecer as características dos materiais odontológicos é de grande importância para conseguir o sucesso no tratamento. Nas restaurações adesivas, um adequado protocolo adesivo pode determinar a durabilidade das restaurações, e isto tem se tornado cada vez mais difícil, já que para favorecer a compatibilidade com o substrato dentinário, que é úmido por natureza, os sistemas adesivos atuais acrescentaram monômeros hidrofílicos e solventes na sua composição, o que tem direta influência sobre a longevidade das restaurações[1,2].

A despeito desta simplificação trazer vantagens ao diminuir o tempo clínico, infelizmente aparecem dificuldades que afetam a durabilidade da restauração ao outorgar ao adesivo altas propriedades hidrofílicas e ácidas[1,2]. A degradação implica redução da resistência de união entre o tecido dentinário e os sistemas adesivos, comprometendo o selamento e resultando em sensibilidade pós-operatória, descoloração marginal, cárie secundária até a perda prematura daquelas restaurações confeccionadas em cavidades não retentivas, como lesões de Classe V[3,4].

A maior susceptibilidade à degradação do material pode ser atribuída a vários fatores[2]. Tem sido demonstrado que os sistemas com formulação altamente hidrofílica apresentam maior dificuldade para a remoção dos solventes da camada de adesivo, o que favorece a formação de um polímero subpolimerizado, rico em terminações hidrofílicas, que tende a absorver maior quantidade de água do meio interno e externo, o que afeta suas propriedades mecânicas imediatas e ao longo do tempo[5,6,7]. Outro fator que pode afetar a durabilidade do material é a penetração insuficiente dos monômeros resinosos entre as fibrilas desmineralizadas o que deixa regiões não infiltradas expostas à água, susceptíveis a ação das metaloproteinases[8,9]

Várias técnicas têm sido propostas com o intuito de favorecer a evaporação dos solventes e permitir maior infiltração nos substratos dentais[10]. Entre elas destaca-se a aplicação ativa e vigorosa do adesivo. Reis *et al.*[11] (2007) estudaram a aplicação ativa e vigorosa como uma alternativa de aplicação para os sistemas adesivos convencionais de dois passos. Esses estudos *in vitro* demonstraram a efetividade da técnica ativa ao melhorar os resultados imediatos e ao preservar a resistência de união à dentina ao longo do tempo para os adesivos avaliados. Recentemente, Loguércio *et al.*[12] (2010) avaliaram clinicamente a aplicação vigorosa de um sistema adesivo convencional simplificado em restaurações de lesões cervicais não cariosas e observaram melhores resultados de retenção após 24 meses quando comparados à aplicação suave ou sem nenhuma ativação. Assim, é apresentado um caso clínico usando a aplicação ativa de um adesivo convencional para realizar uma restauração classe IV com resina composta.

RELATO DE CASO

Paciente masculino de 25 anos de idade compareceu à Clínica de Odontologia da Universidade Estadual de Ponta Grossa para tratamento odontológico. O paciente relatou estar insatisfeito com uma restauração no setor anterior. Observe que se evidenciou uma restauração de resina composta (RC) no dente 21 apresentando fratura e desadaptação nas margens (Figura 1). Assim, o tratamento foi dedicado à troca da restauração do dente 21 mediante a utilização de RC direta com a técnica de estratificação natural. O agente de união utilizado foi um sistema adesivo convencional simplificado (One Coat Bond, Coltène Whaledent AG, Altstaetten, Suíça) aplicado de forma ativa com a finalidade de promover a eficácia adesiva, assegurando assim a longevidade e sucesso do tratamento[11].

Prévio à remoção da restauração, foi realizado primeira a escolha de cor (Figura 2) e, aproveitando o bom estado da face palatina da mesma (Figura 3), foi confeccionada uma guia de silicone diretamente nos dentes do paciente para registrar a superfície palatina e o bordo incisal de todos os incisivos superiores com a finalidade de estabelecer o correto posicionamento da guia na arcada do paciente e obter uma adequada superfície palatina da futura restauração.

O sistema restaurador eleito foi a resina nano-híbrida Miris 2 (Coltène Coltène Whaledent AG, Altstaetten, Suíça). Logo depois de profilaxia, o tratamento iniciou-se com a tomada de cor dos dentes com ajuda da guia de cor do próprio *kit* de resinas. As cores selecionadas foram Enamel NR para esmalte e Dentin S1 para dentina (Figura 4). Após o isolamento, foi feita a remoção da restauração e o preparo do bisel com uma ponta diamantada fina em forma de chama 3118F (SSWhite Heritage, SSWhite/

Fig. 5 - Proteção com fita de Teflon do dente 11 e condicionamento com ácido fosfórico a 35% do dente 21.

Fig. 7 - Restauração com ajuda da matriz de silicone para a formação da parede palatina.

Fig. 8 - Caso finalizado.

Fig. 6 - Aplicação ativa e vigorosa do sistema adesivo convencional simplificado.

Duflex, Rio de Janeiro, RJ, Brasil) (Figura 5). O dente vizinho foi protegido com fita de teflon e o condicionamento com ácido fosfórico 35% (Etchant Gel, Coltène) foi realizado durante 30 s seguido da lavagem abundante com jatos de ar/água pelo mesmo tempo (Figura 6). Após, a dentina foi secada e reumedecida com clorexidina. O sistema adesivo convencional simplificado foi aplicado em duas camadas com auxílio de um *microbrush* de forma ativa e vigorosa durante 10s, cada uma, procurando minuciosamente atingir todas as regiões da dentina exposta e o esmalte (Figura 7). Depois de cada camada foi aplicado um jato de ar por 10s e fotoativado por 10s com um aparelho de luz halógena calibrado a 500mW/cm^2 (VIP, Bisco, Schaumburg, Illinois, USA).

Começou-se a estratificação com uma fina camada (0,5mm aproximadamente) de RC de esmalte sobre a guia de silicone e a fotoativação da mesma por 30s. Uma vez conseguido o suporte palatino, a guia de silicone foi retirada e o corpo dentinário foi reconstruído com as RC selecionadas de forma incremental buscando respeitar a morfologia natural dos diferentes tecidos.

Na etapa de acabamento, nas faces proximais e no bordo incisal foram utilizados tiras de lixas e discos Sof-lex Pop On (3M ESPE, St. Paul, MN, EUA). Na sessão seguinte foi realizado o polimento com feltros e pastas de polimento finas e extrafinas (Prisma Gloss, Dentsply Caulk, Milford, DE, EUA) para obter o brilho final (Figura 8).

DISCUSSÃO

A Odontologia moderna preconiza técnicas de preparo minimamente invasivas para evitar o enfraquecimento desnecessário dos dentes a serem tratados. Este conceito deve envolver não só o tipo de preparo, mas como também a técnica de restauração empregada. Um protocolo adesivo cuidadoso e criterioso pode definir a durabilidade das restaurações, a periodicidade da sua troca e a consequente perda inevitável da estrutura dental.

Prolongar o tempo de vida das restaurações adesivas ainda é um desafio para a Odontologia, assim, existem vários estudos na literatura que propõem diferentes técnicas de aplicação dos sistemas convencionais simplificados para diminuir a degradação destes materiais. Grande parte dos problemas, no caso de adesivos simplificados, está diretamente relacionada à característica hidrófila dos monômeros e a presença de solvente, mas também à baixa capacidade destes materiais em infiltrarem completamente a área de dentina desmineralizada[2].

Sendo assim, técnicas que "diminuam" a característica hidrófila do adesivo, tais como através da aplicação de múltiplas camadas ou a aplicação de uma camada hidrófoba extra, ou que aumentem a evaporação do solvente, como o uso de um jato de ar quente[16] ou a aplicação prolongada[17], podem ser alternativas viáveis para a melhoria da durabilidade das restaurações[13,14,15].

Entretanto, a aplicação vigorosa ou ativa colabora diretamente em duas frentes: aumento da evaporação do solvente e melhoria da infiltração dos monômeros resinosos nas microporosidades criadas após o condicionamento ácido[11]. Além da sua capacidade de diminuir a degradação destes materiais, esta técnica não precisa de equipamentos ou materiais especiais, que seriam necessárias, por exemplo, para o uso do jato de ar quente, dependendo exclusivamente do cuidado do operador.

A forma de aplicação ativa pode ser utilizada de forma segura pelos cirurgiões-dentistas já que a sua influencia nas restaurações só tem demonstrado benefícios para sua durabilidade. Estudos como o de Reis *et al.*[11] (2007) demonstraram a superioridade da técnica de aplicação vigorosa frente à aplicação suave dos adesivos convencionais de dois passos Single Bond e One-Step em dentina, ao encontrar melhoras nos valores de resistência de união à dentina imediatos e à diminuição na capacidade de degradação ao termino de um ano de avaliação.

Apesar de ser restrito o conhecimento relacionado à aplicação ativa no esmalte[18], estudos que utilizaram adesivos autocondicionantes simplificados demonstraram uma melhoria da adesão ao esmalte e isto foi atribuído ao fato da aplicação ativa favorecer a penetração desses sistemas nas microporosidades do esmalte[19,20].

Vale a pena ressaltar que, no presente caso clínico, não só a aplicação ativa foi realizada, mas também foi aplicada clorexidina após o condicionamento ácido[21,22]. Este procedimento tem-se mostrado favorável para aumentar a durabilidade das restaura-

ções através da diminuição da capacidade de degradação dos sistemas adesivos. Isto ocorre devido à inibição das metaloproteases. Uma recente descrição da aplicação da clorexidina no procedimento adesivo foi publicada[23].

CONCLUSÕES

A aplicação vigorosa dos sistemas adesivos convencionais, apresentada neste relato de caso, é um método simples, eficaz, que não envolve gasto de tempo extra para sua realização, e que garante um melhor desempenho deste tipo de materiais.

REFERÊNCIAS

1. Van Landuyt KL, Snauwaert J, De Munck J, Peumans M, Yoshida Y, Poitevin A, *et al*. Systematic review of the chemical composition of contemporary dental adhesives. Biomaterials. 2007 Sep; 28(26): 3757-85.
2. Breschi L, Mazzoni A, Ruggeri A, Cadenaro M, Di Lenarda R, De Stefano Dorigo E. Dental adhesion review: aging and stability of the bonded interface. Dent Mater. 2008 Jan; 24(1): 90-101.
3. van Dijken JW. Clinical evaluation of three adhesive systems in class V non-carious lesions. Dent Mater. 2000 Jul; 16(4): 285-91.
4. Peumans M, Kanumilli P, De Munck J, Van Landuyt K, Lambrechts P, Van Meerbeek B. Clinical effectiveness of contemporary adhesives: A systematic review of current clinical trials. Dent Mater. 2005 Sep; 21(9): 864-81.
5. Yiu CK, Pashley EL, Hiraishi N, King NM, Goracci C, Ferrari M, *et al.* Solvent and water retention in dental adhesive blends after evaporation. Biomaterials. 2005 Dec; 26(34): 6863-72.
6. Reis A, Grandi V, Carlotto L, Bortoli G, Patzlaff R, Accorinte MLR, *et al.* Effect of smear layer thickness and acidity of self-etching solutions on early and long-term bond strength to dentin. J Dent. 2005 Aug; 33(7): 549-59.
7. Carrilho MR, Tay FR, Pashley DH, Tjaderhane L, Carvalho RM. Mechanical stability of resin-dentin bond components. Dent Mater. 2005 Mar; 21(3): 232-41.
8. Spencer P, Swafford JR. Unprotected protein at the dentin-adhesive interface. Quintessence Int. 1999 Jul; 30(7): 501-7.
9. Pashley DH, Tay FR, Yiu C, Hashimoto M, Breschi L, Carvalho RM, *et al.* Collagen degradation by host-derived enzymes during aging. J Dent Res. 2004 Mar; 83(3): 216-21.
10. Loguercio AD, Reis A. A última palavra sobre adesão à dentina. Clín. Int J Braz Dent. 2005; 1(4): 363-5.
11. Reis A, Pellizzaro A, Dal-Bianco K, Gones OM, Patzlaff R, Loguercio AD. Impact of adhesive application on wet and dry long-term resin-dentin bond strengths. Oper Dent. 2007 Jul-Aug; 32(4): 380-7.
12. Loguercio AD, Raffo J, Bassani F, Balestrini H, Santo D, do Amaral RC, Reis A. 24-month clinical evaluation in non-carious cervical lesions of a two-step etch-and-rinse adhesive applied using a rubbing motion. Clin Oral Investig. 2010 Apr 20.
13. Hashimoto M, De Munck J, Ito S, Sano H, Kaga M, Oguchi H, *et al.* In vitro effect of nanoleakage expression on resin-dentin bond strengths analyzed by microtensile bond test, SEM/EDX and TEM. Biomaterials. 2004 Nov; 25(25): 5565-74.
14. Hashimoto M, Sano H, Yoshida E, Hori M, Kaga M, Oguchi H, *et al.* Effects of multiple adhesive coatings on dentin bonding. Oper Dent. 2004 Jul-Aug; 29(4): 416-23.
15. Andrade e Silva SM, Carrilho MR, Marquezini Junior L, Garcia FC, Manso AP, Alves MC, *et al.* Effect of an additional hydrophilic versus hydrophobic coat on the quality of dentinal sealing provided by two-step etch-and-rinse adhesives. J Appl Oral Sci. 2009 May-Jun; 17(3): 184-9.
16. Klein-Júnior CA, Zander-Grande C, Amaral R, Stanislawczuk R, Garcia EJ, Baumhardt-Neto R, *et al.* Evaporating solvents with a warm air-stream: effects on adhesive layer properties and resin-dentin bond strenghts. J Dent. 2008 Aug; 36(8): 618-25.
17. Cardoso Pde C, Loguercio AD, Vieira LC, Baratieri LN, Reis A. Effect of prolonged application times on resin-dentin bond strengths. J Adhes Dent. 2005 Summer; 7(2): 143-9.
18. Frankenberger R, Krämer N, Petschelt A. Long-term effect of dentin primers on enamel bond strength and marginal adaptation. Oper Dent. 2000 Jan-Feb; 25(1): 11-9.
19. Ando S, Watanabe T, Tsubota K, Yoshida T, Irokawa A, Takamizawa T, *et al.* Effect of adhesive application methods on bond strength to bovine enamel. J Oral Sci. 2008 Jun; 50(2): 181-6.
20. Torres CR, Barcellos DC, Pucci CR, Lima Gde M, Rodrigues CM, Siviero M. Influence of methods of application of self-etching adhesive systems on adhesive bond strength to enamel. J Adhes Dent. 2009 Aug; 11(4): 279-86.
21. Hebling J, Pashley DH, Tjäderhane L, Tay FR. Chlorhexidine arrests subclinical degradation of dentin hybrid layers in vivo. J Dent Res. 2005 Aug; 84(8): 741-6.
22. Carrilho MR, Carvalho RM, Goes MF, Hipólito V, Geraldeli S, Tay FR, *et al.* Chlorhexidine preserves dentin bond in vitro. J Dent Res. 2007 Jan; 86(1): 90-4.
23. Kose C, Villa Verde F, Stanislawczuk R, Reis A, Loguercio AD. A clorexidina como alternativa para maximizar a longevidade de união de restaurações adesivas. Clín. Int J Braz Dent. 2010; 6(2): 152-9.

Data de recebimento: 07/06/2010
Data de aceite para publicação: 23/08/2010
Endereço para correspondência:
Prof. Dr. Alessandro Dourado Loguercio
E-mail: aloguercio@hotmail.com)

ABO
ASSOCIAÇÃO BRASILEIRA DE ODONTOLOGIA

Seja um @abo.org.br

É grátis!

Agora, todos os cirurgiões-dentistas
podem ter, gratuitamente, um e-mail.

Entre no site da ABO NACIONAL e faça seu registro.
Além de e-mail gratuito, você ainda se mantém atualizado com
as notícias mais importantes sobre a profissão e a saúde.

www.abo.org.br

PORTAL ABO EM 3 IDIOMAS:

Visite regularmente

FDI'2010: 115 países e 10 mil participantes

Cento e quinze países, 160 empresas expositoras, 226 delegados de todo o mundo e 10 mil participantes, entre cirurgiões-dentistas brasileiros e estrangeiros, sãos os resultados finais da edição deste ano do Congresso Anual Mundial da Federação Dentária Internacional, o FDI'2010, realizado em conjunto com a ABO Nacional em Salvador (BA), em setembro último.

O presidente da ABO e do congresso, Newton Miranda de Carvalho, ressaltou o sucesso do evento no Brasil, com público superior ao da edição de Cingapura, em 2009, que contou com 6.755 participantes.

O Brasil foi escolhido como sede do congresso pela segunda vez – a primeira foi em 1981, no Rio de Janeiro, com a presença de cerca de 6 mil pessoas, sendo um marco na história da Odontologia brasileira e forte propulsor de sua internacionalização. Na edição de 2010, a ABO Nacional, como Comitê Organizador Local e anfitriã do evento, conquistou prestígio

frente ao público internacional e a comunidade científica, abrindo oportunidades de ampliar acordos e parcerias corporativas à Odontologia e à saúde bucal da população, especialmente a infantil.

No foro do Parlamento Mundial, a ABO, representando o Brasil, continua sendo a maior associação membro da FDI, com 13 delegados titulares que têm direito a voz e a voto nas decisões da entidade internacional. Ainda, a própria FDI está sendo presidida por um brasileiro, o carioca Roberto Vianna, o que ampliou ainda mais a força e a responsabilidade da Odontologia brasileira globalmente. O Congresso de Salvador abrigou duas Assembleias Gerais da FDI; as reuniões do Conselho da entidade e de seus Comitês (Educação, Prática Odontológica e outros); e diversos fóruns abertos para o debate de questões importantes para a profissão e a Odontologia no chamado Parlamento Mundial, que reúne 200 associações nacionais e grupos de especialistas de 140 países do mundo.

Ao apresentar seu relatório durante a Assembleia Geral A, o presidente Roberto Vianna disse estar orgulhoso de servir à FDI, particularmente neste ano do Annual World Dental Congress no Brasil. "O Comitê Organizador Local trabalhou muito para dar as boas-vindas a todos nós em Salvador, e destaco também o trabalho voluntário de todos os envolvidos na realização deste evento."

A ABO Nacional, além de dar suporte como anfitriã ao FDI'2010, programou também Assembleia de seu Conselho Deliberativo Nacional (CDN), que teve a presença de mais de 40 representantes de Seções e Regionais da entidade, além de reuniões do Conselho Executivo Nacional (CEN) e da UniABO. Todos os presidentes da ABO participaram, ainda, de jantar de gala promovido pela FDI com o patrocínio da Odontoprev, e do congraçamento dos países da Federação Odontológica Latino-americana (Fola), com o apoio da Oral-B.

A entidade manteve contato,

AcBO entra na FDI como membro de apoio

Também durante a Assembleia Geral da FDI foi aprovada a inclusão, como membro de apoio (Supporting Member) da entidade, a Academia Brasileira de Odontologia (AcBO), a primeira do País na categoria, junto a outras 21 entidades internacionais. A AcBO é presidida por Placidino Guerrieri Brigagão, 50 anos de profissão e mineiro de São Tomás de Aquino, mas cidadão carioca honorário.

também, com representantes de outras entidades odontológicas, como o presidente da APCD, Adriano Albano Forghieri, e integrantes da sua Diretoria, visando o estreitamento de suas relações em nome do desenvolvimento da Odontologia nacional e da promoção da saúde.

No campo internacional, registraram-se vários encontros entre os países participantes do evento. O Brasil, especialmente, reforçou as relações internacionais que já mantém com várias delegações, tendo participado de reuniões com a Associação Dentária Americana, Associação Dentária Francesa, Associação Dentária do México, Associação Dentária da Coreia, Associação Dentária do Japão, organizadores do Congresso Ásia-Pacífico e da FDI, entre outros.

No encerramento da Assembleia B da FDI, o presidente da ABO Nacional agradeceu o trabalho do Comitê Organizador Local do FDI'2010, formado pelo presidente Roberto Vianna (consultor), Cláudia Tavares (coordenadora geral), Cláudio Fernandes (Comitê Científico), Angélica Behrens Pinto, Amélia Cristina C.S. Mamede e Delcik Dutra. Em seguida, na tradicional cerimônia que se repete a cada ano, ele passou a bandeira da FDI do Brasil para o México, país sede do Congresso Mundial 2011.

Parcerias em prol da saúde bucal

Durante o FDI'2010, a ABO Nacional firmou parcerias corporativas visando a promoção da saúde bucal da população brasileira, inserindo-a em campanhas internacionais. Dessa forma, entre os projetos definidos está o Live.Learn. Laugh (Viva. Aprenda. Sorria), da Unilever, que incentiva a escovação dos dentes pelo menos duas vezes ao dia e a lavagem das mãos, em âmbito internacional. Esses hábitos simples, mas eficazes, podem provocar uma mudança na saúde das comunidades. O presidente da ABO Nacional acredita que a parceria vai oferecer uma fantástica oportunidade de atingir as metas de melhor saúde para todos.

ABO Nacional com diretores da Unilever (acima), da Odontoprev (ao lado) e em evento da Colgate

Outro acordo do qual o Brasil participa é a Aliança Global para um Futuro sem Cárie (ACFF), lançada em Salvador pela Colgate e que tem como meta acabar com a cárie até o ano 2020. Nesse sentido, foi assinada declaração de compromisso entre a ACFF, FDI, ABO, governo brasileiro e Colgate Palmolive.

Salvador Children recebe 2.600 crianças

A meta do programa é atingir 4.600 crianças, mas apenas em no FDI'2010 já foram atendidas 2.600, fruto da colaboração entre Colgate, Prefeitura de Salvador e ABO.

NACIONAL 2011

MARÇO
ABO Minas Gerais

11º Congresso Internacional de Odontologia de Minas Gerais
23 a 26 de março
Belo Horizonte (MG)
Informações:
abomg@abomg. org.br
www.abomg.org.br

MAIO
ABO Tocantins

3º Congresso de Odontologia do Estado do Tocantins
25 a 28 de maio
Palmas (TO)
Informações:
abotocantins@gmail.com
www.abo-tocantins.com.br

JUNHO
ABO Mato Grosso

6º Congresso Odontológico de Mato Grosso
2 a 4 de junho
Cuiabá (MT)
Informações:
secretariaabomt@gmail.com
www.abomt.com.br

JULHO
ABO Rio de Janeiro

20º Congresso Internacional de Odontologia do Rio de Janeiro
20 a 23 de julho
Rio de Janeiro (RJ)
Informações:
aborj@aborj.org.br
www.aborj.org.br

AGOSTO
ABO Paraíba

Congresso Odontológico da Paraíba
4 a 6 de agosto
João Pessoa (PB)
Informações:
abopb@terra.com.br
www.abopb.com.br

SETEMBRO
ABO São Paulo

Congresso Internacional de Odontologia da ABO/SP
4 a 6 de setembro
São Paulo (SP)
Informações:
secretaria.abo@terra.com.br
www.abosp.org.br

SETEMBRO
ABO Goiás

16º Congresso Internacional de Odontologia de Goiás
21 a 24 de setembro
Goiânia (GO)
Informações;
ca@abo-go.com.br
www.abo-go.com.br

OUTUBRO
ABO Paraná

11º Congresso Internacional de Odontologia do Paraná
6 a 8 de outubro
Curitiba (PR)
Informações:
abo@abopr.com.br
www.abopr.com.br

NOVEMBRO
ABO Maranhão

4º Congresso Maranhense de Odontologia
9 a 12 de novembro
São Luís (MA)
Informações:
aboma4@hotmail.com
www.abo.ma.com.br

INTERNACIONAL 2010 e 2011

Santa Maria da Feira (Portugal)

XIX Congresso da Ordem dos Médicos Dentistas
11 a 13 de novembro de 2010
Local: Europarque, Santa Maria da Feira (Portugal)
Informações: www.omd.pt

Montevidéu (Uruguai)
1º Congresso Internacional de Nanotecnologia e Biomateriais
18 e 19 de novembro de 2010
Local: Montevidéu (Uruguai)
Informações: www.aou.org.uy

Nova York (EUA)

The 2010 Great New York Dental Meeting (GNYDM)
28 de novembro de 2010 a 1º de dezembro de 2010
Local: Centro de Convenções Jacob K. Javits, Nova York (EUA)
Informações: www.gnydm.com

2011

Dubai (Emirados Árabes)
Conferência Internacional de Odontologia dos Emirados Árabes & Exposição Odontológica Árabe (Aeedec Dubai 2011)
1º a 3 de fevereiro de 2011
Local: Centro de Convenções & Exposições Internacional de Dubai (EA)
Informações: www.index.ae

San Diego (EUA)

89ª Sessão Geral da IADR/ Grupo de Pesquisa da Saliva
16 a 19 de março de 2011
Local: San Diego , Califórnia (EUA)
Informações: www.iadr.org/SRGResearchAward

Madri (Espanha)



Expoorto/Expooral 2011- Congresso Multidisciplinar
7 a 9 de abril de 2011
Local:: Palácio de Vistalegre, Madri (Espanha)
Informações: www.expoorto.com

Manila (Filipinas)
33º. Congresso Odontológico da Ásia Pacífico
6 a 11 de maio de 2011
Local: Philippine International Convention Center, Manila (Filipinas)
Informações: www.apdc2011.org

Santiago (Chile)
Salão Odontológico do Chile 2011
26 a 28 de maio de 2011
Local: Espaço Riesco, Santiago (Chile)
Informações: www.salondentalchile.cl

FDI'2011
Cidade do México (México)

Odontologia da Federação Dentária Internacional (FDI)
14 a 17 de setembro de 2011
Local:Centro Banamex, Cidade do México (México)
Informações: www.fdiworldental.org

Las Vegas (EUA)
Sessão Anual da American Dental Association (ADA)
10 a 13 de outubro de 2011
Local: Mandala Bay Resort& Convention Center (Las Vegas (EUA)
Informações: www.ada.or/goto/international

Assine a Revista ABO Nacional

PREÇO ESPECIAL PARA ASSOCIADO ABO EM DIA

OPÇÕES DE PAGAMENTO

ASSOCIADO ABO EM DIA
Preço anual para 6 edições:
R$ 60,00 à vista ou 2xR$ 30,00

NÃO ASSOCIADO
Preço anual para 6 edições:
R$ 160,00 à vista
ou 3xR$ 60,00

Não deixe passar esta oportunidade.
Faça agora a sua assinatura anual e mantenha-se bem informado, recebendo a Revista ABO Nacional no endereço de sua escolha, com a chancela de qualidade de sua entidade nacional.

VEJA COMO ASSINAR

1 - À vista: Faça o depósito bancário no Banco do Brasil S/A, Agência 2863-0, Conta Corrente 305400-4, no valor da assinatura anual (associado em dia R$ 60,00; não associado, R$ 160,00).
Envie o comprovante do depósito juntamente com a ficha de assinatura abaixo para a Secretaria Administrativa da ABO Nacional.
Endereço: Rua Vergueiro, 3153, conjs. 82 e 83
São Paulo - SP. CEP 041101-300

2 - A prazo: Envie os cheques cruzados das parcelas (2xR$ 30,00 para associado ABO em dia ou 3xR$ 60,00 para não associado) em nome da Associação Brasileira de Odontologia, junto com a ficha de assinatura abaixo, devidamente preenchida, para a Secretaria Administrativa da ABO Nacional.
Endereço: Rua Vergueiro, 3153, conjs. 82 e 83
São Paulo - SP. CEP 041101-300

FICHA DE ASSINATURA

Nome .....

Endereço completo .....

Cidade .....Estado .....CEP: .....

CRO: .....Especialidade .....

Telefone: .....E-mail .....

ABO
ASSOCIAÇÃO BRASILEIRA DE ODONTOLOGIA

PARA MAIS INFORMAÇÕES
Secretaria Administrativa da ABO Nacional
Fone: (+11) 5083.4000 E-mail: abo@abo.org.br

i-fix®

HEXÁGONO **INTERNO - WIH**

Pilares compatíves com ambas as plataformas do implante (WIH e IH) - Conceito "Platform Switch".

Rosca dupla: melhor distribuição de forças e redução do tempo cirúrgico.

Ápice cônico arredondado: facilidade de inserção cirúrgica e preservação da membrana sinusal.

Excelente sistema de assentamento e anti-rotacional que reduz o destorque e desajuste dos pilares protéticos.

Não possui montador, utiliza-se chave de inserção (IHRDC, IHRDL, IHMDC e IHMDL).

A Titaniumfix disponibiliza no mercardo mais uma opção da linha Hexágono Interno, o implante de plataforma larga - WIH.

titaniumfix

SAC 0800 77 37030 - www.**titaniumfix**.com.br