R E V I S T A

abo NACIONAL

REVISTA DA ASSOCIAÇÃO BRASILEIRA DE ODONTOLOGIA VOL. XIX - Nº2 - ABR/MAI 2011

EDIÇÃO 107 ISSN 0104-3072

IMPLANTODONTIA

Um caminho para novos sorrisos

Conte sempre com a Colgate para uma higiene bucal completa de seus pacientes.

Colgate

A MARCA Nº 1 EM RECOMENDAÇÃO DOS DENTISTAS

www.colgateprofissional.com.br
Serviços profissionais: 0800 703 9366

ISSN 0104-3072

REVISTA abo NACIONAL
Revista da Associação Brasileira de Odontologia

Corpo Científico

Presidente
Newton Miranda de Carvalho

Diretor científico
Fernando Luiz Tavares Vieira

Secretário executivo
Claudio Heliomar Vicente da Silva

Conselho consultivo
Carlos de Paula Eduardo
Edmir Matson
Geraldo Bosco Lindoso Couto
Heitor Panzeri
José Mondelli
Luciano Loureiro de Melo
Maria Carméli Correia Sampaio
Maria Fidela de Lima Navarro
Ney Soares de Araújo
Nilza Pereira Costa
Orivaldo Tavano
Orlando Ayrton de Toledo
Roberto Vianna
Salete Maria Pretto
Tatsuko Sakima

A **Revista ABO Nacional** é uma publicação bimestral da ABO Nacional. **Sede administrativa da entidade**: Rua Vergueiro, 3153, conjs. 82 e 83 - Vila Mariana - São Paulo - SP - CEP 04101-300 - Telefax. (+55 11) 5083.4000. Web: www.abo.org.br / E-mail: abo@abo.org.br
Adress to correspondence: Rua Vergueiro, 3153, conjs. 82 e 83 - São Paulo - SP - Brasil - CEP 04101-300
Web: www.abo.org.br

Registrada no Instituto Brasileiro de Informação em Ciência e Tecnologia (IBICT), sob o Número Internacional Normalizado para Publicações Seriadas (ISSN) 0104-3072.

A Revista ABO Nacional está indexada nas bases de dados Bibliografia Brasileira de Odontologia (BBO) e Literatura Latino-americana e do Caribe em Ciências da Saúde (Lilacs).

E D I T O R I A L

A nova Implantodontia de cada dia

Os resultados da última edição da Pesquisa Nacional de Saúde Bucal, a SB Brasil 2010, realizada pelo Ministério da Saúde com o suporte da ABO, apontam para uma realidade distinta daquela em que nos formamos, quando éramos conhecidos como uma nação de desdentados: a média brasileira do índice CPO foi reduzida para 2,1, a melhor entre todos os países das Américas, o que nos alça ao grupo de países com baixa prevalência de cárie. É uma grande transformação na saúde bucal do País: os brasileiros estão envelhecendo com dentes. E é uma grande transformação, também, na Odontologia nacional - processo no qual o implantodontista vai ocupar novos papéis.

A adaptação faz parte da rotina da Implantodontia desde as suas origens, o que é bastante coerente com a própria natureza da especialidade, que trabalha na adaptação de novos elementos para ocupar lacunas e reabilitar funções e sorrisos.

A reportagem desta edição da Revista ABO Nacional faz um passeio pela história dessas evoluções e, através dos especialistas consultados, aponta os caminhos que a Implantodontia deve percorrer para adaptar-se às novas realidades que já se apresentam. E quando se trata de uma área tão dinâmica quanto a dos implantes, passado e presente se misturam, e o futuro nunca está tão distante. A população que impulsionou o crescimento do mercado, com demandas próprias e relativo poder aquisitivo, cede espaço a jovens com mais saúde bucal e necessidades mais estéticas. O cirurgião-dentista precisa se preparar para esse novo público, sempre com foco na promoção da saúde.

Apesar dos inegáveis avanços da Implantodontia, dos pontos de vista técnico, científico e tecnológico, uma grande parcela da nossa população ainda não pode se beneficiar das soluções oferecidas pela área. Para dar conta dessa questão, é preciso reunir esforços de todos os setores envolvidos no exercício odontológico - academia, iniciativa privada, poder público e o próprio cirurgião-dentista, este como protagonista - em torno do objetivo comum de democratizar o acesso às maravilhas que a Implantodontia e todo o cuidado odontológico podem promover no bem-estar individual e social.

Assim, faz parte do desafio do implantodontista uma atualização constante não só de seus conhecimentos tecnocientíficos, mas também uma reflexão permanente de seu papel social como cirurgião-dentista e agente promotor da saúde. A Revista ABO Nacional orgulha-se de contribuir com essa reflexão e, consequentemente, com uma Odontologia cada vez mais reverenciada não só pela sua excelência - com a qual a Implantodontia contribui fortemente -, mas também pelas transformações sociais que é capaz de promover.

Newton Miranda de Carvalho
Presidente da ABO Nacional

Missão

A Revista ABO Nacional tem como missão promover a atualização técnico-científica profissional da comunidade odontológica nacional e internacional, através da publicação de artigos científicos inéditos.

Objetivo

A Revista ABO Nacional tem como objetivo publicar artigos inéditos nas categorias de pesquisa científica e relatos de caso(s) clínico(s). Artigos de revisão da literatura, bem como matérias/reportagens de opinião, só serão aceitos em caráter especial, mediante convite do Conselho Editorial Científico.

Histórico

Lançada em 1993 por Pedro Martinelli - Há 17 anos, desde seu lançamento, quando revolucionou as publicações científicas de Odontologia ao mesclar a publicação de trabalhos científicos a reportagens sobre temas da área, a Revista ABO Nacional é referência no mercado editorial odontológico. Registrada com o International Standard Serial Numbers (ISSN) 0104-3072, que a coloca no catálogo internacional de publicações seriadas, é indexada no Lilacs e BBO deste 1998, e tem qualificação equiparada à da maior parte das publicações odontológicas brasileiras pela Coordenação de Aperfeiçoamento de Pessoal de Nível Superior (Capes): Qualis B. O desenvolvimento de seu padrão editorial coincide com o próprio desenvolvimento da Odontologia e da promoção da saúde bucal na população.

Prêmio Colgate – Suas páginas não só divulgam a produção científica brasileira como chamam a atenção para a sua função social, como aconteceu, em especial, na série de reportagens sobre Saúde Bucal publicada em 2006, premiada por abordar o tema de forma multidisciplinar e socialmente responsável. Em 2008, o assunto voltou a ser tratado em nova série de reportagens, dessa vez enfocando o Futuro da Odontologia.

Força institucional – A abordagem vanguardista da Revista ABO Nacional também foi responsável pela formulação de políticas públicas, como aconteceu após a publicação da reportagem "A Odontologia chega à UTI", em 2007, que deu origem a projeto de lei que obriga a inclusão de cirurgiões-dentistas nas equipes das UTIs dos hospitais brasileiros.

Mais recentemente, em 2009, reportagem da revista abordando o tabagismo como epidemia global que precisa ser combatida através de medidas de saúde pública levou a Aliança de Controle do Tabagismo (ACT) a consultar a ABO sobre estratégias para engajar a Odontologia nacional em suas campanhas.

Após chegar à sua 100ª edição, em março de 2010, a Revista ABO Nacional orgulha-se de não só registrar a história da Odontologia brasileira, mas também de ajudar a construí-la.

Indexação

A Revista ABO Nacional está indexada nas bases de dados Bibliografia Brasileira de Odontologia (BBO) e Literatura Latino-americana e do Caribe em Ciências da Saúde (Lilacs).

Expediente

Produção e Redação: Edita Comunicação Integrada - Alameda Santos, 1398 - 8º conj. 87. Telefax (+11) 3253.6485. CEP 01418-100. São Paulo (SP) - Brasil. **E-mail:** edita@editabr.com.br **Diretores:** Joaquim R. Lourenço e Zaíra Barros. **Editora responsável**: Zaíra Barros (MTb:8989). **Editor assistente:** Diego Freire (MTb: 49614). **Repórteres:** Antonela Tescarollo (MTb: 41547), Antonio Júnior (MTb:56580). **Revisão:** Bia Ferreira. **Revisor bibliográfico:** Manoel Augusto Paranhos (CRB4/1384). **Imagens:** Fotoabout. E-mail: rsm@fotoabout.com. **Diagramação/artes:** Edita/Rafael Aguiar. **Diretor de Produção Gráfica**: Joaquim R. Lourenço. **Publicidade: MN Design (+11) 2975.3916. Impressão**: Gráfica CGP. **Tiragem**: 30 mil exemplares.

Os conceitos e opiniões emitidos em artigos assinados são de inteira responsabilidade dos autores e não expressam necessariamente a posição da ABO Nacional. **Publicidade**: a ABO Nacional não se responsabiliza pelos produtos e serviços das empresas anunciantes, as quais estão sujeitas às normas de mercado e do Código de Defesa do Consumidor.

É permitida a reprodução dos artigos não científicos desde que citada a fonte. Os artigos científicos ficam sujeitos à autorização expressa dos autores.

Solicita-se permuta – Requests exchange – Si solicita lo scambio – Se solicita canje – On demande l' èchange – Wir bitten um Austausch

SUMÁRIO
Summary

69 **IMPLANTODONTIA**
A evolução da Implantodontia

70 ***IMPLANTOLOGY***
The evolution of Implantology

70 Os implantes não são novos, mas são melhores

72 A vanguarda de Brånemark

74 Inovações em diversas frentes

76 Um mercado *boomer* – por enquanto

79 **INSTRUÇÕES AOS AUTORES**
INSTRUCTIONS TO AUTHORS

ARTIGOS CIENTÍFICOS
SCIENTIFIC ARTICLES

81 Pesquisa científica
Prevalência de pulpotomias e pulpectomias na Clínica de Odontopediatria da UFPE

Prevalence of pulpotomy and pulpectomy at the UFPE Clinic of Pediatric Dentistry

George Henrique dos Santos Maia
Micherlane Freire de Santana
Paula Andréa de Melo Valença
Márcia Maria Vendiciano Barbosa Vasconcelos

85 Pesquisa científica
Perfil estomatológico de pacientes psoriátricos - Análise de 50 casos

Stomatologic feactures in psoriatric patients - Analysis of 50 cases

Lair Mambrini Furtado
Luiz Fernando Barbosa de Paulo
Roberta Rezende Rosa
Antônio Francisco Durighetto Junior
José Joaquim Rodrigues

90 Pesquisa científica
Adaptação à dentina de materiais forradores sob restauração de resina composta

Liner adaptation to dentin under composite resin restoration

Pedro Igor Cardozo
Ariene Arcas Leme
José Roberto Zorzatto
Margareth Coutinho

96 Pesquisa científica
Avaliação indireta do grau de conversão de resina composta utilizando dois protocolos de fotoativação

Indirect evaluation of degree of conversion of composite resin by two protocols of photoactivation

Isabella Saraiva Leão de Resende
Andréa Galvão Marinho Bonfim
Vanara Florêncio Passos
Sérgio Lima Santiago

101 Pesquisa científica
Influência do cimento resinoso sobre a adesão de pinos intrarradiculares estéticos

Influence of resin cement on adhesion of aesthetic root posts

Renan Menezes Cardoso
Renata Pedrosa Guimarães
Daene Patrícia Tenório Salvador da Costa
Fábio Barbosa de Souza
Claudio Heliomar Vicente da Silva
Juliana Raposo Souto Maior
Tibério César Uchôa Matheus
Rodivan Braz

108 Scientific research
Pesquisa científica
In vivo study of dental discoloration caused by coffee ingestion associated within-office dental bleaching

Estudo in vivo *do manchamento dental causado pela ingestão de café associada ao clareamento profissional*

Hugo Roberto Lewgoy
Ricardo Amore
Roberta Caroline Bruschi Alonso
Vinicius Di Hipólito
Camillo Anauate Netto
Djalma Albuquerque Barros Filho
Andréa Anido-Anido
Regiane Santos Feliciano

114 Caso clínico
Interceptação do hábito de sucção digital - Relato de dois casos clínicos

Early treatment of sucking digital habit - Two cases report

Paula Paes Ferreira
Camila Ferraz
André Wilson Machado
Telma Martins de Araújo

120 Caso clínico
Tratamento endodôntico de incisivo lateral superior após falha da cirurgia parendodôntica

Endodontic treatment of maxillary lateral incisor after flaw in the endodontic surgery

Antônio Henrique Braitt
Gladyvam Rabêlo Braitt
Carlos Eduardo da Silveira Bueno

125 **PAINEL**
HIGHLIGHTS

127 **AGENDA**
DENTAL CALENDAR

Errata

Na edição 106, no Sumário, a identificação correta das fotos é a seguinte:

21 E-mails a clientes, Marketing do profissional
Antônio Inácio Ribeiro

22 A Era do Cliente
Roberto Caproni

INDEXADA	
BBO	1998
Lilacs	1998

Capa
Rafael Aguiar/Edita

DIRETORIA ABO NACIONAL

Associação Brasileira de Odontologia - ABO Nacional, registrada no Conselho Nacional Serviço Social sob nº 110.006/54, em 12 de janeiro de 1955. Filiada à FDI e à Fola/Oral.

Conselho Executivo Nacional (CEN)
Presidente: Newton Miranda de Carvalho/MG
Vice-presidente: Manoel de Jesus R.Mello/CE
Secretário-geral: Marco Aurélio Blaz Vasques/RO
1ª secretária: Daiz da Silva Muniz/AP
Tesoureiro-geral: Wesley Borba Toledo/DF
1º tesoureiro: Carlos Augusto J. Machado/MG
Suplentes: Dilto Crouzeiles Nunes/RS
Paulo Murilo Oliveira da Fontoura Jr./RJ Lucila Janeth Esteves Pereira/PA
Júlio Medeiros Barros Fortes/PI

Conselho Fiscal Nacional (CFN)
Efetivos: José Silvestre/SP, José Barbosa Porto/CE, Alberto Tadeu do Nascimento Borges/AM
Suplentes: Rafael de Almeida Decúrcio/GO, Patrícia Meira Bento/PB, Luiz Gonçalves Melo/PE, Hamilton de Souza Melo/DF

Vice-presidentes Regionais
Norte: Luiz Fernando Varrone/TO
Nordeste: Tiago Gusmão Muritiba/AL
Sudeste: Osmir Luiz Oliveira/MG
Sul: Nádia Maria Fava/SC
Centro-oeste: Jander Ruela Pereira/MT

Diretor do Departamento de Avaliação de Produtos Odontológicos (Dapo)
Oscar Barreiros de Carvalho Jr./SP

Diretor científico da Revista ABO Nacional
Fernando Luiz Tavares Vieira/PE

Coordenadoria Geral da UniABO
Coordenador: Sérgio Freitas Pedrosa/DF
Vice-coordenador: Egas Moniz de Aragão/PR
Secretário-geral: Inácio da Silva Rocha/RJ

Conselho Nacional de Saúde
Efetivo: Geraldo Vasconcelos/PE

Conselho Deliberativo Nacional (CDN)
Presidente: José Barbosa Porto/CE
Vice-presidente: Nádia Maria Fava/SC

ABO NOS ESTADOS

ABO/Acre
Pres. Stanley Sandro da Silva Mendes
R. Marechal Deodoro, 837, s.4
69900-210 - Rio Branco - AC
Telefax(+68) 3224.0822

ABO/Alagoas
Pres. Tiago Gusmão Muritiba
Av.Roberto M. de Brito, s/n.-Jatiuca
57037-240 Maceió - AL
Telefax(+82) 3235.1008

ABO/Amapá
Pres. Daiz da Silva Nunes
Rua Dr.Marcelo Cândia, 635 CP 635
68906-510 - Macapá - AP
Tel. (+96) 3244.0202/Fax 3242.9300

ABO/Amazonas
Pres. Alberto Tadeu do N. Borges
Rua Maceió, 863
69057-010 - Manaus - AM
Tel.(+92) 3584.5535/3635-231

ABO/Bahia
Pres. Antístenes Albernaz Alves Neto
R.Altino Serbeto Barros, 138
41825-010 - Salvador - BA
Tel.(+71) 2203.4066/Fax 2203.4069

ABO/Ceará
Pres. José Barbosa Porto
R. Gonçalves Lêdo, 1630
60110-261 - Fortaleza - CE
Tel.(+85) 3311.6666/Fax 3311.6650

ABO/Distrito Federal
Pres. Hamilton de Souza Melo
SGAS 616 - lote 115-L/2 Sul
70200-760 - Brasília - DF
Tel.(+61) 3445.4800/Fax 3445.4848

ABO/Espírito Santo
Pres. Armelindo Roldi
R. Henrique Rato, 40 - Fátima
29160-812 - Vitória - ES
Telefax(+27) 3337.8010

ABO/Goiás
Pres. Jorivê Sousa Castro
Av.Itália, 1184
74325-110 - Goiânia - GO
Tel.(+62) 3236.3100/Fax 3236.3126

ABO/Maranhão
Pres. Marvio Martins Dias
Av. Ana Jansen,73
65051-900 - São Luiz - MA
Tel. (+98) 3227.1719/Fax 3227.0834

ABO/Mato Grosso
Pres. Luciano Castelo Moraes
Rua Padre Remeter, 170
78008-150 - Cuiabá - MT
Telefax(+65) 3623.9897

ABO/Mato Grosso do Sul
Pres. Paulo Cezar R. Ogeda
Rua da Liberdade, 836
79004-150 - Campo Grande - MS
Telefax (+67)3383.3842

ABO/Minas Gerais
Pres. Carlos Augusto Jayme Machado
Rua Tenente Renato César, 106
30380-110 - B.Horizonte - MG
Tel. (+31) 3298.1800/Fax 3298.1838

ABO/Pará
Pres. Lucila Janeth Esteves Pereira
Rua Marquês de Herval, 2298
Tel.: (+91) 3298.1800
66080-350 - Belém - PA

ABO/Paraíba
Pres. Patrícia Meira Bueno
Av. Rui Barbosa,38
58040-490 - João Pessoa - PB
Tel.(+83) 3224-7100

ABO/Paraná
Pres. Osiris Pontoni Klamas
Rua Dias da Rocha Filho, 625
80040-050 - Curitiba - PR
Tel.(+41)3028.5800/Fax 3028.5824

ABO/Pernambuco
Pres. Luiz Gonçalves de Melo
Rua Dois Irmãos, 165
52071-440 - Recife - PE
Tel.(+81) 3442.8141

ABO/Piauí
Pres. Júlio Medeiros Barros Fortes
Rua Dr. Arêa Leão, 545 - SUL
64001-310 - Teresina - PI
Tel.(+86) 3221.9374

ABO/Rio de Janeiro
Pres. Paulo Murilo O. da Fontoura
Rua Barão de Sertório,75
20261-050 - Rio de Janeiro - RJ
Tel.(+21)2504.0002 /Fax 2504.3859

ABO/Rio Grande do Norte
Pres. Pedro Alzair Pereira da Costa
Rua Felipe Camarão, 514
59025-200 - Natal - RN
Tel.:(+84) 3222.3812/Fax: 3201.9441

ABO/Rio Grande do Sul
Pres. Flávio Augusto Marsiaj Oliveira
Rua Furriel L. A. Vargas, 134
90470-130 - Porto Alegre - RS
Tel.:(+51) 3330.8866/Fax: 3330.6 932

ABO/Rondônia
Pres. Antonio Carlos Politano
Rua D.Pedro II, 1407
78901-150 - Porto Velho - RO
Tel.: (+69) 3221.5655/Fax: 3221.6197

ABO/Roraima
Pres. Galbânia Policarpo de Sá
R. Barão do Rio Branco,1309
69301-130 - Boa Vista - RR
Tel. (+95) 3224.0897/ Fax 3224.3795

ABO/Santa Catarina
Pres. Murilo Ferreira Lima
Rua Dom Pedro I, 224 - Capoeira -
88090-830 - Florianópolis- SC
Telefax (+48) 3248.7101

ABO/São Paulo
Pres. José Silvestre
Rua Dr. Olavo Egídio, 154 - Santana
02037-000 - São Paulo - SP
Tel.: (+11) 2950.3332/Fax: 2950.1932

ABO/Sergipe
Pres. Martha Virgínia de Almeida Dantas
Av. Gonçalo Prado Rollemberg, 404 49015-230 - Aracajú - SE
Tel: (+79) 3211.2177 Fax: 3214.4640

ABO/Tocantins
Pres. Luiz Fernando Varrone
Av.LO15 602 Sul-Conj. 02 Lote 02
70105-020 - Palmas - TO
Tel.: (+63) 3214.2246/Fax: 3214.1659

A evolução da Implantodontia

Por Diego Freire

A evolução da Odontologia, pautada em seus avanços científicos e tecnológicos, permitiu mudanças no conceito de sua prática objetivando a saúde e a melhoria da qualidade de vida da população. O surgimento, o reconhecimento e a evolução de novas especialidades, a exemplo da Implantodontia, contribuíram e contribuem para este processo. Hoje é possível repor dentes perdidos, considerando função e estética, com menor tempo e menos trauma cirúrgico, através do emprego de implantes compatíveis biologicamente que propiciam resultados finais além da osseointegração, os quais repercutem, de forma positiva, sobre a autoestima e a felicidade do indivíduo. Nesta edição, a Revista ABO Nacional retrata parte da história da arte desta especialidade com a ciência do presente e as perspectivas do futuro.

Os implantes não são novos, mas são melhores

Entre as áreas da Odontologia que mais evoluíram nas últimas décadas, a Implantodontia caminha na direção de soluções cada vez mais completas para as necessidades de pacientes a cada dia mais diversos

A reposição de dentes data das antigas civilizações. Achados arqueológicos evidenciaram que os antigos egípcios e os índios maias da América do Sul já implantavam dentes de madeira e marfim. Transplantes dentários em humanos tiveram seus primeiros registros no século 18, quando dentes perdidos eram substituídos por dentes de doadores. A falta de conhecimento sobre respostas imunológicas e rejeição tecidual fez com que, provavelmente, muitos desses procedimentos não tenham tido êxito. Os avanços da metalurgia conduziram a um trabalho pioneiro em 1800, quando âncoras para implantes foram feitas com ouro, platina e porcelana, até mesmo dentro do osso maxilar. E um grande salto evolutivo da reabilitação oral foi dado poucos séculos depois.

Em 1952, o cirurgião ortopédico sueco Per-Ingvar Brånemark descobriu acidentalmente que seu microscópio de titânio ancorado no osso de um coelho, cuja cicatrização estava sendo estudada pelo cientista, havia se ligado permanentemente ao tecido ósseo do animal. Irritado, mas curioso, Brånemark empreendeu uma investigação mais aprofundada desse fenômeno e provou que o titânio poderia ser fundido com a vida óssea com grande previsibilidade e sem inflamação ou rejeição de risco significativo. Ele primeiro implantou cilindros de titânio e os fundiu com a bacia de coelhos. Estudos adicionais incluíram o uso de parafusos de titânio como implantes dentários. Nascia a osseointegração.

A primeira aplicação práti-

RESUMÉ-IMPLANTOLOGY

The evolution of Implantology

Dentistry has undergone in recent decades major developments, radically changing the way dentists practice their profession and their relationship with patients and society; but regarding dental implant, before the dynamic transformations from its scientific and technological point of view and its impact on the lifestyle of several generations, one can speak of a real revolution.

All these developments are part of a bigger process, in which the dental implant occupies a special position: leadership: the revolution of knowledge, which allowed humanity to abandon the empirical forms of dealing with health and, in the case of implants, to ensure evidence-based prosthetic rehabilitation procedures.

In this edition, ABO National Magazine review part of such evolution eyeing the future so as the dental implant revolution continues on its course of fostering oral health and integral well-being of individuals.

ca da osseointegração ocorreu em 1965, quando implantes de titânio foram colocados na boca de um paciente desdentado para viabilizar a reabilitação oral. No entanto, só a partir de 1985 que a técnica tornou-se aceita na Odontologia. Os atuais sistemas de implantes são baseados na pesquisa original de Brånemark.

Atenção antes, durante e depois

O cirurgião-dentista Alexandre do Nascimento, professor da Faculdade de Odontologia de Pernambuco, da Universidade do Estado de Pernambuco (FOP-UPE), e da disciplina de Implantodontia da Universidade Federal de Pernambuco (UFPE), explica que a reabilitação com implantes dentais começa antes do ato de sua instalação e requer atenção a detalhes em seu planejamento que partem da sua correta indicação, a qual muitas vezes pode estar associada não apenas a um espaço edêntulo, mas à remoção estratégica de um ou mais elementos dentários – fato que deve obedecer a princípios biológicos e ser cuidadosamente avaliado, ponderado e, quando executado, preservando ao máximo o tecido ósseo. "Após a exodontia, o tecido ósseo sofre um processo de remodelação, principalmente nas primeiras 12 semanas. Se a cortical óssea apresentar solução de continuidade, por processo patológico instalado ou por osteotomia durante a exodontia, há maior probabilidade de ocorrer reparação com diminuição do volume ósseo na área comprometida, o que pode dificultar a instalação de um implante." De acordo com Nascimento, o emprego do periótomo ou também de dispositivos que realizam tracionamento imediato durante a exodontia com o mínimo risco de perda óssea, associado a técnicas de regeneração guiada, enxertos ósseos e biomateriais, minimiza a inevitável remodelação do osso. Além da possibilidade de realização do implante imediato, dependendo da indicação e da experiência do operador. "Contudo, chegada a hora da instalação do implante, é de fundamental importância a realização da tomografia da região edêntula para diagnosticar em três dimensões a disponibilidade óssea. Outra questão a ser considerada é a utilização de guias cirúrgicos que retratam a prótese final a ser obtida. Eles são de extrema importância para o posicionamento tridimensional do implante, favorecendo a obtenção da estética e da função tão desejadas. Pois nossos pacientes, na essência, não desejam implantes, porém dentes que, ao final do tratamento, possibilitem a harmonia do sorriso associada ao prazer fornecido pela mastigação e deglutição adequadas", afirma o professor.

CD Alexandre do Nascimento (PE)

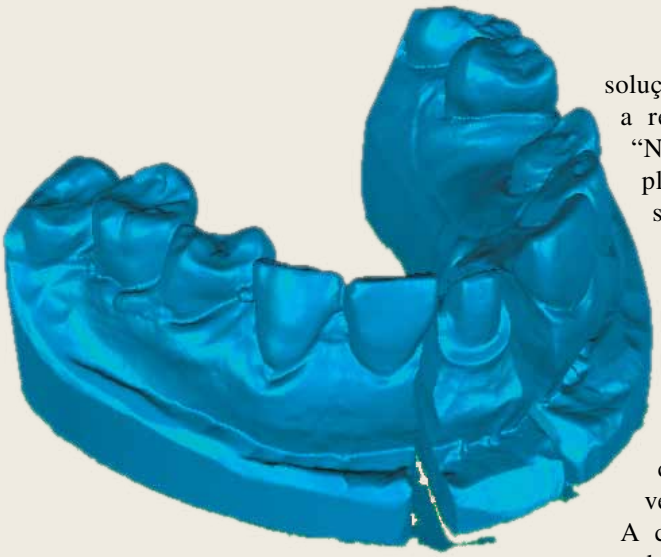

Além da osseointegração

Para o mestrando em Implantodontia Adilson Torreão Filho, professor da ABO/PE, as soluções da área ultrapassam a reabilitação funcional. "Nos primórdios da Implantodontia, o foco perseguido pelos profissionais que se dedicavam à especialidade era a retomada da função mastigatória, pela simples substituição dos elementos dentários perdidos por implantes cientificamente possíveis de osseointegração. A constante preocupação com o desenvolvimento de novas técnicas e materiais levou a soluções que extrapolam a simples reaquisição da capacidade de mastigação, alcançando também o restabelecimento de condições estéticas agradáveis, tão procuradas pelos pacientes." Contribui para que esse contexto seja real o desenvolvimento de novas técnicas de enxerto ósseo e gengival, além do aprimoramento dos materiais utilizados, a exemplo dos novos designs específicos de implantes e componentes, bem como o emprego de biomateriais, cerâmicas e zircônias, entre outras inovações. Para Torreão Filho, contamos hoje com inovadores programas digitais que trazem enorme contribuição para a especialidade. "As cirurgias guiadas, as prototipagens e as confiáveis tomografias são alguns exemplos dessa nova era que nos apresenta um futuro bastante promissor."

Previsibilidade

Em contato direto com as atualizações científicas e tecnológicas da área, o implantodontista Maurício Miranda de Carvalho, mestre em Periodontia e professor da ABO/MG, lembra que "os cuidados com a saúde peri-implantar, principalmente gengiva, passaram a ter maior importância com a manutenção implantodôntica pós-tratamento, aumentando a longevidade do procedimento". Nesse contexto, as cirurgias guiadas por aparatos cirúrgicos confeccionados a partir de modelos de prototipagem ou tomografias computadorizadas ganham destaque. Para Carvalho, estas técnicas "buscam maior precisão, com redução do tamanho de retalho cirúrgico, e mais segurança". Dessa forma, um bom planejamento é crucial para um bom resultado.

Um pré-operatório minucioso e o uso de tecnologias que auxiliem o profissional a transferir com precisão o que foi planejado para a cirurgia impul-

A vanguarda de Brånemark

Apesar dos significativos progressos em técnicas e biomateriais pelos quais a Implantodontia vem passando nos últimos anos, sua base continua sendo o princípio da osseointegração com titânio, descoberto em 1965 pelo médico sueco P.I. Brånemark (foto), considerado o pai da Implantodontia moderna.

Técnicas consideradas inovadoras hoje, como os implantes inclinados, curtos ou zigomáticos, implantados de diferentes formas, já haviam sido testadas por Brånemark e colaboradores anos antes. As diferentes superfícies dos implantes, uma das grandes evoluções mais recentes, foram experimentadas pelo pesquisador sueco já no início de seus estudos, mesmo que não da mesma forma como elas são confeccionadas hoje. Esses estudos não teriam sido divulgados precocemente porque o consenso à época era que a Implantodontia precisava se firmar como um tratamento de sucesso antes de técnicas mais avançadas serem empregadas.

Brånemark viveu alguns anos em Bauru, no interior do Estado de São Paulo, onde fundou o Instituto P-I Brånemark, que desenvolve pesquisas em osseointegração e realiza cirurgias de reabilitação intra e extraoral e de amputados. Dos atendimentos realizados no Instituto, 80% não têm custo para os pacientes.

CD Maurício Miranda de Carvalho (MG)

CD Adilson Torreão Filho (PE)

sionaram o desenvolvimento e o emprego do planejamento virtual e da cirurgia guiada por peças prototipadas. Esses elementos fomentam uma abordagem mais segura no momento da colocação de implantes.

A tecnologia consiste na transferência das imagens de tomografia computadorizada para um software específico, em que o profissional pode visualizar a anatomia óssea do paciente em 3D e manipulá-la livremente. Com o sistema, é possível planejar as mais adequadas posições, a inclinação dos implantes e sua quantidade, considerando restrições anatômicas e questões estéticas e protéticas, entre outras. Depois da realização do procedimento virtual, os resultados dele são usados para confeccionar a guia cirúrgica, que traz pequenos furos, revestidos por metal, que indicam o local e inclinação das perfurações, conforme o planejamento prévio. Com isso, é possível confeccionar a prótese antes da cirurgia e fixá-la logo após a colocação dos implantes.

A guia cirúrgica é confeccionada através de sistema CAD/CAM. O acrônimo CAD (do inglês *computer aided design*, traduzido livremente como "projeto assistido por computador") se refere ao processo de projeto que se utiliza de técnicas gráficas computadorizadas, através de *softwares* de apoio, auxiliando na resolução dos problemas associados ao projeto. Por sua vez, a sigla CAM (de *computer aided manufacturing*, "fabricação assistida por computador") refere-se a todo processo de fabricação controlado por computador. A tecnologia CAD/CAM corresponde à integração das duas técnicas num sistema único e completo. Através dela, pode-se projetar um componente qualquer na tela do computador e transmitir a informação por meio de interfaces de comunicação entre o computador e um sistema de fabricação, onde este componente pode ser produzido automaticamente por uma máquina.

Para se chegar às atuais técnicas de cirurgia guiada com planejamento assistido por computador, um caminho de estudo e experimentação foi percorrido por pesquisadores nos últimos anos. Um dos primeiros relatos de procedimentos nessa linha foi feito por van Steenberghe e colaboradores, em 2002, que assentaram as guias no rebordo alveolar após o descolamento do retalho. Encorajado pelos bons resultados deste trabalho, este conceito evoluiu para a sua utilização em cirurgias sem retalho.

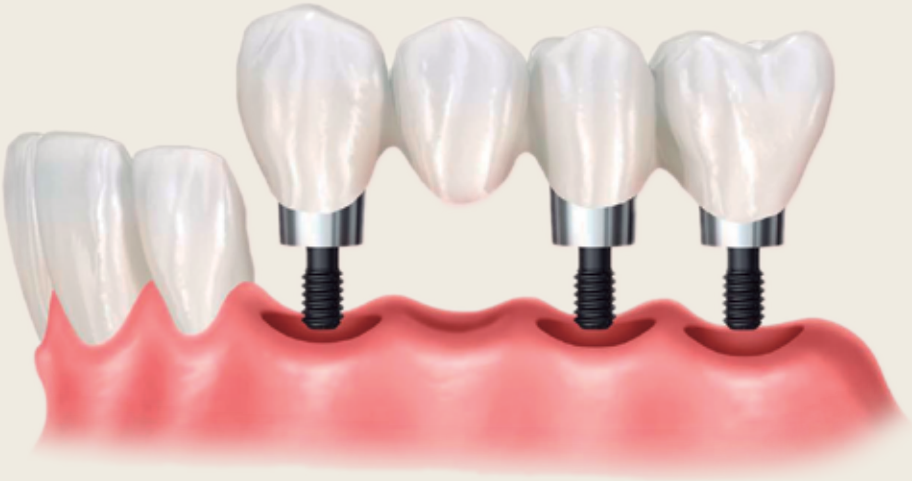

Inovações em diversas frentes

Reabilitações orais bem-sucedidas do ponto de vista clínico e estético não podem ser desassociadas dos biomateriais utilizados no procedimento, dos enxertos ósseos à zircônia, e das condições em que o tecido ósseo se encontra

Seja pelo desenvolvimento científico da área ou por questões de mercado, a substituição do titânio por outro material vem sendo amplamente estudada e documentada pela literatura científica. Nesse cenário, a cerâmica de óxido de zircônia é a mais recente e promissora alternativa disponível. Isso porque a zircônia é um material com excelente biocompatibilidade com importantes vantagens, como baixa condutibilidade térmica e menor colonização bacteriana em relação a outras cerâmicas. Além disso, sua opacidade não impede que apresente propriedades óticas favoráveis, sendo capaz de mascarar núcleos metálicos e dentes escurecidos e conseguir uma estética adequada.

Além dos implantes de zircônia e "da criação de implantes e componentes com *designs* mais compatíveis com as necessidades fisiológicas", entre outras inovações, o implantodontista Adilson Torreão Filho cita o uso das proteínas morfogenéticas ósseas (BMPs, na sigla em inglês) na reparação do tecido do osso como importante marco da Implantodontia contemporânea.

Desde a primeira experiência bem-sucedida de isolamento de BMP, a literatura científica vem registrando avanços no seu uso em benefício da reparação do tecido ósseo e nos mecanismos de ação no tecido lesionado. Glicoproteínas responsáveis pelo recrutamento de células osteoprogenitoras para os locais de formação óssea, as BMPs são encontradas em altas concentrações no tecido ósseo, e são responsáveis pela habilidade indutiva e regenerativa dos enxertos ósseos desmineralizados usados em terapia periodontal. Dado o desconforto do procedimento de enxerto ósseo autógeno, com a remoção de um fragmento de osso de outra região do paciente – o que aumenta a morbidade da cirurgia e o incômodo pós-operatório –, a ciência vem buscando, cada vez mais, alternativas para a reconstrução de estruturas ósseas perdidas. Nesse sentido, as BMPs têm representado importantes aliadas.

"Isso porque elas são fundamentais para a reparação das fraturas e durante o desenvolvimento do esqueleto ósseo", explica Sascha Jovanovic, diretor do curso de Implantodontia da Universidade da Califórnia (Ucla) e que concedeu entrevista exclusiva à Revista ABO Nacional, em São Paulo. O especialista lembra que as BMPs também podem se unir a específicos receptores das células mesenquimais indiferenciadas (CMI) e transformá-las em células osseoformadoras.

Existem mais de 20 tipos diferentes de BMPs, mas apenas três, as de número 2, 6 e 9, têm capacidade comprovada de induzir migração, proliferação e diferenciação de CMI em osteoblastos secretores e formar osso. A engenharia genética conseguiu

isolar a principal proteína para a regeneração óssea, a morfogenética tipo 2 (BMP-2). Com grande potencial osteogênico, ela induz as células mesenquimais pluripotenciais, com capacidade para se diferenciarem em células produtoras de tecido ósseo, chamados de osteoblastos secretores. As BMPs-2 também são agentes osteoindutores, sendo produzidas no interior de diferentes células e estocadas em elementos como plaquetas. Também podem ser consideradas agentes osseocondutores, proporcionando um arcabouço para o crescimento ósseo, sendo progressivamente substituídas pelo osso. Para que a BMP-2 funcione no rebordo alveolar, devido à ação deletéria das próteses mucossuportadas, deve haver a presença de uma proteção mecânica – através de membranas com reforço de titânio, por meio de placas de titânio ou até mesmo com telas desse mesmo material.

As BMPs têm potencial para uma série de outras possibilidades na Odontologia, na Ortopedia e em áreas afins que envolvam diferenciação celular, já que representam um grupo distinto de fatores indutores, capazes de estimular a diferenciação em células especializadas, induzindo uma nova formação óssea e o reparo do tecido. As indicações de seu uso são associadas a grandes perdas ósseas, decorrentes de anomalias de desenvolvimento, e a defeitos ósseos causados por doenças infecciosas e inflamatórias ou algum trauma na estrutura óssea. "As possibilidades são promissoras, mas o uso clínico de BMPs só pode ser efetivamente avaliado após a elucidação dos diversos fatores que influenciam a reparação tecidual, indicando para o desenvolvimento de um protocolo de tratamento adequado", pondera Sascha Jovanovic.

A despeito das possibilidades oferecidas pela pesquisa com BMPs e outras inovações, a cirurgia autógena ainda é a primeira alternativa para a reconstituição óssea bucomaxilofacial. Se há alguma debilidade por parte do paciente ou outro fator que inviabilize essa opção, o cirurgião-dentista pode recorrer ao método heterógeno, através do uso de materiais procedentes de outras espécies, aos biomateriais sintéticos ou aos ossos disponíveis em banco de transplantes de tecidos. "A incorporação de enxertos ósseos oriundos de bancos de tecidos musculoesqueléticos, devidamente regulamentados e controlados, é um importante avanço para a Implantodontia", acredita Maurício Miranda de Carvalho, professor da ABO/MG.

Sascha Jovanovic (EUA)

Um dos benefícios do método é a disponibilidade de aplicação do osso que ofereça melhores resultados aos pacientes, utilizando-se dos princípios de engenharia de tecidos. Há cerca de três mil profissionais cadastrados no Ministério da Saúde para a utilização odontológica desse material. O credenciamento é oferecido a especialistas em Periodontia, Implantodontia e Cirurgia Bucomaxilofacial. Todo o material doado passa por exames e processos químicos e físicos, mas a segurança da procedência do osso é alvo de desconfiança por parte de muitos profissionais. "Alternativas estão sendo estudadas, e isso é ótimo para o cirurgião-dentista e para o paciente, mas a melhor opção em biomaterial ainda é o autógeno", pondera Miranda de Carvalho.

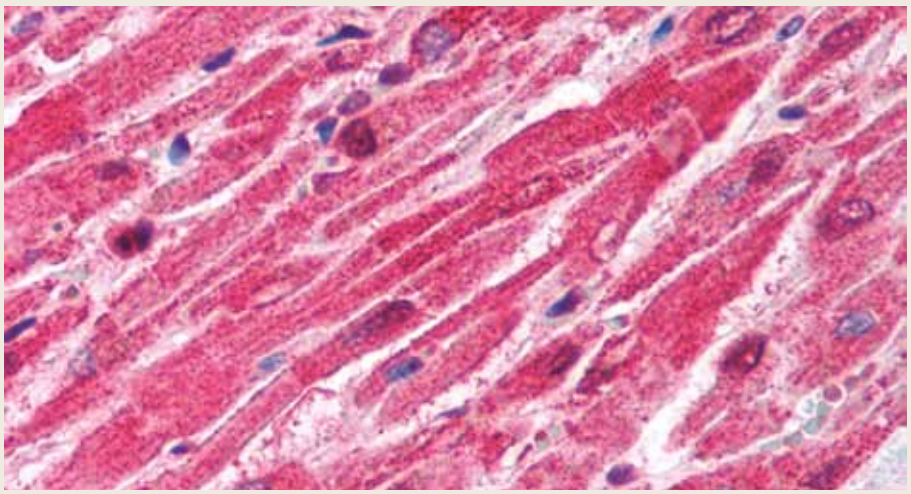

Uso de proteína morfogenética óssea no coração: aplicação multidisciplinar

Um mercado *boomer* – por enquanto

O envelhecimento de toda uma população com poder aquisitivo impulsionou o mercado de implantes no mundo. Com a inversão da pirâmide etária brasileira nos próximos anos, novas perspectivas se apresentam à Implantodontia nacional

Com a confiança que o titânio garante na osseointegração, muitas melhorias ocorreram desde a descoberta do processo no que se refere a técnicas cirúrgicas na Implantodontia: em imagens, no uso de enxerto ósseo, no contínuo desenvolvimento de produtos para implante, entre outras. Com uma pesquisa sólida e a tecnologia garantindo cada vez mais implantes seguros e duradouros, o mercado do setor continua progredindo. Para o cirurgião-dentista americano Craig Cooper, ex-presidente da Academia Americana de Implantodontia, é a enorme base de pacientes formada por adultos que nasceram após a Segunda Guerra Mundial que garantiu que a Implantodontia avançasse ainda mais nas últimas décadas.

Entre os profissionais e pesquisadores da Implantodontia internacional, não é surpresa o crescimento da área nos últimos anos, mesmo com o já robusto desenvolvimento da ciência e da tecnologia em implantes em relação a outras áreas da Odontologia e da Medicina. Para Cooper, isso se deve também ao envelhecimento da população de países que, economicamente, puderam fomentar o mercado internacional de implantes, e à consolidação financeira de toda uma geração, os chamados *baby*

boomers, homens e mulheres que nasceram entre 1945 e 1964 na Grã Bretanha, nos Estados Unidos, no Canadá e na Austrália, quando esses países experimentaram um *boom* de natalidade.

Cooper reconhece: "O tremendo impacto de pesquisas científicas baseadas em evidências no uso de implantes dentários fez deste procedimento algo mais previsível em termos da perspectiva de resultados". Mas desde o desenvolvimento dos primeiros implantes de titânio, a Implantodontia evoluiu a passos largos para uma infinidade de produtos e sistemas que têm sido alimentados pela demanda crescente do consumidor. "Empresas estão investindo milhões de dólares em tecnologia de implante porque os *baby boomers* que estão envelhecendo com doença periodontal e outros problemas dentários não querem se preocupar com o desconforto e as dificuldades de adaptação das próteses removíveis e pontes fixas. Pessoas com elevado poder aquisitivo e esclarecidas querem o melhor quando se trata de atendimento odontológico, e muitos estão dispostos a pagar por isso", avalia. Para Cooper, é essa classe social a responsável pela aceleração do desenvolvimento da Implantodontia. Hoje é percebido um movimento para maior socialização do acesso a essas possibilidades, este fato é um discurso presente entre os especialistas.

Segundo Cooper é preciso ficar atentos: "Enquanto a demanda por implantes está crescendo, não vamos nos iludir que essa tendência continuará para sempre. O mercado vai se ajustar e devemos estar prontos a nos adaptarmos a práticas para as tendências futuras. Acredito fortemente que em 10 anos poucos de nós ainda serão capazes de se manter no mercado de forma sólida apenas fazendo implantes".

Isso porque muitos dos *baby boomers* terão morrido até 2017. "Vai ser impossível substituir os seus negócios devido ao tamanho deste grupo populacional. A próxima geração, nascida na década de 70, beneficiou-se de um melhor atendimento odontopediátrico, e a incidência global da doença periodontal e da perda dentária tende a ser cada vez menor. Além disso, este grupo e as gerações seguintes não deverão gastar tanto quanto se gasta hoje com implantes. Claramente, o futuro a longo prazo dos implantes dentários depende de sua democratização, eles precisam tornar-se um serviço regular no consultório do cirurgião-dentista. O mercado de implante convencional será dominado por substituições precipitadas principalmente por acidentes e lesões."

Boa saúde bucal une todas as idades

Nova Implantodontia para nova população

Considerando a importância dos *baby boomers* no desenvolvimento da Implantodontia, Cooper chama a atenção para o grande atrativo que os benefícios estéticos permanentes dos implantes representam para as gerações mais jovens, como a Geração Y. "Eles estão impulsionando o atual *boom* na cirurgia plástica e na Odontologia Estética", acredita.

As transformações demográficas pelas quais o Brasil tem passado, aliadas às melhorias na saúde bucal da população na última década, apontam para uma realidade distinta no País. Segundo a Pesquisa Nacional de Saúde Bucal 2010, realizada pelo Ministério da Saúde com o suporte da ABO, a cárie continua sendo o principal problema de saúde bucal do País – mas a si-

CD Alfredo Mikail Melo Mesquita (SP)

tuação melhorou, e os brasileiros têm perdido menos dentes. Em 2003, a doença atingia 69% da população com 12 anos de idade. Essa porcentagem diminuiu para 56% em 2010. O número médio de dentes atacados por cárie também diminuiu nas crianças: era 2,8 em 2003 e caiu para 2,1 em 2010, uma redução de 25%. Em termos absolutos, e considerando a população brasileira em 2010, essas reduções indicam que cerca de 1,6 milhão de dentes permanentes deixaram de ser afetados pela cárie em crianças de 12 anos em todo o País. Em adolescentes, a redução do número de dentes que foram poupados do ataque de cárie, em relação a 2003, chegou a aproximadamente 18 milhões. As necessidades de próteses por adolescentes reduziram-se em 52%. Entre os adultos, as extrações de dentes vêm cedendo espaço aos tratamentos restauradores, e a necessidade de prótese reduziu-se em 70%.

Para Adilson Torreão Filho, professor da ABO/PE, "é motivo de satisfação para todos que fazem da Odontologia o seu campo de trabalho e estudo constatar que no Brasil temos a perda dentária em curva descendente". Mas chama a atenção para desafios que ainda precisam ser superados, e ressalta o papel do cirurgião-dentista, em especial do implantodontista, do poder público e da iniciativa privada nesse processo. "Não podemos deixar de reconhecer que há muito ainda a fazer. Grande parte de nossa população, por limitações socioeconômicas, não tem ainda acesso ao tratamento com implantes dentários. Necessário se faz enorme esforço, não só por parte do cirurgião-dentista brasileiro, como também dos órgãos governamentais e da indústria e do comércio envolvidos, todos, juntos, somando ações e atitudes que possam levar a Implantodontia a essa camada de irmãos brasileiros", defende.

Para o professor Alfredo Mikail Melo Mesquita, doutor em Prótese pela Universidade Estadual Paulista (Unesp), a Implantodontia ainda vai ocupar lugar de destaque na rede pública de saúde. "Uma das diretrizes da Política Nacional de Saúde Bucal, publicada pelo Ministério da Saúde em 2004, contempla a inclusão da reabilitação protética na Atenção Básica. E uma das modalidades de reabilitação é a prótese sobreimplante. Portanto, em nosso ponto de vista, dentro de poucos anos teremos a implementação da Implantodontia no Sistema Único de Saúde", acredita.

CD Julio Cesar Joly (SP)

O professor Julio Cesar Joly, doutor em Clínica Odontológica na Área de Periodontia pela Faculdade de Odontologia de Piracicaba da Universidade Estadual de Campinas (FOP-Unicamp), considera também outro cenário para o futuro da Implantodontia com a mudança do perfil da população brasileira. "Talvez, com o passar dos anos, haja uma diminuição gradativa do número de perdas dentais decorrentes de problemas restauradores e periodontais. Mas continuaremos a enfrentar situações relacionadas a perdas traumáticas, agenesias e substituições de próteses convencionais."

Transformações demográficas levam a Implantodontia a um novo patamar

A Implantodontia moderna adapta-se às demandas das novas gerações

Instruções aos autores

A Revista ABO Nacional é uma publicação bimestral da Associação Brasileira de Odontologia, dirigida à classe odontológica e aberta à publicação de artigos inéditos nas categorias de pesquisa científica e relatos de caso(s) clínico(s). Artigos de revisão da literatura, bem como matérias/reportagens de opinião, só serão aceitos em caráter especial, mediante convite do Conselho Editorial Científico.

Os artigos devem ser enviados à sede administrativa da Revista ABO Nacional (Rua Dois Irmãos, 165, Recife/PE, CEP 52071-440) impressos em uma cópia, rubricadas suas páginas pelo autor principal, e em CD (mídia digital) com os arquivos de texto e imagens gravados em Word for Windows e JPEG, respectivamente.

APRESENTAÇÃO DOS ARTIGOS

Os artigos devem ser inéditos, não sendo permitida a sua apresentação simultânea em outro periódico. Reservam-se os direitos autorais do artigo publicado, inclusive de tradução, permitindo-se, entretanto, a sua reprodução como transcrição e com a devida citação da fonte (Declaração de Transferência de Direitos Autorais).

Todos os artigos são analisados pelo Conselho Editorial Científico, que avalia o mérito do trabalho. Aprovados nesta fase, os artigos são encaminhados ao Conselho Consultivo (revisão por pares), que, quando necessário, indica as retificações que devem ser feitas antes da edição.

Quando houver mais de cinco autores, justificar a efetiva contribuição de cada um deles.

Os artigos devem atender à política editorial da Revista e às instruções aos autores, baseadas no Uniform Requirements for Manuscripts Submitted to Biomedical Journals (**estilo Vancouver**), elaborado pelo International Committee of Medical Journal Editors (ICMJE).

O **idioma** do texto pode ser o português (neste caso, com título, *keywords e abstratc* em inglês); ou inglês, desde que tenham título, palavras-chave e resumo traduzidos para o português, pelo autor.

Exige-se declaração assinada pelo autor e coautore(s), responsabilizando se pelo trabalho, constando nome, endereço, telefone e e-mail do autor que ficará responsável pela correspondência (Declaração de Responsabilidade), em duas vias (original e cópia). Recomenda-se que os autores retenham cópia em seu poder.

Os **artigos** devem ser digitados (fonte Times New Roman, corpo 12) e impressos em folha de papel tamanho A4, com espaço duplo e margens laterais de 3 cm, e ter até 15 laudas com 30 linhas cada (incluindo ilustrações).

As **ilustrações** (fotografias, tabelas, quadros, gráficos e desenhos), limitadas até o número máximo de 10 e citadas no texto do trabalho; devem ser apresentadas em folhas separadas e numeradas, em algarismos arábicos. Cada tipo de ilustração deve ter a numeração própria sequencial de cada grupo. As legendas das fotografias, desenhos e gráficos devem ser claras, concisas e localizadas abaixo das ilustrações, precedidas de numeração correspondente.

As **fotografias/imagens** devem ser enviadas impressas (dimensão 12 x 9 cm, em papel fotográfico brilhante e contraste correto) e digitalizadas (arquivos JPEG - 300 DPIs - gravados em CD).

As **tabelas** devem ser numeradas, consecutivamente, em algarismos arábicos. As legendas das tabelas e quadros devem ser colocadas na parte superior das mesmas. Não traçar linhas internas horizontais ou verticais. As notas explicativas devem vir no rodapé da tabela.

Para **unidades de medida**, usar somente as unidades legais do Sistema Internacional de Unidades (SI). Quanto às abreviaturas e símbolos, utilizar somente abreviaturas padrão. O termo completo deve preceder a abreviatura quando ela for empregada pela primeira vez, salvo no caso de unidades comuns de medida.

As **notas de rodapé** são indicadas por asteriscos e restritas ao indispensável.

Ética

Estudos que envolvam seres humanos ou animais, ou suas partes, bem como prontuários e resultados de exames clínicos, devem estar de acordo com a Resolução 196/96 do Conselho Nacional de Saúde e seus complementos. É necessário o envio do documento comprobatório desta legalidade aprovado pelo Comitê de Ética em Pesquisa da Unidade, o qual deve ser citado no texto do item Material e Métodos ou Relato de Caso, conforme a categoria do trabalho, fazendo constar um Termo de Consentimento Livre e Esclarecido (TCLE) do paciente.

Preparo do trabalho

1.Página de identificação: Deve conter o título do artigo e subtítulo em português e inglês (conciso, porém informativo); nome do(s) autor(es) e coautor(es), indicando **em nota de rodapé a titulação máxima e uma única filiação por autor, sem abreviaturas**. **Ex.:** Professor Associado da Universidade Federal de Pernambuco **ou** Doutor em Odontopediatria pela Universidade de São Paulo. Incluir o endereço eletrônico de cada um. Abaixo do título deve ser indicada a categoria do trabalho, e, no caso de ser baseado em Trabalhos de Conclusão de Curso/ Monografias / Dissertação ou Tese, informar e colocar o nome da instituição e o ano da defesa.

Resumo/*Abstract* : Deve apresentar-se em um texto de 250 palavras, contendo o objetivo, o método, os resultados e as conclusões do trabalho. Utilizar o verbo na terceira pessoa do singular e na voz ativa. Não deve incluir citações bibliográficas. Os resumos dos artigos originais devem conter informação estruturada constituída de: **Introdução – Material e Métodos – Resultados –**

Conclusões. Para outras categorias, o formato do resumo deve ser o narrativo.

Abstract em inglês para os trabalhos em português, ou em português ou espanhol caso o texto principal seja apresentado em inglês.

Palavras-chave/*Keywords*: identificam o conteúdo dos artigos. Consultar os Descritores em Ciências da Saúde (DeCS/Bireme), disponíveis em www.bireme.br/decs, e Medical Subject Headings do Index Medicus.

Estrutura do texto

A – Trabalho de Pesquisa Científica

INTRODUÇÃO – Deve ser concisa, explanar os pontos essenciais do assunto e o objetivo do estudo baseado em referências fundamentais.

MATERIAL E MÉTODOS – Descreve a seleção dos indivíduos que intervieram na pesquisa, incluindo os controles e os métodos relacionados às etapas da pesquisa.

Os métodos e os equipamentos (apresentar nome, cidade e país do fabricante entre parênteses), bem como os fármacos, incluindo os nomes genéricos e produtos químicos, devem ser identificados no texto.

RESULTADOS – Apresentar os resultados, sempre que possível, subdivididos em itens e apoiados em gráficos, tabelas, quadros e figuras.

DISCUSSÃO – Enfatizar os aspectos novos e importantes do estudo e não repetir em detalhes o que já foi citado em Introdução e Resultados.

CONCLUSÃO(ÕES) – Vincular as conclusões aos objetivos do estudo e respaldadas pelos dados. Quando for conveniente, incluir recomendações.

AGRADECIMENTOS – Quando necessários, devem ser mencionados os nomes dos participantes, instituições e/ou agências de fomento (com número do processo) que contribuíram para o trabalho.

REFERÊNCIAS

B – Trabalho de relato de caso(s) clínico(s):

INTRODUÇÃO
RELATO DE CASO
DISCUSSÃO
CONCLUSÃO(ÕES)
AGRADECIMENTOS
REFERÊNCIAS

REFERÊNCIAS

No máximo em número de 30. Devem ser numeradas de acordo com a ordem em que foram mencionadas pela primeira vez no texto, de acordo com o estilo Vancouver, conforme orientações fornecidas pelo International Committee of Medical Journal Editors (ICMJE). Disponível em: www/nlm.nih.gov/bsd/uniform_requi rements.html

Publicações com até seis autores, citam-se todos; além de seis, acrescentar em seguida à expressão *et al*.

Os títulos dos periódicos devem ser abreviados de acordo com o List of Journals Indexed in Index Medicus (http://www.nlm.nih.gov/)

Exemplos:

Artigo de periódico

Brinhole MCP, Teixeira R, Tosta M, Giovanni EM, Costa C, Melo JAJM, *et al*. Intubação submental: evitando a traqueostomia em cirurgia bucomaxilofacial. Rev Inst Ciênc Saúde. 2005 abr-jun; 23(2):169-72.

Artigo de periódico em formato eletrônico

Abood S. Quality improvement initiative in nursing homes: the ANA acts in an advisory role. Am J Nurs [serial on the Internet]. 2002 Jun [cited 2002 Aug 12];102(6):[about 3 p.]. Available from: www.nursingworld. org/AJN/2002/june/Wawatch.htm

Livro

Newman MG. Carranza periodontia clínica. 9ª ed. Rio de Janeiro : Guanabara Koogan; 2004.

Dissertação e Tese

Ferreira TLD. Ultra-sonografia – recurso imaginológico aplicado à Odontologia [dissertação de mestrado] São Paulo: Faculdade de Odontologia da Universidade de São Paulo; 2005.

Citações no texto

No texto, identificar os autores em algarismos arábicos sobrescritos, correspondente às referências. Ex: A prótese adesiva foi introduzida há poucas décadas[3].

Citar os nomes dos autores no texto com seus respectivos números sobrescritos e data entre parênteses só quando for necessário enfatizá-los. Quando houver dois autores, mencionar ambos ligados pela conjunção "e"; se forem mais de três, cita-se o primeiro autor seguido da expressão *et al*. Ex: Loe *et al*.[2] (1965) comprovaram que o acúmulo de placa bacteriana está relacionado com o desenvolvimento da gengivite.

Citação de citação (*apud*) e comunicação pessoal devem ser citadas no texto e indicadas em notas de rodapé, com asterisco, sem fazer parte da lista de referências.

CHECK LIST PARA ENVIO

1. Manuscrito (01 original impresso rubricado em suas páginas pelo autor principal e 01 CD com arquivos do manuscrito gravados)
2. Documento comprobatório da legalidade ética do trabalho aprovado pelo Comitê de Ética em Pesquisa da Unidade, conforme resolução 196/96 e suas complementares do Conselho Nacional de Saúde do Ministério da Saúde, Termo de Consentimento Livre e Esclarecido (casos clínicos)
3. Formatação e apresentação do texto de acordo com as Instruções aos Autores
4. Referências segundo estilo Vancouver
5. Declaração de transferência de direitos autorais (ver em www.abo. org. br)
6. Declaração de responsabilidade (ver em www.abo.org.br)

Fale conosco
Dúvidas ou sugestões: Telefax (+55 81) 3269.5576 / 3441.0678
E-mail: revista.abo@bol.com.br

Pesquisa científica

Prevalência de pulpotomias e pulpectomias na Clínica de Odontopediatria da UFPE

Prevalence of pulpotomy and pulpectomy at the Clinic of Pediatric Dentistry (UFPE)

George Henrique dos Santos Maia[I]
Micherlane Freire de Santana[I]
Paula Andréa de Melo Valença[II]
Márcia Maria Vendiciano Barbosa Vasconcelos[III]

RESUMO

Objetivo - O objetivo deste estudo foi determinar a prevalência de pulpotomias e pulpectomias com base na avaliação das películas radiográficas presentes nos prontuários dos pacientes, bem como identificar a idade de maior incidência e observar qual elemento dentário mais afetado pela realização destes procedimentos. **Materiais e Métodos -**A coleta dos dados se deu na Clínica de Odontopediatria da UFPE, durante o período de 2006 a 2008. **Resultados -** Nos 557 prontuários pesquisados, foram encontrados 187 procedimentos de terapia pulpar (pulpotomia e/ou pulpectomia). O maior índice de ocorrências foi constatado em crianças de 3 a 5 anos, sendo os segundos molares decíduos inferiores os elementos dentários mais tratados. **Conclusão -** A frequência de procedimentos de terapia pulpar evidenciou a preocupação por parte da academia em utilizar procedimentos terapêuticos que prolonguem a manutenção do elemento decíduo na cavidade bucal.

Palavras-chave: Pulpotomia. Pulpectomia. Cárie Dentária. Odontopediatria.

ABSTRACT

Objective - *The objective of this study was to determine the prevalence of pulpotomy and pulpectomy based on evaluation of x-ray filme present impatitents' medical records and see which tooth was affected by the performance of these procedures.* ***Methods -*** *Data collection took place at the clinic of Pediatric Dentistry, UFPE, during the period 2006 to 2008.* ***Results -*** *557 records, we found187 procedures, pulp therapy (pulpotomy and / or pulpectomy). The highest occurrence was found in children aged 3 to 5 years, with the lowerprimary molars were the teeth most frequently treated.* ***Conclusion -*** *The frequency of root canal therapy procedures revealed a concern from the academy to use therapeutic procedures that prolong the retention of deciduous element in the oral cavity.*

Keywords: *Pulpotomy. Pulpectomy. Dental Caries. Pediatric Dentistry.*

INTRODUÇÃO

A presença de todos os dentes decíduos tem importância fundamental para o bom desempenho das funções mastigatória, articular, respiratória, digestiva, de fonação e de oclusão. Influencia diretamente na harmonia dos arcos dentais, servindo de guia para a irrupção correta dos dentes permanentes. Por essas razões, é essencial a sua manutenção até a época normal de esfoliação, a fim de permitir o correto crescimento e desenvolvimento dos maxilares e músculos da face. Sendo assim, a deterioração dos dentes decíduos interfere em todo processo de desenvolvimento infantil[1-4].

Vários estudos epidemiológicos têm destacado as perdas precoces de dentes decíduos, assinalando sua relevância e sua associação com o surgimento de anormalidades de oclusão[5-7].

Pesquisas também revelaram que a incidência de cárie na dentição decídua é significativa, e cerca de 75% dos dentes com cárie profunda apresentam comprometimento pulpar[8].

Levando-se em conta os pressupostos de que a perda precoce do dente decíduo acarreta impacto sobre a saúde oral do paciente infantil, a literatura converge para a importância da manutenção dos dentes decíduos em condições anatomofuncionais favoráveis até o momento de sua esfoliação fisiológica[9].

O conjunto de ações aplicadas para

I Graduado em Odontologia pela Universidade Federal de Pernambuco (UFPE)
II Doutoranda em Saúde da Criança e do Adolescente (UFPE)
III Professora adjunta, Departamento de Odontologia Preventiva (UFPE)

este fim está inserido em uma proposta de trabalho que envolve não só o diagnóstico precoce, mas também a utilização de procedimentos terapêuticos menos invasivos. A aplicação destes princípios na clínica odontopediátrica tem uma forte repercussão na biologia do desenvolvimento dentário e esquelético.

A literatura científica relata que, para se estabelecer um diagnóstico do correto grau de envolvimento pulpar de um dente atingido por cárie, deve ser levada em consideração a história clínica do paciente, incluindo o histórico da dor, o exame clínico, a determinação da vitalidade pulpar e o resultado do laudo radiográfico, em que são observados diferentes aspectos, tais como a presença ou não de lesões periapicais e/ou espessamento do ligamento periodontal[2].

Estudos mostraram que,das patologias pulpares decíduas mais comuns, as inflamatórias são as mais frequentes, especialmente as agudas, que, em sua fase inicial, podem ter caráter de reversibilidade, apresentando como característica clínica a presença de dor provocada, de curta duração, intermitente, localizada e exacerbada com frio. Mas o fenômeno inflamatório pode intensificar,e a polpa pode entrar em estágio irreversível de reação, sendo a dor espontânea, exacerbada com calor e atenuada com o frio, de longa duração, contínua e difusa[11].

Assim sendo, a terapia pulpar desempenha papel fundamental em casos de cáries de acometimento precoce e de traumatismos dentários, os quais afetam um número significativo de crianças na fase de dentição decídua. Sua terapêutica inclui algumas opções de tratamento que dependem do grau de comprometimento pulpar e de seu estágio de inflamação, sendo a situação, responsável por determinar a escolha do tratamento mais adequado[12,13].

A pulpotomia tem como princípio básico a remoção total da polpa coronária e a subsequente proteção dos filetes remanescentes radiculares em condições de saúde, permitindo que o ciclo biológico de reabsorção radicular ocorra naturalmente. Quando corretamente indicada, mantém o dente até sua época natural de esfoliação, contribuindo, assim, com a preservação de suas funções[2].

Já a pulpectomia é indicada para o quadro de dor espontânea, provocada por lesão periapical, e tem a finalidade de manter o elemento dentário em função e impedir que as bactérias migrem para o gérmen do sucessor permanente. Apesar da viabilidade e dos resultados dessa terapia haverem sido questionados em relação aos dentes decíduos, sabe-se hoje que é perfeitamente possível realizá-la com sucesso. Para tanto, diferentes técnicas para tratamento de canal radicular são propostas na bibliografia pesquisada, recomendando diversas soluções irrigadoras, meios de preparo dos canais radiculares, curativos de demora e materiais obturadores[14,15].

Dentro da realidade exposta do poder destrutivo da cárie na infância e da importância de terapias que prolonguem a manutenção do elemento dentário na cavidade oral, este trabalho se propõe a descrever a situação da saúde bucal de uma parcela da população infantil atendida pela Clínica de Odontopediatria da Universidade Federal de Pernambuco, no período de 2006 a 2008.

Utilizando-se levantamentos epidemiológicos como prevalência de pulpotomias e pulpectomias, a idade de maior incidência e o elemento dentário mais afetado na realização destes procedimentos, é possível adotar estratégias de trabalho que tenham como finalidade a solução dos problemas de saúde bucal da população estudada e de toda uma coletividade.

METODOLOGIA

Questões éticas

A presente pesquisa foi desenvolvida posteriormente à aprovação do Comitê de Ética em pesquisa envolvendo seres humanos do Centro de Ciências da Saúde da Universidade Federal de Pernambuco, conforme a resolução 196/96 e suas complementares do Conselho Nacional de Saúde, tendo como protocolo de registro nº 278/09. Existindo a concordância dos responsáveis pelos prontuários da clínica de odontopediatria, através de um termo de consentimento livre e esclarecido.

Tipo de estudo

Trata-se de um estudo de prevalência, descritivo e de caráter retrospectivo. Tem como população-alvo prontuários de pacientes na faixa etária de 3 a 11 anos, atendidos na Clínica de Odontopediatria da Universidade Federal de Pernambuco no período de 2006 a 2008.

Universo e amostra

O universo da pesquisa foi composto por 557 prontuários, 242 referentes ao ano de 2006, 233 de 2007 e 82 prontuários de 2008, totalizando uma amostra de 187 procedimentos relativos à terapia pulpar.

Análise dos dados

Após a análise dos dados, foram quantificadas as ocorrências de pulpotomias e pulpectomias, com base na avaliação das películas radiográficas. As informações coletadas foram armazenadas em um banco de dados elaborado para esta finalidade, através do programa Epi Info 6.04. Foram utilizados os programas Check e Validade para controle da qualidade da digitação. A análise dos dados também foi feita por meio do Epi-Info. O teste do qui-quadrado foi empregado para verificar a associação entre as variáveis categóricas, tomando-se o valor de $p < 0,05$ como estatisticamente significante.

Riscos e benefícios

Não existiram riscos relacionados ao atendimento odontológico, uma vez que o trabalho foi realizado com prontuários e radiografias. Todos os cuidados foram observados para evitar o risco de extravio

de alguma ficha clínica ou radiografia durante o manuseio do material.

Os benefícios proporcionados pela pesquisa são subsídios que permitem uma melhor compreensão da situação da saúde bucal de uma parcela da população infantil atendida pela Clínica de Odontopediatria da Universidade Federal de Pernambuco.

Tabela 1 - Prevalência de pulpotomias e pulpectomias no período de 2006-2008.

Procedimento	%	N
Pulpotomia	50,80%	95
Pulpectomia	49,20%	92
P > 0,05		

Tabela 2 - Procedimento de maior incidência de acordo com faixa etária.

Faixa etária	Pulpotomia %	n	Pulpectomia %	n	Terapia pulpar %	N
03-05 anos	51,49	52	48,51	49	54,01	101
06-11 anos	50,00	43	50,00	43	45,99	86
P > 0,05						

RESULTADOS

A Tabela 1 mostra a distribuição da frequência de pulpotomias e pulpectomias, havendo uma maior prevalência da pulpotomia.

Verificou-se o elemento dentário de maior incidência na realização de procedimentos de terapia pulpar. Observou-se que a maioria dos dentes pulpotomizados e/ou pulpectomizados foram os segundos molares decíduos inferiores.

A Tabela 2 mostra a distribuição da incidência de pulpotomias e pulpectomias de acordo com faixa etária. A população estudada pertencia à faixa etária de 3 a 11 anos. O grupo de 3 a 5 anos apresentou uma maior prevalência do número de pulpotomias, enquanto que o de 6 a 11 demonstrou o mesmo percentual para ambos os procedimentos.

DISCUSSÃO

O tratamento mais aplicado a elementos decíduos que apresentam o tecido pulpar atingido por cárie é a pulpotomia[16]. Esse fato também pode ser confirmado através dos resultados obtidos ao final desta pesquisa, nos quais se observou um maior índice de procedimentos de pulpotomia (50,80%).

Contudo, Pinto (2006)[17], em seu estudo sobre análise das necessidades de tratamento odontológico dos pacientes infantis atendidos no serviço de triagem e semiologia da FOP-Unicamp, encontrou um total de 102 (83,60%) dentes decíduos indicados para pulpectomia e 20 (16,40%) dentes indicados para pulpotomia. Resultados semelhantes aos encontrados por alguns autores que examinaram 454 prontuários de pacientes de 3 a 12 anos de idade e observaram que aproximadamente 50% das intervenções pulpares se relacionaram às pulpectomias, 22% à pulpotomia, 18% ao capeamento direto, 10% ao capeamento indireto e menos de 2% à curetagem pulpar[16]. Um estudo realizado na Clínica Integrada Infantil da Universidade Federal de Alagoas observou que, dos 118 atendimentos por motivo de dor de dente, 48,3% estavam relacionados à cárie, 22,8% à pulpite irreversível (pulpectomia) e 16,1% à pulpite reversível (pulpotomia)[18].

Buscou-se, também, com esse estudo, evidenciar que elemento dentário foi mais acometido por procedimentos de terapia pulpar. Obteve-se o maior percentual para tratamentos nos segundos molares decíduos inferiores. Corroborando com muitos resultados encontrados na literatura[15,17,18,19] e podendo estar relacionado à sua localização na cavidade bucal, dificultando o acesso da escova para a higienização pela criança.

No presente estudo, ao correlacionar a necessidade de terapia pulpar à idade dos pacientes de uma maneira geral, percebeu-se que as crianças entre 3 e 5 anos apresentaram um índice maior de pulpotomias (51,49%), enquanto as de 6 a 11 anos apresentaram o mesmo percentual para ambos os procedimentos. Os dados ressaltam uma grande necessidade de realizações de programas de prevenção e promoção de saúde bucal direcionados à segunda infância (3-5 anos).

No entanto, no estudo de Pinto (2006)[17], houve uma predileção por pulpotomias pelo grupo situado entre 5 e 6 anos (41,67%) , seguido pelas faixas etárias de 7 a 8 anos, 3 a 4 anos, 9 a10 anos e 11 a 12 anos, com respectivamente 33,33%, 16,67%, 8,33% e 0,00%. Com relação à necessidade de pulpectomia, houve maior número de pacientes no conjunto de idade dos 7 aos 8 anos, com 33,33%, seguidos pelos pacientes entre 9 e 10 anos, logo a seguir os que estão entre 5 e 6 anos, posteriormente os de 11 e 12 anos e, finalmente, os de 3 a 4 anos, com respectivos percentuais de 22,22%, 18,18%, 16,16% e 10,10%.

Ao pesquisar embasamentos teóricos que fundamentassem a referente pesquisa, notou-se uma carência de estudos acerca da prevalência de procedimentos de terapia pulpar em pacientes infantis. Sendo maioria dos trabalhos encontrados referentes aos materiais empregados em tais procedimentos.

CONCLUSÃO

Dentro do proposto pela pesquisa, conclui-se que:

- A frequência de 187 procedimentos de terapia pulpar (pulpotomia e/ou pulpectomia) evidenciou a preocupação por parte da academia em utilizar procedimentos terapêuticos que prolonguem a manutenção do elemento decíduo na cavidade bucal.

- Os segundos molares decíduos inferiores foram os elementos dentários mais acometidos por procedimentos de terapia pulpar.
- A faixa etária de 3 a 5 anos apresentou a maior frequencia na realização dos procedimentos de terapia pulpar.

REFERÊNCIAS

1. Garcia IF, Lopes BMM, Mateo. Importancia de los dientes temporales. Su cronología de erupcion. Rev Pediatr Aten Primaria. 2003;5: 439-45
2. Bengston NG, Bengston AL. Emergências endodônticas. RGO. 2001 jan/mar; 49 (1): 47-51.
3. Nogueira AJS *et al.* Perdas precoces de dentes decíduos e suas consequências para dentição futura elaboração de propostas preventivas. Rev ABO Nac. 1998; 6(4): 228-233.
4. Pinto V. Prevenção da cárie dental. In: Saúde bucal coletiva. 5 ed. São Paulo: Santos; 2008. p. 371-84.
5. Alamoudi N. The prevalence of crowding, attrition, midline discrepancies and premature tooth loss in the primary dentition of children in Jeddah, Saudi Arabia. J Clin Pediatr Dent. 1999 Fall;24(1):53-8.
6. Alsheneifi T, Hughes CV. Reasons for dental extractions in children. Pediatr Dent. 2001 Mar-Apr;23(2):109-12.
7. Batista AMR. Prevalência e etiologia da perda precoce de dentes decíduos nos pacientes atendidos na Clínica de Odontopediatria da Universidade Federal de Santa Catarina [dissertação]. Florianópolis: Universidade Federal de Santa Catarina, Centro de Ciências da Saúde; 2006.
8. McDonald R, Avery DR. Tratamento de cáries profundas, exposições pulpares e dentes despolpados. In: Odontopediatria. 5 ed. Rio de Janeiro: Guanabara Koogan; 1991. p.279-85.
9. Moretti ABS. Estudo clínico, radiográfico e microscópico dos efeitos do formocresol de Buckley diluído a 1/5, hidróxido de cálcio PA e agregado de trióxido mineral (MTA) em pulpotomias de dentes decíduos humanos [dissertação]. Bauru: Universidade de São Paulo, Faculdade de Odontologia de Bauru; 2008.
10. Estima DCC, Vasconcelos MMVB, Couto GBL, Maciel ACFQ, Botelho KVG, Melo MMDC. Avaliação clínica e radiográfica do emprego do mineral trióxido agregado (MTA) em dentes decíduos pulpotomizados. Odontol Clín-Cient. 2009 abr-jun; 8(2): 157-62.
11. Coser RM, Giro EMA. Tratamento endodôntico de molares decíduos humanos com necrose pulpar e lesão periapical. PGR: Pós-Grad Fac Odontol São José dos Campos. 2002 jan-abr; 5(1): 84-92.
12. Götze GR. Avaliação de dentes decíduos anteriores submetidos a tratamento de canal radicular utilizando ácido cítrico como agente irrigante [dissertação]. Rio de Janeiro: Universidade Federal do Rio de Janeiro, Faculdade de Odontologia; 2005.
13. Holan G, Eidelman E, Fuks AB. Long-term evaluation of pulpotomy in primary molars using mineral trioxide aggregate or formocresol. Pediatr Dent. 2005 Mar/Apr;27(2):129-36.
14. Guedes-Pinto AC, Duarte DA. Pulpectomia em odontopediatria. In: Guedes-Pinto AC. Reabilitação em odontopediatria: atendimento integral. São Paulo: Santos; 1998. p.103-19.
15. Sommer S, Barros AGZ, Lima GC, Viana ES, Kramer PF. Perfil dos pacientes atendidos na Clínica de Odontopediatria do Curso de Odontologia da ULBRA Canoas/RS. Stomatos. 2008 jul/dez; 14(27): 3-16.
16. Fernandes DSC, Faraco Júnior IM, Kramer PF, Ulian J. Pulpotomias com formocresol em dentes decíduos: Avaliação clínica e radiográfica. RGO. 2003 jul/set; 51(3): 154-61.
17. Pinto LSS. Análise das necessidades de tratamento odontológico dos pacientes infantis atendidos no serviço de triagem e semiologia da FOP-UNICAMP [dissertação]. Piracicaba: Universidade Estadual de Campinas, Faculdade de Odontologia de Piracicaba; 2006.
18. Amorim NA, Silva TRC, Santos LM, Tenório MDH, Reis JIL. Urgência em odontopediatria: perfil de atendimento da clínica integrada infantil da FOUFAL. Pesq Bras Odontoped Clin Integr. 2007 set/dez; 7(3): 223-7.
19. Rigo L, Souza EA, Junior AFC. Experiência de cárie dentária na primeira dentição em município com fluoetação das águas. Rev Bras Saúde Matern Infant. 2009 out/dez; 9 (4): 435-42.

Data de recebimento: 15/10/2010
Data de aceite para publicação: 31/03/2011
Endereço para correspondência:
George Henrique dos Santos Maia
E-mail: geo_henrique@hotmail.com

Pesquisa científica

Perfil estomatológico de pacientes psoriátricos - Análise de 50 casos

Stomatologic feactures in psoriatric patients - Analysis of 50 cases

Lair Mambrini Furtado[I]
Luiz Fernando Barbosa de Paulo[II]
Roberta Rezende Rosa[II]
Antônio Francisco Durighetto Junior[III]
José Joaquim Rodrigues[IV]

RESUMO

Introdução - A psoríase é uma doença dermatológica crônica que acomete cerca de 3% da população mundial e pode representar um fator importante de exclusão social. A manifestação bucal ainda é um assunto controverso na literatura sendo descrita como lesões brancas, eritematosas, úlceras e papuloescamosa. **Objetivos -** Avaliar a presença de manifestações bucais da psoríase, considerando-se a localização e as características clínicas das lesões encontradas, o sexo, a idade e a raça dos acometidos. **Métodos -** Estudo observacional, do tipo transversal, com pacientes que procuraram atendimento no ambulatório de dermatologia do Hospital de Clínicas da Universidade Federal de Uberlândia (HCUFU) entre dezembro de 2006 a novembro de 2007 (n=50). **Resultados -** A idade variou entre 7 e 78 anos com media de idade de 43,58 anos e mediana de 45 anos. Não houve predileção por sexo, sendo que 26 pacientes eram do sexo masculino e 24 feminino. No exame bucal foram encontradas lesões em 44% dos pacientes, sendo 16 lesões em língua (53,3%) na forma de fissuras ou áreas despapiladas, 2 em mucosa jugal (6,7%) na forma de placas brancas, 5 em lábio (16,7%) na forma de queilites e ressecamento e 7 lesões eritematosas em palato (23,3%). **Conclusões -** Não foi possível identificar alteração que pudesse estar associada à psoríase, visto que nenhuma lesão acompanhou o quadro da doença cutânea ou teve diagnóstico histológico confirmado. Com relação às alterações em língua, tais como língua fissurada e língua geográfica, a incidência encontrada foi muito próxima a outros estudos em pacientes sem uma doença de base importante.

Palavras-chave: Psoríase. Leucoplasia bucal. Doenças da boca.

ABSTRACT

Introduction - *Psoriasis is a chronic dermatologic disease that affects at least 3% of the world population. Oral manifestation is still a controversy in the literature. It has been described by some authors in clinical case reports as white or erythematous lesions, ulcers and descamative papules.* ***Objectives*** *- To evaluate the presence of oral manifestations associated with psoriasis, considering location and clinical characteristics of the lesions and also gender, age and race of patients.* ***Method -*** *It was an observational, cross-sectional study of patients who sought for treatment at the Dermatology Service of the University Hospital (Uberlândia Federal University); between December 2006 and November 2007 (n=50) .* ***Results -*** *Age varied from 7 to 78 years, mean age of 43,58 years and median of 45 years. There was no predominance of male (n=26) or female (n=24) patients. Lesions were found in 44% of patients, 16 (53,3%) of these lesions were in tongue, 2 (6,7%) white plaques in the cheeks, 5 (16,7%) lesion in lips as cheilitis and dryness and 7 (23,3%) erythematous areas in the hard palate.* ***Conclusions -*** *After all, it was not possible to make any specific association between oral lesions and psoriasis because the lesions did not follow the cutaneous disease stage nor was histologically confirmed. Also the tongue alterations incidence identified in this study was similar to that found in population without other diseases.*

Keywords: *Psoriasis. Oral manifestation. Leukoplakia. Oral mouth diseases.*

I Professor Mestre Assistente do Departamento de Cirurgia e Traumatologia Bucomaxilofacial da Faculdade de Odontologia da Universidade Federal de Uberlândia (UFU).
II Mestrandos em Clínica Integrada, Faculdade de Odontologia (UFU).
III Professor Doutor Titular do Departamento de Diagnóstico Estomatológico (UFU).
IV Médico Administrativo Especialista do Ambulatório de Dermatologia. Responsável pelo Ambulatório de Psoríase da Faculdade de Medicina (UFU).

INTRODUÇÃO

Psoríase é uma desordem inflamatória crônica descamativa, remitente e recidivante da pele; possui um impacto social considerável e, frequentemente, é subestimada por muitos profissionais da área da saúde[1]. A etiologia ainda não está completamente estabelecida, mas evidências sugerem uma agregação de fatores hereditários, genéticos e psicossomáticos[2-5]. Ela acomete de 1 a 3% da população, se manifesta principalmente

na segunda e terceira década de vida, pode apresentar predileção ao gênero masculino[6-8], mas, existem relatos com predileção ao feminino[9,10] e outros sem variação[11,12]. Acomete na sua grande maioria as pessoas de pele branca e raramente as de pele escura[13].

De acordo com a Sociedade Brasileira de Dermatologia pode ser classificada em: vulgar, pustular, palmoplantar, invertida, artropática, eritrodérmica, ungueal e gutata[14]. A forma de manifestação mais frequente é a vulgar ou em placas, que se apresenta na forma de lesões de tamanhos variados, delimitadas e avermelhadas, com escamas secas, aderentes, prateadas ou acinzentadas que surgem no couro cabeludo, joelhos e cotovelos[14,15].

Embora as lesões possam surgir em qualquer região do corpo, apresentam predileção para as superfícies extensoras, principalmente joelho e cotovelo, unhas, couro cabeludo, áreas genitais e, às vezes, com comprometimento articular[16-19]. A simetria é regra, embora possa haver lesão única[20].

A psoríase, também conhecida como Síndrome de Willan-Plumb, é caracterizada por pápulas ou placas eritêmato-escamosas, bem delimitadas, recobertas por escamas brancas prateadas e envolvidas por halo periférico claro (halo de Woronoff). As placas são usualmente sólidas, bordas bem definidas e podem variar de tamanho indo de alguns milímetros à áreas extensas cobrindo todo o tronco. De modo geral, as lesões são assintomáticas, entretanto, alguns pacientes referem sensação de queimação, dor e prurido. O ato de coçar a ferida pode eliminar as escamas brancas, dando origem a minúsculos pontos de sangramento que caracterizam o sinal de Auspitz[2,6,21-25].

Os pacientes acometidos pela psoríase podem apresentar duas fases de evolução da doença, sendo a fase evolutiva ou aguda com intensa sintomatologia e a fase estável ou assintomática com remissão das manifestações clinicas[3,15].

As manifestações da Psoríase Oral (PO) em contraste com a psoríase cutânea, são consideradas raras por diversos autores na literatura[13,17]. Os primeiros casos de psoríase oral foram relatados por Oppenheim e Thimm[18] (1903) e Pindborg[26] (1985) que descreveram quatro tipos de lesões sendo algumas caracterizadas por minúsculas placas arredondadas, bem definidas de coloração cinza para amarelo-esbranquiçada; outras de forma rendilhada em espiral, branca e elevada que se assemelhavam a lesão em pele; outra em forma de mácula vermelho rubro na mucosa bucal identificada na fase aguda da psoríase e finalmente a língua geográfica, que frequentemente acomete pacientes com psoríase.

O quadro histológico das lesões orais é caracterizado por paraqueratose com um infiltrado inflamatório intenso, edema, vasos dilatados e presença de agrupamentos de neutrófilos, os microabcessos de Munro[1,12,13].

O propósito desse estudo é investigar quais as lesões da cavidade bucal, presentes nos pacientes psoriáticos que poderiam ser caracterizadas como psoríase oral.

MATERIAL E MÉTODO

O presente estudo observacional do tipo transversal teve como população-alvo os pacientes portadores de psoríase que já haviam sido diagnosticados através de biópsia em pele e classificados de acordo com a Sociedade Brasileira de Dermatologia pelo Serviço de Dermatologia do Hospital das Clínicas de Uberlândia (HCUFU) entre dezembro de 2006 e novembro de 2007.

A amostra estudada foi de conveniência e a seleção dos participantes foi aleatória, entre os pacientes atendidos no ambulatório de dermatologia do HCUFU. O critério de inclusão foi estabelecido para pacientes com diagnóstico confirmado de psoríase. Excluíram-se do estudo pacientes que não concordaram em participar de forma voluntária e que não apresentaram diagnóstico clínico e histopatológico confirmado para a psoríase.

A avaliação bucal dos pacientes incluídos na pesquisa seguiu uma rotina clínica preconizada por Sonis[27] (1996) e para uma maior facilidade de tabulação dos dados, a cavidade bucal foi dividida nos seguintes setores: lábios, mucosa jugal, palato, língua, soalho e gengiva inserida. O exame intrabucal foi realizado por um único avaliador, especialista em Cirurgia e Traumatologia Bucomaxilofacial e com prática clínica em Estomatologia. A coleta e o manuseio dos dados se concretizaram através de uma Planilha Eletrônica do Tipo Excel (2002), idealizada com todos os dados específicos de cada paciente.

O programa estatístico utilizado foi o SPSS 15.0, 2006, e as variáveis analisadas foram idade, sexo, raça, classificação e quadro da psoríase, história familiar, presença ou não de lesões orais, localização e características clínicas e histológicas, se necessário, das lesões orais observadas.

Para atender às exigências éticas e científicas estabelecidas nas normas de pesquisa envolvendo seres humanos (Resolução 196/96) do Conselho Nacional de Saúde, o referido projeto foi submetido ao Comitê de Ética em Pesquisa da Universidade Federal de Uberlândia e aprovado de acordo com o parecer 424/06. Previamente à realização dos exames clínicos, foi solicitada a autorização do paciente ou responsável mediante a assinatura do termo de consentimento livre e esclarecido.

RESULTADOS

Foram avaliados 50 pacientes no ambulatório de psoríase da Faculdade de Medicina da Universidade Federal de Uberlândia, sendo que 26 pertenciam ao sexo masculino e 24 ao feminino. A idade dos pacientes variou entre 7 e 78 anos, sendo a faixa etária mais frequente dos 41 aos 50 anos. Quarenta e dois (84%) pacientes eram leucodermas, cinco (10%) feodermas e apenas três (6%) melanodermas (Gráfico 1).

Com relação a sua forma de manifestação, a psoríase vulgar foi mais frequente com 38 (76%) casos, seguida pela forma palmoplantar com 6 (12%) pacientes. As formas pustular e eritrodérmica apresentaram 2 casos cada (4%) e as formas gutata e artropática um caso cada (2%). Quarenta (80%) pacientes estavam com o quadro da doença estável e 17 (34%) relataram história familiar positiva.

Após o exame clínico, verificou-se que 22 pacientes apresentavam algum tipo de lesão na cavidade oral, sendo 12 do gênero masculino e 10 do feminino.

Das 30 lesões bucais encontradas nos 22 pacientes, 16 eram em língua, 2 em mucosa jugal, 5 em lábio e 7 em palato. Não foram encontradas lesões em gengiva e em soalho bucal (Tabela 1).

Biópsias foram realizadas em quatro pacientes a fim de estabelecer diagnóstico definitivo de psoríase para lesões bucais suspeitas, sendo que em dois casos o resultado foi de hiperqueratose nas lesões brancas de mucosa jugal, uma candidose e uma hiperplasia fibrosa nas lesões eritematosas em palato.

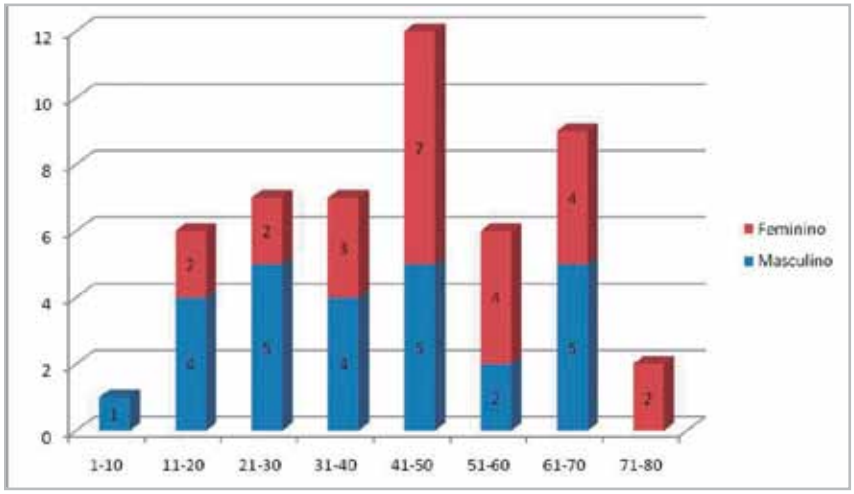

Gráfico 1 - Distribuição por gênero e idade dos 50 pacientes portadores de Psoríase.

DISCUSSÃO

No presente estudo foram avaliados 50 pacientes, sendo 26 do sexo masculino e 24 do sexo feminino. Segundo Morris *et al.*[8] (1992), a doença mostrou certa predileção pelo sexo masculino, porém outros autores[9,10] demonstraram o inverso. Já neste estudo, não foi possível definir essa predileção, tendo como provável justificativa o número de amostras utilizadas.

A forma de manifestação mais frequente observada no presente estudo foi a forma vulgar ou em placas com 38 casos, estando em concordância com os achados da literatura[14,15]. A psoríase raramente acomete pessoas da raça negra[13] e neste estudo foram encontrados três pacientes melanodermas com manifestação cutânea de psoríase, porém sem presença de lesão oral.

De acordo com a literatura, a idade média de acometimento seria próxima aos 40 anos[7,10], assim como os resultados obtidos, na qual a faixa etária mais frequente foi de 41 a 50 anos. O tempo médio de evolução da doença nos pacientes avaliados foi de 13,7 anos, sendo este valor próximo da média encontrada na literatura[6,7]. Metade dos pacientes portadores de psoríase cutânea apresenta história familiar positiva[15], no entanto, nesse estudo a presença de história familiar pregressa foi encontrada em apenas 34% dos pacientes.

Há na literatura alguns casos de psoríase oral relatados, embora muitos autores afirmem ser um acontecimento raro. Em concordância com o presente estudo, Buchner & Egleiter[6], também não diagnosticaram psoríase oral nos pacientes com manifestações em pele. Em contrapartida, Hietanen *et al.*[7] (1984), encontraram quatro lesões de psoríase oral, sendo duas lesões avermelhadas na língua, uma lesão branca bilateral na mucosa jugal e outra lesão avermelhada na bochecha.

Quanto à presença de lesões em lábios, a queilite angular foi um dado observado em pacientes psoriáticos[6], provavelmente devido ao aumento do ressecamento da pele. A queilite isoladamente foi observada apenas em dois pacientes avaliados e três pacientes apresentaram lábios ressecados e com queilite angular. Não foi notada nenhuma relação entre a doença cutânea com as alterações labiais encontradas.

O exame clínico da mucosa jugal mostrou em dois pacientes lesões brancas em forma de placa, sendo que ambos os pacientes estavam na fase estável da doença cutânea e tiveram diagnóstico de hiperceratose após biópsia incisional, o que já havia sido descrito em outros trabalhos na literatura[6]. Na mucosa jugal, a psoríase também pode surgir na forma máculas eritematosas, amareladas ou com leve eritema e ainda na forma de ulcerações[13,25]. No entanto, nenhuma lesão com esses aspectos foi identificada nos pacientes avaliados.

As lesões de psoríase bucal também podem surgir no palato na forma de lesões eritematosas[16,28]. Essas lesões eritematosas irregulares e mal delimitadas no palato foram observadas em 7 pacientes, sendo 6 portadores de prótese total e um endentado parcial. Os pacientes edêntulos foram orientados a incrementar a higienização das próteses e retirá-las para dormir, o que contribuiu para a remissão das lesões em 5 casos. No único paciente em que não houve remissão da alteração foi realizada a biópsia incisional com diagnóstico de candidose.

Também foi encontrado outra lesão eritematosa em palato, próximo à margem gengival dos incisivos, muito semelhante a lesões descritas na literatura[6,23]. Portanto, foi realizada a biópsia incisional que apresentou quadro histológico compatível com hiperplasia gengival. Todos os pacientes com lesões no palato se encontravam na fase estável da doença, não sendo possível relacionar as alterações com o curso clínico da doença cutânea.

A língua é a região mais comumente relacionada à manifestação oral da psoríase, sugerindo uma estreita relação com a língua geográfica, língua fissurada ou ambas de forma simultânea[6,7,17,22]. No presente estudo somente três pacientes apresentaram língua geográfica sem associação a língua fissurada, o que representou 2% da nossa amostra, valor abaixo da prevalência descrita em outros trabalhos, onde a variação foi de 5% a 33% dos pacientes com psoríases[6,8,9,15].

Acreditamos que essa relação entre língua geográfica não seja verdadeira, pois além da incidência em pacientes não psoriáticos variar entre 1% e 5%, sua etiologia não esta definida e existem muitos fatores associados a sua manifestação clínica, sendo que na maioria das vezes a evolução clinica das lesões orais não é paralela à evolução da manifestação cutânea.

A língua fissurada esteve presente em 23% dos nossos pacientes, o que não se distancia da prevalência descrita na literatura[6,8,9]. Os dados da literatura apontam para uma prevalência na população em geral de 3% a 20%, dependendo do desenho do estudo e da população estudada[15]. Importante ressaltar o trabalho de Morris *et al.*[8] (1992) que encontrou incidência de língua fissurada nos pacientes com psoríase menor do que no grupo controle e sugere que se levarmos em consideração a estabilidade e o caráter poligênico ou autossômico dominante da língua fissurada, ela não pode ser caracterizada como uma alteração bucal da psoríase, e sim como uma lesão não específica encontrada nos pacientes psoriáticos.

Tabela 1 – Distribuição de lesões em língua, mucosa jugal, lábio, palato, gengiva inserida e soalho bucal em relação ao quadro da doença (Estável ou Evolução).

Estado da Doença	Língua							Mucosa Jugal	Lábio			Palato	Gengiva Inserida	Soalho Bucal
	F	G	D	C	FG	FC	FD	LB	Q	RFU	QR	E	-	-
Estável	6	-	1	1	1	1	2	2	0	-	2	7	-	-
Evolução	1	1	-	-	-	-	2	-	2	-	1	0	-	-
Total de lesões	16							2	5			7	-	-
	30													

Legenda: (F) Língua Fissurada, (G) Língua Geográfica, (C) Língua Crenada, (D) Língua Despapilada, (FG) Língua Fissurada e Geográfica, (FC) Língua Fissurada e Crenada, (FD) Língua Fissurada e Despapilada. (LB) Lesões Brancas, (Q) Queilite Angular, (QR) Queilite e Lábios Ressecados, (E) Eritema.

Tabela 1 – Distribuição de lesões em língua, mucosa jugal, lábio, palato, gengiva inserida e soalho bucal em relação ao quadro da doença (Estável ou Evolução).

Foi observado simultaneamente na literatura, língua fissurada e geográfica em 1,6% dos pacientes avaliados com psoríase e em concordância. Nesse estudo um paciente apresentava essa manifestação (2%). É importante ressaltar que este paciente durante sua primeira consulta apresentou as duas lesões simultâneas, porém, na segunda consulta a manifestação de língua geográfica desapareceu e as fissuras linguais permaneceram. Isso demonstra que a língua geográfica seguiu seu curso normalmente como segue em pacientes que não são portadores de psoríase e que a língua fissurada continuou devido à sua formação congênita e hereditária. Apesar de alguns trabalhos encontrarem maior prevalência de língua geográfica e língua fissurada nos pacientes psoriáticos, esses achados são estritamente estatísticos, ficando evidente que essas alterações também não fazem parte das lesões características de psoríase oral.

CONCLUSÃO

Embora as lesões encontradas possam não ser consideradas autênticas da psoríase oral, salvo quando comprovadas histologicamente e com um curso clínico paralelo à doença cutânea, lesões inespecíficas na língua e palato são frequentemente encontradas nos pacientes psoriáticos. Estudos adicionais são recomendados para avaliar o significado clínico destas lesões aparentemente inespecíficas em um caso suspeito de psoríase. Além disso, estudos mais aprofundados são recomendados sobre a relação da psoríase oral e a severidade da doença na psoríase cutânea.

REFERÊNCIAS

1. Zhu JF, Kaminski MJ, Pulitzer DR, Hu J, Thomas HF. Psoriasis: pathophysiology and oral manifestations. Oral Dis. 1996 Jun;2(2):135-44.
2. Sabatovich OIDM. Manifestações clínicas e histopatológicas da psoríase em pacientes infectados pelo vírus da imunodeficiência humana [dissertação]. Rio de Janeiro: Universidade Federal do Rio de Janeiro, Faculdade de Medicina; 1991.
3. Kraether Neto L, Borba MG, Figueiredo MAS, Cherubini K, Yurgel LS. Relação entre língua geográfica e psoríase. Rev Bras Patol Oral. 2004jan/mar; 3(1): 32-5.
4. Russel TJ. Histocompatibility (HLA) antigens associated with psoriasis. N Eng J Med. 1972; 287:738-40.
5. Tiilikainen A, Lassus A, Karvonen J, Vartiainen P, Julin M. Psoriasis and HLA-Cw6. Br J Dermatol. 1980 Feb;102(2):179-84.
6. Buchner A, Begleiter A. Oral lesions in psoriatic patients. Oral Surg Oral Med Oral Pathol. 1976 Mar;41(3):327-32.
7. Hietanen J, Salo OP, Kanerva L, Juvakoski T. Study of the oral mucosa in 200 consecutive patients with

psoriasis. Scand J Dent Res. 1984 Feb;92(1):50-4.
8. Morris LF, Phillips CM, Binnie WH, Sander HM, Silverman AK, Menter MA. Oral lesions in patients with psoriasis: a controlled study. Cutis. 1992 May;49(5):339-44.
9. Zargari O. The prevalence and significance of fissured tongue and geographical tongue in psoriatic patients. Clin Exp Dermatol. 2006 Mar;31(2):192-5.
10. Mallbris L, Larsson P, Bergqvist S, Vingård E, Granath F, Ståhle M. Psoriasis phenotype at disease onset: clinical characterization of 400 adult cases. J Invest Dermatol. 2005 Mar;124(3):499-504.
11. Greaves MW, Weinstein GD. Treatment of psoriasis. N Engl J Med. 1995 Mar 2;332(9):581-8.
12. Manela M, Miranda MJS, Pereira Júnior AC. Aspectos clínicos e epidemiológicos da psoríase. An Bras Dermatol. 1988 mar/abr; 63(2):57-61.
13. Ulmansky M, Michelle R, Azaz B. Oral psoriasis: report of six new cases. J Oral Pathol Med. 1995 Jan;24(1):42-5.
14. Associação Brasiliense de Psoríase, ABRAPSE [homepage]. Brasília; 2003. [citado 07 out. 2006]. Disponível em: http://www.abrapse.com.br/index.php/raptiva.htm.
15. neshpazhooh M, Moslehi H, Akhyani M, Etesami M. Tongue lesions in psoriasis: a controlled study. BMC Dermatol. 2004 Nov 4;4(1):16.
16. White DK, Leis HJ, Miller AS. Intraoral psoriasis associated with widespread dermal psoriasis. Oral Surg Oral Med Oral Pathol. 1976 Feb;41(2):174-81.
17. Pogrel MA, Cram D. Intraoral findings in patients with psoriasis with a special reference to ectopic geographic tongue (erythema circinata). Oral Surg Oral Med Oral Pathol. 1988 Aug;66(2):184-9.
18. Pisanty S, Ship II. Oral psoriasis. Oral Surg Oral Med Oral Pathol. 1970 Sep;30(3):351-5.
19. Costa SC. Alterações estomatológicas em pacientes portadores de psoríase [dissertação]. São Paulo: Universidade de São Paulo, Faculdade de Odontologia; 1999.
20. Pinkus H, Mehregan AH. The primary histologic lesion of seborrheic dermatitis and psoriasis. J Invest Dermatol. 1966 Jan;46(1):109-16.
21. Fonseca A, Elemir MS. Dermatología Clínica. Rio de Janeiro: Guanabara Koogan; 1984.
22. Weathers DR, Baker G, Archard HO, Burkes EJ Jr. Psoriasiform lesions of the oral mucosa (with emphasis on "ectopic geographic tongue"). Oral Surg Oral Med Oral Pathol. 1974 Jun;37(6):872-88.
23. Sampaio SAP, Castro RM, Rivitti EA. Dermatologia Básica. 3 ed. São Paulo: Artes Médicas; 1985.
24. Fry L. Psoriasis. Br J Dermatol. 1988 Oct;119(4):445-61.
25. Trigonides G, Markopoulos AK, Konstantinidis AB. Dermal psoriasis involving the oral cavity. J Oral Med. 1986 Apr-Jun;41(2):98-101.
26. Pindborg JJ. Atlas of diseases of the oral mucosa. 4rd ed. Philadelphia: WB Saunders; 1985.
27. Sonis ST, Fazio RC, Fang, L. Princípios e práticas de medicina oral. 2 ed Rio de Janeiro: Guanabara Koogan; 1996.
28. Richardson LJ, Kratochvil FJ, Zieper MB. Unusual palatal presentation of oral psoriasis. J Can Dent Assoc. 2000 Feb;66(2):80-2.

Data de recebimento: 01/09/2010
Data de aceite para publicação: 12/04/2011
Endereço para correspondência:
Luiz Fernando Barbosa de Paulo
E-mail: nandim3@hotmail.com

Pesquisa científica

Adaptação à dentina de materiais forradores sob restauração de resina composta

Liner adaptation to dentin under composite resin restoration

Pedro Igor Cardozo[I]
Ariene Arcas Leme[II]
José Roberto Zorzatto[III]
Margareth Coutinho[IV]

RESUMO

Introdução - Um dos principais problemas na utilização de resina composta é a sua contração de polimerização e consequente tensão transmitida às paredes aderidas e ao material forrador. Foi analisada a adaptação de agentes protetores à dentina associados à restauração de resina composta fotopolimerizável. **Material e Métodos -** Cavidades Classe I oclusal foram confeccionadas com profundidade 1,5 mm, em molares humanos hígidos (n=40). Os dentes foram divididos em 4 grupos, segundo o material de forramento utilizado: FF - resina de baixa viscosidade (Fill Magic Flow), HP - cimento de hidróxido de cálcio fotopolimerizável (Hi-Cal Photo), VLC: cimento de ionômero de vidro fotopolimerizável (Vitro Fill LC), VB: cimento de ionômero de vidro fotopolimerizável (Vitrebond). As cavidades foram restauradas com resina composta (Adper Single Bond 2/Filtek Z250), inserida em incrementos oblíquos. Após armazenamento em ambiente úmido a 37°C por 7 dias, os molares foram seccionados no longo eixo do dente e obtidas réplicas em negativo de polivinilsiloxana Adsil e em positivo com resina epóxica. Foi utilizada microscopia óptica para mensuração da porcentagem de adaptação linear do material forrador e a parede pulpar. **Resultados -** Os testes de Kruskal-Wallis e Dunn apontaram diferença estatisticamente significante ($p<0,05$) entre VB (97,7±1,30) e FF (59,3±33,7), e entre HP (5,3±4,9) e VLC (44,3±24,2). **Conclusões -** A tensão de contração da resina composta causada à interface adesiva durante sua fotoativação provoca fendas entre o material forrador e a parede pulpar, em magnitudes distintas, mesmo quando a inserção da resina se dá por incrementos. O cimento de ionômero de vidro fotoativado Vitrebond obteve a melhor adaptação.

Palavras-chave: Capeamento da polpa dentária. Capeamento pulpar. Forramento da cavidade dentária. Resinas compostas.

ABSTRACT

Introduction - *One of the main problems when using composite resin is its polymerization shrinkage and resultant stress transmitted to the adhered walls and to the cavity lining material. This work analyzed the adaptation of protective agents to the dentin associated to the composite resin restoration.* ***Material and Methods -*** *Class I occlusal cavities − 1.5 mm deep − were performed in healthy human molars (n=40). The teeth were divided into four groups according to the lining material used: FF – flowable resin (Fill-Magic Flow); HP – light-cured calcium hydroxide cement (Hi-Cal Photo); VLC – resin-modified glass-ionomer liner (Vitro Fill LC); and VB – resin-modified glass-ionomer liner (Vitrebond). The cavities were restored with composite resin (Adper Single Bond 2/Filtek Z250) inserted into oblique increments. After storage in a humid environment at 37°C for seven days, the molars were sectioned to the long axis of the tooth. Negative replicas were obtained through polyvinyl siloxane (Adsil), and positive ones by epoxy resin. Optical microscopy was used for measuring the percentage of linear adaptation of the cavity liner to the pulp wall.* ***Results -*** *Kruskal-Wallis and Dunn tests showed a statistically significant difference ($p<0,05$) between VB (97,7 ± 1,30) and FF (59,3 ± 33,7), and between HP (5,3 ± 4,9) and VLC (44,3 ± 24,2).*

Conclusions - *The shrinkage stress of the composite resin polymerization causes gaps between the cavity liner and the pulp wall even when restored in increments, in distinct magnitude. The resin-modified glass-ionomer liner Vitrebond proved to have the best adaptability.*

Keywords**:** *Dental pulp capping. Dental cavity lining. Composite resins.*

I Cirurgião-dentista - Universidade Federal do Mato Grosso do Sul (UFMS), Faculdade de Odontologia, PIBIC 2007/08.
II Cirurgiã-dentista, Professora substituta (UFMS). Departamento de Odontologia Comunitária e Especial.
III Professor Doutor em Engenharia Elétrica (UFMS). Departamento de Computação e Estatística.
IV Professora Doutora em Dentística Restauradora (UFMS), Departamento de Prótese e Odontologia Restauradora.

INTRODUÇÃO

Uma adequada proteção do complexo dentina-polpa evita injúrias químicas, físicas ou biológicas ao tecido pulpar. Desta forma, a escolha de um agente forrador ideal torna-se uma difícil tarefa frente à vasta gama de materiais com diferentes composições, propriedades e recomendações que periodicamente é introduzida na Odontologia.

Produtos à base de hidróxido de cálcio são tradicionalmente utilizados nas proteções indiretas ou capeamento pulpar. Os cimentos de hidróxido de cálcio fotopolimerizáveis superam as deficiências físicas dos cimentos quimicamente ativados, melhorando a resistência à compressão e reduzindo a solubilidade em ácido e/ou água e também permitem o controle do tempo de trabalho[15].

No início da década de 1970, foi desenvolvido o cimento de ionômero de vidro. Sua grande aceitação deve-se basicamente a cinco importantes propriedades: a adesividade às estruturas dentárias, a liberação de flúor, o coeficiente de expansão térmica semelhante à estrutura dental, a biocompatibilidade e a resistência suficiente como agente de proteção[6]. Os cimentos de ionômero de vidro modificados por resina não são susceptíveis aos problemas de sensibilidade à umidade e apresentam propriedades mecânicas superiores comparados aos cimentos de ionômero de vidro convencionais[24].

Outro material utilizado para forramento de cavidade é a resina de baixa viscosidade ou *flowable*[2,5,8]. Em virtude de modificações na composição[2], esse material possui menor módulo de elasticidade comparado à resina restauradora, o que possibilita a absorção das tensões resultantes da contração de polimerização destas resinas[1,8,13,22].

Contudo, a adesão dos materiais forradores à restauração pode provocar seu deslocamento durante o processo de polimerização da resina composta, resultando na formação de fendas entre a dentina e o material forrador[2,11,22]. As falhas adesivas com o substrato dentinário podem resultar em sensibilidade pós-operatória, cárie e perda da restauração[12,14,20].

É ínfima a quantidade de trabalhos relatando a adaptação dentinária de materiais forradores, quando associados à resina composta. Frente ao exposto, o propósito deste trabalho foi mensurar a porcentagem de adaptação linear de alguns materiais forradores à parede pulpar, na presença de sistema restaurador adesivo. A hipótese testada é que as tensões resultantes da contração de polimerização das resinas compostas são capazes de deslocar os materiais forradores da parede pulpar da cavidade.

MATERIAL E MÉTODOS

Na pesquisa realizada, aprovada pelo Comitê de Ética em Pesquisa CEP/UFMS, protocolo n. 919/2007, foram utilizados 40 molares humanos hígidos, distribuídos em 4 grupos. O preparo circular tipo Classe I na face oclusal, com 3,0mm de diâmetro e 1,5mm de profundidade, a partir da junção amelodentinária. Este preparo foi realizado com ponta diamantada cilíndrica de extremo plano #1094 (KG Sorensen, Alphaville, SP, Brasil), em alta rotação sob refrigeração e o acabamento foi realizado com a ponta diamantada cilíndrica #54 (KG Sorensen, Alphaville, SP, Brasil) em peça de reta para baixa rotação. As dimensões cavitárias foram confirmadas com sonda milimetrada (Duflex/SSWhite Artigos Dentários Ltda., Rio de Janeiro, RJ, Brasil).

Após o enxágue com jatos de ar/água por 5s, foi realizado o tratamento da superfície dentinária e a inserção dos materiais forradores de acordo com as instruções do fabricante (Quadro 1). A espessura de 0,5mm dos materiais forradores foi confirmada por meio da sonda milimetrada. Para o procedimento restaurador, foi realizado o condicionamento com ácido fosfórico a 37%, sendo 30s em esmalte e 15s em dentina e material forrador, seguido de lavagem/secagem com papel absorvente. Foram aplicadas duas camadas de Adper Single Bond 2 (3M ESPE, St. Paul, MN, EUA), finalizando com fotoativação durante 20s, com aparelho fotoativador LED Radii (SDI, Bayswater, Victoria, Austrália) a uma intensidade de 1000 mW/cm^2.

Foram inseridos quatro incrementos de resina composta Filtek Z250 cor A2 (3M ESPE, St. Paul, MN, EUA), de forma oblíqua, adaptando cada incremento contra as paredes cavitárias. Cada incremento foi fotoativado por 40s, conforme descrição do Quadro 1.

Após o término da restauração, as coroas foram separadas das raízes 2mm abaixo da junção amelo-cementária e armazenadas em água destilada, a 37°C. Passados 7 dias, os espécimes foram inclusos em resina epóxica e, após 24 horas, seccionados no sentido mesiodistal, na máquina de corte Isomet Low Speed Saw (Buehler, Lake Bluff, IL, EUA), paralelamente ao longo eixo. As coroas (Figura 1a), divididas em segmentos A e B, foram limpas com jatos de ar/água por 5s. Na sequência, tiveram a superfície condicionada, por 10s, em solução de ácido fosfórico a 10%, e, depois de lavadas com jatos de ar/água por 20s, e submetidas ao ultra-som Ultra Cleaner 1400A (Unique, Indaiatuba, SP, Brasil), por 15 minutos.

As réplicas em negativo (Figura 1b) foram obtidas com o material de moldagem à base de polivinilsiloxana de baixa viscosidade Adsil (SSWhite Artigos Dentários Ltda., Rio de Janeiro, RJ, Brasil). A partir dessas réplicas em negativo, foram obtidas as réplicas em positivo (Figura 1c) com resina epóxi Redelease RD (Redelease, São Paulo, SP, Brasil). A codificação da réplica em positivo foi propositalmente realizada por outro pesquisador, evitando assim, que o avaliador fizesse a identificação (exame cego).

Após 24 horas, utilizando-se o software Kontron Eletronik - KS400 interligado ao microscópio óptico Axio-

Quadro 1 - Descrição da composição química dos materiais utilizados e da técnica restauradora.

Material	Grupo	Tratamento da superfície dentinária	Fabricante	Composição	Sistema Restaurador Adesivo
Fill Magic Flow	FF	Ac. Fosfórico a 37% - 10s + adesivo Magic Bond DE	Vigondent SA - Rio de Janeiro, RJ, Brasil.	Resina Bis-GMA, Éster Doácido Metacrílico, Silicato de Bário e alumínio e trifluoreto de Ytérbio.	Ácido fosfórico em dentina (15s) e Esmalte (30s) + Lavagem (30s) + Secagem com papel absorvente + Adper Single Bond 2 Fotoativação (20s) + Incremento de resina composta Z250 Fotoativação (40s)
Hi-Cal Photo	HP	Jatos de ar/água - 5s	VIPI Dent - Pirassununga, SP, Brasil.	Hidróxido de cálcio, Resina Bis-GMA, TEGDMA, Sulfato de Bário e fotoativadores.	
Vitro Fill LC	VLC	Limpeza com pedra pomes+Vitro Condicionador por 10s+ Primer + Foto 20s	DFL, Indústria e Comércio Ltda - Rio de Janeiro, RJ, Brasil.	Pó: Silicato de estrôncio alumínio, carga, ativadores e óxido de ferro. Líquido: HEMA, Solução aquosa de ácidos policrílico e tartárico, Pexóxido de benzoila e canforoquinona. Primer: Poliácidos Metacrilados modificados, Estabilizante, Catalizador e álcool etílico.	
Vitrebond	VB	Jatos de ar/água- 5s	3M ESPE, St Paul, MN, EUA.	Pó: Cristais de fluoraminosilicatos sensíveis à luz Líquido: Ácido polialcenóico sensível à luz.	
Adper Single Bond 2			3M ESPE, St Paul, MN, EUA.	HEMA; Bis-GMA; Di-metacrilatos; Fotoiniciadores; Co-polímeros do ácido poliacrílico; Co-polímero do ácido itacônico; Fotoiniciador; Água; Álcool.	
Resina composta Z250			3M ESPE, St Paul, MN, EUA.	Bis-GMA; TEGDMA; UDMA; Bis-EMA; Pigmentos; Fotoiniciador; Zircônia/Sílica.	

Bis-GMA, bisfenol A diglicidil eter dimetacrilato; TEGDMA, trietilenoglicol dimetacrilato; HEMA, 2-hidroxietil metacrilato; UDMA, dimetacrilato de uretano; Bis-EMA, bisfenol A polietilenoglicol dieter dimetacrilato.

Plan, (Carl Zeiss, Standort Göttingen, Vertrieb, Alemanha), iniciaram-se as medições do comprimento da parede pulpar do preparo e a soma das extensões de adaptação. As extensões foram mensuradas em micrometros, e o resultado representa o percentual de adaptação linear do material forrador à parede pulpar do preparo cavitário.

Os critérios utilizados pelos autores foram: percentuais de adaptação linear acima de 80% foram considerados como adaptações satisfatórias; percentuais entre 40 - 80% foram considerados como adaptações intermediárias e abaixo de 40% foram considerados como adaptações insatisfatórias.

RESULTADOS

Após o teste Anderson-Darling, observou-se a falta de normalidade nos dados. O teste Kruskal-Wallis indicou a ocorrência de diferença estatisticamente significativa entre os materiais testados ($p<0,0001$). O pós-teste de Dunn's apontou diferença ($p<0,05$) entre Fill Magic Flow (FF) e Hi-Cal Photo (HP) e entre Vitro Fill LC (VLC) e Hi-Cal Photo (HP) (Tabela 1), sendo o percentual de adaptação do material Vitrebond maior do que aqueles observados nos outros materiais forradores. Além disto, o percentual de adaptação dos materiais forradores Fill Magic Flow (FF) e Vitro Fill LC (VLC) foi significantemente maior que o Hi-Cal Photo (HP). Não houve diferença significativa ($p>0,05$) entre os materiais Fill Magic Flow (FF) e Vitro Fill LC (VLC).

Com base nos desvios-padrão, com exceção do material Vitrebond (VB), ocorreu alta variabilidade dos resultados de adaptação.

Tabela 1 - Estatística descritiva do percentual de adaptação dos materiais forradores Fill Magic Flow, Hi-Cal Photo, Vitro Fill LC e Vitrebond à parede pulpar e o valor p do teste de Kruskal-Wallis para amostras independentes.

Estatística Descritiva	Fill Magic Flow (FF)	Hi-cal Photo (HP)	Vitro Fill LC (VLC)	Vitrebond (VB)
Média	59,3b	5,3c	44,3b	97,7a
Desvio padrão	33,7	4,9	24,2	1,3
Mediana	67,6	5,0	44,1	97,3
Mínimo	2,4	0,0	9,0	95,9
Máximo	98,7	15,4	86,9	100,0
Coef. Variação	56,9	91,3	54,7	1,3
Amostra (n)	20	20	20	20
Valor p<0,0001				

Letras diferentes significam diferença estatística, letras iguais sem significância estatística.

DISCUSSÃO

Mondelli *et al.*[15] (1998) comentam que as profundidades da cavidade relacionam-se a espessura de dentina remanescente, entre o seu assoalho e a polpa. Assim, as cavidades realizadas neste estudo são consideradas de média profundidade, por estarem 1,5mm além da junção amelodentinária.

A morfofisiologia da dentina, a idade do elemento dental e a profundidade de uma cavidade podem influenciar diretamente no comportamento dos materiais forradores[15]. Os desvios-padrão do presente trabalho variaram de 1,3 a 33,7. Sobre altos desvios-padrão, Nakabayashi & Pashley [17] (1990) afirmam que a variação de 30 a 40% dos valores das médias é comumente encontrada em análises de adesividade de interfaces, significando que vários fatores interferem na adaptação dos forradores, tais como a variação regional e a umidade dentinárias, a inclusão de bolhas e o efeito da tensão de contração de polimerização, especialmente quando o material forrador é inserido em bloco único.

Nota-se que essa situação ocorre muito frequentemente nos procedimentos restauradores, sendo imperativa a escolha de um material forrador que suplante todas ou a maioria dessas variáveis, proporcionando um bom vedamento da parede dentinária.

Materiais forradores com baixo módulo de elasticidade evitam a formação de fendas nas paredes de fundo da cavidade[1,5,14,20]. Embora o grupo FF (Figura 2a) tenha alcançado, em média, 59,3% de adaptação, esse índice é intermediário. Sua previsibilidade é questionável devido ao elevado desvio padrão encontrado (33,6%).

A baixa quantidade de partículas de carga das resinas *flowable*, associada à maior porcentagem de matriz orgânica (Bis-GMA e TEGDMA), propicia menor viscosidade[14,19,21]. Entretanto, um significante aumento na contração de polimerização desses materiais (de 4,11% vol[12] a 5,5% vol[20]) tem sido constatado quando comparados às resinas compostas micro-híbridas19. Assim, embora possuam baixo módulo de elasticidade, são incapazes de compensar a tensão gerada pela contração de polimerização das resinas compostas[14,19]. Portanto, o benefício de sua utilização para esse propósito permanece controverso.

A adaptação do grupo HP à parede de fundo da cavidade demonstrou ser insatisfatória, com apenas 5,33% de adaptação (Tabela 1, Figura 2b). Segundo Mongkolnam *et al.* [16] (1994), a união de cimentos de hidróxido de cálcio fotoativados à dentina foi próxima a zero. Entretanto, não foram encontradas referências com o material utilizado no presente estudo. Um mecanismo de adesão ineficiente, associado à tensão imposta à interface aderida pela contração de polimerização da resina composta[3], poderia explicar os baixos resultados de adaptação encontrados.

Na composição do cimento estudado há TEGDMA, o qual é usado como



Fig. 1 - (a) coroa dental com material forrador/sistema restaurador adesivo seccionada transversalmente e incluída com resina epóxica. (b) réplica em negativo (polivinilsiloxana de baixa viscosidade) da face da coroa dental seccionada. (c) réplica em positivo em resina epóxica.

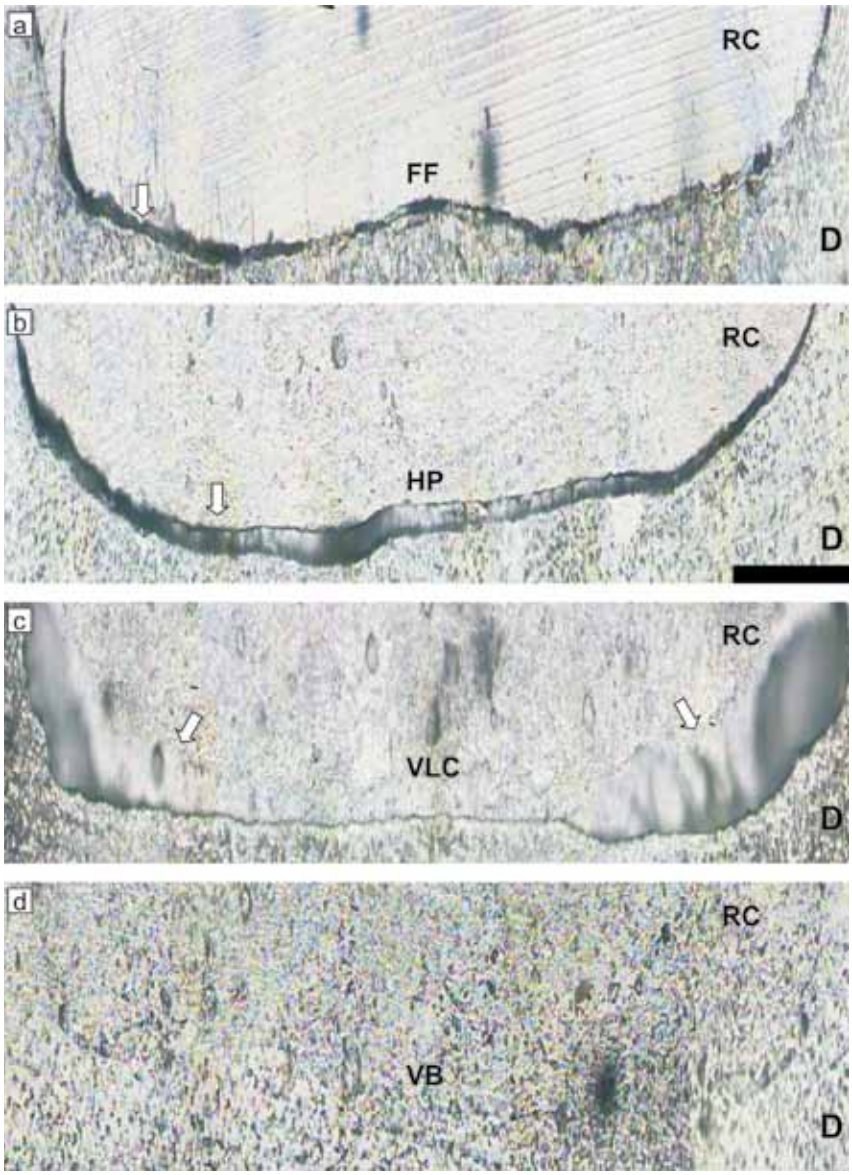

Fig. 1 - Secção transversal da coroa dental. Imagem em microscopia óptica da interface restauração de resina composta (RC)/material forrador/dentina (D). (a) nota-se a presença de fendas (seta) ao longo da interface Fill Magic Flow (FF)/D. (b) observa-se a presença de fendas (setas) ao longo da interface Hi-Cal Photo (HP)/D. (e) percebe-se a presença de fendas nos ângulos dietros de 2º grupo (seta) entre Vitro Fill LC(VLC)/(D). Na região central da parede pulpar a adaptação se apresenta de maneira satisfatória. (d) satisfatória adaptação do material forrador Vitrebond (VB) à dentina. Dificuldade de diferenciação entre o material forrador e a estrutura dental (40X).

diluente da matriz de Bis-GMA. Este diluente tem o objetivo de melhorar as propriedades de manipulação do cimento. Todavia, essa incorporação afeta negativamente sua contração de polimerização[7], o que é adicionalmente agravado pelo fato do cimento ser usado em incremento único[10].

A adição de monômeros resinosos aos cimentos de ionômero de vidro melhora suas propriedades[23], sobretudo a resistência adesiva e a flexibilidade[20]. Contudo, para o grupo VLC, a porcentagem de adaptação foi inferior a 50%, sendo considerada uma adaptação intermediária. Observou-se ao microscópio maior quantidade de fendas nos ângulos internos da cavidade (Figura 2c), devido à dificuldade do material em se adaptar às paredes cavitárias, sendo a desadaptação associada não apenas à tensão impressa à interface adesiva da contração de polimerização da resina.

O grupo VB (Tabela 1, Figura 2d) apresentou a melhor adaptação ao substrato dentinário: 97,7%. O baixo desvio padrão encontrado (1,3%) evidencia a boa previsibilidade desse material frente às variações de substratos dentários. O ácido poliacrílico contido no cimento Vitrebond reage com a dentina, condicionando-a parcialmente, facilitando o contato e a penetração nos túbulos do monômero hidrofílico HEMA à dentina[18]. A adesividade do Vitrebond é atribuída à presença do componente HEMA, pois este promove boa molhabilidade, melhorando a ligação iônica com a hidroxiapatita e resultando em aumento da resistência adesiva. A camada de absorção, ou zona de interdifusão, tende a aumentar a resistência adesiva, prevenindo a formação de fendas no substrato dentinário [9,18]. O maior contato com o substrato dentinário favorece o mecanismo de adesão mecânica ativa[4].

O VB mostrou-se capaz de permanecer adaptado à dentina devido a sua resistência adesiva em torno 11±3 MPa[20], ser maior quando comparada à resistência adesiva à resina composta, em torno de 6,23MPa[16]. Os baixos valores de contração volumétrica (2,23 vol%) e de módulo de elasticidade (1,1 GPa) do VB são capazes de minimizar os efeitos resultantes da tensão causada pela contração de polimerização da resina composta[1]. Outro aspecto que pode melhorar sua adaptação ao substrato dentinário é a expansão volumétrica, em especial, pela presença do monômero hidrofílico HEMA em sua composição[4].

Com base nos resultados, a hipótese de que as tensões resultantes da contração de polimerização das resinas compostas são capazes de deslocar os materiais forradores da parede pulpar do

preparo cavitário foi aceita. Sugerem-se pesquisas buscando melhoria nas características físicas dos materiais forradores, como a criação de mecanismos efetivos de adesão à dentina, redução da contração volumétrica e melhora nas características reológicas. Bem como, a realização de pesquisas que avaliem o comportamento de adesão dos materiais forradores frente às resinas de baixa contração.

CONCLUSÕES

A tensão de contração da resina composta causada à interface adesiva durante sua fotoativação provoca fendas entre o material forrador e a parede pulpar, em magnitudes distintas, mesmo quando a inserção da resina se dá por incrementos. O cimento de ionômero de vidro fotoativado Vitrebond obteve a melhor adaptação.

AGRADECIMENTOS

Os autores agradecem à Universidade Federal de Mato Grosso do Sul (UFMS) e à Empresa Brasileira de Pesquisa Agropecuária (Embrapa) pela concessão de equipamentos, e às empresas Vigodent S/A, VIPI Dent, DFL Ltda e 3M ESPE pelas doações dos produtos utilizados nesta pesquisa.

REFERÊNCIAS

1. Alomari QD, Reinhardt JW, Boyer DB. Effect of liners on cusp deflection and gap formation in composite restorations. Oper Dent. 2001 Jul-Aug;26(4):406-11.
2. Cavalcanti AN, Lobo MM, Rezende CA, Peris AR, Marchi GM. Polymerization shrinkage – strategies to minimize its effects on direct restorations. Braz Dent J. 2008; 4 (1): 86-92.
3. Cooley RL, Barkmeier WW. Dentinal shear bond strength, microleakage, and contraction gap of visible light-polymerized liners/bases. Quintessence Int. 1991 Jun;22(6):467-74.
4. Coutinho E, Yoshida Y, Inoue S, Fukuda R, Snauwaert J, Nakayama Y, De Munck J, Lambrechts P, Suzuki K, Van Meerbeek B. Gel phase formation at resin-modified glass-ionomer/tooth interfaces. J Dent Res. 2007 Jul;86(7): 656-61.
5. Cunha LG, Alonso RC, Correa Sobrinho L, Sinhoreti MA. Effect of resin liners and photoactivation methods on the shrinkage stress of a resin composite. J Esthet Restor Dent. 2006;18(1):29-36; discussion 36-7.
6. Davidson C. Glass-ionomer bases under posterior composites. J Esthet Dent. 1994; 6(5): 223-26.
7. Feilzer AJ, Dauvillier BS. Effect of TEGDMA/BisGMA ratio on stress development and viscoelastic properties of experimental two-paste composites. J Dent Res. 2003 Oct;82(10):824-8.
8. Ferracane JL. Buonocore Lecture. Placing dental composites--a stressful experience. Oper Dent. 2008 May-Jun;33(3):247-57.
9. Ferrari M, Davidson CL. Interdiffusion of a traditional glass ionomer cement into conditioned dentin. Am J Dent. 1997 Dec;10(6):295-7.
10. Fonseca RB, Toledo DB, Soares CJ, Fones D. Proteção indireta do complexo dentina-polpa: mitos e realidades. Rev Paul Odontol. 2004; 26(1): 28-31.
11. Giachetti L, Scaminaci Russo D, Bambi C, Grandini R. A review of polymerization shrinkage stress: current techniques for posterior direct resin restorations. J Contemp Dent Pract. 2006 Sep 1;7(4):79-88.
12. Lee IB, Cho BH, Son HH, Um CM, Lim BS. The effect of consistency, specimen geometry and adhesion on the axial polymerization shrinkage measurement of light cured composites. Dent Mater. 2006 Nov;22(11):1071-9.
13. Lindberg A, van Dijken JW, Hörstedt P. In vivo interfacial adaptation of class II resin composite restorations with and without a flowable resin composite liner. Clin Oral Investig. 2005 Jun;9(2):77-83.
14. Miguez PA, Pereira PN, Foxton RM, Walter R, Nunes MF, Swift EJ Jr. Effects of flowable resin on bond strength and gap formation in Class I restorations. Dent Mater. 2004 Nov;20(9):839-45.
15. Mondelli, J. Proteção do complexo dentinopulpar. São Paulo: Artes Médicas; 1998.
16. Mongkolnam P, Tyas MJ. Light-cured lining materials: a laboratory study. Dent Mater. 1994 May;10(3):196-202.
17. Nakabayashi N, Pashley DH. Hibridization of dental hard tissue. Tokio: Quintessence Books; 1990.
18. Peliz MI, Duarte S Jr, Dinelli W. Scanning electron microscope analysis of internal adaptation of materials used for pulp protection under composite resin restorations. J Esthet Restor Dent. 2005;17(2):118-28.
19. Oliveira LC, Duarte S Jr, Araujo CA, Abrahão A. Effect of low-elastic modulus liner and base as stress-absorbing layer in composite resin restorations. Dent Mater. 2010 Mar;26(3):e159-69.
20. Ruiz JL, Mitra S. Using cavity liners with direct posterior composite restorations. Compend Contin Educ Dent. 2006 Jun;27(6):347-51; quiz 352.
21. Sabatini C, Blunck U, Denehy G, Munoz C. Effect of pre-heated composites and flowable liners on Class II gingival margin gap formation. Oper Dent. 2010 Nov-Dec;35(6):663-71.
22. Unfer DT, Susin AH, Rosalino TK, Pedroso DS. Avaliação em MEV da fenda resultante da contração de polimerização da resina composta aplicada sob diferentes materiais protetores pulpares. Rev Odonto Ciênc. 2006; 21 (54): 312-9.
23. Watson TF, Pagliari D, Sidhu SK, Naasan MA. Confocal microscopic observation of structural changes in glass-ionomer cements and tooth interfaces. Biomaterials. 1998 Mar;19(6):581-8.
24. Yiu CK, Tay FR, King NM, Pashley DH, Carvalho RM, Carrilho MR. Interaction of resin-modified glass-ionomer cements with moist dentine. J Dent. 2004 Sep;32(7):521-30.

Data de recebimento: 06/09/2009
Data de aceite para publicação: 08/05/2011
Endereço para correspondência:
Pedro Igor Cardozo
E-mail: pedrobigo@yahoo.com.br

Pesquisa científica

Avaliação indireta do grau de conversão de resina composta utilizando dois protocolos de fotoativação

Indirect evaluation of degree of conversion of composite resin by two protocols of photoactivation

Isabella Saraiva Leão de Resende[I]
Andréa Galvão Marinho Bonfim[II]
Vanara Florêncio Passos[II]
Sérgio Lima Santiago[III]

RESUMO

Introdução - As resinas compostas são materiais largamente utilizados na Odontologia estética, contudo suas propriedades físicas e químicas estão diretamente relacionadas ao seu Grau de Conversão (GC). O objetivo do estudo foi avaliar *in vitro* o GC de uma resina composta com diferentes protocolos de fotoativação. **Material e Métodos -** Foram confeccionados 10 espécimes de resina composta (2,5 x 5 mm²), os quais foram fotoativados por aparelho tipo LED, utilizando dois protocolos de fotoativação: Convencional (C): 1000 mW/cm² em 20 s e Exponencial (E): de 0 a 1000 mW/cm² em 5 s e 1000 mW/cm² em 15s. O GC foi obtido indiretamente pelo teste de microdureza (MD), carga de 10g/10s, após 24 horas e 7 dias da fotoativação, sendo realizado 5 endentações no topo e na base de cada espécime. **Resultados -** Os dados foram submetidos aos testes estatísticos t não-pareado (protocolos; região de mensuração) e teste t pareado (tempo de armazenamento), com α=5%. Os resultados mostraram que as superfícies de topo apresentaram maiores valores de dureza que às superfícies de base ($p<0,05$) para ambos os protocolos. O protocolo C apresentou maiores valores de dureza nas superfícies de base, nos dois períodos de avaliação ($p<0,05$), quando comparado ao protocolo E, entretanto, nas superfícies de topo, não houve diferença estatística significante entre os protocolos C e E ($p>0,05$). **Conclusões -** O protocolo convencional apresentou maior grau de conversão da resina composta que o exponencial, quando analisada a dureza de resina composta fotoativada por LED.

Palavras-chave: Resinas compostas. Materiais dentários. Propriedades físicas.

ABSTRACT

Introduction - *Composite resins are materials widely used in esthetic dentistry; however their physical and chemical properties are directly related to their degree of conversion (DC). The aim of this in vitro study was to evaluate the degree of conversion (DC) of a composite resin cured by different protocols.* ***Material and Methods -*** *Ten samples of the composite resin (2.5 x 5 mm²) were confectioned and light cured by a LED unit, using two photoactivation protocols: Standard (S): 1000 mW/cm² by 20 s and Ramp (R): 0 to 1000 mW/cm² by 5 s 1000 mW/cm² by 15 s. The DC of the resin was indirectly obtained by microhardness (MH) test, load of 10 g for 10s, 24 hours and 7 days after photoactivation and five indentations were made on the top and bottom surfaces of each sample.* ***Results -*** *The results were submitted to paired t-test (protocols; region of measurement) and unpaired t-test (times of storage), with level of significance of 5%. The top of the specimens showed statistically higher hardness values than the bottom surfaces ($p<0,05$), independent of the used protocol. S protocol showed higher hardness values in the bottom surfaces, in both periods of evaluation ($p<0,05$), in comparison to R protocol, however, in the top of the specimens, no statistically significant difference between S and R protocols were observed ($p>0,05$).* ***Conclusions -*** *The Standard protocol shows a higher composite resin's DC than ramp, when the hardness of the composite resin light cured by a LED unit was analyzed.*

Keywords: *Composite resins. Dental materials. Physical properties.*

I Cirurgiã-dentista - Universidade Federal do Ceará (UFC).
II Mestre em Clínica Odontológica (UFC).
III Doutor em Odontologia (Dentística) - Professor Adjunto da Disciplina de Dentística Operatória (UFC).

INTRODUÇÃO

As resinas compostas representam uma classe de material largamente utilizados em Dentística Restauradora devido à alta demanda estética por parte dos pacientes[1,2]. Esse material apresenta um histórico de evolução em sua composição que vem sendo constantemente aprimorada, desde a fabricação e manipulação até a aplicação final em consultório odontológico.

Apesar de as resinas serem excelentes materiais indicados para procedimentos estéticos, suas propriedades físicas e químicas estão diretamente relacionadas ao seu grau de conversão[3-5]. Um baixo grau de conversão leva à degradação do material, perda de substâncias e fratura, limitando a longevidade dessas restaurações[2,6]. Dessa forma, a adequada polimerização das resinas compostas é fundamental para a obtenção de boas propriedades do material, bem como uma performance clínica satisfatória[2,7].

O processo de polimerização consiste na formação de uma cadeia polimérica pela substituição de ligações carbônicas duplas (C=C) por ligações simples (C-C). Assim, um maior grau de conversão pode ser obtido utilizando-se maiores intensidades de luz[1,3,5]. Entretanto, deve-se considerar a possibilidade de influência negativa da alta intensidade de luz tanto no desenvolvimento das tensões de contração, como na limitação do relaxamento das mesmas, pois haverá uma passagem instantânea de um estado menos viscoso, pré-gel, para um estado rígido, pós-gel, de forma a se aumentar rapidamente o módulo de elasticidade e reduzir a possibilidade de alívio da contração de polimerização[8]. Dessa forma, a aplicação de uma baixa intensidade de luz pode prolongar a fase pré-gel[9,10], entretanto, ao se realizar polimerização com baixa intensidade, a resina pode ficar subpolimerizada, resultando em material com pobres propriedades físico-mecânicas[3,8].

Nesse contexto, surgiram os diferentes protocolos de fotoativação na tentativa de se obter um melhor escoamento do polímero sem afetar as propriedades mecânicas e físicas da resina composta[11]. Os protocolos de fotoativação podem ser divididos em duas categorias: contínuo e descontínuo.

O método contínuo é composto por quatro tipos: convencional, gradual ou "soft-start", gradual exponencial ou "ramp" e alto pulso de energia. O método convencional refere-se à aplicação de luz por um período contínuo em um dado valor de densidade de potência, sendo a técnica mais utilizada atualmente. Na técnica gradual, a resina é inicialmente polimerizada com baixa intensidade de luz, por um curto período de tempo, seguida de aplicação de densidade de potência convencional por um período de tempo maior[8]. No método gradual exponencial, a luz é inicialmente aplicada em baixa densidade e gradualmente aumentada sobre o tempo para uma alta densidade de energia. Na técnica do alto pulso de energia, a resina é rapidamente polimerizada a uma alta densidade de energia[12].

O modo descontínuo (pulse delay) de polimerização refere-se à aplicação de luz em pulsos separados, ou seja, com presença de intervalo entre os mesmos, objetivando prolongar o período pré-gel da resina[8].

Alguns estudos[5,13-15] demonstram que protocolos de fotoativação que utilizam baixas intensidades de energia inicial seguida de valores mais elevados não levam a uma redução do grau de conversão dos compósitos ou polímeros dentais, entretanto, mais estudos são necessários para validar tal afirmação.

Quanto à fonte de luz utilizada para fotoativação de resina composta, a luz halógena é ainda a mais empregada[8,12,14,16,17]. Entretanto, os diodos emissores de luz (LEDs) têm sido considerados uma alternativa tecnológica à tradicional luz halógena[18] por apresentarem algumas vantagens[2]. Os LEDs fotopolimerizadores emitem luz monocromática, eliminando a necessidade de um filtro seletivo. Além disso, a luz é produzida num espectro bem próximo a 470 nm, o pico máximo de absorção da canforoquinona. Como não há emissão de irradiação infravermelha, há menor desperdício de energia, levando a uma menor produção de calor, sem necessidade de sistemas de refrigeração. O consumo de energia do LED é baixo, os aparelhos são portáteis e apresentam vida útil mais longa quando comparados aos aparelhos de luz halógena[2,4,8,12,16,17,19,20].

Melhorias na tecnologia do LED resultaram no desenvolvimento de aparelhos geradores de alta potência, o que resulta em polimerização semelhante à luz halógena com mesmo tempo de exposição[8,12,16,17].

Devido à existência de vários protocolos de fotoativação, faz-se necessário o estudo dos mesmos para que se possa apontar a forma mais benéfica de fotoativação das resinas compostas. Sendo assim, o objetivo do estudo foi avaliar *in vitro* o grau de conversão de uma resina composta fotoativada por aparelho LED, através do teste de microdureza Knoop, utilizando dois protocolos de fotoativação (Convencional e Exponencial). A hipótese a ser testada é de que ambos protocolos apresentarão graus de conversão similares.

MATERIAL E MÉTODOS

Foi realizado um estudo *in vitro*, cego e randomizado. Dessa forma foi selecionada a resina composta Filtek Z 350 XT (3M ESPE Dental Products, St Paul, MN, USA) na cor A3 para o desenvolvimento do estudo, apresentando sua composição descrita na Tabela 1. A resina composta foi fotopolimerizada por dois diferentes protocolos, sendo realizada uma avaliação quantitativa por microdureza.

Preparação dos espécimes

Os espécimes foram confeccionados em matrizes metálicas bipartidas de 2,5 mm de altura por 5 mm de diâmetro. Cinco amostras da resina foram confeccionadas para cada protocolo de foto-

ativação (n=5). A resina composta foi inserida em incremento único na matriz com espátula metálica, com ligeiro excesso de material, e acomodada com ajuda de um calcador metálico. Uma fita de poliéster foi posicionada sob o incremento de resina com o objetivo de garantir a lisura adequada do corpo de prova. Sobre a fita de poliéster, uma lâmina de vidro foi pressionada manualmente durante 1 minuto para escape do excesso de material e removida antes da fotoativação dos espécimes.

Foram formados dois grupos experimentais de corpos de prova, de acordo com os protocolos de fotoativação utilizados no estudo.

Protocolos de fotoativação

Após a retirada da lâmina de vidro, posicionou-se a ponta do aparelho fotopolimerizador a uma "distância zero", próxima, porém sem tocar a resina e procedeu-se a fotoativação de acordo com cada protocolo.

O aparelho tipo LED (Eliphar FreeLight 2 – 3M ESPE) foi utilizado no estudo para a realização dos dois protocolos de fotoativação. Para o protocolo Convencional, o equipamento emitiu irradiação com intensidade de luz constante de 1000 mW/cm² durante 20 segundos; e para o protocolo Exponencial, emitiu irradiação exponencial de 0 a 1000 mW/cm² nos primeiros 5 segundos, seguido de irradiação com intensidade de luz constante (1000 mW/cm²) durante 15 segundos. Em ambos os protocolos foi utilizada densidade de energia de 20 J/cm².

A intensidade de luz foi verificada antes de cada ciclo de fotoativação através de um potenciômetro (LaserCheck – Coherent Inc., Santa Clara, CA, USA). Após a fotoativação dos espécimes, os mesmos foram armazenados a seco, ao abrigo da luz, à temperatura ambiente, pelos períodos de 24 horas e 7 dias.

Teste de microdureza Knoop

Os testes de microdureza foram realizados 24 horas e 7 dias após a fotoativação das amostras, utilizando um microdurômetro (Fully-automatic Microhardness Testing System Digital /FM-ARS 9000/FV-ARS 9000 Series, Future Tech Corp, Tokyo, Japan). Um penetrador de diamante tipo Knoop acoplado ao microdurômetro foi utilizado para fazer as endentações em cada espécime com carga de 10 g por 10 segundos. Cinco endentações foram feitas no topo e na base dos corpos de prova, ao longo eixo das amostras, a aproximadamente 1 mm de distância da borda e com distância de 0,5 mm entre as mesmas. Com uma lente macroscópica de aumento 50X, a diagonal maior de cada indentação foi medida, convertendo-se esses números em valores de microdureza Knoop (KHN) através do software presente no equipamento.

Análise estatística

Os resultados dos testes de microdureza Knoop foram submetidos ao teste estatístico t não pareado (comparação entre os protocolos; comparação entre as superfícies de mensuração da dureza) e teste t pareado (comparação entre os tempos de armazenamento), com $\alpha = 5\%$. O software utilizado foi o SPSS 17.0.

RESULTADOS

Os valores de microdureza Knoop obtidos estão listados na Tabela 2. Houve diferença estatística significante entre os protocolos de fotoativação utilizados quando a análise foi realizada nas superfícies de base dos espécimes, nos dois períodos de avaliação, apresentando o protocolo Convencional os maiores valores de dureza ($p<0,05$). Entretanto, quando os valores de dureza foram obtidos nas extremidades opostas das amostras (topo), diferença estatística significativa entre os protocolos não foi observada ($p>0,05$). Em relação à localização das endentações, pode-se observar que, independente do protocolo utilizado, as superfícies de topo apresentaram valores de dureza maiores que as superfícies de base ($p<0,05$). Quanto à comparação entre os tempos de armazenamento analisados, não houve diferença estatística significante entre os valores de dureza obtidos 24 horas e 7 dias após a confecção dos espécimes.

DISCUSSÃO

O desenvolvimento de novas tecnologias de fotoativação para resinas compostas tem ocorrido nas últimas duas décadas, porém, as reais vantagens dessas técnicas ainda não foram completamente elucidadas. É imprescindível que antes da aplicação clínica dos métodos de fotoativação, as propriedades físicas e mecânicas das resinas, após polimerizadas, sejam avaliadas[5]. Assim, esse estudo avaliou indiretamente o grau de conversão da resina composta nanoparticulada Filtek Z350 XT, utilizando dois protocolos de fotoativação.

Como a resina Filtek Z350 XT reúne propriedades mecânicas necessárias para suportar elevadas tensões mastigatórias e apresentar alto polimento e brilho é importante a análise de suas propriedades para permitir conhecer adequadamente suas características de durabilidade e resistência.

Diferentes testes podem ser utilizados para avaliar o grau de conversão dos compósitos, tais como espectroscopia no infravermelho com Transformada de Fourier[4,21], espectroscopia Raman[2,6,18] e testes de microdureza[4,5,15]. Rueggeberg e Craig[22] (1994) constataram que existe relação direta entre o grau de conversão dos compósitos e sua dureza.

Devido sua relativa simplicidade, boa correlação com o grau de conversão, e sendo considerado por diversos autores como um método indireto preciso para avaliação da profundidade de polimerização[4,12,15,18], o teste de microdureza Knoop foi utilizado nesta pesquisa como avaliador indireto do grau de conversão de resina composta.

Os resultados desse estudo mostra-

ram que independente do protocolo utilizado, os valores de dureza Knoop obtidos foram maiores para as superfícies de topo dos espécimes, o que está de acordo com o achado de diversos autores[4,6,7,9,12,13,23,24].Tal resultado pode ser atribuído à correlação entre distância de irradiação e efetividade de polimerização[13]. Há um consenso na literatura de que o aumento da distância entre a fonte de polimerização e o incremento de resina composta diminui seu grau de conversão[10,19,25].

Quanto à análise realizada nas superfícies de base dos espécimes, pudemos observar que houve diferença estatística significante entre os protocolos de fotoativação utilizados, apresentando o Convencional os maiores valores de dureza. Alguns estudos como o de Nomoto *et al.*[21] (1994) afirmam que protocolos de fotoativação que utilizam exposição à radiação semelhante devem produzir graus de conversão similares[10]. Assim, sabendo-se que no presente estudo a energia de polimerização utilizada para ambos protocolos foi a mesma, 20J/cm², o resultado rejeitou a hipótese proposta. Entretanto, os achados de Obici *et al.*[5] (2004) e Lu *et al.*[20] (2005) sugerem que protocolos de fotoativação que utilizam baixa intensidade luminosa inicial podem afetar negativamente o grau de conversão do polímero, corroborando, assim, com nossos achados.

Quanto aos valores de dureza obtidos na superfície de topo das amostras, diferença estatística significativa entre os protocolos não foi observada. Tal achado, também encontrado por Aguiar *et al.*[26] (2005), pode ser explicado pelo fato de que a luz excita facilmente a superfície dos compósitos em contato com o aparelho fotoativador, e que, independente das características particulares de cada protocolo, a intensidade luminosa e o tempo de exposição foram suficientes para polimerizar adequadamente essa porção da resina[5,15]. O mesmo resultado foi encontrado nos estudos de Yap *et al.*[27] (2001), Fróes-Salgado *et al.*[10] (2009) e Guiraldo *et al.*[23] *(2010)* , que concluíram que a dureza das superfícies de topo é menos suscetível à variações de intensidade luminosa que a dureza das superfícies de base.

Tabela 1 - Composição da resina.

Parte orgânica	**Bis-GMA, Bis-EMA, UDMA, TEGDMA**
Parte inorgânica 78,5% em peso (63,3% em volume) para cores não-translúcidas todas as outras cores.	Nanopartículas não aglomeradas de sílica de 20 nm Nanopartículas não aglomeradas de zircônia de 4-11 nm Nanoaglomerados de zircônia/sílica de 4-11/20nm
Classificação	Resinas nanoparticuladas
Lote	N163304

Tabela 2 - Médias e desvios-padrão dos diferentes protocolos de fotoativação e tempos de armazenamento utilizados em função da localização da região de mensuração da dureza dos espécimes (n=5).*

	Convencional			Exponencial		
	24h		**7d**	**24h**		**7d**
Topo	62,65 ± 5,52 Aa	ns p=0,06	55,99 ± 3,25 Aa	58,65 ± 6,65 Aa	ns p=0,55	56,11± 2,17 Aa
Base	40,70 ± 3,04 Ab	ns p=0,1	38,06 ± 1,17 Ab	30,70 ± 4,92 Bb	ns p=0,86	30,25 ± 3,30 Bb

* Médias seguidas por letras distintas minúsculas na mesma coluna e maiúsculas na mesma linha, em um mesmo tempo de armazenamento, diferem entre si, em nível de 5% pelo teste T não pareado.
(ns) Representa ausência de diferença estatística em função do tempo de armazenamento (p>0,05 - teste T pareado).

Durante o processo de fotopolimerização, a luz que passa através da resina composta é absorvida e disseminada. Assim, a irradiação é atenuada e sua efetividade é reduzida com o aumento da profundidade. Portanto, se a quantidade de luz não for suficiente nas superfícies de base, o grau de conversão nestas áreas é baixo e as propriedades mecânicas do material incluindo a dureza são negativamente afetadas[23].

Baseado na hipótese de que a formação de cadeias poliméricas das resinas compostas pode continuar ocorrendo em períodos mais longos que 24 horas após sua fotoativação[7], avaliamos a dureza das amostras, para ambos protocolos, 24 horas e 7 dias após sua confecção. Entretanto, a análise feita para os dois períodos de armazenamento não revelou diferença estatística significante entre os valores. Tal resultado pode ser explicado pela afirmação feita por Malhotra e Mala[28] (2010) de que 95% da conversão da resina composta ocorrem nas primeiras 24 horas após fotoativada.

Devido à falta de padronização metodológica existente entre os estudos, é possível que encontremos na literatura diferentes resultados para um mesmo tipo de análise. Tais resultados podem variar de acordo com a composição da resina composta utilizada[26], energias de ativação e forma de armazenamento[13]. Assim, mais estudos que apresentem metodologia controlada são necessários para avaliar os reais efeitos das diferentes fontes de luz e protocolos de fotoativação nas características físicas e mecânicas das diversas resinas compostas encontradas no mercado.

CONCLUSÃO

Dentro das limitações deste estudo *in vitro* e da metodologia empregada, conclui-se que existe um maior grau de subpolimerização da resina

composta fotopolimerizada pelo uso do protocolo exponencial comparada ao uso do protocolo convencional, quando analisada a dureza de resina composta fotoativada por LED. Além disso, a distância da fonte de luz também pode estar influenciando o grau de conversão da resina composta, independentemente do protocolo de fotoativação e do tempo adotado para avaliação.

REFERÊNCIAS

1. 1. Lopes LG, Jardim Filho AV, Souza JB, Franco EB, Freitas GC. Influence of pulse-delay curing on sorption and solubility of a composite resin. J Appl Oral Sci. 2009 Jan/Feb; 17(1): 27-31.
2. 2. Soares LES, Rocha R, Martin AB. Monomer conversion of a composite dental resin photoactivated by a halogen lamp and a LED: a FT-Raman spectroscopy study. Quim Nova. 2005 Mar/Abr; 28(2): 229-32.
3. 3. Silva EM, Almeida GS, Poskus LT, Guimarães JGA. Relationship between the degree of conversion, solubility and salivary sorption of a hybrid and nanofilled resin composites: influence of light-activation mode. J Appl Oral Sci. 2008 Abr; 16(2):161-6.
4. 4. Araújo CS, Schein MT, Zanchi CH, Rodrigues Jr SA, Demarco FF. Composite resin microhardness: the influence of light curing method, composite shade, and depth of cure. J Contemp Dent Pract. 2008 May; 9(4):43-50.
5. 5. Obici AC, Sinhoreti MAC, Correr Sobrinho L, Goes MF, Consani S. Evaluation of depth of cure and Knoop hardness in a dental composite photo-activated using different methods. Braz Dent J. 2004 Sep/Dec; 15(3): 199-203.
6. 6. Bomfim AGM. Influência dos protocolos de fotoativação na microdureza e no grau de conversão de uma resina composta [dissertação]. Fortaleza: Universidade Federal do Ceará, Faculdade de Farmácia, Odontologia e Enfermagem; 2009.
7. 7. Arrais CAG, Pontes FM, Santos LPS, Leite ER, Giannini M. Degree of conversion of adhesive systems light--cured by LED and halogen light. Braz Dent J. 2007 Jan; 18(1): 54-9.
8. 8. Franco EB, Lopes LG. Conceitos atuais na polimerização de sistemas restauradores resinosos. Biodonto. 2003 mar/abr; 1(2): 13-55.
9. 9. Antonson SA, Antonson DE, Hardigan PC. Should my new curing light be an LED. Oper Dent. 2008 Jul/Aug; 33(4): 400-7.
10. 10. Fróes-Salgado NR, Francci C, Kawano Y. Influência do modo de fotoativação e da distância de irradiação no grau de conversão de um compósito. Perspect Oral Sci. 2009 maio/ago; 1(1): 11-7.
11. 11. Ferracane JL. Developing a more complete understanding of stresses produced in dental composites during polymerization. Dent Mater. 2005 Jan; 21(1):36-42.
12. 12. Albers HF. Resin polymerization. Adept Report. 2000; 6(3):1-15.
13. 13. Yazici AR, Kugel G, Gul G. The Knoop hardness of a composite resin polymerized whith different curing lights and different modes. J Contemp Dent Pract. 2007 Feb; 8(2):52-9
14. 14. Mills RW, Jandt KD, Ashworth SH. Dental composite depth of cure with halogen and blue light emitting diode technology. Br Dent J. 1999 Apr; 186(8): 388-91.
15. 15. David JR, Gomes OM, Gomes JC, Loguercio AD, Reis A. Effect of exposure time on curing efficiency of polymerizing units equipped with light-emitting diodes. J Oral Sci. 2007 Mar; 49(1):19-24.
16. 16. Wiggins KM, Hartung M, Althoff O, Wastian C, Mitra SB. Curing performance of a new-generation light--emitting diode dental curing unit. J Am Dent Assoc. 2004 Oct; 135(10): 1471-9.
17. 17. Tsai PCL, Meyers IA, Walsh LJ. Depth of cure and surface microhardness of composite resin cured with blue LED curing lights. Dent Materials. 2004 May; 20(4): 364-9.
18. 18. Franco JM. Avaliação da eficácia do LED na fotoativação de diferentes resinas compostas [dissertação]. Fortaleza: Universidade Federal do Ceará, Faculdade de Farmácia, Odontologia e Enfermagem; 2007.
19. 19. Dunn WJ, Bush AC. A comparison of polymerization by light-emitting diode and halogen-based light-curing units. J Am Dent Assoc. 2002 Mar; 133(3): 335-41.
20. 20. Lu H, Stansbury JW, Bowman CN. Impact of curing protocol on conversion and shrinkage stress. J Dent Res. 2005 Sep; 84(9): 822-6.
21. 21. Nomoto R, Uchida K, Hirasawa T. Effect of light intensity on polymerization of light-cured composite resins. Dent Mater J. 1994 Dec; 13(2):198-205.
22. 22. Rueggeberg FA, Craig RG. Correlation of parameters used to estimate monomer conversion in a light: cured composite. J Dent Res.1988 Jun; 67(6):932-7.
23. 23. Guiraldo RD, Consani S, Consani RLX, Berger SB, Mendes WB, Sinhoreti MAC, Correr-Sobrinho L. Comparison of silorane and methacrylate--basedcomposite resins on the curing light transmission. Braz Dent J. 2010; 21(6):538-42
24. 24. Rencz A, Hickel R, Ilie N. Curing efficiency of modern LED units. Clin Oral Invest. 2011 Jan. [Epuad ahead of print]
25. 25. Aravamudhan K Rakowski D, Fan PL. Variation of depth of cure and intensity with distance using LED curing lights. Dent Mater. 2006 Nov; 22(11): 988-94.
26. 26. Aguiar FHB, Lazzari CR, Lima DANL, Ambrosano GMB, Lovadino JR. Effect of light curing tip distance and resin shade on microhardness of a hybrid resin composite. Braz Oral Res. 2005 Oct/Dec; 19(4): 302-6.
27. 27. Yap AUJ, Ng SC, Siow KS. Soft--start polymerization: influence on effectiveness of cure and post-gel shrinkage. Oper Dent. 2001 May/Jun; 26(3): 260-6.
28. 28. Malhotra N, Mala K. Light-curing considerations for resin-based composite materials: a review. Part II. Compend Contin Educ Dent. 2010 Oct; 31(8):584-8.

Data de recebimento: 28/03/2011
Data de aceite para publicação: 18/05/2011
Endereço para correspondência:
Sérgio Lima Santiago
E-mail: sergiosantiago@yahoo.com

Pesquisa científica

Influência do cimento resinoso sobre a adesão de pinos intrarradiculares estéticos

Influence of resin cement on adhesion of aesthetic root posts

Renan Menezes Cardoso[I]
Renata Pedrosa Guimarães[II]
Daene Patrícia Tenório Salvador da Costa[II]
Fábio Barbosa de Souza[III]
Claudio Heliomar Vicente da Silva[III]
Juliana Raposo Souto Maior[IV]
Tibério César Uchôa Matheus[V]
Rodivan Braz[VI]

RESUMO

Introdução - O objetivo desde trabalho é avaliar a influência do tipo de agente de união e da dentina radicular (1/3 cervical; médio e apical) sobre a cimentação adesiva de pinos estéticos de fibra de vidro. **Métodos -** Foram utilizadas 27 raízes de dentes humanos, divididas em 03 grupos de acordo com o agente cimentante: G1- RelyX Unicem(3M / ESPE); G2- RelyX ARC(3M / ESPE) + Adper Single Bond 2(3M / ESPE); G3- Cement-Post(Angelus) + Adper Single Bond 2(3M / ESPE). Após a cimentação, as raízes foram seccionadas transversalmente em três discos (1,0 ± 0,2 mm de espessura) e submetidos a ensaio "push out". **Resultados -** Os valores médios de tensão de retenção em mega pascal (MPa) foram: G1: 1/3 cervical- 7,6; 1/3 médio-8,9; 1/3 apical-11,1; G2: 1/3 cervical-2,4; 1/3 médio-3,8; 1/3 apical-7,4; G3: 1/3 cervical-3,3; 1/3 médio-3,2; 1/3 apical-7,8. O teste de Kruskal-Walis (α=0,05) evidenciou que apesar do G1 (RelyX Unicem - 3M / ESPE) ter apresentado maiores valores de retenção nos três terços radiculares, esta superioridade só foi estatisticamente significante nos terços cervical e médio; os valores de retenção dos Grupos 2 e 3 não foram diferentes estatisticamente entre si. **Conclusão -** O cimento autoadesivo RelyX Unicem (3M / ESPE) apresentou os maiores valores de resistência adesiva, com diferença estatisticamente significativa nos terços cervical e médio.

Palavras-chave: Cimentos de resina. Cimentação. Pinos dentários. Processos mecânicos.

ABSTRACT

Introduction - *The objective of this article is to evaluate the influence of the cement type and root dentin (1/3 cervical; medium; apical) on the adhesive cementation of glass fiber aesthetic posts.* ***Methods -*** *They were used 27 roots from human teeth, divided in three groups according the cement agent: G1- RelyX Unicem, 3M / ESPE; G2- RelyX ARC, 3M / ESPE + Adper Single Bond 2, 3M / ESPE; G3- Cement-Post, Ângelus + Adper Single Bond 2, 3M / ESPE. After cementation, the root were cross sectioned in three discs (1,0 ± 0,2 mm high) and submitted to push-out test.* ***Results -*** *Mean values of tension (MPa) of retention were: G1 cervical 1/3: 7,6; medium 1/3: 8,9; apical 1/3 11,1; G2 cervical 1/3: 2,4; medium1/3 3,8; apical 1/3: 7,4; G3 cervical 1/3: 3,3; medium1/3: 3,2; apical 1/3 7,8. Kruskall-Walis Test (α=0,05) showed that although G1(RelyX Unicem - 3M / ESPE) had presented higher values of retention at the three root thirds, this superiority was statistically significant only in cervical and medium thirds; the values of retention in Goups 2 and 3 didn´t were statistically different between each other.* ***Conclusion -*** *The self-adhesive cement RelyX Unicem (3M / ESPE) presented the highest values of adhesive strength, with statistically differences at cervical and medium thirds.*

Keywords *: Resin cements. Cementation. Dental pins. Mechanical processes.*

I Cirurgião-dentista graduado pela Universidade Federal de Pernambuco (UFPE).
II Doutoranda em Odontologia (UFPE).
III Professor Adjunto Doutor do Curso de Odontologia (UFPE).
IV Mestre em Odontologia (UFPE).
V Pós-doutorando em Odontologia (UFPE).
VI Professor Adjunto - Universidade de Pernambuco (UPE).

INTRODUÇÃO

A reabilitação de dentes extensamente destruídos, por cárie ou fratura, e tratados endodonticamente, representa um desafio na prática odontológica[1,2]. A terapia endodôntica produz alterações como a desidratação dentinária e perda de dentina radicular, pelo preparo biomecânico do conduto, o que induz uma fragilidade estrutural ao elemento dentário[3-5].

Considerando a resistência do remanescente, não há consenso sobre o benefício da indicação dos retentores intra-radiculares (pinos), uma vez que dentes tratados endodonticamente e restaurados, sem o uso destes aparatos, podem permanecer em função por longo

período. Os pinos intrarradiculares podem ser indicados para facilitar a retenção do material restaurador coronário[4].

Inicialmente, a utilização do conduto radicular como forma de retenção remete a Fauchard que, em 1728 na França, utilizou pinos de madeira em condutos radiculares com o intuito de fixar coroas. A inexistência de um sistema obturador efetivo culminou em frequentes insucessos[1,6].

Posteriormente, com o avanço da terapia endodôntica e o desenvolvimento dos materiais odontológicos, surgiram os núcleos fundidos (metálicos e cerâmicos), os quais exigem desgaste de dentina radicular para retenção. Este fato, associado ao elevado módulo de elasticidade destes materiais, torna o remanescente radicular mais susceptível a fraturas ao transferir grande quantidade de tensão, de forma não homogênea, à raiz fragilizada[1,7-10].

Na tentativa de utilizar um material que apresentasse comportamento biomecânico semelhante à estrutura dental, Duret *et al.,* em 1990, na França, desenvolveram os pinos de fibra pirolítica de carbono, os quais eram formados por fibras longitudinais em uma matriz de resina epóxica. Os pinos de fibra de carbono apresentam coloração cinza, comprometendo a estética das restaurações por translucidez, dificultando a sua utilização em dentes anteriores[12]. Com o objetivo de sanar tal deficiência, surgiram os retentores de fibra de vidro, os quais são compostos por fibras longitudinais de dióxido de silício e alumina em uma matriz de Bis-GMA associada a partículas inorgânicas. Estes retentores, assim como os de carbono, apresentam módulo de elasticidade semelhante à dentina e compatibilidade química com compostos resinosos a base de Bis-GMA[10,11].

O avanço da tecnologia adesiva permitiu a fixação dos pinos intra-radiculares com o emprego de um agente cimentante resinoso que oferece uma interação micromecânica com a dentina do canal radicular. Estes avanços possibilitaram uma mudança de paradigmas no meio odontológico, uma vez que não mais eram necessários excessivos desgastes para se obter retenção[5,13].

No entanto, a fase mais crítica da técnica restauradora com retenção intrarradicular é a cimentação adesiva do pino no interior do canal, a qual é realizada com uso de agentes de união, que preenchem a interface entre as paredes do conduto radicular e o retentor, promovendo vedamento marginal e retenção[14,15]. Estes cimentos resinosos também apresentaram, ao longo dos anos, modificações físico-químicas com o objetivo de melhorar a adesão ao substrato dentinário. Recentemente, surgiram os cimentos resinosos autoadesivos com o propósito de agregar a qualidade dos compostos resinosos e a redução do tempo clínico, por possuírem em sua formulação o agente desmineralizador, o primer, o bond e o cimento propriamente dito[18]. Mas será que a interação destes novos materiais com a dentina radicular é satisfatória?

Além do tipo de agente cimentante, a adesão intrarradicular sofre influência de fatores como: produtos utilizados na limpeza do conduto, presença de eugenol no cimento obturador, remoção incompleta de material obturador, polimerização irregular dos agentes resinosos, manipulação do agente cimentante, qualidade da dentina radicular, profundidade do conduto (terços cervical, médio ou apical) e controle sobre a umidade. Todas essas variáveis refletem na força de retenção dos retentores, bem como o tipo de pino e a espessura da linha de cimentação obtida[14,16,17].

Seguindo este contexto, o presente trabalho objetivou avaliar a influência do tipo de agente de união e da dentina radicular (1/3 cervical; médio e apical) sobre a cimentação adesiva de pinos estéticos de fibra de vidro.

MATERIAIS E MÉTODO*

Foram selecionados 27 pré-molares, hígidos, unirradiculares, sem curvatura apical, originários do Banco de Dentes Humanos do Departamento de Prótese de Cirurgia Bucofacial da UFPE; armazenados, até o momento dos testes, em solução de cloreto de sódio 0,9%, com umidade relativa do ar de 100%. Sequencialmente, tiveram suas coroas seccionadas a fim de padronizar o comprimento das raízes em 14mm, as quais foram submetidas a tratamento endodôntico (instrumentação com lima tipo K #35 ou #40 no comprimento de trabalho, 1,0mm aquém do término apical definido radiograficamente - técnica de preparo biomecânico escalonada com brocas Gates Glidden nº 1, 2, 3, 4, 5 - Maillefer/Dentsply- e irrigação com hipoclorito de sódio a 2,5% - Phormula Ativa. Obturação com cones de guta percha FF - Maillefer/Dentsply - e cimento livre de eugenol - Sealer 26/ Dentsply). Após esta etapa, os dentes foram armazenados em solução de cloreto de sódio 0,9% em estufa biológica (37ºC – 100% umidade) por 24 horas.

Os condutos radiculares foram então desobturados com brocas Gates Glidden e Largo, números 2, 3, 4, 5 e 6 (Mailefer/Dentsply), em baixa rotação, com cursores posicionados em 11,0 mm. Após a remoção do material obturador e dilatação dos canais, foram obtidos condutos com aproximadamente 11 mm de profundidade, 2,0 mm de remanescente obturador e diâmetro superior a 1,5mm.

As raízes foram aleatoriamente divididas em 3 grupos de acordo com o agente cimentante a ser utilizado: G1 (n=9) - RelyX Unicem/3M-ESPE (Cimento resinoso autoadesivo); G2 (n=9) – RelyX ARC /3M-ESPE (Cimento resinoso dual de adesão convencional) e G3 (n=9) – Cement Post/Angelus (Cimento resinoso quimicamente ativado de adesão convencional).

* Previamente aprovado pelo Comitê de ética em Pesquisa com Seres Humanos, CCS/UFPE, CAAE n° 0251.0.172.000-07.

Em todos os grupos foram seguidas as orientações do fabricante quanto ao tratamento da dentina radicular e protocolo de cimentação, como descrito a seguir:

Grupo 1: 1. Lavagem da superfície da dentina radicular com hipoclorito de sódio a 2,5% por um período de 15 segundos; 2. Lavagem do conduto com solução de cloreto de sódio 0,9% por 15 segundos; secagem com cones de papel absorvente; 3. Dispensar duas doses do cimento em placa de vidro; 4. Manipular do cimento; 5. Inserir o cimento na cavidade com sonda periodontal; 6. Aplicar cimento sobre o pino; 7. Remover os excessos; 8. Fotopolimerizar por 40 segundos (Radii/SDI – 1200mW/cm^2).

Grupo 2: 1. Condicionamento total da superfície da dentina radicular com ácido fosfórico a 37% por um período de 15 segundos; 2. Lavagem do conduto com água em seringa hipodérmica por 15 segundos; 3. Secagem com cones de papel absorvente; 4. Aplicar o sistema adesivo Adper Single Bond 2 e fotopolimerizar por 20 segundos; 5. Dispensar duas doses do cimento sobre placa; 6. Aplicar o cimento no interior do canal radicular com sonda periodontal; 7. Aplicar o cimento sobre o pino; 8. Assentar e manter o pino em posição; 9. Remover os excessos; 10. Fotopolimerizar por 40 segundos (Radii/SDI – 1200mW/cm^2).

Grupo 3: 1. Condicionamento total da superfície da dentina radicular com ácido fosfórico a 37% por um período de 15 segundos; 2. Lavagem do conduto com água em seringa hipodérmica por 15 segundos; 3. Secagem com cones de papel absorvente; 4. Aplicar o sistema adesivo Adper Single Bond 2 e fotopolimerizar por 20 segundos; 5. Remoção dos excessos do adesivo com cones de papel absorvente; 6. Espatular quantidades iguais da pasta-base e da pasta-catalisador por 15 segundos; 7. Levar o cimento ao canal e ao pino, mantendo-os sob pressão por 4 minutos.

Todos os procedimentos foram devidamente controlados (cronometrados e realizados por único operador).

Os pinos de fibra de vidro utilizados foram os Reforpost (Angelus) nº 3 serrilhados, que possuem 1,5 mm de diâmetro.

O tratamento da superfície dos pinos de fibra seguiu as recomendações do fabricante. Os retentores foram limpos com álcool a 92,8º, durante 30 segundos, e, posteriormente à secagem com jatos de ar, aplicou-se uma camada de agente silano (Angelus) por 1,0 minuto e promoveu-se secagem com jatos de ar. Em seguida, procedeu-se aplicação de uma camada de adesivo, Single Bond 2 (3M / ESPE-ESPE), na superfície dos pinos e fotopolimerização com aparelho de LED (Radii/SDI – 1200mW/cm^2) por 20 segundos (apenas nos Grupos 02 e 03).

Para simulação do ambiente bucal, quando da ativação da polimerização durante a cimentação, confeccionou-se uma estrutura com lâminas de cera e papel aluminado, com o objetivo de permitir a penetração da luz apenas no sentido longitudinal do conduto radicular (Figura 1).

Os espécimes foram seccionados perpendicularmente ao seu longo eixo através de seis cortes equidistantes em 1,0 mm (± 0,2mm) com cortadeira de precisão ELSAW - São Carlos, Brasil-SP, nos terços cervical (C), médio (M) e apical (A). A fatia mais cervical e a mais apical foram descartadas, restando 6 fatias, duas para cada terço radicular. Para o ensaio mecânico foram utilizadas as três fatias mais coronárias de cada terço (Figura 2). Foram obtidas, com o auxílio de paquímetro digital, as medidas, em milímetros da altura **(h)**, do diâmetro cervical **(Rx2)** e do diâmetro apical **(rx2)** do conduto radicular de cada segmento / disco (corpo de prova). De posse dessas medidas, obteve-se a área de superfície aderida através da seguinte fórmula[19]:

$$\mathbf{A}(\text{lateral de tronco de cone}) = \pi(R+r)\quad h^2\,(R-r)^2$$

Os corpos de prova foram submetidos ao ensaio de cisalhamento por compressão "*push-out*" em uma máquina de ensaios universal Kratos (célula de carga de 2.000 kg e velocidade de 0,5mm/min) (Figura 3), obedecendo ao que rege a norma ISO/TS 11405:2003. Os valores indicados no ensaio em kg$_f$ (quilograma-força) foram inicialmente convertidos em N (newton), através da fórmula **F(N) = F(kg$_f$)*9,8**, para posterior cálculo da tensão de retenção com a equação **T(MPa- mega pascal) = F(N) / A(mm^2).** Para realização dos testes de "*push-out*", utilizou-se um dispositivo de aço inoxidável que estabilizava os corpos de prova e permitia a extrusão dos retentores através de um orifício central de 3,0mm de diâmetro. Os corpos de prova foram posicionados com sua face apical voltada para uma ponta de 1,0mm de diâmetro a qual se movimentava progressivamente para baixo a uma velocidade constante de 0,5 mm/min até o deslocamento do pino cimentado ao corpo de prova (Figura 3 A e B).

RESULTADOS

A análise dos dados obtidos após o ensaio mecânico foi realizada em programa estatístico SPSS (*Statistical Package for the Social Sciences*) versão 13.0.

A Tabela 1 apresenta a análise descritiva dos dados, para cada grupo, segundo os valores mínimos, máximos e médios da tensão de retenção em MPa para cada terço estudado. Um corpo de prova do Grupo 2, subgrupo apical foi excluído devido à perda durante o ensaio.

A Tabela 2, por sua vez, compara os valores médios de tensão, considerando os agentes cimentantes entre si, para cada terço separadamente e a comparação, dentro de cada grupo, dos terços radiculares entre si.

DISCUSSÃO

Após a análise dos resultados, pôde-se observar que o Grupo 1 (RelyX

Unicem/3M / ESPE/ESPE) obteve os maiores valores de retenção nos três terços, no entanto esta superioridade só foi estatisticamente significante nos terços cervical e médio. Os valores de retenção dos Grupos 2 e 3 não diferiram entre si. Estes dados apresentaram semelhança ao estudo de Brasil Neto (2007) que comparou a resistência à extrusão de 03 cimentos (RelyX ARC / Panavia 21 / RelyX Unicem), observando que o cimento RelyX Unicem obteve valores elevados de retenção nos três terços, principalmente no terço cervical[20].

Em metanálise concluiu-se que os cimentos resinosos autoadesivos, em teste de extrusão, apresentaram desempenho superior aos demais – convencionais de presa química e dual, referente à cimentação de pinos estéticos de fibra[21]. Os mesmos autores justificam a superioridade dos resultados devido a ausência de tratamento prévio ao esmalte ou à dentina no protocolo adesivo, logo menor quantidade de etapas preliminares, fato este que reduz a possibilidade de erros. Durante o processo de presa dos cimentos resinosos autocondicionantes, além de uma reação via radicais livres, ocorre uma reação de neutralização (monômeros acidificados com a hidroxiapatita do tecido dentinário por meio de grupos funcionais de ácido fosfórico) e formação de água. Assim, além da reação de presa tipo ácido-base, ocorre a polimerização via radicais livres, que é iniciada pela fotoativação, pode promover vantagens em relação ao estresse de polimerização gerado e consequentemente a menor contração deste tipo de cimento no espaço intrarradicular, o qual apresenta um fator de configuração cavitária extremamente elevado. Esta pode ser mais uma justificativa para o bom desempenho dos cimentos autoadesivos na cimentação de pinos[21].

De fato, nos cimentos aqui testados, observam-se duas formas de interação com a estrutura dentinária. O Relyx – Unicem (3M/ESPE) é um cimento autoadesivo. Logo após a mistura da pasta base e catalisadora, o cimento torna-se bastante ácido (pH próximo a 2) e hidrofílico, permitindo o autocondicionamento dentinário. Assim, os grupamentos de ácido fosfórico liberados dos monômeros metacrilatos, carregados negativamente, ligam-se os íons Ca^{2+} da dentina. Estes grupamentos negativos são neutralizados e ancorados à estrutura dentária através da forte ligação iônica estabelecida. Já os cimentos resinosos Relyx ARC (3M/ESPE) e Cement Post (Angelus) unem-se à dentina graças ao mecanismo de adesão convencional: O ácido fosfórico a 37% quando aplicado por 15 segundos

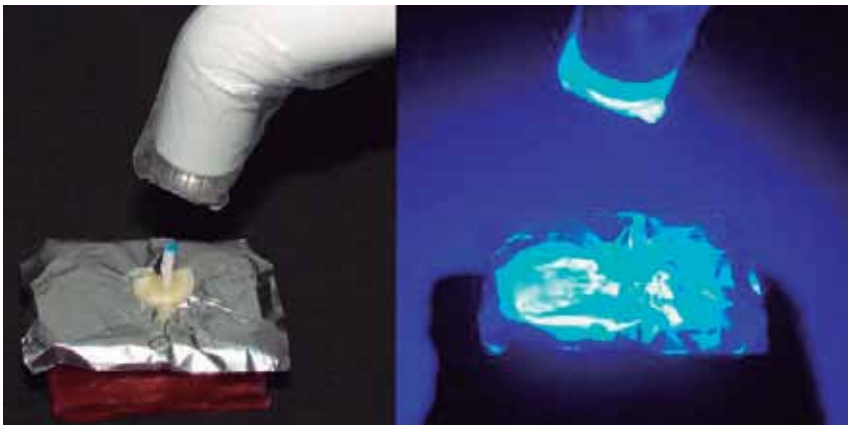

Fig. 1: Cimentação dos pinos de fibra de vidro.

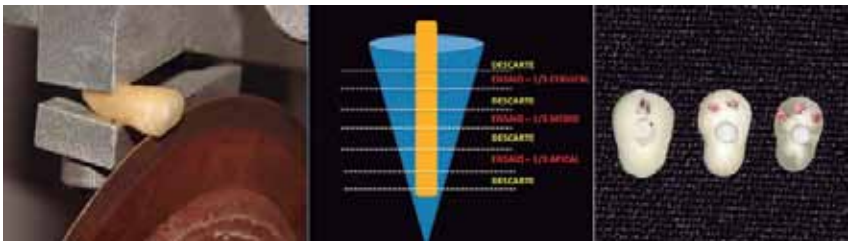

Fig. 2: Confecção dos discos dentinários; Corpos de prova com marcação indicativa do terço (C, M ou A) e da face oclusal.

Figura 3: Maquina de ensaio universal Kratos (Núcleo de Pesquisa em Biomateriais – FOP/UPE); Extrusão parcial do retentor após ensaio de cisalhamento.

Fig. 4: Corte longitudinal do espécime radicular destacando a diferença de espessura da linha de cimentação entre os terços cervical, médio e apical da raiz.

sobre a dentina, dissolve por completo a smear-layer e desmineraliza a dentina subjacente em aproximadamente 5µm. Depois da lavagem do agente condicionador, as fibras colágenas ficam expostas para posterior interação com o adesivo de baixa viscosidade, que permeia toda a trama orgânica, formando a conhecida camada híbrida, a qual interagirá quimicamente com o cimento resinoso.

Sander[22], em estudo realizado em 2008, avaliou a resistência de união ao cisalhamento de cimentos resinosos em esmalte e dentina. Os grupos foram separados de acordo com o substrato dental, o tipo de protocolo adesivo e cimento resinoso empregados: G1: esmalte, condicionamento ácido - Condac 37% / FGM - e adesivo – Single Bond / 3M-ESPE, cimento RelyX ARC / 3M-ESPE; G2: esmalte, sem condicionamento e adesivo, cimento RelyX Unicem / 3M-ESPE; G3: esmalte, condicionamento ácido e uso de adesivo, cimento RelyX Unicem; G4: dentina, condicionamento ácido e uso de adesivo, cimento RelyX ARC; G5: dentina, sem utilização de ácido e adesivo, cimento RelyX Unicem; G6: dentina, condicionamento ácido e uso de adesivo, cimento RelyX Unicem. Concluiu-se que aplicação de ácido e adesivo dentinário aumentou significativamente a resistência de união para os grupos que utilizaram cimento autoadesivo; e em dentina, o RelyX Unicem aplicado, sem condicionamento ácido e adesivo, apresentou desempenho estatisticamente semelhante ao desempenho do grupo com uso de sistema adesivo e cimento RelyX ARC.

Ao compararmos o desempenho dos diferentes terços radiculares, observou-se valores crescentes de adesão em direção apical o que vai de encontro à maioria dos estudos relacionados, os quais apresentam o terço cervical como o de melhor desempenho[11,20,23-26]. Sugere-se que este resultado esteja relacionado à redução da espessura da linha de cimentação, à medida que se aproxima do terço apical, quando comparado ao terço médio e cervical. A análise do corte longitudinal do conjunto raiz/pino pode ilustrar esta possibilidade, ao evidenciar a diminuição progressiva da espessura da linha de cimentação à medida que se avança do sentido apical (Figura 4).

O desempenho de pinos pré-fabricados pode ser limitado em canais amplos, pela produção de uma linha de cimentação mais espessa, ocasionando maior predisposição a falhas adesivas, produzidas por formação de bolhas, baixa resistência mecânica dos cimentos resinosos e maior contração de polimerização[27,28]. No presente estudo, todos os canais radiculares foram desobturados com brocas Gattes Glidden e Largo, assim os canais assumiram conformação cônica, com maior diâmetro no 1/3 cervical. Como os retentores foram padronizados em pinos de fibra de vidro Reforpost nº3, pôde-se observar existência de relação inversa entre valores de força de adesão e espessura da linha de cimentação. Apesar dos dados do Grupo 1 acompanharem esta tendência, não houve diferença estatística entre os terços para este cimento.

Reis[29] (2009) avaliou o efeito da espessura da camada de 02 cimentos (Duolink – Bisco; C&B Cemente – Bisco) na integridade da linha de união e resistência adesiva de pinos de resina reforçados por fibra de

Tabela 1: Valores da tensão de retenção em MPa e desvio padrão segundo o grupo para cada terço avaliado.

Grupo	Terço radicular	N	Mínimo	Máximo	Média	Desvio padrão
1 - Relyx UNICEM (3M / ESPE/ESPE)	cervical	9	2,0	17,9	7,6	4,9
	médio	9	5,1	17,1	8,9	3,8
	apical	9	5,9	21,9	11,1	4,7
2 - Relyx ARC (3M / ESPE/ESPE)	cervical	9	0,5	4,8	2,4	1,2
	médio	9	0,8	6,9	3,8	1,9
	apical	8	1,7	10,9	7,4	3,0
3- Cement-post (Angelus)	cervical	9	0,6	9,6	3,3	3,0
	médio	9	0,9	6,0	3,2	1,7
	apical	9	3,9	16,4	7,8	4,1

Tabela 2: Comparação entre as médias de resistência de união (MPa) considerando o tipo de cimento empregado e o terço radicular avaliado.

Grupo	TERÇO RADICULAR			Valor de p (1)
	Cervical	Médio	Apical	
Relyx UNICEM (3M / ESPE/ESPE)	7,6	8,9	11,1	0,13
Relyx ARC (3M / ESPE/ESPE)	2,4	3,8	7,4	0,01*
Cement-post (Angelus)	3,3	3,2	7,8	0,00*
Valor de p (1)	0,01*	0,00*	0,17	

(*) Diferença estatisticamente significante a 5,0%;
(1) Através do Teste de Kruskal-Wallis

vidro. Os resultados obtidos mostraram que a espessura do cimento influenciou estatisticamente a integridade da interface adesiva cimento-dentina e a resistência ao deslocamento por extrusão do retentor. Ao se avaliar cada cimento separadamente no que diz respeito às espessuras da linha de cimentação, o modo de ativação da polimerização (ativação química ou pela luz) não produziu alteração significativa referente à integridade adesiva, mas influenciou estatisticamente a resistência adesiva à extrusão dos pinos[29].

Os agentes cimentantes aqui testados também diferem em seu modo de ativação: o Cement-Post (Angelus) utiliza apenas a reação química, que é baseada em uma reação de oxirredução do peróxido de benzoíla com aminas terciárias aromáticas, presentes, respectivamente, nas pastas base e catalisadora. O Relyx ARC (3M/ESPE) possui cura dual (química e ativada pela luz), que além do processo de oxirredução do peróxido de benzoíla com aminas terciárias aromáticas, observa-se a presença de radical fotossensível (canforoquinona), presente em uma ou ambas as pastas e é responsável pelo mecanismo fotoativador da presa. Após a mistura das pastas, o tempo de trabalho é controlado por radicais fotoinibidores presentes na reação de polimerização química ou pela quantidade de aminas terciárias aromáticas. O Relyx Unicem (3M/ESPE), por sua vez, polimeriza-se através da conversão polimérica dos radicais iônicos dos monômeros resinosos. O sistema iniciador produz radicais através de ativação química ou induzida por luz. Os monômeros metacrilatos são ligados uns aos outros através de ligações duplas entre carbonos reativos. Sucessivamente, é formada uma rede tridimensional de moléculas de metacrilato e partículas de carga. Durante este processo, a matriz de cimento muda de hidrofílica para hidrofóbica, garantindo a estabilidade da estrutura polimerizada[21]. Apesar destas diferenças, não é prudente afirmar que os resultados aqui obtidos estejam relacionados às diferenças no modo de ativação dos cimentos empregados.

Na Odontologia Restauradora é fundamental o desenvolvimento de pesquisas sobre os procedimentos de cimentação adesiva de retentores intrarradiculares, a fim de se obter maior longevidade e previsibilidade de resultados nos procedimentos restauradores de dentes extensamente destruídos e tratados endodonticamente. Ressalta-se a necessidade de estudos clínicos longitudinais sobre o desempenho dos materiais e técnicas que demonstraram melhor comportamento em testes laboratoriais para que se possa atestar se a simplificação de materiais adesivos realmente agrega benefícios a curto e longo prazo.

CONCLUSÕES

1. O cimento autocondicionante RelyX Unicem (3M / ESPE) apresentou os maiores valores de resistência adesiva, com diferença estatisticamente significativa nos terços cervical e médio.
2. O terço radicular (cervical, médio ou apical) influenciou a resistência de união à dentina quando utilizado o cimento resinoso convencional dual e quimicamente ativado.

REFERÊNCIAS

1. Marques SML. Resistência adesiva na cimentação de pinos de fibras de vidro utilizando diferentes sistemas adesivos e agentes cimentantes [dissertação]. Belo Horizonte: Universidade Federal de Minas Gerais, Faculdade de Odontologia; 2003.
2. Pizi ECG. Avaliação da resistência e do padrão de fratura de coroas cerâmicas fixadas sobre diferentes reconstruções [tese]. São Paulo: Universidade Estadual de Campinas, Faculdade de Odontologia de Piracicaba; 2003.
3. Ross IF. Fracture susceptibility of endodontically treated teeth. J Endod.1980 May;6(5):560-5.
4. Assif D, Gorfil C. Biomechanical considerations in restoring endodontically treated teeth. J Prosthet Dent. 1994 Jun;71(6):565-7.
5. Miyashita E, Fonseca AS. Odontologia estética: o estado da arte. São Paulo: Artes Médicas; 2004.
6. Morgano SM, Brackett SE. Foundation restorations in fixed prosthodontics: current knowledge and future needs. J Prosthet Dent. 1999 Dec;82(6):643-57.
7. Nathanson D. Resin retained post: retention mechanisms. J Dent Res. 1989. 9: 11-34.
8. Morgano SM. Restoration of pulpless teeth: application of traditional principles in present and future contexts. J Prosthet Dent. 1996 Apr;75(4):375-80.
9. Stockton LW. Factors affecting retention of post systems: a literature review. J Prosthet Dent. 1999 Apr;81(4):380-5.
10. Scotti R, Ferrari M. Pinos de fibra: considerações teóricas e aplicações clinicas. São Paulo: Artes Médicas; 2003.
11. Cordeiro, NP. Resistência ao cisalhamento por extrusão - push out- de pinos de fibra de vidro à dentina intra-radicular [tese]. São Paulo: Universidade Estadual de Campinas, Faculdade de Odontologia de Piracicaba; 2003.
12. Myiashita E, Mello AT. Odontologia estética: planejamento e técnica. São Paulo: Artes Médicas; 2006.
13. Buonocore MG. A simple method of increasing the adhesion of acrylic filling materials to enamel surfaces. J Dent Res. 1955 Dec;34(6):849-53.
14. Baratieri LN, Monteiro Jr. S. Odontologia restauradora: fundamentos e possibilidades. São Paulo: Santos; 2002.
15. Ribeiro CMB, Lopes MWF, Farias ABL, Cabral BLAL, Guerra CMF. Cimentação em prótese: procedimentos convencionais e adesivos. Int J Den. 2007 abr/jun. 6(2): 58-62.
16. Sahafi A, Peutzfeldt A, Asmussen E, Gotfredsen K. Retention and failure morphology of prefabricated posts. Int J Prosthodont. 2004 May-Jun;17(3):307-12.
17. Grandini S, Goracci C, Tay FR, Grandini R, Ferrari M. Clinical evaluation of the use of fiber posts and direct resin restorations for endodontically treated teeth. Int J Prosthodont. 2005 Sep-Oct;18(5):399-404.
18. Guedes LLS, Mattos ECG, Zani IM, Prates LHM, Chain MC. Avaliação das propriedades mecânicas de cimentos resinosos convencionais e autocondicionantes. Rev Odontol UNESP. 2008 ; 37(1): 85-9.
19. Pedroza Filho CF. Influência do reembasamento com resina composta na resistência à extrusão de retentores intra-radiculares de fibra de vidro [tese]. São Paulo: Universidade Estadual de Campinas, Faculdade de Odontologia

de Piracicaba; 2006.
20. Brasil Neto AA. Avaliação da resistência de união da interface adesiva de pinos de fibra de vidro e a dentina radicular [dissertação]. Fortaleza: Universidade Federal do Ceará, Faculdade de Odontologia; 2007.
21. Sobral MFM. Desempenho dos cimentos resinosos autoadesivos em ensaios push-out: uma metanálise [trabalho de conclusão de curso]. Recife: Universidade Federal de Pernambuco, Faculdade de Odontologia; 2010.
22. Sander RF. Resistência de união de cimentos resinosos convencional e autocondicionante ao esmalte e à dentina em função de diferentes tratamentos de superfície [dissertação]. Florianópolis: Universidade Federal de Santa Catarina; 2008.
23. Silva LM. Resistência de união da cimentação adesiva de pinos de fibra de vidro frente ao teste de remoção por extrusão [dissertação]. São Paulo: Universidade de São Paulo, Faculdade de Odontologia de Bauru; 2009.
24. Tawil RC. Avaliação Longitudinal da resistência de união de pinos de fibra de vidro à dentina cimentados com quatro agentes cimentantes por meio de teste push-out [dissertação]. São Paulo: Universidade de São Paulo, Faculdade de Odontologia de Bauru; 2008.
25. Sigermore RM. Resistência ao cisalhamento por extrusão de pinos intra-radiculares pré-fabricados: influência do tratamento de superfície, sistema de fixação e profundidade [tese]. São Paulo: Universidade Estadual de Campinas, Faculdade de Odontologia de Piracicaba; 2006.
26. Silva ALF. Influência do grau de conversão do cimento e do procedimento adesivo na retenção de pinos intra-radiculares [dissertação]. São Paulo: Universidade Estadual de Campinas, Faculdade de Odontologia de Piracicaba; 2006.
27. Aksornmuang J, Foxton RM, Nakajima M, Tagami J. Microtensile bond strength of a dual-cure resin core material to glass and quartz fibre posts. J Dent. 2004 Aug;32(6):443-50.
28. Grandini S, Goracci C, Monticelli F, Tay FR, Ferrari M. Fatigue resistance and structural characteristics of fiber posts: three-point bending test and SEM evaluation. Dent Mater. 2005 Feb;21(2):75-82.
29. Reis KR. Efeito da espessura da camada de cimento na integridade e resistência adesiva de pinos de resina reforçados por fibra de vidro [tese]. São Paulo: Universidade de São Paulo, Faculdade de Odontologia de Bauru; 2009.

Data de recebimento: 03/04/2011
Data de aceite para publicação: 18/05/2011
Endereço para correspondência:
Claudio Heliomar Vicente da Silva
E-mail: claudioheliomar@uol.com.br

Scientific research
Pesquisa científica

In vivo study of dental discoloration caused by coffee ingestion associated within-office dental bleaching

Estudo in vivo *do manchamento dental causado pela ingestão de café associada ao clareamento profissional*

Hugo Roberto Lewgoy[I]
Ricardo Amore[I]
Roberta Caroline Bruschi Alonso[I]
Vinicius Di Hipólito[I]
Camillo Anauate Netto[I]
Djalma Albuquerque Barros Filho[II]
Andréa Anido-Anido[III]
Regiane Santos Feliciano[IV]

ABSTRACT
Objective - The present study aims to verify the effectiveness of in-office dental bleaching using 35% hydrogen peroxide in patients with or without a habit of consuming coffee at least three times per day at different time intervals (pre-bleaching or *baseline*; 48 hours post-bleaching or *start*; and 90 days post-bleaching or *recall*). **Methods and Material -** Forty patients with superior and inferior vital teeth from canine to canine participated in this study. The optical measurements with SpectroShade Micro spectrophotometer (MHT, Verona, Italy) determined the pre-bleaching status (*baseline* measurement), the status at 48 hours post-bleaching (*start* measurement), and the status at 90 days post-bleaching (*recall* measurement). The Delta E (ΔE) value was determined, and the difference between the pre- and post-bleaching luminosity was used as an indicator of the degree of chromogenic alteration. The patients were divided into four groups according to the presence or absence of a coffee ingestion habit and according to different post-bleaching time intervals. These data were analyzed by ANOVA and in case of significant differences the mean values were compared using the Tukey test ($p < 0.05$). **Results and Conclusions -** In conclusion, it was possible to confirm that professional dental bleaching is an effective technique that can be used both in patients who drink and do not drink coffee. However, the maintainability of this treatment was significantly reduced in the group of patients who habitually drink coffee within a period of only 90 days.

Keywords: Thooth bleaching. Spectrophotometer. Peroxides. Esthetics, dental.

RESUMO
Objetivos - *O presente estudo visa verificar a efetividade do clareamento dental profissional utilizando o peróxido de hidrogênio a 35% em pacientes com e sem o hábito de ingestão de café por pelo menos três vezes ao dia em diferentes intervalos de tempo (pré-clareamento ou baseline; 48 horas pós-clareamento ou start; e 90 dias pós-clareamento ou recall).* ***Material e Métodos -*** *Quarenta pacientes com dentes naturais inferiores e superiores participaram deste estudo. As tomadas de cor com o espectrofotômetro SpectroShade (MHT, Verona, Itália) determinaram a condição pré-clareamento (medição baseline), a condição em 48 horas pós-clareamento (medição start), e a condição após 90 dias (medição recall). O valor de Delta E (ΔE) foi determinado, e a diferença entre a luminosidade na condição pré e pós-clareamentos foram utilizadas como o indicador do grau de alteração cromatogênica. Os pacientes foram divididos em quatro grupos de acordo com a presença ou ausência de hábitos de ingestão de café e dos diferentes períodos pós-clareamento. Os dados foram analisados via* ANOVA *e, quando necessário, os valores médios foram comparados utilizando o teste de Tukey a 5% de significância ($p < 0.05$).* ***Resultados e Conclusões -*** *Como conclusão foi possível confirmar que clareamento dental profissional é uma técnica efetiva e que pode ser utilizada tanto em pacientes que ingerem como nos que não ingerem café. Contudo, a durabilidade deste tratamento clareador é significativamente reduzida no grupo de pacientes que habitualmente bebem café dentro de um período relativamente curto, ou seja, de apenas 90 dias.*

Palavras-chave: *Clareamento dental. Espectrofotômetros. Peróxidos. Estética dentária.*

I DDS, MSc, PhD - Bandeirante University of São Paulo (Uniban), School of Dentistry.
II Physicist, MSc, PhD (Uniban), School of Dentistry.
III PhD (Uniban), School of Dentistry.
IV Biologist. Molecular Biology Specialist (Uniban), School of Dentistry.

INTRODUCTION

Currently, people have become exceedingly concerned with aesthetics so much that many professionals performing dental procedures no longer draw a distinction between functional treatment and aesthetic treatment.

In this context, teeth color and even the decision to bleach one's teeth should be carefully considered because most patients now desire chemical treatments to make the color of their teeth resemble a color very close to white.

Dental discoloration or a chromatic alteration of teeth can be classified as intrinsic, extrinsic, or a combination of both. The intrinsic alterations are caused by the incorporation of chromogenic materials into the interior of dentin and enamel, while extrinsic alterations are related to the deposit of chromogenic substances on the external surface of teeth[1,2]. Coffee, teas, red wines, food coloring, and smoking are considered the main extrinsic chromogenic agents[3-6].

The dental bleaching technique is based on the utilization of chemical substances capable of removing the chromogenic substances to promote teeth whitening or dental bleaching. When performed on vital teeth, this technique is known as "in-office dental bleaching" and involves the application of a bleaching agent to the external surface of the teeth in the dental office or dental clinic by the dentist. This technique involves greater concentrations of peroxide and a reduced exposure time that leads to very satisfactory results.

Many authors believe that the type of product used is essential to achieve a particular level of dental bleaching, however, according Burrel[7] the vast majority of in-office bleaching agents currently used are considered safe as indicated by their acceptance by the American Dental Association (ADA).

To make an in-office dental bleaching, hydrogen peroxide is the most common chemical substance that is used in concentrations between 15 to 35% with or without activation using a light source.

Among the numerous unfavorable side effects of dental bleaching are the cases of recurrence and/or fast staining, especially in patients with a habit of ingesting a chromogenic substance, nowadays, this is a common technique. Therefore, although the risks of these procedures are small, a careful investigation should be performed to determine whether professional dental bleaching is recommended for patients who routinely ingest chromogenic substances to clarify whether this habit contraindicates or limits this technique when compared to patients who do not ingest chromogenic substances.

This study proposes to verify through the use of a spectrophotometer whether dental discoloration or chromogenic alterations in vital teeth of patients who either do or don't drink coffee differ after undergoing professional dental bleaching. In addition, this study proposes to verify if the chromogenic changes in the teeth of patients who consume coffee vary as a function of time after the dental bleaching event when compared with patients who don't ingest coffee under the following conditions: pre-bleaching (base line measurement), 48 hours post-bleaching (start measurement), and 90 days post-bleaching (recall measurement).

METHODS AND MATERIALS

The experimental procedure for this project was submitted to the Ethics Committee of the Bandeirante University of Brazil and was approved under the protocol number 109-07.

Forty volunteer patients of both genders above the age of 18 years old who were recommended for in-office dental bleaching due to pigmentation and/or extrinsic staining were selected for this study independent of their race. The patients were informed of the purpose of the study and participated only if they approved of the study's premise and methods.

The following were considered as study inclusion criteria: 1) twenty healthy individuals recommended for dental bleaching therapy of the upper and lower canines and incisors who were not characterized as having coffee ingestion habit; and 2) twenty healthy individuals recommended for dental bleaching therapy of the upper and lower canines and incisors who were characterized as having a habit of ingesting coffee at least three times per day.

The study exclusion criteria were the presence of systemic illnesses, smoking, alcoholism, the presence of fillings and/or prostheses, the presence of devitalized teeth, the presence of teeth with endodontic treatment, the presence of teeth with intra-radicular posts, and the presence of tetracycline stains and/or other intrinsic stains on the region to be evaluated.

All groups underwent in-office dental bleaching treatment used 35% hydrogen peroxide Whiteness HP gel (FGM, Joinville, Brazil) without light source activation. Frontal Expandex Retractor (Maquira, Maringá, Brazil) was used to get the lip retraction and gingival protection was obtained using a resinous barrier (Top Dam Blue, FGM, Joinville, Brazil).

The dental bleaching was performed based on the principles and techniques recommended by the product and equipment manufacturers. A single session of bleaching was performed using three sequential applications lasting for fifteen minutes each that was applied in a uniform layer of about two millimeters thick. The bleaching procedure was finished by removal of the gel with cotton rolls and water.

To take all color measurements was used a spectrophotometer device known as the SpectroShade Micro (MHT Medical High Technology, Verona, Italy). This device has the capacity of measuring the luminosity (L), the chroma (C), and the hue (h) of each tooth in addition to determining the resulting Delta E (ΔE). The color measurements were performed at three different occasions to capture the entire process including a pre-bleaching

(baseline) measurement, a measurement at 48 hours post-bleaching (start), and a measurement at 90 days post-bleaching (recall) (Figure 1).

Prior to performing the initial color measurement, dental prophylaxis was performed with the aim of removing oral biofilm deposits, residues and/or any other prior pigmentation from the baseline measurement. After the dental bleaching process, the color obtained from the start measurement was confirmed using the spectrophotometer after 48 hours of teeth rehydration to avoid false results. The color determined for the start and recall measurements were obtained after conventional tooth brushing episodes performed by the patients.

The dental discoloration or chromogenic alteration could be considered as the effectiveness of the dental bleaching procedure and/or aftermost dental staining. According to the manufacturer of the measurement device, differences that can be noticed by human eyes are defined by a ΔE value greater than two and by the increase in luminosity, which varies from dark to light (black to white) in a scale from zero to one hundred on the spectrophotometer. Therefore, a larger observed numeric value was correlated with greater luminosity and consequently, a greater degree of whiteness.

For the analysis of dental bleaching, the luminosity differences (ΔE) of the pre- and post-bleaching phases at different time intervals were compared between the group of individuals that habitually ingested coffee and the group that didn't ingest coffee and thus served as an indicator of the level of observed chromogenic staining. To verify the ΔE and to determine the clinically visible color differences, we followed the CIELab method from the International Commission on Illumination (Comission Internationale de l'Éclairge, 1976). The pre- and post-bleaching conditions of the initial (start) measurement and of the 90-day post-bleaching (recall) measurement were compared tooth-by-tooth.

The chromogenic alteration was tested considering whether a habit of ingesting coffee was present or not at least three times per day and according to the differences between different post-bleaching time intervals and with or without coffee ingestion (baseline - start / baseline - recall). So, twelve teeth were evaluated in each of the forty patients for a total of 480 teeth with 240 teeth from each group that ingested coffee or did not ingest coffee regardless of the time interval after bleaching, which resulted in a fairly reliable statistical analysis (n=240) for a significance of 95%. The groups were divided according to the following criteria: group 1, start - baseline difference measurement (without coffee); group 2, recall - baseline difference measurement (without coffee); group 3 start - baseline difference measurement (with coffee); and group 4, recall - baseline difference measurement (with coffee).

After verifying the ΔE differences, the luminosity data were tabulated and submitted to normality and homogeneity tests. Once a normal and homogeneous distribution was confirmed, a parametric test was performed to determine if the samples came from different populations or if they represented a causal variation.

An analysis of variance (ANOVA) was performed and in case of significant differences the Tukey test was performed at 5% significance level to compare the absolute values of the mean pairs with the obtained critical value ($p < 0.05$).

RESULTS

In the group of patients who didn't use coffee, the ΔE value was always greater than two for the pre- and post-bleaching measurements both for the initial measurement (baseline-start) and for the measurement after 90 days (baseline-recall).

In the group of patients who used coffee, the ΔE was greater than two in the pre- and post-bleaching conditions (baseline-start); however, for the measurement after 90 days (baseline-recall), the ΔE value was less than two indicating a loss of dental bleaching.

Examples of the images from the pre- and post-bleaching measurements after 90 days (baseline-recall) in the groups of patients with and without a habit of consuming coffee at least three times per day can be observed in Figures 2 and 3.

Table 1 shows the mean luminosity differences and the comparison between groups. Considering the mean of the luminosity differences for the different groups and comparison of the means analyzing the critical P value (0.63393) obtained in the Tukey test performed at 5% significance level no significant differences were found after a pairwise comparison between the groups 1 and 2 (0.039834); groups 1 and 3 (0.213667); and groups 2 and 3 (0.173833). Significant differences were found between the groups 1 and 4 (1.234417); groups 2 and 4 (0.827166); and groups 3 and 4 (0.653333).

DISCUSSION

Dental bleaching has become a popular procedure and aims to fulfill the desire of individuals to have an aesthetically pleasing appearance to their teeth. However, dentists should not perform purely cosmetic procedures in cases that involve a significant risk for fast recurrence, such as performing dental bleaching in patients who habitually ingest chromogenic substances such as coffee.

According to Watts and Addy[8], it is necessary to weigh the cost-benefit relationship while considering the appropriate recommendations for the patient and the best dental bleaching technique to perform such procedures.

Undoubtedly, the professional dental bleaching technique executed in the office is based on increasingly more sophisticated technologies, and it has the significant advantage of having the dentist in complete control of the procedure. As a result, it is possible to diminish the clinical application time, obtain more effective results, decrease

the risks, and achieve greater safety for patients because the dentist performs each step of the bleaching procedure[9].

Travassos *et al.*[10] (2010) used in their studies about dental bleaching the in-office technique with 35% hydrogen peroxide gel and different types of chemical catalyzing agents. They concluded that the in-office dental bleaching is a good choice for this kind of treatment.

Certainly, this technique is a good alternative to improve tooth aesthetics. However, the association between dental bleaching and the habitual consumption of chromogenic substances, particularly of coffee, a drink largely consumed worldwide and strongly rooted in habit for a large number of individuals, deserves special consideration.

The efficiency of the technique was demonstrated by the present study results that coincide with those reported by Dahl and Pallersen[3] because while the results demonstrated the effectiveness of dental bleaching on both individuals who habitually ingest or do not ingest coffee, the maintainability of the treatment on those patients of the group that habitually consumed coffee was significantly reduced after a period of only 90 days, which can be argued to be a relatively short timeframe.

Celik *et al.*[11] (2009) concluded that dental bleaching doesn't affect staining susceptibility of the resin composite restorative materials in a short period of time. Okte *et al.*[12] (2006) also studied the effect of dental bleaching and the utilization of composite resins subjected to chromogenic liquids. These authors verified that resin specimens immersed in coffee underwent a significant color alteration. Interestingly, Koksal *et al.*[13] (2008) demonstrated that the time of immersion is directly proportional to the degree of teeth staining and to the nature of the restorative materials. Likewise, Manabe *et al.*[14] (2009) verified the staining effect on composite resins using chromogenic substances such as coffee and tea. While these authors revealed the staining potential of various substances, they also confirmed that resins and teeth are resistant to pigmentation over short time intervals.

Figure 1 - Color measurement performed using the spectrophotometer and visualization software.

Figure 2 - Visual differences could be noted in the group of patients who ingested coffee because the ΔE value (5.65) was greater than two for the pre- and post--bleaching measurements after 90 days (baseline-recall).

Figure 3 - No visual differences could be noted in the group of patients who didn't ingested coffee because the ΔE value (0.21) was less than two for the pre- and post-bleaching measurements after 90 days (baseline-recall).

The present results do not completely coincide with the aforementioned authors because a 90-day timeframe can be considered a relatively short period for the evaluation of the dental bleaching technique. Moreover, it can be inferred that in time intervals greater than 90 days the results of the group of patients who used coffee had the potential to be characterized by an even lower ΔE. Furthermore, to recommend dental bleaching at least four times a year to maintain whiter teeth for a patient who consumes coffee deserves additional research because these repetitive treatments could cause harmful side effects to the enamel surface.

Attia *et al.*[15] (2009) also concluded that the utilization of coffee during dental bleaching procedures harms the final results of the treatment. Likewise, Yannikakis *et al.*[16] (1998) confirmed that chromogenic substances such as coffee and tea are capable of affecting the stability of teeth color and the restorative materials. These studies demonstrated a greater staining potential for coffee in comparison to tea.

Topcu *et al.*[17] (2009) tested numerous chromogenic substances and their staining potential. These authors confirmed that red wine, as opposed to coffee, is the drink that causes the greatest color discoloration. These results are in agreement with those reported by Ertas *et al.*[18] (2006) who collectively performed a study using spectrophotometry that determined that among drinks such as tea, soda, coffee, and red wine, the greatest

staining potential was observed with red wine. Similarly, Liporoni *et al.*[19] (2010) concluded that bleached enamel was susceptible to red-wine staining at both 30 and 150 min after bleaching procedures, whereas coffee did not interfere with the bleaching process

In the current study, other chromogenic drinks besides coffee were not tested. However, a warning should be raised regarding the performance of dental bleaching in patients who routinely ingest other chromogenic products.

A number of authors have performed studies with reflectance spectrophotometry and have concluded that this method is safer for the determination of teeth color when compared to other visual methods[20-25].

Hosoya *et al.*[26] (2009) verified the color of different resin scales through reflectance spectrophotometry. After performing a comparison with a variety of visual methodologies, they concluded that the aforementioned method could lead to imprecise results. Kim-Pusateri *et al.*[27] (2009) compared numerous reflectance spectrophotometry devices including those manufactured by SpectroShade, ShadeVision, VITA Easyshade, and ShadeScan. These authors concluded that all of the cited devices were effective and precise in their measurements. Chu[28] also evaluated SpectroShade and ShadeScan in comparison with conventional methods and demonstrated significant advantages for these spectrophotometers. Similarly, Khurana *et al.*[29] (2007) evaluated Vita Easyshade, X-Rite ShadeVision, and SpectroShade Micro concluding that the SpectroShade Micro apparatus produces the best results in the setting of CIELab coordinates. Ayad[30] also confirmed the chromogenic potential of various drinks using spectrophotometry via the CIELab method, finding a greater capacity of staining with the ingestion of coffee and tea.

The methodology employed in the present study, which includes the use of a spectrophotometer for clinical analysis, assures the veracity of our statements and conclusions.

Table 1 - Mean of the luminosity differences for the different groups and comparison of the means.

	Group 1 (G1) WITHOUT COFFEE baseline-start	Group 2 (G2) WITHOUT COFFE baseline-recall	Group 3 (G3) WITH COFFEE baseline-start	Group 4 (G4) WITH COFFEE baseline-recall
Group 1 (G1) WITHOUT COFFEE baseline-start	2.968417[A]			
Group 2 (G2) WITHOUT COFFE baseline-recall	NS	2.928583[A]		
Group 3 (G3) WITH COFFEE baseline-start	NS	NS	2.75475[A]	
Group 4 (G4) WITH COFFEE baseline-recall	*	*	*	2.101417 [B]

Beauty trends that now include the desire for whiter teeth have led to a large scale dissemination of this professional dental bleaching technique, in which different types and concentrations of chemical agents are utilized. However, such techniques should always be supervised and performed in the care of a dentist. As a matter of fact, this is a significant advantage of the in-office dental bleaching procedures over the home-bleaching technique because it avoids a great number of problems associated with a "self-medication". Moreover, the constant professional monitoring decreases the risk of patient trauma and injuries.

As a norm, the use of dental bleaching techniques must be performed with caution and in a selective and justified manner. The need for dental bleaching merely to achieve a younger smile should largely be considered subject to debate due to the inherent risks involved[7].

Healthcare professionals need to maintain ethical and moral principles to refrain from performing such dental bleaching cosmetic procedures only to meet the increasing aesthetic demand of their patients especially in the cases with patients who consume coffee routinely.

Often, the mere polishing of the dental surface could resolve staining problems in patients who consume coffee without incurring greater risks and without the employment of a technique with little maintainability in patients who habitually consume such chromogenic substances such as coffee.

CONCLUSIONS

• In-office dental bleaching is an effective technique that is able to promote dental bleaching in patients whether they ingest or not ingest coffee;

• The luminosity of the dental bleaching procedure is significantly decreased 90 days after its execution in patients who ingest at least three coffees per day, indicating the relatively poor maintainability of this technique in this group of patients;

• In patients who don't ingest coffee, maintaining the effectiveness of the treatment is greater, as shown by a lack of a significant reduction in tooth luminosity after 90 days.

ACKNOWLEDGEMENTS

The authors would like to acknowledge the financial support of Fundação de Amparo à Pesquisa do Estado de São Paulo (Fapesp).

REFERENCES

1. Gross MD, Moser JB. A colorimetric study of coffee and tea staining of four composite resins. J Oral Rehabil. 1977 Oct;4(4):311-22.
2. Haywood VB, Heymann HO. Nightguard vital bleaching. Quintessence Int. 1989Mar;20(3):173-6.
3. Dahl JE, Pallesen U. Tooth bleaching--a critical review of the biological aspects. Crit Rev Oral Biol Med. 2003;14(4):292-304.
4. Hattab FN, Qudeimat MA, al-Rimawi HS. Dental discoloration: an overview. J Esthet Dent. 1999;11(6):291-310.
5. Leard A, Addy M. The propensity of different brands of tea and coffee to cause staining associated with chlorhexidine. J Clin Periodontol. 1997 Feb;24(2):115-8.
6. Neville BW, Damn DD, Allen CM, Bouquot JE. Patologia Oral e Maxilofacial. 2nd ed. Rio de Janeiro: Guanabara Koogan; 2004.
7. Burrell KH. ADA supports vital tooth bleaching--but look for the seal. J Am Dent Assoc. 1997 Apr;128 Suppl:3S--5S.
8. Watts A, Addy M. Tooth discolouration and staining: a review of the literature. Br Dent J. 2001 Mar 24;190(6):309-16.
9. Baratieri LN, Ritter AV, Monteiro S Jr, Caldeira de Andrada MA, Cardoso Vieira LC. Nonvital tooth bleaching: guidelines for the clinician. Quintessence Int. 1995 Sep;26(9):597-608.
10. Travassos AC, Rocha Gomes Torres C, Borges AB, Barcellos DC. In vitro assessment of chemical activation efficiency during in-office dental bleaching. Oper Dent. 2010 May--Jun;35(3):287-94.
11. Celik C, Yüzügüllü B, Erkut S, Yazici AR. Effect of bleaching on staining susceptibility of resin composite restorative materials. J Esthet Restor Dent.2009;21(6):407-14.
12. Okte Z, Villalta P, García-Godoy F, Lu H, Powers JM. Surface hardness of resin composites after staining and bleaching. Oper Dent. 2006 Sep--Oct;31(5):623-8.
13. Koksal T, Dikbas I. Color stability of different denture teeth materials against various staining agents. Dent Mater J. 2008 Jan;27(1):139-44.
14. Manabe A, Kato Y, Finger WJ, Kanehira M, Komatsu M. Discoloration of coating resins exposed to staining solutions in vitro. Dent Mater J. 2009May;28(3):338-43.
15. Attia ML, Aguiar FH, Mathias P, Ambrosano GM, Fontes CM, Liporoni PC. The effect of coffee solution on tooth color during home bleaching applications. Am J Dent. 2009 Jun;22(3):175-9.
16. Yannikakis SA, Zissis AJ, Polyzois GL, Caroni C. Color stability ofprovisional resin restorative materials. J Prosthet Dent. 1998 Nov;80(5):533-9.
17. Topcu FT, Sahinkesen G, Yamanel K, Erdemir U, Oktay EA, Ersahan S. Influence of different drinks on the colour stability of dental resin composites. Eur J Dent. 2009 Jan;3(1):50-6.
18. Ertaş E, Güler AU, Yücel AC, Köprülü H, Güler E. Color stability of resin composites after immersion in different drinks. Dent Mater J. 2006 Jun;25(2):371-6.
19. Liporoni PC, Souto CM, Pazinatto RB, Cesar IC, de Rego MA, Mathias P, Cavalli V. Enamel susceptibility to coffee and red wine staining at different intervals elapsed from bleaching: a photoreflectance spectrophotometry analysis. Photomed Laser Surg. 2010 Oct;28 Suppl 2:S105-9.
20. Derdilopoulou FV, Zantner C, Neumann K, Kielbassa AM. Evaluation of visual and spectrophotometric shade analyses: a clinical comparison of 3758 teeth. Int J Prosthodont. 2007 Jul-Aug;20(4):414-6.
21. Fani G, Vichi A, Davidson CL. Spectrophotometric and visual shade measurements of human teeth using three shade guides. Am J Dent. 2007 Jun;20(3):142-6.
22. Hugo B, Witzel T, Klaiber B. Comparison of in vivo visual and computer--aided tooth shade determination. Clin Oral Investig. 2005 Dec;9(4):244-50.
23. Karamouzos A, Papadopoulos MA, Kolokithas G, Athanasiou AE. Precision of in vivo spectrophotometric colour evaluation of natural teeth. J Oral Rehabil. 2007 Aug;34(8):613-21.
24. Scaminaci Russo D, Viano M, Bambi C, Nieri M, Giachetti L. Color stability of bleached teeth over time: an in vitro study. Eur J Esthet Dent. 2010 Autumn;5(3):300-10.
25. Rocha Gomes Torres C, Barcellos DC, Batista GR, Borges AB, Cassiano KV, Pucci CR. Assessment of the effectiveness of light-emitting diode and diode laser hybrid light sources to intensify dental bleaching treatment. Acta Odontol Scand.2011 May;69(3):176-81.
26. Hosoya Y, Shiraishi T, Oshiro M, Ando S, Miyazaki M, García-Godoy F. Color characteristics of resin composites in different color modes and geometries. J Oral Sci. 2009 Mar;51(1):123-30.
27. Kim-Pusateri S, Brewer JD, Davis EL, Wee AG. Reliability and accuracy of four dental shade-matching devices. J Prosthet Dent. 2009 Mar;101(3):193-9.
28. Chu SJ. Precision shade technology: contemporary strategies in shade selection. Pract Proced Aesthet Dent. 2002 Jan-Feb;14(1):79-83; quiz 84.
29. Khurana R, Tredwin CJ, Weisbloom M, Moles DR. A clinical evaluation of the individual repeatability of three commercially available colour measuring devices. Br Dent J. 2007 Dec 22;203(12):675-80..
30. Ayad NM. Susceptibility of restorative materials to staining by common beverages: an in vitro study. Eur J Esthet Dent. 2007 Summer;2(2):236-47.

Data recebimento: 18/07/2010
Data de aceite para publicação: 08/05/2011
Endereço para correspondência:
H. R. Lewgoy
E-mail: hugorl@usp.br

Caso clínico

Interceptação do hábito de sucção digital - Relato de dois casos clínicos

Early treatment of sucking digital habit - Two cases report

Paula Paes Ferreira[I]
Camila Ferraz[I]
André Wilson Machado[II]
Telma Martins de Araújo[III]

RESUMO
O hábito de sucção digital é frequente em crianças e está intimamente relacionado ao desenvolvimento de más oclusões, podendo interferir no padrão de crescimento dento-facial. Dentre as más oclusões associadas a esse hábito, destacam-se a mordida aberta anterior e a mordida cruzada posterior. Este artigo relata dois casos clínicos que tiveram o hábito de sucção digital como etiologia desses problemas, tratados de maneira distinta que obtiveram êxito ao final do tratamento. Por fim, ressalta-se a importância do diagnóstico e da remoção do hábito o mais precocemente possível pelos cirurgiões-dentistas, principalmente odontopediatras, para evitar efeitos deletérios ao desenvolvimento da oclusão.

Palavras-chave: Sucção de dedo/efeitos adversos. Ortodontia interceptora. Má oclusão.

ABSTRACT
The finger sucking habit is frequently in children and its relationship with malocclusion has been well addressed in the literature. The deleterious impact of this habit can interfere on facial growth pattern as well as dental development and is associated to anterior open bite and posterior crossbite etiology. This article brings two cases report of anterior open bite caused by finger sucking habit treated with different approaches, and achieved good results. It is important to highlight the need of early diagnosis and proper intervention in malocclusions related to dental habits in order to restore normal dental development.

Keywords: *Fingersucking/adverse effects. Orthodontics, interceptive. Malocclusion.*

INTRODUÇÃO

O ato de sugar é inerente ao ser humano desde o período fetal até os três primeiros anos de vida[1,2]. A sucção é classificada em dois tipos: a nutritiva e a não-nutritiva. A primeira proporciona ao recém-nascido a sobrevivência e estabelece vínculo afetivo com a mãe durante a amamentação, participa do desenvolvimento psicoemocional da criança, que quando alimentada por tempo satisfatório tem maior estabilidade emocional, além de estar nutricionalmente preenchida[3,4]. A não-nutritiva está normalmente associada à insatisfação psicológica e/ou nutricional, estando o hábito de sucção digital diretamente relacionado ao tempo de aleitamento, a falta dos pais durante o sono e a momentos de punição[3-5].

De modo geral, o hábito de sucção durante a dentição decídua tem pouco ou nenhum efeito em longo prazo, porém sua persistência após o início da dentição mista, principalmente durante a irrupção dos incisivos superiores, poderá acarretar em problemas dentais ou até mesmo esqueléticos. Quando não removido precocemente, pode originar deformidades permanentes que são de difícil tratamento e que poderiam ter sido tratadas por abordagens simples[6,7].

A sucção digital após os três anos de idade pode atingir cerca de 30% das crianças, sendo o polegar o dedo mais utilizado e a mordida aberta anterior e a mordida cruzada posterior as más oclusões mais frequentemente associadas[1,8,9]. É comum, também, observar nesses pacientes a inclinação vestibular dos incisivos superiores, a

I Alunas do curso de especialização em Ortodontia (UFBA).
II Mestre em Ortodontia (PUC-Minas).
III Doutora em Ortodontia e Ortopedia Facial pela Universidade Federal do Rio de Janeiro.

lingualização dos inferiores, diastemas ântero-superiores, extrusão dos dentes posteriores e incompleta irrupção de dentes anteriores[7,10]. No entanto, essas consequências no sistema estomatognático vão depender da frequência, intensidade e duração do hábito, além do padrão individual de crescimento condicionado a fatores genéticos[7,10].

O tratamento para a remoção desse hábito consiste inicialmente em uma abordagem psicológica da criança estimulando a interrupção do hábito. Inúmeras são as terapêuticas, dentre elas: mostrar fotos de crianças antes e depois da remoção do hábito, ou de adultos que sugaram dedo por um longo período, e até mesmo oferecê-las recompensas[7,10,11]. Após a fase de conscientização e aceitação da criança, aparelhos específicos podem ser usados como auxílio para o abandono do hábito e correção de más oclusões instaladas. Dentre os aparelhos indicados, para essa finalidade, destacam-se a grade palatina fixa ou as pontas ativas e, quando existem sequelas transversais, como a mordida cruzada posterior, é necessário o uso de aparelhos que promovam a expansão da maxila, como as placas expansoras, o quadri-hélice e os disjuntores, "Haas" e "Hyrax"[7,10,12,13].

Devido à forte associação de hábitos bucais com más oclusões e a necessidade de diagnóstico e intervenção precoce, o objetivo deste artigo é apresentar dois casos clínicos de pacientes que tinham hábito de sucção digital e houve êxito na interceptação por meio de diferentes abordagens terapêuticas.

RELATOS DE CASOS CLÍNICOS

Caso 1

Paciente do gênero masculino, com 8 anos e 3 meses de idade, apresentava a queixa de que os "dentes da frente estão abertos". Foi relatado por seus responsáveis o hábito de sucção digital pela criança. O seu histórico médico não demonstrou nenhuma contraindicação ao tratamento ortodôntico.

Na análise facial foi observada a ausência de assimetrias faciais significantes, perfil convexo, equilíbrio entre os terços faciais, suave protrusão labial e selamento labial passivo (Figura 1).

Na avaliação intrabucal, o paciente encontrava-se na fase de dentição mista, no primeiro período transitório com má oclusão de Classe I. Na avaliação frontal, confirmou-se a severa mordida aberta anterior associada à mordida cruzada posterior unilateral esquerda. Os molares e caninos encontravam-se numa relação de Classe I, em ambos os lados, embora a mordida cruzada do lado esquerdo dificultasse a avaliação. Numa vista oclusal, a arcada superior apresentava um formato em "V", enquanto a inferior um formato parabólico (Figura 1).

Após a avaliação clínica, o fator etiológico primário, associado a sua má oclusão, foi o hábito de sucção digital e, devido à mordida aberta anterior, o paciente passou a desenvolver a interposição lingual anterior em repouso e durante a deglutição. O planejamento do tratamento interceptor teve como objetivo principal esclarecer o paciente e os responsáveis sobre os efeitos deletérios do hábito de sucção, bem como sobre a necessidade de sua interrupção para restabelecer o desenvolvimento normal da oclusão. Em seguida, devido à pobre cooperação do paciente, optou-se por um aparelho fixo. Assim, a interceptação do hábito de sucção digital e a correção da mordida cruzada posterior dentária foram feitas através da expansão rápida da maxila com um disjuntor de Haas modificado, associado a uma grade palatina (Figura 2).

O aparelho foi instalado e, inicialmente, nenhuma ativação transversal foi realizada para avaliar o comportamento do paciente quanto à adaptação ao aparelho, bem como o efeito inibitório do hábito de sucção digital e de interposição lingual.

Após 3 meses de tratamento, uma melhora significativa na relação vertical anterior, bem como na relação transversa dos arcos, foi obtida somente pela remoção do hábito (Figura 3). Nesse momento, o responsável pelo paciente foi orientado para ativar o parafuso 2/4 de volta, duas vezes ao dia, totalizando assim, a abertura do parafuso 1 mm por dia.

Após oito dias de ativação, foi observado um bom relacionamento transversal dos arcos dentários (Figura 4). O parafuso foi, então, travado com acrílico autopolimerizável. Em seguida, o aparelho foi mantido na cavidade bucal como recurso de contenção por seis meses. Consultas periódicas foram agendadas para avaliar a estabilidade do resultado, bem como a evolução do fechamento da mordida aberta anterior.

Seis meses após a fase de contenção e controle clínico do paciente, a relação vertical dos dentes anteriores apresentava-se com traspasse positivo, bem como a relação transversal posterior satisfatória, demonstrando a eficácia da abordagem terapêutica na remoção do hábito, no fechamento da mordida aberta anterior e da correção da mordida cruzada posterior (Figura 5).

Caso 2

Paciente do gênero masculino, com 10 anos, apresentava a queixa de que "tinha um buraco entre os dentes da frente". Semelhante ao caso anterior, foi relatado pelos pais do paciente que ele exercia o hábito de sucção digital associado à interposição lingual em repouso e interposição do lábio inferior.

Na análise facial foi observada a ausência de assimetrias faciais significantes, terço inferior aumentado, perfil convexo, protrusão labial superior, ausência de selamento labial passivo e deficiência mandibular (Figura 6).

Na análise intrabucal, o paciente encontrava-se na fase de dentição mista com má oclusão de Classe II, 1ª divisão e severa mordida aberta anterior (Figura 6).

Semelhante ao caso anterior, o planejamento do tratamento interceptor teve como objetivo principal esclarecer

o paciente e os responsáveis sobre a importância da interrupção do hábito de sucção. Em seguida, devido ao paciente mostrar-se bastante cooperador e inclinado a eliminar o hábito de sucção, foi instalado um aparelho funcional de Frankel tipo I associado a uma grade palatina e um escudo labial inferior. Assim, com um único dispositivo ortodôntico, os hábitos de sucção digital, interposição lingual e labial seriam trabalhados (Figura 7).

Após 4 meses de tratamento, uma melhora significativa na relação vertical dos incisivos foi alcançada e o uso noturno do aparelho foi mantido como forma de contenção (Figura 8).

Quando a mordida aberta foi sobrecorrigida, 9 meses após o início do tratamento, o aparelho foi removido e o tratamento finalizado (Figura 9).

DISCUSSÃO

De acordo com a classificação feita por Graber[14], o hábito de sucção digital é um fator etiológico local de más oclusões pertencente ao grupo de fatores etiológicos gerais ou extrínsecos. Sucção de dedo, interposição labial e onicofagia são exemplos de hábitos que afetam o desenvolvimento da dentição[14]. Dentre esses, os casos clínicos descritos apresentavam como fator etiológico principal a sucção do polegar, além da associação com a interposição labial no segundo.

A literatura é consensual quanto à associação desses hábitos com a etiologia de más oclusões, especificamente a mordida aberta anterior e a mordida cruzada posterior, o que corrobora os casos clínicos demonstrados. Crianças com hábito de sucção não-nutritiva têm 5 a 6 vezes mais chances de desenvolver más oclusões quando as comparadas com as que não possuem tais hábitos[15].

A duração insuficiente do aleitamento natural, bem como alterações psicológicas como a ausência de atenção dos pais podem estar associadas ao desenvolvimento de hábitos deletérios de sucção em crianças[8].

O hábito de sucção digital é muito comum em bebês e crianças, sendo considerado normal até os dois anos de idade, porém, após esse período pode contribuir na causa de alterações dentofaciais. Assim, o tratamento deve ser realizado numa fase precoce do desenvolvimento, e quando associado a uma efetiva colaboração do paciente, evita que alterações dentoalveolares evoluam para deformidades esqueléticas permanentes de difícil tratamento. Dessa forma, quanto mais cedo for realizada a intervenção desses casos, melhores e mais estáveis serão os resultados. Observaram grande estabilidade em dois casos de sucção tratados precocemente [6,16].

O tratamento precoce é muito discutido na literatura e as vantagens expostas por alguns autores para esses casos são: a possibilidade de lançar mão dos surtos de crescimento; a cooperação das crianças é melhor do que a dos adolescentes; a redução da necessidade de tratamentos invasivos; a possibilidade de minimizar ou dispensar a fase corretiva e o aumento da estabilidade da correção das alterações dentoesqueletais. Em contrapartida, as desvantagens apresentadas são: maior tempo de tratamento, quando é necessária uma segunda fase; impaciência dos pais e desmotivação dos pacientes[16,17,18].

Ressalta-se que a intervenção precoce nem sempre é viável, como observado nos casos apresentados, na qual o tratamento tardio foi realizado aos 8 e aos 10 anos de idade. Mesmo assim, embora a literatura relacione o sucesso das intervenções com as abordagens precoces, foi possível alcançar bons resultados clínicos[18].

Na mordida aberta anterior associada ao hábito de sucção digital, aparelhos removíveis, muitas vezes, são contraindicados já que dependem da colaboração do paciente. Da mesma forma, os aparelhos fixos também devem ser evitados nas seguintes situações: nos casos em que os pacientes não desejam interromper o hábito; estejam passando por períodos de estresse emocional; tenham problemas neurológicos ou neuromusculares; possuam amígdalas ou adenóide com inflamação aguda, estejam em tratamento fonaudiológico ou tenham macroglossia[12,19].

A grade palatina fixa e as pontas ativas apresentam boa eficácia na interceptação da mordida aberta anterior. A primeira serve como lembrete a criança quando for sugar o dedo além de reposicionar a língua, que por adaptação, normalmente, está interposta na porção anterior durante a deglutição[7]. Já as pontas ativas têm a mesma função, porém, além de auxiliar na eliminação dos hábitos, reeducam a postura lingual através de um novo aprendizado neuromuscular que resulta numa nova postura fisiológica normal da língua em repouso[10,12,13].

Casos em que existe um comprometimento transverso da maxila está indicada a expansão lenta ou rápida da maxila. Entre os aparelhos de expansão lenta estão os removíveis associados a molas ou parafusos expansores e os de expansão rápida, tipo "Haas" e "Hyrax"[7,10,14,20]. O quadri-hélice também apresenta boa eficácia na expansão da maxila e uma maior eficiência, já que segundo autores, o aparelho corrigiu a mordida cruzada posterior em seis meses, metade do tempo gasto pela placa expansora[21].

A recidiva da mordida aberta anterior é frequente devido à negligência durante o diagnóstico no que diz respeito à etiologia da má oclusão, sendo, a postura inadequada da língua em repouso o principal fator etiológico responsável por essa recidiva[12,22]. Portanto, a mudança postural da língua aumenta a estabilidade do tratamento, sendo recomendado que os aparelhos utilizados para reeducar a língua sejam mantidos de 6 meses a 1 ano como contenção[7,23], já que, segundo a literatura, a resposta motora deve ser alterada e um novo arco-reflexo criado[7,12,23]. A literatura sugere o uso de pontas ativas

intraorais como terapia eficiente na correção da mordida aberta anterior, sendo sua estabilidade comprovada na literatura[12].

Em relação aos casos descritos, inicialmente, foi feita uma abordagem psicológica a fim de esclarecer a criança e os responsáveis acerca da necessidade da remoção do hábito de sucção, porém o primeiro paciente não se demonstrou cooperador à remoção do hábito durante a avaliação. Dessa forma, diferentes dispositivos ortodônticos foram utilizados para interceptar as más oclusões instaladas. No primeiro caso, devido à pobre cooperação do paciente foi utilizado um aparelho fixo para interceptar o hábito de forma mais eficiente. Assim, foi utilizado o disjuntor tipo Haas modificado com grade palatina, que de acordo com a literatura possui diversos objetivos: (1) lembrete a criança sobre a necessidade de interrupção do hábito, (2) contenção da língua evitando a interposição em repouso e na deglutição e (3) recurso mecânico para a expansão rápida da maxila e, consequente, correção da mordida cruzada posterior[4,7,10,11]. No segundo, devido ao paciente mostrar-se bastante cooperador e inclinado a cessar o hábito optou-se por um dispositivo ortodôntico removível, o aparelho de Frankel tipo I modificado, que além de atingir os objetivos anteriormente citados, promoveu a expansão dentoalveolar lenta da maxila e da mandíbula, auxiliando ainda na remoção do hábito de interposição labial inferior devido à presença do escudo labial inferior. Vale ressaltar, contudo, a importância da colaboração no uso constante do aparelho de Frankel para obtenção de bons resultados nessa abordagem terapêutica[24,25].

Os casos foram tratados com êxito, porém, como em qualquer outro tratamento ortodôntico, é necessário o acompanhamento periódico, haja vista que, a mordida aberta anterior possui grande potencial de recidiva, mesmo após o período de contenção[12,22,7,23].

Fig. 1 - Fotografias faciais e intrabucais iniciais.

Fig. 2 - Disjuntor de Hass modificado associado a uma grade palatina instalada.

Fig. 3 - Fotografias intrabucais durante o tratamento.

Fig. 4 - Fotografias intrabucais do final da fase de ativação do aparelho expansor.

Fig. 5 - Fotografias intrabucais finais.

Fig. 6 - Fotografias faciais e intrabucais iniciais.

Fig. 7 - Fotografia intrabucal do aparelho de Frankel.

Fig. 8 - Fotografias intrabucais durante o tratamento.

Fig. 9 - Fotografias intrabucais finais.

CONSIDERAÇÕES FINAIS

O hábito de sucção digital tem impacto deletério no desenvolvimento normal da oclusão, e, quando não interceptado em estágios iniciais do desenvolvimento, pode gerar consequências tanto dentárias como esqueléticas. Por isso, o diagnóstico e a intervenção, ainda no início da dentadura mista, são essenciais para atingir bons resultados clínicos. Ressalta-se ainda a eficácia do disjuntor de Haas modificado e do aparelho de Frankel na interceptação das más oclusões decorrentes do hábito de sucção digital.

REFERÊNCIAS

1. Alves AC, Castro GF, Leite ICG, Bastos EPS. Sucção digital em crianças institucionalizadas: prevalência e relação com a má oclusão. JBP Rev Ibero-am odontopediatr odontol bebê. 1999; 2(9): 375-82.
2. Coeli BM, Toledo AO. Hábitos bucais de sucção: aspectos relacionados com a etiologia e com o tratamento. Rev Odontopediatr. 1994 jan/mar; 3(1): 43-50.
3. Coletti MJ, Bartholomeu LAJ. Hábitos nocivos de sucção de dedo e/ou chupeta: etiologia e remoção do hábito. JBP Rev Ibero-am odontopediatr odontol bebê. 1998; 1(3):57-73.
4. Ferreira MIDT, Toledo OA. Relação entre tempo de aleitamento materno e hábitos bucais. Rev ABO Nac. 1997 out/nov; 5(6): 317-20.
5. Sousa FRN, Taveira GS, Almeida RVD, Padilha WWN. The breastfeeding and relationship between malocclusion and deleterious oral habits. Pesqui Bras Odontopediatria Clin Integr. 2004 Sept/Dec; 4(3): 211-16.
6. Henriques JFC, Cruz KS, Janson G, Nobrega FHO, Rego MVNN. Sucção digital: implicações ortodônticas e estabilidade a longo prazo de um caso tratado precocemente. Rev Clin Ortodon Dental Press. 2003 abr/maio; 2(2): 37-50.
7. Profitt WR, Fields HW. Ortodontia contemporânea. 2 ed. Rio de Janeiro: Guanabara Koogan; 1995.
8. Guedes-Pinto, AC. Odontopediatria. 6 ed. São Paulo: Santos; 1997.

9. Heimer MV, Tornisiello Katz CR, Rosenblatt A. Non-nutritive sucking habits, dental malocclusions, and facial morphology in Brazilian children: a longitudinal study. Eur J Orthod. 2008 Dec;30(6):580-5. Epub 2008 Sep 4.
10. Moyers RE. Ortodontia. 4 ed. Rio de Janeiro: Guanabara Koogan; 1991.
11. Tanaka O; Kreia TB, Bezerra JGB, Maruo H. A má-oclusão e o hábito de sucção de dedos diferentes. J Bras Ortodon Ortop Facial. 2004; 9(51): 276-83.
12. Lima-Filho RMA, Bolognese AM. Ortodontia: arte e ciência. Maringá: Dental Press; 2007.
13. Meyer-Marcotty P, Hartmann J, Stellzig-Eisenhauer A. Dentoalveolar open bite treatment with spur appliances. J Orofac Orthop. 2007 Nov;68(6):510-21.
14. Graber TM, Vanarsdall RL. Ortodontia: princípios e técnicas atuais. 2 ed. Rio de Janeiro: Guanabara Koogan; 1996.
15. Góis EG, Ribeiro-Júnior HC, Vale MP, Paiva SM, Serra-Negra JM, Ramos-Jorge ML, Pordeus IA. Influence of nonnutritive sucking habits, breathing pattern and adenoid size on the development of malocclusion. Angle Orthod. 2008 Jul;78(4):647-54.
16. Ganda AMF, Lima AA, Souki BQ. Tratamento interceptor de más oclusões relacionadas a hábitos de sucção não nutritiva: relato de dois casos clínicos. Rev Bras Ortod Ortop Dento--Facial. 2003; 6(1): 38-48.
17. Dugoni SA. Comprehensive mixed dentition treatment. Am J Orthod Dentofacial Orthop. 1998 Jan;113(1):75-84.
18. Gianelly AA. One-phase versus two--phase treatment. Am J Orthod Dentofacial Orthop. 1995 Nov;108(5):556-9.
19. Franco FCM, Araújo TM, Habib F. Pontas ativas: um recurso para o tratamento da mordida aberta anterior. Ortodon. Gaúch. 2001 jan/jun; 5(1): 5-12.
20. Almeida AB, Mazzieiro ET, Pereira TJ, Souki BQ, Viana CP. Interceptação de uma mordida aberta esquelética associada à sucção digital: relato de um caso clínico. J Bras Ortodon Ortop Facial. 2002 nov/dez; 7(42): 448-54.
21. Erdinç AE, Ugur T, Erbay E. A comparison of different treatment techniques for posterior crossbite in the mixed dentition. Am J Orthod Dentofacial Orthop. 1999 Sep;116(3):287-300.
22. Huang GJ, Justus R, Kennedy DB, Kokich VG. Stability of anterior openbite treated with crib therapy. Angle Orthod. 1990 Spring;60(1):17-24; discussion 25-6.
23. Justus R. [Treatment of anterior open bite; a cephalometric and clinical study]. ADM. 1976 Nov--Dec;33(6):17-40.
24. McDougall PD, McNamara JA Jr, Dierkes JM. Arch width development in Class II patients treated with the Fränkel appliance. Am J Orthod. 1982 Jul;82(1):10-22.
25. Hime DL, Owen AH 3rd. The stability of the arch-expansion effects of Fränkel appliance therapy. Am J Orthod Dentofacial Orthop. 1990 Nov;98(5):437-45.

Data de recebimento: 12/01/2011
Data de aceite para publicação: 11/04/2011
Endereço para correspondência:
André Wilson Machado
E-mail: awmachado@bol.com.br

Caso clínico

Tratamento endodôntico de incisivo lateral superior após falha da cirurgia parendodôntica

Antônio Henrique Braitt[I]
Gladyvam Rabêlo Braitt[II]
Carlos Eduardo da Silveira Bueno[III]

RESUMO
O propósito deste artigo é relatar um caso clínico no qual foi realizada uma intervenção cirúrgica parendodôntica no incisivo lateral superior esquerdo em um paciente para remoção de uma lesão no periodonto apical, sem um prévio tratamento endodôntico, tendo a incisão, a enucleação da lesão e a sutura sido feitas de maneira equivocada, provocando uma fenestração tecidual no tecido gengival, expondo o tecido ósseo ao meio bucal, com consequente infecção e grande quantidade de exsudato purulento. Foi realizado um tratamento endodôntico no dente em questão, utilizando-se a limpeza e modelagem do canal com instrumentação rotatória e hipoclorito de sódio a 5,25%, cavitação ultrassônica com EDTA a 17%, curativo intracanal com hidróxido de cálcio e, em uma sessão posterior, obturação com guta-percha termoplastificada e cimento resinoso. Durante o exame clínico radiográfico de proservação realizado após quatro meses de concluído o tratamento endodôntico, foi observado a recuperação do tecido gengival e a radiografia periapical mostrou uma regeneração do tecido ósseo, onde antes existia a lesão.

Palavras-chave: Periodontite apical. Abscesso periapical/complicações. Dente não vital/complicações. Falha de tratamento.

ABSTRACT
The intention of this article is to tell a clinical case in which was made a endodontic surgery in a patient to remove a lesion in the apical periodonto and was carried through an endodontic surgical intervention in the maxillary lateral incisor without a previous endodontic treatment, having the incision, the enucleation of the injury and the been suture made in a mistake way, provoking a tecidual fenestration in the gum of the patient, displaying the osseous tissue to the buccal way, with consequent infection and great amount of purulent exudates. An endodontic treatment in the tooth in question was carried through, using itself cleaning and shaping of the canal with rotatory instrumentation and 5,25% sodium hypochlorite, ultrasonic cavitation with 17% EDTA, dressing intra canal with of calcium hydroxide and, in a posterior session, obturation with termoplastificad gutta-percha and resinous sealer. During the clinical examination of flare-up conducted after four months of carried through the endodontic treatment was observed a recovery of the gum tissue and the periapical x-ray showed a regeneration of the osseous tissue, where before the injury existed.

Keywords: *Periapical periodontitis. Periapical abscess/complications. Tooth, nonvital/complications. Treatment failure.*

INTRODUÇÃO

A Endodontia passa por um período de estudos e descobertas que tem favorecido ao cirurgião-dentista suporte para, cada vez mais, utilizar atendimentos clínicos com bases biológicas, baseados em evidências científicas as quais são buscadas na literatura pertinente. As novas descobertas sobre os eventos bioquímicos que envolvem o processo inflamatório e o reparo abrem caminho para o desenvolvimento de agentes controladores da dor e aceleradores do reparo. O conhecimento de novos micro-organismos existentes no sistema de canais radiculares e no periodonto apical pressupõe utilização

I Mestre em Endodontia. Coordenador do Curso de Especialização em Endodontia (Funorte) - Núcleo de Ilhéus.
II Cirurgiã-dentista. Aluna do Curso de Especialização em Endodontia (Funorte).
III Doutor em Endodontia. Coordenador do Mestrado em Endodontia da Faculdade de Odontologia São Leopoldo Mandic. Campinas (SP)

de substâncias irrigadoras e medicações intracanais mais efetivas e mais biologicamente aceitáveis. Novas tecnologias, novos instrumentos e aparelhos chegam ao arsenal endodôntico para facilitar o tratamento e obturação do sistema de canais radiculares[19]. Tudo isso tem aumentado a porcentagem de sucesso do tratamento endodôntico nos últimos anos.

Frente ao fracasso de um tratamento endodôntico quase sempre existe a possibilidade de seu retratamento no qual o endodontista, utilizando-se da tecnologia, dos conhecimentos e do arsenal endodôntico que lhe são oferecidos, pode promover a cura e o restabelecimento tecidual do periodonto apical.

Não logrando êxito ou não havendo possibilidade da realização de um retratamento endodôntico, a cirurgia parendodôntica se desponta como uma excelente alternativa para a resolução dos problemas não solucionados pelos tratamentos convencionais de canais radiculares[13].

A literatura pertinente preconiza que sempre se deve tentar o tratamento endodôntico convencional, não logrando êxito, então, se tenta o retratamento endodôntico para então, persistindo a injúria, realizar a cirurgia parendodôntica[6,20].

REVISÃO DA LITERATURA

Para Walton[22] (2002) a cirurgia parendodôntica é o tratamento ou prevenção da patologia perirradicular por meio cirúrgico, enquanto Leal, Bampa e Poliseli Neto[13] (2008) definiram essa cirurgia como um conjunto de procedimentos, cujo objetivo básico visa resolver complicações do tratamento endodôntico ou seu insucesso.

Durante a realização das cirurgias parendodônticas devemos observar algumas normas e princípios biológicos, objetivando uma cicatrização pós-operatória e uma cura da injúria as mais satisfatórias possíveis[3,7,10,12,23].

Kim e Kratchman[11] (2006) escreveram que o principal propósito da anestesia na clinica odontológica, em particular na Endodontia, é promover a anestesia local. Em cirurgia parendodôntica, contudo, a anestesia local tem dois propósitos: anestesia e hemostasia. Assim, o anestésico deve conter uma boa concentração de vasoconstrictor. A concentração de 1:50.000 de epinefrina é preferível para se obter uma vasoconstricção efetiva para uma hemostasia.

A incisão deve abranger mucosas e periósteo, ter uma forma e extensão tais que permitam um acesso fácil e direto à área patológica e ainda permitir um bom suprimento sanguíneo ao retalho mucoperiósteo. Também não se deve passar o traço sobre a área patológica para que depois o retalho não fique sem apoio ósseo[2].

Harrison e Jurosky[8] (1991) fizeram cirurgias parendodônticas em macacos rhesus procedendo dois tipos de incisões: triangular e retangular submarginal. Após sacrificarem os animais e examinarem o tecido em microscopia ótica notaram cicatrização temporal e qualitativamente semelhantes, sendo que a incisão retangular submarginal mostrou resultados menos previsíveis, o que demonstra a importância do suprimento sanguíneo para a cicatrização do retalho.

A ressecção radicular ou apicectomia é um procedimento cirúrgico muito recomendado no qual se remove cerca de três milímetros do ápice radicular, não só no sentido de facilitar a localização do canal radicular, mas também para eliminar os deltas apicais, nem sempre visíveis na radiografia e possíveis de estarem contaminados ou abrigando material necrótico[1,4,15,16,21].

Após a remoção da lesão periapical e apicectomia a literatura pertinente recomenda a retroinstrumentação do canal ou canais, a qual deve ser promovendo uma cavidade tipo classe I, a qual, segundo Leal, Bampa e Poliseli[13] Neto (2008) é a preferida por uma grande maioria dos autores. Sua forma deve acompanhar o formato anatômico da área exposta do canal radicular, na região do corte e sua profundidade deve ser de 2 a 3 milímetros.

Esta cavidade deve ser obliterada e vários materiais obturadores têm sido propostos com o objetivo de promover o adequado selamento do canal radicular, via retrógrada. Para Tonomaru Filho (2002) citado por Farias, Rasquin e Gonçalves[5] (2006) o material empregado exerce influência no prognóstico, principalmente quanto ao seu potencial selador e às propriedades biológicas.

Dentre estes materiais utilizados para retrobturação estão descritos na literatura o Super-EBA, o amálgama, o Diaket e o MTA, atualmente o mais utilizado para selamento apical após a apicectomia e a retroinstrumentação.

Estudos experimentais em dentes de cães[17,18], efetuando-se a curetagem periapical em dentes portadores ou não de lesão, notou-se que os espécimes que possuíam lesões periapicais apresentaram piores resultados do que aqueles espécimes cujas intervenções foram realizadas em dentes com vitalidade pulpar, ou seja, sem lesão periapical. Este resultado foi muito significativo e de grande importância clínica, pois no grupo onde foi realizada a curetagem periapical, sem apicectomia, mas com os espécimes contendo lesão no periodonto apical, as lesões voltaram a se instalar, concentrando o infiltrado inflamatório do tipo crônico, principalmente junto aos forames dos canais, no delta apical.

No terceiro artigo publicado sobre o estudo realizado em macacos rhesus, nos quais fizeram cirurgias parendodônticas com posterior sacrifício dos animais e estudo tecidual em microscopia ótica, Harrison e Jurosky[9] (1992) mostraram que a cicatrização do tecido ósseo se dava a partir do 14º dia tendo encontrado osso cortical e trabeculagem maduros com 28 dias, em média, da realização da cirurgia.

Finalizando, o sucesso da cirurgia parendodôntica depende do acesso cirúrgico, do retropreparo apical e da escolha de um material que promova um selamento marginal adequado[5].

RELATO DE CASO

O paciente S. E. P. B., masculino, 20 anos, apresentou-se à clínica, no dia 19 de junho de 2008, apresentando um corte vertical na região do incisivo superior esquerdo, por onde fluía uma coleção purulenta, relatando ter sofrido uma intervenção cirúrgica para remoção de uma lesão, com edema no local mencionado.

Ao exame visual notou-se uma fenestração tecidual, por onde drenava exsudato purulento (Figura 1). Ao exame radiográfico periapical verificou-se que o tratamento endodôntico do dente 22 não havia sido realizado e uma grande área radiolúcida no periodonto apical (Figura 2).

Foi solicitada uma tomografia computadorizada na qual se notou uma área de hiporadiolucência a qual rompia a cortical óssea tanto por vestibular como por palatino (Figura 3).

Chegou-se então à conclusão que a incisão cirúrgica foi realizada de maneira equivocada (uma incisão única, no sentido vertical, por sobre a lesão e sem suporte ósseo para sustentá-la), provocando a fenestração do tecido gengival, provavelmente a lesão não teria sido removida na sua totalidade, o tratamento endodôntico prévio não foi realizado, provocando o quadro infeccioso apresentado.

Devido à fenestração gengival, a perda óssea e a quantidade de exsudato presentes durante o exame do paciente, optou-se em não realizar outra intervenção cirúrgica. Foram prescritos amoxilina e clavulanato de potássio na proporção de 875/125 (Novamox 2X, Laboratórios Aché, São Paulo, Brasil), a cada 12 horas, por sete dias.

Em 23 de junho de 2008, o paciente retornou à clínica para dar início ao tratamento endodôntico quando foi observada a diminuição da quantidade de exsudato a drenar da fenestração. O dente foi isolado e feito antissepsia do campo operatório com solução de iodo. Foi feita a abertura técnica, limpeza dos terços médio e cervical com brocas de Gate-Glidden números 2, 3 e 4 (Maillefer Corp. Ballagues, Suíça), em recuo progressivo de 2 milímetros entre cada broca, sempre irrigando 5 cc de hipoclorito de sódio a 5,25% (Pharmapele Farmácia de Manipulação, Bahia, Brasil) após o uso de cada instrumento. Foi encontrado o comprimento de trabalho com um instrumento manual tipo K nº 35 (Maillefer Corp. Ballagues, Suíça), utilizando-se uma radiografia periapical e confirmando com o localizador foraminal Bingo (Forum Technologies, Rishon-Lezion, Israel) O canal foi instrumentado com o Sistema Rotatório ProTaper Universal utilizando-se os instrumentos F4 e F5 (Maillefer Corp. Ballagues, Suíça), com 5 cc de irrigação com hipoclorito de sódio a 5,25%, adaptados ao motor digitalizado Endo Plus (V K Driller Equipamentos Elétricos Ltda., São Paulo, Brasil) a uma velocidade de 300rpm e torque de 3 n. Foi feito cavitação ultrassônica utilizando-se o inserto SO4 no ultrassom Multi Sônic (Gnatus Equipamentos Médico – Odontológicos LTDA., São Paulo, Brasil), por 2 minutos, utilizando-se solução dissódica de EDTA a 17%, tamponado ao pH 7,0 com hidróxido de sódio (Pharmapele Farmácia de Manipulação, Bahia, Brasil). Feito então uma última irrigação com hipoclorito

Fig. 1 - Exame visual do paciente.

Fig. 2- Radiografia de diagnóstico.

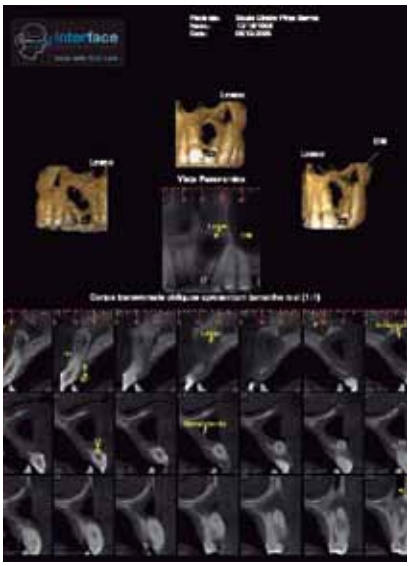

Fig. 3- Tomografia computadorizada (Cone Beam).

Fig. 4 - Radiografia após a colocação do hidróxido de cálcio.

Fig. 5 - Aspecto do extravasamento da pasta de hidróxido de cálcio para o meio bucal.

Fig. 6 - Cicatrização do tecido gengival.

Fig. 7 - Radiografia final. Canal obturado.

Fig. 8 - Radiografia de proservação. Regressão da lesão.

de sódio e o canal foi secado com cones de papel absorventes (Maillefer Corp. Ballagues, Suíça). Foi colocado um curativo intracanal com hidróxido de cálcio (calen - S. S. White Artigos Dentários Ltda., Rio de Janeiro, Brasil) o qual extravasou para o periodonto apical e para o meio bucal e que foi mantido por 30 dias (Figuras 4 e 5).

O paciente retornou nos dias 11/07/2008 e 17/08/2008, quando foi reavaliado e feitas novas trocas de hidróxido de cálcio.

No dia 11/09/2008, notou-se uma regressão na radiolucidez radiográfica da lesão e o paciente não apresentava mais a fenestração gengival (Figura 6). Foi processada a obturação do canal utilizando-se um cone de guta-percha acessório ML (EL) (Endo Point, Minas Gerais, Brasil), calibrado em #50 (Régua calibradora - Maillefer Corp. Ballagues, Suíça) o qual foi termoplatificado com um Termocompactador de guta-percha de John MacSpadden (Maillefer Corp. Ballagues, Suíça), tendo sido usado o cimento obturador AHPlus (Maillefer Corp. Ballagues, Suíça (Figura 7).

No dia 05/01/2009 o paciente regressou à clínica para exame de proservação, apresentando cura no tecido gengival, ao exame clínico e regressão da imagem radiolúcida da lesão do periodonto apical, ao exame radiográfico periapical (Figura 8).

DISCUSSÃO

A cirurgia parendodôntica se apresenta como uma excelente alternativa para a resolução dos problemas não solucionados pelos tratamentos convencionais de canais radiculares[14], porém deve ser experimentada quando os recursos da intervenção clínica (tratamento endodôntico) e reintervenção (retratamento) não tenham logrado êxito.

A literatura pertinente preconiza que sempre se deve tentar o tratamento endodôntico convencional, antes do tratamento cirúrgico parendodôntico, o qual só deve ser realizado se persistir a injúria no periodonto apical, após outras tentativas com intervenções clínicas[6,20].

Durante a realização das cirurgias parendodônticas deve-se observar algumas normas e princípios biológicos, objetivando uma cicatrização pós-operatória e uma cura da injúria as mais satisfatórias possíveis[3,7,10,12,23]. A não observação destes princípios básicos e da técnica preconizada pela literatura pertinente, certamente levará ao fracasso o ato cirúrgico.

CONCLUSÃO

1 - A cirurgia parendodôntica apresenta-se como uma opção do tratamento endodôntico que, se realizada dentro de preceitos e técnica corretos, promove a cura de lesões no periodonto apical.

2 - A cirurgia parendodôntica deve ser uma opção de tratamento usada quando falha o tratamento e o retratamento endodôntico clínico, vez que lesões no periodonto apical podem regredir quando é debelada sua causa, geralmente infecção no sistema de canais radiculares.

REFERÊNCIAS

1. Anton RG, Matsas MN. Retrofilling technic in endodontic therapy. Dent Surv. 1971 Nov;47(11):21-3.
2. De Deus QD. Endodontia. 5 ed. Rio de Janeiro: MEDSI; 1992.
3. Del Rio CE. Manual de Cirurgia Parendodôntica. 5 ed. São Paulo: Santos; 1996.
4. Edmunds DH, Thirawat J. Sealing ability of amalgam used as a retrograde root filling in endodontic surgery. Int Endod J. 1989 Nov;22(6):290-4.
5. Farias JG, Rasquin LC, Gonçalves APR. Cirurgia parendodôntica utilizando o MTA como material retrobturador: relato de caso. Rev Cir Traumatol. Buco-Maxilo-Fac. 2006

out/dez; 6(4): 57-64. 2006.
6. Gorni FG, Gagliani MM. The outcome of endodontic retreatment: a 2-yr follow-up. J Endod. 2004 Jan;30(1):1-4.
7. Grossman LI, Oliet S, Del Rio CE. Endodontic Practice. 11st ed. Philadelphia: Lea & Febiber; 1988.
8. Harrison JW, Jurosky KA. Wound healing in the tissues of the periodontium following periradicular surgery. I. The incisional wound. J Endod. 1991 Sep;17(9):425-35.
9. Harrison JW, Jurosky KA. Wound healing in the tissues of the periodontium following periradicular surgery. III. The osseous excisional wound. J Endod. 1992 Feb;18(2):76-81.
10. Ingle JL, Bakland LK. Endodontics. 4st. ed. Baltimore: Williams & Wilkins; 1994.
11. Kim S, Kratchman S. Modern endodontic surgery concepts and practice: a review.J Endod. 2006 Jul;32(7):601-23.
12. Kruger GO. Cirurgia bucal e maxilo-facial. 5 ed. Rio de Janeiro: Guanabara Koogan; 1984.
13. Leal JM, Bampa JU, Poliseli Neto Â. Cirurgias parendodônticas: indicações, contra-indicações, modalidades cirúrgicas. In: Leonardo MR. Endodontia: tratamento de canais radiculares. 4 ed. São Paulo: Artes Médicas; 2008.
14. Leonardo MR. Endodontia: tratamento de canais radiculares. 4 ed. São Paulo: Artes Médicas; 2008.
15. Matsura SJ. A simplified root-end filling technic using silver amalgam. J Mich Dent Assoc. 1962; 44: 40-1.
16. Messing JJ. The use of amalgam in endodontic surgery. J Br Endod Soc. 1967 Autumn;1(2):34-6.
17. Otoboni Filho JA. Estudo histológico do comportamento dos tecidos periapicais do dente do cão após curetagem periapical, apicectomia e obturação retrógrada [dissertação]. Araçatuba: Universidade Estadual Paulista, Faculdade de Odontologia; 1981.
18. Otoboni Filho, JA. Estudo histológico comparativo entre o tratamento endodôntico, curetagem periapical, apicectomia e obturação retrógrada em dentes de cães com lesão periapical [tese]. Araçatuba: Universidade Estadual Paulista, Faculdade de Odontologia; 1987.
19. Ramos CAS; Bramante CM. Endodontia. Paraná: Editora UEL; 1997.
20. Ruddle CJ. Nonsurgical retreatment. J Endod. 2004 Dec;30(12):827-45.
21. Tanzilli JP, Raphael D, Moodnik RM. A comparison of the marginal adaptation of retrograde techniques: a scanning electron microscopic study. Oral Surg Oral Med Oral Pathol. 1980 Jul;50(1):74-80.
22. Walton R. Princípios da cirurgia endodôntica. In: Peterson LJ, *et al*. Cirurgia Oral e Maxilofacial e Contemporânea. 3 ed. Rio de Janeiro: Guanabara Koogan, 2.000.
23. Walton RE, Torabinejad M. Principles and practice of endodontics. 2nd. ed. Philadelphia: W. B. Saunders Company; 1996.

Data recebimento: 24/03/2009
Data de aceite para publicação: 30/05/2011
Endereço para correspondência:
Antônio Henrique Braitt
E-mail: henrique_braitt@hotmail.com

ABO intensifica ações sociais e lança Projeto Mão Amiga

As Seções e Regionais da ABO de todo o Brasil estão realizando várias ações sociais sob o selo de Responsabilidade Social ABO. Contribuindo com as iniciativas, o presidente da ABO Nacional, Newton Miranda de Carvalho, viabilizou, junto à Colgate-Palmolive, a doação de mais de 50 mil kits odontológicos para levar orientação em saúde bucal e prática de escovação dentária para o público infantil de comunidades carentes. Até o final deste ano, mais 50 mil kits serão distribuídos. Também com a intenção de ajudar o próximo, nasceu recentemente o projeto Mão Amiga, que reúne as esposas dos presidentes da ABO em atividades de responsabilidade social.

Os kits de higiene bucal do Dr. Dentuço, contendo uma escova de dente, um creme dental e um folheto educativo, estão sendo distribuídos para as unidades da ABO em todo o Brasil. A doação foi feita após solicitação do presidente da ABO Nacional à Colgate. Quinze Estados, além do Distrito Federal, foram contemplados. Todos os kits foram entregues até o mês de maio. Os kits foram doados para serem usados em ações de Seções e Regionais da ABO, identificados com o Selo de Responsabilidade Social, em campanhas que beneficiam, principalmente, comunidades carentes e escolas públicas. Através de ações preventivas e educativas em saúde bucal, a entidade tem contribuído para a melhoria da qualidade de vida da população.

Responsabilidade Social
ABO
ASSOCIAÇÃO BRASILEIRA DE ODONTOLOGIA
AÇÃO SOCIAL A FAVOR DA SAÚDE

Projeto nasce na ABO/MT

Durante o Congresso Internacional de Odontologia de Minas Gerais (Ciomig), a protética Rosângela Carvalho, esposa do presidente da ABO Nacional, Newton Miranda de Carvalho, e o cirurgião-dentista Nilsom Medina, da ABO/SP, tomaram a iniciativa de reunir as esposas dos presidentes das Seções e Regionais da entidade para realizar atividades de responsabilidade social que fizessem diferença para as comunidades em que as unidades estão inseridas e ajudassem instituições filantrópicas necessitadas de suporte. Nascia ali o Projeto Mão Amiga, que logo contou com o apoio e o incentivo dos associados da ABO e já mostrou os primeiros resultados com a realização de ação inaugural durante o 6º Congresso Odontológico de Mato Grosso, realizado pela ABO/MT entre 2 e 4 de junho, em Cuiabá.

A ideia básica do projeto é que, durante os congressos da ABO em que acontecem reunião do Conselho Deliberativo Nacional (CDN), as esposas dos presidentes das Seções sejam convocadas para uma ação social, com visita a entidades carentes e doações de alimentos. Na primeira ação, as instituições foram escolhidas receberam total dedicação das pessoas envolvidas no projeto: a Associação de Assistência a Crianças com Câncer (AACC) e o Abrigo Bom Jesus, que cuida de idosos. "Nós ficamos sensibilizados com as necessidades desses dois locais. São entidades sérias, conhecidas na cidade por ajudar o próximo. As crianças que estão fazendo tratamento de câncer em Cuiabá e não moram na cidade ficam na AACC durante a semana e voltam para casa no fim de semana. O Abrigo Bom Jesus faz um trabalho interessante com idosos", destacou Rosângela Carvalho, coordenadora do projeto, ao lado de Nilsom Medina.

A saúde bucal não ficou de fora. O presidente da ABO/MT, Luciano Moraes, doou 250 kits do Dr. Dentuço, da Colgate, para as crianças que fazem tratamento de câncer. "Queria destacar a participação das esposas dos presidentes da ABO e de membros das Seções e Regionais que se mostraram dispostos a ajudar. Sem essas pessoas, não conseguiríamos fazer esse trabalho tão bonito", complementou.

A próxima ação já tem data marcada: acontecerá durante o 20° Congresso Internacional de Odontologia do Rio de Janeiro (Ciorj), entre os dias 20 a 23 de julho. O presidente da ABO/RJ, Paulo Murilo, e sua esposa, Ema, estão empenhados em ajudar essa iniciativa.

JULHO
ABO Rio de Janeiro

20º Congresso Internacional de Odontologia do Rio de Janeiro
20 a 23 de julho
Rio de Janeiro (RJ)
Informações:
aborj@aborj.org.br
www.aborj.org.br

SETEMBRO
ABO Goiás

16º Congresso Internacional de Odontologia de Goiás
21 a 24 de setembro
Goiânia (GO)
Informações;
ca@abo-go.org.br
www.abo-go.org.br

OUTUBRO
ABO Paraná

11º Congresso Internacional de Odontologia do Paraná
6 a 8 de outubro
Curitiba (PR)
Informações:
abo@abopr.com.br
www.abopr.com.br

AGOSTO
ABO Paraíba

Congresso Odontológico da Paraíba
4 a 6 de agosto
João Pessoa (PB)
Informações:
abopb@terra.com.br
www.abopb.com.br

SETEMBRO
ABO São Paulo

Congresso da ABO/São Paulo
4 a 6 de setembro
São Paulo (SP)
Informações:
secretaria.abo@terra.com.br
www.abosp.org.br

NOVEMBRO
ABO Maranhão

4º Congresso Maranhense de Odontologia
9 a 12 de novembro
São Luís (MA)
Informações:
aboma4@hotmail.com
www.abo.ma.com.br

A G E N D A
Dental Calendar

INTERNACIONAL 2011

AGOSTO
Lima (Peru)

II Congresso Internacional de Odontologia - Lima (Peru)
12 e 13 de agosto
Informações:
Local: Centro de Convenções do Colégio Médico do Peru
Site: www.revistavisiondental.net

OUTUBRO
Roma (Itália)

Internacional Expodental (Roma)
6 a 8 de outubro
Informações:
www.expodental.it

OUTUBRO
Montevidéu (Uruguai)

14º Congresso da Associação Odontológica Uruguaia
Montevidéu (Uruguai)
17 a 23 de outubro de 2011
Informações:
aou1@chasque.net

SETEMBRO
Cidade do México (México)

Congresso Anual Mundial de Odontologia da Federação Dentária Internacional (FDI)
14 a 17 de setembro de 2011
Local:Centro Banamex, Cidade do México (México)
Informações: www.fdiworldental.org

OUTUBRO
Las Vegas (EUA)

Sessão Anual da American Dental Association (ADA)
10 a 13 de outubro de 2011
Local: Mandala Bay Resort& Convention Center (Las Vegas (EUA)
Informações:
www.ada.or/goto/international

NOVEMBRO
Lisboa (Portugal)

XX Congresso da Ordem dos Médicos Dentistas
10 a 12 de novembro de 2011
Local: Centro de Congresso de Lisboa (Portugal)
Informações: www.omd.pt

O melhor da ciência odontológica em suas mãos!

REVISTA abo NACIONAL

- **Registrada com International Standard Serial Numbers (ISSN), que a coloca no catálogo internacional de publicações**
- **Indexada no Lilacs, mais abrangente índice da literatura científica e técnica da América Latina e Caribe, e na BBO, Bibliografia Brasileira de Odontologia**
- **Em processo de indexação pela SciELO**
- **Qualis B pela Capes, junto aos principais periódicos odontológicos**

A Revista ABO Nacional está mudando para melhor, e esta é a sua chance de fazer o mesmo com o seu conhecimento. Ao mesmo tempo que se moderniza, o periódico científico da ABO Nacional facilita o acesso à assinatura para associados e acadêmicos.

6 edições por ano: R$ 60,00 à vista, ou 2 x R$ 30,00, para sócios e acadêmicos
Não associado, R$160,00 (ou 3x R$ 60,00)

Faça o depósito à vista para Associação Brasileiria de Odontologia no Banco do Brasil, agência 2863-0, conta corrente 305400-4. Envie o comprovante de depósito e a ficha de assinatura para a Secretaria ABO Nacional (abaixo).
Informe-se sobre pagamentos parcelados.

FICHA DE ASSINATURA

Nome .....

Endereço completo .....

Cidade .....Estado .....CEP: .....

CRO: .....Especialidade .....

Telefone: .....E-mail .....

ABO ASSOCIAÇÃO BRASILEIRA DE ODONTOLOGIA

Informações: Secretaria Administrativa ABO Nacional
Rua Vergueiro, 3153, conjs. 82 e 83, São Paulo (SP).
CEP 04101-300. Tel: (11) 5083.4000. E-mail: abo@abo.org.br

ABO
ASSOCIAÇÃO BRASILEIRA DE ODONTOLOGIA

O que há de mais atual na Odontologia brasileira a um clique:

A plataforma on-line da ABO facilita o acesso às Seções e Regionais da entidade, a informações em saúde e ao conteúdo completo do Jornal e da Revista ABO Nacional

www.abo.org.br

PORTAL ABO EM 3 IDIOMAS: