revista da abo

edição 3 - 2017
ISSN - 0104-3072

Relação entre a forma do pilar protético e a saúde peri-implantar nas regiões anteriores.

ABO
ASSOCIAÇÃO BRASILEIRA DE ODONTOLOGIA

Editores
Dr. Egas Moniz de Aragão
Dra. Maria Isabel Anastacio Faria

Revisores
Mcs. Alessandra Timponi Goes Cruz
Dr. Alexandre Roberto Heck
Dra. Ana Lúcia Tolazzi
Dr. Delson João da Costa
Dr. Ederson Aureo Gonçalves Betiol
Dr. Fernando Henrique Westphalen
Dr. Humberto Osvaldo Schwartz Filho
Dr. João Rodrigo Sarot
Dr. José Miguel Amenabar Céspedes
Dr. Márcio José Fraxino Bindo
Dra. Marilisa Carneiro Leão Gabardo
Dra. Moira Pedroso Leão

A Revista ABO Nacional é uma publicação da ABO Nacional.
Sede Administrativa e endereço para correspondência:
Rua Vergueiro, 3.153, salas 51/52
CEP 04101-300 – São Paulo – SP – Brasil
Telefax: (+5511) 5083-4000
Site: www.abo.org.br
E-mail: abo@abo.org.br

Registrada no Instituto Brasileiro de Informação em Ciência e Tecnologia (IBICT), sob o Número Internacional Normalizado para Publicações Seriadas (ISSN) 0104-3072.
A Revista ABO Nacional está indexada nas bases de dados Bibliografia Brasileira de Odontologia e Literatura Latino-Americana e do Caribe em Ciências da Saúde (Lilacs).

Diagramação: SZS Assessoria de Imprensa - www.szscomunicacao.com.br.
Editor e diretor de redação: Sérgio Said (MTb 36.000)
Projeto gráfico: Paulo Pinheiro
Textos e revisão – Prof. Dr. Egas Moniz de Aragão
Impressão:
Tiragem: 1.000 exemplares

Os conceitos e opiniões emitidos em artigos assinados são inteiramente responsabilidade dos autores e não expressam necessariamente a posição da ABO Nacional. A ABO Nacional não se responsabiliza pelos produtos e serviços das empresas anunciantes, as quais estão sujeitas às normas de mercado e do Código de Defesa do Consumidor.
A reprodução dos artigos científicos é sujeita à autorização expressa dos autores.

Instruções aos autores..... 04

Editorial..... 05

Artigo 1
Avaliação quantitativa de extrusão de detritos em diferentes técnicas: reciproc, waveone, protaper, step back e crown down..... 07

Artigo 2
Antibioticoprofilaxia em exodontia de terceiro molar: avaliação de aderência a uma diretriz de associacão de classe regional..... 13

Matéria de Capa
Relação entre a forma do pilar protético e a saúde peri-implantar nas regiões anteriores: relato de caso clínico..... 21

Artigo 4
Cirurgia de remoção de implante como estímulo para osteonecrose de mandíbula associada ao uso de pamidronato: relato de caso..... 27

Artigo 5
Tratamento de reabsorção apical com plug de mta: relato de caso.... 33

Artigo 6
Interpretação das mineralizações do complexo estilohióideo em radiografias panorâmicas..... 37

Artigo 7
Desafio no atendimento odontológico para o cirurgião-dentista cadeirante: uma visão real do problema..... 45

Artigo 8
Hepatite C, líquen plano oral e sua relação..... 51

Artigo 9
Exame periodontal simplificado (psr) na prática clínica..... 57

Artigo 10
O câncer bucal na perspectiva dos pacientes usuários de uma clínica-escola de Odontologia..... 65

NORMAS PARA PUBLICAÇÃO NA REVISTA ABO NACIONAL

A Revista ABO Nacional é uma publicação quadrimestral da Associação Brasileira de Odontologia, dirigida à CLASSE ODONTOLÓGICA e aberta à publicação de artigos inéditos nas categorias de pesquisa científica e relatos de caso(s) clínico(s). Artigos de revisão da literatura, bem como matérias/reportagens de opinião, só serão aceitos em caráter especial, mediante análise do Conselho Editorial Científico.

Os artigos devem ser enviados por email ***revistaabo@gmail.com*** em arquivo de texto Word com as seguintes partes:

-PÁGINA DE IDENTIFICAÇÃO: deve conter o nome de todos os autores (no máximo 6; se houver necessidade de um número maior, explicar o que cada autor realizou no trabalho para justificar este maior número de autores), titulação dos autores (uma para cada autor) e endereço de correspondência e eletrônico.

-PÁGINA DE TÍTULO: Deve conter título em português e inglês, resumo, abstract, palavras-chave e key-words. Os resumos devem ter, no máximo, 250 palavras em cada versão; devem conter a proposição do estudo, método(s) utilizado(s), os resultados primários e breve relato do que os autores concluíram dos resultados, além das implicações clínicas. As palavras-chave (mínimo de 3 e máximo de 5) devem ser adequados conforme o MeSH/DeCS.

-Artigo: Os artigos devem ser inéditos, não sendo permitida a sua apresentação simultânea em outro periódico. Reservam-se os direitos autorais do artigo publicado, inclusive de tradução, permitindo-se, entretanto, a sua reprodução como transcrição e com a devida citação da fonte (Declaração de Transferência de Direitos Autorais).
Todos os artigos são analisados pelo Conselho Editorial Científico, que avalia o mérito do trabalho. Aprovados nesta fase, os artigos são encaminhados ao Conselho Consultivo (revisão por pares), que, quando necessário, indica as retificações que devem ser feitas antes da edição.
Os artigos devem atender à política editorial da Revista e às instruções aos autores, baseadas no Uniform Requirements for Manuscripts Submitted to Biomedical Journals (estilo Vancouver), elaborado pelo International Committee of Medical Journal Editors (ICMJE).
O idioma do texto pode ser o português (neste caso, com título, keywords e abstratc em inglês), ou o inglês. Sendo em inglês, título, palavras-chave e resumo devem apresentar-se traduzidos para o português pelo autor.
Os artigos devem ser digitados (fonte Times New Roman, corpo 12) em folha de papel tamanho A4, com espaço duplo e margens laterais de 3 cm , e ter até 15 laudas com 30 linhas cada (incluindo ilustrações).

-DECLARAÇÃO DE RESPONSABILIDADE E TRANSFERÊNCIA DE DIREITOS AUTORAIS: Exige-se declaração assinada pelo autor e coautore(s), responsabilizando-se pelo trabalho e transferência dos direitos autorais (ver modelo adiante).
- FIGURAS: As imagens digitais (no máximo de 10) devem ser no formato JPEG ou TIFF, com pelo menos 7 cm de largura e 300 dpis de resolução. Imagens de baixa qualidade, que não atendam as recomendações solicitadas, podem determinar a recusa do artigo. As imagens devem ser enviadas em arquivos independentes e todas as figuras devem ser citadas no texto, as figuras devem ser nomeadas (Figura 1, Figura 2, etc.) de acordo com a sequência apresentada no texto.

-TABELAS E GRÁFICOS: as tabelas devem ser autoexplicativas e devem complementar e não duplicar o texto; devem ser numeradas com algarismos arábicos, na ordem em que são mencionadas no texto. Cada tabela deve receber um título breve que expresse o seu conteúdo. Envie as tabelas como arquivo de texto e não como elemento gráfico (imagem não editável);

-ÉTICA: Estudos que envolvam seres humanos ou animais, ou suas partes, bem como prontuários e resultados de exames clínicos, devem estar de acordo com a Resolução 196/96 do Conselho Nacional de Saúde e seus complementos. É necessário o envio do documento comprobatório desta legalidade aprovado por um Comitê de Ética em Pesquisa, o qual deve ser citado no texto do item Material e Métodos ou Relato de Caso, conforme a categoria do trabalho.

-ESTRUTURA DO TEXTO

A – Trabalho de Pesquisa Científica

INTRODUÇÃO, MATERIAL E MÉTODOS, RESULTADOS, DISCUSSÃO, CONCLUSÃO, AGRADECIMENTOS (Quando necessários, devem ser mencionados os nomes dos participantes, instituições e/ou agências de fomento que contribuíram para o trabalho), REFERÊNCIAS

B – Trabalho de relato de caso(s) clínico(s):

INTRODUÇÃO, RELATO DE CASO, DISCUSSÃO, CONCLUSÃO, AGRADECIMENTOS, REFERÊNCIAS

- REFERÊNCIAS

No máximo em número de 30. Devem ser numeradas de acordo com a ordem em que foram mencionadas pela primeira vez no texto, de acordo com o estilo Vancouver, conforme orientações fornecidas pelo International Committee of Medical Journal Editors (ICMJE). Disponível em: www/nlm.nih.gov/bsd/uniform_requi rements.html.
Publicações com até seis autores, citam-se todos; além de seis, acrescentar em seguida ao sexto a expressão et al.
Os títulos dos periódicos devem ser abreviados de acordo com o List of Journals Indexed in Index Medicus (http://www.nlm.nih.gov/)

EXEMPLOS:

Artigo de periódico com até seis autores:
Sisli SN, Özbas H. Comparative Micro-computed Tomographic Evaluation of the Sealing Quality of ProRoot MTA and MTA Angelus Apical Plugs Placed with Various Techniques. J Endod. 2017;43(1):147-151.

Artigo de periódico com mais de seis autores:
Bastos JV, Silva TA, Colosimo EA, Côrtes MI, Ferreira DA, Goulart EM, et al. Expression of Inflammatory Cytokines and Chemokines in Replanted Permanent Teeth with External Root Resorption. J Endod. 2017; J Endod 2017;43(1):203–209.

Livro
Newman MG. Carranza. Periodontia Clínica. 9ª ed. Rio de Janeiro : Guanabara Koogan; 2004.

Dissertação e Tese
Ferreira TLD. Ultra-sonografia – recurso imaginológico aplicado à Odontologia [dissertação de mestrado] São Paulo: Faculdade de Odontologia da Universidade de São Paulo; 2005.

Formato eletrônico
Camargo ES, Oliveira KCS, Ribeiro JS, Knop LAH. Resistência adesiva após colagem e recolagem de bráquetes: um estudo in vitro. In: XVI Seminário de Iniciação Científica e X Mostra de Pesquisa; 2008 nov. 11-12; Curitiba, Paraná: PUCPR; 2008. Disponível em: http://www2.pucpr.br/reol/index.php/PIBIC2008?dd1=2306&dd99=view

Como citar os autores no texto:
Citação Direta – Citar os nomes dos autores no texto com seus respectivos números sobrescritos e data entre parênteses. Quando houver dois autores, mencionar ambos ligados pela conjunção "e"; se forem mais de três, cita-se o primeiro autor seguido da expressão et al.

Ex: Loe et al.[2] (1965) comprovaram que o acúmulo de placa bacteriana está relacionado com o desenvolvimento da gengivite.

Citação Indireta – com número sobrescrito no final da frase.
Ex: Estudo comrpovou que o acúmulo de placa bacteriana está relacionado com o desenvolvimento da gengivite [2].

EXEMPLO DE CARTA DE RESPONSABILIDADE E TRANSFERÊNCIA DE DIREITOS AUTORAIS:

TODOS OS AUTORES DEVEM ASSINAR

Certifico(amos) que o artigo (nome do artigo) enviado à Revista ABO Nacional é um trabalho original, sendo que seu conteúdo não foi ou está sendo considerado para publicação em outra revista, quer seja no formato impresso ou eletrônico. Certifico(amos) que participei(amos) suficientemente do trabalho para tornar pública minha (nossa) responsabilidade pelo seu conteúdo, técnico, científico e ortográfico. Declaro(mos) estar de acordo que os direitos autorais referentes ao citado trabalho tornem-se propriedade exclusiva da Revista ABO Nacional desde a data de sua submissão, sendo vedada qualquer reprodução total ou parcial, em qualquer outra parte ou meio de divulgação de qualquer natureza, sem que a prévia e necessária autorização seja solicitada e obtida junto a esta Revista. No caso de o trabalho não ser aceito, a transferência de direitos autorais será automaticamente revogada, sendo feita a devolução do citado trabalho por parte da Revista ABO Nacional.

Local: _____
Data: ___/___/___

Nome dos autores	Assinatura
_____	_____
_____	_____
_____	_____
_____	_____
_____	_____
_____	_____
_____	_____

MEIO AMBIENTE E TECNOLOGIA

Dois mil e dezessete começou com novidades. Um exemplo é a publicação da Revista da ABO somente em formato digital. Esta definição tem como base situações absolutamente factuais e concretas: o uso racional dos recursos naturais e a tecnologia a serviço do conhecimento técnico-científico.

Atualmente, as empresas precisam reinventar sua comunicação com o público. O tradicional cede vez às inovações, sobretudo as tecnológicas. No papel de instituição que representa uma das mais importantes classes profissionais da saúde, temos consciência do nosso papel estratégico neste contexto.

Com esta mudança, sinalizamos nossa disposição em não apenas defender a sustentabilidade mundial, mas também em agir para esta finalidade. Com a edição digital da Revista da ABO, mergulhamos ainda mais no universo online, com amplitude de alcance sólido e fascinante.

Nossa fundamentação vai além da consciência e dos posicionamentos das principais empresas e instituições nesse sentido: nos baseamos em estudos. No ano passado, foi divulgado que 58% dos brasileiros usam a internet. Isso representa algo em torno de 100 milhões de internautas. Os dados são do Comitê Gestor da Internet no Brasil e do Centro Regional de Estudos para o Desenvolvimento da Sociedade da Informação e Núcleo de Informação e Coordenação do Ponto BR.

A decisão de tornar esta Revista totalmente digital incluiu alguns elementos de peso, como a facilidade de acesso ao mundo virtual e a maior busca por informações. Afinal, nosso objetivo é facilitar a rotina de discentes, acadêmicos e docentes no acesso às pesquisas aqui publicadas. Neste formato, fica extremamente mais fácil a produção de artigos, estudos, aulas e trabalhos com reproduções bibliográficas.

Para finalizar, não posso deixar de agradecer pelo empenho de todos os autores, cujas produções deram forma a esta edição, e aos membros do conselho editorial. Esta publicação, sem sombra de dúvida, contribuirá para a evolução da Odontologia nacional.

Um grande abraço e até a próxima Revista.

Luiz Fernando Varrone
Presidente da ABO Nacional

ABO - ASSOCIAÇÃO BRASILEIRA DE ODONTOLOGIA

AVALIAÇÃO QUANTITATIVA DE EXTRUSÃO DE DETRITOS EM DIFERENTES TÉCNICAS: RECIPROC, WAVEONE, PROTAPER, STEP BACK E CROWN DOWN

Palavras-chave: extrusão, região periapical, modelagem.

Keywords: extrusion, periapical region modeling.

Ariany Antunes Martins[1]
Janaina Wyzykowski[2]
Maria Isabel Anastacio Faria[3]
Alexandre Roberto Heck[4]
Alessandra Timponi Goes Cruz[5]
Egas Moniz de Aragão[6]

1. Especialista em Endodontia (EAP/ABO-PR).
2. Especialista em Endodontia (EAP/ABO-PR).
3. Doutora em Odontologia, Professora da UFPR e Professora do Curso de Especialização em Endodontia EAP/ABO-PR. Endereço para correspondência: mariaisabelfaria@ufpr.br
4. Doutor em Odontologia, Professor da UFPR e Professor do Curso de Especialização em Endodontia EAP/ABO-PR
5. Mestre em Odontologia e Professora do Curso de Especialização em Endodontia EAP/ABO-PR
6. Doutor em Odontologia, Professor da UFPR e Professor do Curso de Especialização em Endodontia EAP/ABO-PR

RESUMO

Nesse estudo foi analisada quantitativamente a extrusão de detritos, via forame apical, ao realizar a instrumentação com as seguintes técnicas: Reciproc, Waveone, Protaper, Stepback e Crow-down. Embora várias metodologias tenham sido introduzidas para a realização do preparo químico-mecânico, um problema inerente relacionado a todos os procedimentos de modelagem e limpeza do canal é a extrusão de detritos de dentina, pré-dentina, fragmentos de polpa e irrigantes para os tecidos perirradiculares. A extrusão de detritos para a região periapical atua como um fator irritante, causando uma reação inflamatória, que poderá ocasionar um pós-operatório doloroso e dificuldades na reparação dos tecidos periapicais. Este estudo in vitro compreendeu 5 técnicas em uma amostragem de 50 dentes (pré-molares inferiores). Em cada dente foi realizada abertura e preparo químico-mecânico completo, usando água destilada como líquido irrigador. Os detritos produzidos pela instrumentação foram recolhidos em um frasco e o peso deste material, depois de seco, foi comparado entre os 5 grupos. Foi constatado que a técnica ProTaper (0,0030) apresentou a maior extrusão de detritos que os demais grupos, sendo diferente estatisticamente dos grupos instrumentados pela técnica Crow-Down(0,0012), pela técnica Step back(0,0017) e pelo Sistema Reciproc (0,0016), mas sem diferenças estatisticamente significantes ao grupo instrumentados pelo Sistema Wave One (0,0019). Mais estudos deverão ser realizados para ampliar os conhecimentos acerca dessa extrusão.

ABSTRACT

This study quantitatively analyzed the extrusion of debris via apical foramen when performing instrumentation with the following techniques: Reciproc, Waveone, Protaper, Step-back and Crow-down. Although several methods have been introduced for the completion of chemo-mechanical preparation, one inherently related to all modeling procedures and the root canal problem is the extrusion of debris from dentin, predentin, irrigators fragments of pulp and periradicular tissues. The extrusion of debris into the periapical region acts as an irritant, causing an inflammatory reaction that can cause a painful postoperative period and difficulties in the repair of periapical tissues. This in vitro study comprised 5 techniques in a sample of 50 teeth (premolars). Opening and complete chemomechanical preparation was performed on each tooth, using distilled water as irrigating. The debris produced by the instrumentation was collected in a bottle and the weight of the material after drying was compared between the groups 5. It was found that the ProTaper (0.0030) technique showed the highest extrusion of debris than the other groups, being statistically different groups instrumented with K-Crow Down (0.0012), the step-back technique (0.0017) and by Reciproc System (0.0016), but no statistically significant differences instrumented by the group Wave One System (0.0019). More studies should be conducted to expand knowledge about this extrusion.

INTRODUÇÃO

O tratamento endodôntico é realizado em etapas interdependentes e interligadas que têm como objetivo o retorno da normalidade ou da saúde dos tecidos apicais e periapicais, bem como devolver a função do dente na arcada. O sucesso do tratamento ocorre com a correta limpeza, desinfecção e obturação do canal radicular[1].

O preparo químico-mecânico do canal radicular é um dos principais pré-requisitos para um tratamento endodôntico bem sucedido, e vem sendo muito pesquisado e aperfeiçoado. Nesta etapa a limpeza e modelagem do canal radicular são feitas com o alargamento e alisamento das paredes do canal, removendo possíveis irregularidades e reentrâncias. Além das raspas de dentinas, contaminadas ou não, removem-se também tecido pulpar, microrganismos e produtos de seu metabolismo. Tal procedimento abrange não só a instrumentação do canal, mas também o uso de irrigantes intracanal para proporcionar melhor limpeza e desinfecção dentro do sistema de canais radiculares[2]. Esse processo é fator decisivo para determinar a eficácia das etapas subsequentes, tanto a criação de espaço para medicação intracanal e/ou obturação, quanto a otimização da geometria do canal permitindo uma obturação adequada.

Durante o preparo químico-mecânico, raspas de dentina, restos necróticos, e microorganismos agregam-se a solução irrigadora formando um magma dentinário. Estes restos podem permanecer aderidos às paredes do canal, obstruindo os túbulos dentinários ou serem extruídos através do forame apical[3,4]. A extrusão desses materiais para a região periapical, que podem ou não estar contaminados, atua como um fator irritante, causando uma reação inflamatória, que poderá ocasionar um pós-operatório doloroso e dificuldades na reparação dos tecidos periapicais[5,6]. Quando ocorre extrusão de bactérias e seus produtos para a região apical, inicia-se uma resposta inflamatória, na qual a intensidade será dependente do número e/ou virulência dos microorganismos e da defesa imunológica do paciente[7]. Mesmo uma pequena quantidade de detritos extruídos tem o potencial de causar ou exacerbar uma inflamação periapical[8]. É lógico presumir que, minimizando os detritos extruídos, diminuem-se as reações pós-operatórias. Além disso, estas reações tornam-se mais brandas quando a instrumentação do canal radicular é feita com o comprimento de trabalho aquém do forame apical[9].

Muitos fatores podem influenciar na extrusão apical de detritos como a anatomia dental, comprimento do dente, presença de lesão periapical e de reabsorções apicais[10].

Embora várias metodologias tenham sido introduzidas, muitas pesquisas tem mostrado que a extrusão de detritos para o periápice ocorre em menor ou maior grau, independente da técnica de instrumentação utilizada[9-21].

O objetivo do presente estudo é avaliar a e comparar a quantidade de extrusão apical de dentina com diferentes técnicas de instrumentação: manual (Step-back e Crown-down), rotação contínua (ProTaper) movimento reciprocante (Reciproc, WaveOne).

METODOLOGIA

Cinquenta pré-molares inferiores com raízes completamente formadas, canal único, ausência de calcificações, trincas e reabsorções internas foram utilizados. Após abertura endodôntica e exploração dos canais foi estabelecido o comprimento de trabalho.

Cinquenta tubos Eppendorffs foram pesados em balança analítica de alta precisão (Bioprecisa JA3003N, Curitiba, PR, Brasil). Estes tubos foram utilizados para a montagem do disposto de coleta de detritos. Os dentes selecionados foram fixados em uma rolha de borracha na entrada dos Eppendorffs, barreira gengival foi utilizada entre o dente e a borracha para realizar o vedamento não deixando que o líquido irrigador escorresse para dentro do Eppendorf. Uma agulha de calibre 27 foi colocada pela tampa de borracha para equilibrar as pressões internas e externas. Todo dispositivo foi colocado apoiado em um frasco de vidro para a sua estabilização (Figura 1).

Figura 1 – Dispositivo coletor de material extruído.

Os 50 espécimes foram divididos em cinco grupos de acordo com a instrumentação realizada.

Grupo I: Técnica Stepback – Foi realizado o preparo dos terços cervical e médio com Broca Gates Glidden 2 e 3 (Dentsply, Maillefer, Ballaigues, Suíça), irrigação com 2 ml de água destilada e recapitulação com lima Flexofile 15 até o forame apical. Para a instrumentação utilizou-se as limas Flexofile15, 20, 25, 30, 35 e 40 (Dentsply, Maillefer, Ballaigues, Suíça) no comprimento de trabalho para a confecção do stop apical. O escalonamento foi realizado com as limas tipo K 45 em CT – 1mm, 50 em CT – 2mm, 55 em CT – 3mm, 60 em CT – 4mm e 70 em CT – 5mm. A cada troca de instrumento o canal foi irrigado profusamente com 2 ml de água destilada e realizada a patência do forame apical.

Grupo II: Técnica Crown-down – Foi realizado o preparo dos terços cervical e médio com Broca Gates Glidden 2 e 3 (Dentsply, Maillefer, Ballaigues, Suíça), irrigação com 2 ml de água destilada e recapitulação com lima Flexofile 15 até o forame apical. Para a instrumentação utilizou-se as limas em sequência decrescente de calibre com aumento progressivo do comprimento introduzido, até o comprimento de trabalho (da lima 70 a lima 35) e foi confeccionando o stop apical com lima flexofile 40 (Dentsply, Maillefer, Ballaigues, Suíça) (Figura 2). O escalonamento e a irrigação foram realizados como no GI.

Grupo III: Técnica Reciproc (VDW GmbH, Munich, Germany) – Para a instrumentação foi utilizado o instrumento R40. Foram realizadas três entradas do instrumento no terço cervical com movimentos de bicada, as espiras do instrumento foram limpas e o canal irrigado com 2 ml de água destilada, aprofundou-se o instrumento até o terço médio, onde o instrumento foi utilizado da mesma maneira que no terço cervical e, a seguir, até o instrumento atingir o comprimento de trabalho.

Grupo IV: Técnica WaveOne (Dentsply, Maillefer, Ballaigues, Suíça) - Para a instrumentação foi utilizado o instrumento Large. Foram realizadas três entradas do instrumento no terço cervical com movimentos de bicada, as espiras do instrumento foram limpas e o canal irrigado com 2 ml de água destilada, aprofundou-se o instrumento até o terço médio, onde o instrumento foi utilizado da mesma maneira que no terço cervical e, a seguir, até o instrumento atingir o comprimento de trabalho.

Grupo V: Técnica Protaper (Dentsply, Maillefer, Ballaigues, Suíça) – Foi utilizado o instrumento SX no terço cervical, e os instrumentos S1, S2, F1, F2, F3 e F4 no comprimento de trabalho. Irrigou-se com 2 ml de água destilada e recapitulação até o forame, com lima Flexofile #15 a cada troca de instrumento.

Em todos os grupos antes da instrumentação o canal foi irrigado profusamente com 2 ml de água destilada e realizada a patência do forame apical.

Em todos os grupos após remover o dente do dispositivo de coleta de detritos, irrigou-se o ápice diretamente com 0,3 ml de água destilada, a fim de remover os detritos aderidos no terço apical.

Os Eppendorfs contendo o material coletado foram colocados em estufa, a 37º C, durante 3 dias, para a evaporação da água destilada. Após a desidratação, cada Eppendorf foi novamente pesado.

A quantidade de material extruído foi obtida com a diminuição do peso final pelo peso inicial dos Eppendorfs.

RESULTADOS

Os dados da Tabela 1 correspondem aos valores da média do peso das raspas de dentina extruídos, em miligramas.

Os resultados estatísticos evidenciaram que os dentes instrumentados com o Sistema Protaper produziram

Tabela 2. Valores médios do peso em cada grupo

Step Back	Crow Down	Reciproc	WaveOne	Protaper
0,0017	0,0012	0,0016	0,0019	0,0030

O gráfico 1 ilustra as médias ocorridas entre os grupos, evidenciando que o maior índice de extrusão ocorreu com a técnica ProTaper e o menor com a técnica Crowndown.

GRÁFICO 01 – Extrusão apical de dentina com diferentes técnicas.

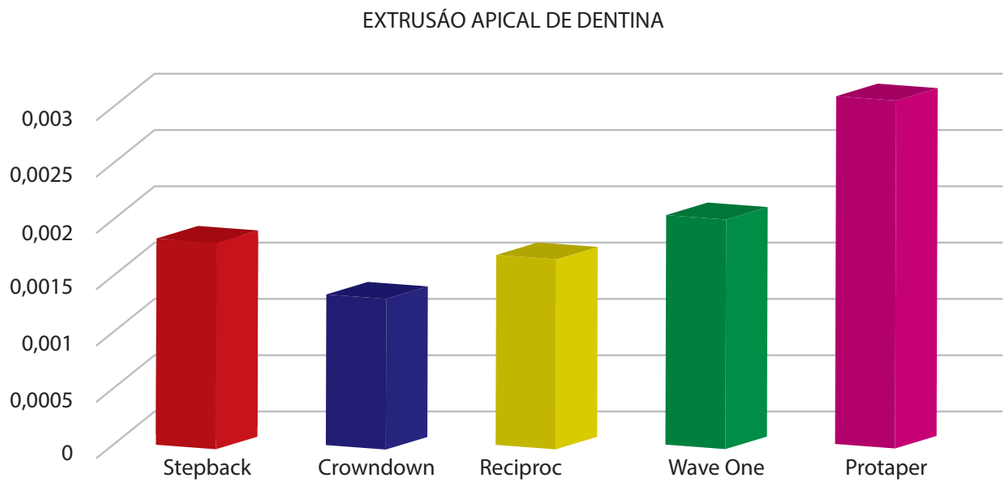

mais raspas de dentina extruídas que os demais grupos, sendo diferente estatisticamente dos grupos instrumentados pela técnica Crow-Down, pela técnica Step-back e pelo Sistema Reciproc ($p<0,05$), mas sem diferenças estatisticamente significantes ao grupo instrumentados pelo Sistema Wave One ($p>0,05$).

Entre os demais grupos não houve diferença estatisticamente significante na extrusão das raspas de dentina.

DISCUSSÃO

A extrusão apical de detritos em maior ou menor escala ocorre em todas as técnicas de instrumentação dos canais radiculares[9,10,12-22].

Vários autores avaliaram os níveis de extrusão de diferentes técnicas de instrumentação endodôntica manual, bem como sistemas ultra-sônicos e sônicos[10,11,14]. Al-Omari e Dummer[9] (1995) sugeriram que as técnicas que envolvem a apresentação linear de movimento causaram significativamente mais obstruções e extrusão de detritos dentina. Os resultados também são consistentes com outros estudos que mostram a tendência para as técnicas de alargamento cervical e crown-down para produzir menor extrusão apical[10-12].

A análise estatistica dos valores em questão mostrou que os dentes instrumentados com o Sistema Protaper produziram mais raspas de dentina extruídas que os demais grupos, sendo diferente estatisticamente dos grupos Crow-Down, Stepback e Reciproc.

ProTaper tem sido o tema de uma série de investigações referentes a extrusão apical. O sistema foi comparado com ProFile e K- Flexofiles[15] onde não houve diferenças em termos de extrusão em comparação com os outros sistemas testados. De-Deus et al.[23] (2010) também relataram nenhuma diferença entre a técnica convencional ProTaper, a técnica de único instrumento ProTaper F2 e a técnica manual Crown Down. O Sistema ProTaper extruiu significativamente mais detritos em comparação com ProFile e HERO Shaper16[17], com o sistema K3[19], e quando comparado com Reciproc e WaveOne[22]. Burklein & Schafer[20] (2012), por outro lado, concluiram que a sequência completa de instrumentação rotatória foi associada com menor extrusão de detritos em comparação com os sistemas de único instrumento.

Ambos os sistemas recíprocos extruíram menor quantidade de detritos apicalmente do que o sistema rotatório convencional de múltiplos instrumentos, o que também foi observadoi no estudo de Tinoco et al.[24] (2014) onde a sequencia rotatória BioRace extruiu significativamente mais detritos quando comparado com Waveone e Reciproc. É importante salientar que o melhor controle de material extruído apicalmente promovido por ambos os sistemas recíprocos de instrumento único encontrados no estudo atual não representam um consenso na literatura específica recente. Por exemplo, Burklein e Schafer[20] (2012) concluiram que a sequência completa de instrumentação rotatória, utilizando ProTaper e Mtwo, foi relacionada a uma menor extrusão de detritos quando comparados com os sistemas reciprocantes de instrumento único Reciproc e WaveOne. Este contraste

pode ser explicado por diferenças no desenho do estudo experimental e tipo de dentes utilizados.

Entre várias cinemáticas de instrumentação manual, a técnica força balanceada é avaliada para ter o melhor controle de material extruído apicalmente. Assim, como reciprocidade é uma espécie de técnica automatizada de força balanceada sem pressão, o raciocínio pode ser usado para apoiar o melhor desempenho dos sistemas de instrumento único encontrados no presente estudo. Portanto, de uma maneira geral, a interação entre vários fatores, como desenho do instrumento, liga melhorada, menos instrumentos, alta capacidade de corte, e cinemática reciprocante de ambos os sistemas Waveone e Reciproc pode ser usado para apoiar o seu melhor desempenho no controle de material extruído apicalmente encontrado neste estudo[20,22,24].

O resultado do presente estudo não mostrou diferença significativa na quantidade de material extruído apicalmente entre os dois sistemas reciprocantes. Em linha com o resultado atual, aparece o estudo de Burklein e Schafer[20] (2012), onde os sistemas recíprocos Waveone e Reciproc tiveram realizado desempenhos de forma semelhante. Entretanto, as médias coletadas de material extruído em cada grupo, sugerem que WaveOne (0,0019mg) extruiu mais detritos em comparação com Reciproc (0,0016mg).

Extrusão apical não deve ser apenas o fator decisivo na escolha de uma metodologia específica, porque também há outros parâmetros que determinam o sucesso clínico do tratamento endodôntico. O cuidado deve ser exercido na escolha e utilização de instrumentos, tendo especialmente em consideração o diagnóstico do caso clínico, já que a prevenção de todos os tipos de danos e irritação para os tecidos circundantes é uma das principais responsabilidades clínica de um profissional.

CONCLUSÃO

Observou-se extrusão de material sólido além do forame apical em todas as técnicas de preparo químico-mecânico dos canais radiculares.

A técnica Protaper proporcionou maior extrusão de material sólido além do forame apical, mostrando diferença estatisticamente significante quando comparada às outras quatro técnicas que se equivaleram estatisticamente entre si.

Dentro das limitações deste estudo, pode concluir-se que os instrumentos utilizados com realização de acesso cervical e na técnica Crow Down parecem produzir menor extrusão do que instrumentos rotatórios utilizados convencionalmente.

REFERÊNCIAS

01 – Schilder H. Cleaning and shaping the root canal. Dent Clin North Am. 1974; 18(2):269-96.

02 – Tanalp J, Güngör T. Apical extrusion of debris: a literature review of an inherent occurrence during root canal treatment. Int Endod J. 2014; 47(3):211-21.

03 – Topçuoğlu HS, et al. Apically extruded debris during root canal preparation using Vortex Blue, K3XF, ProTaper Next and Reciproc instruments. Int Endod J. 2016; 49(12):1183-1187.

04 - Zand V, Milani AS, Hassani Dehkharghani A, Rahbar M, Tehranchi P. Treatment of Necrotic Teeth Using Two Engine-Driven Systems and Patient's Postoperative Pain: A Double-Blind Clinical Trial. Iran Endod J. 2016; 11(4):267-272.

05 – Çanakçi BC, Ustun Y, Er O, Genc Sen O. Evaluation of Apically Extruded Debris from Curved Root Canal Filling Removal Using 5 Nickel-Titanium Systems. J Endod. 2016; 42(7):1101-4.

06 – Caviedes-Bucheli J, Castellanos F, Vasquez N, Ulate E, Munoz HR. The influence of two reciprocating single-file and two rotary-file systems on the apical extrusion of debris and its biological relationship with symptomatic apical periodontitis. A systematic review and meta-analysis. Int Endod J. 2016; 49(3):255-70.

07 – Mittal R, Singla MG, Garg A, Dhawan A. A Comparison of Apical Bacterial Extrusion in Manual, ProTaper Rotary, and One Shape Rotary Instrumentation Techniques. J Endod. 2015;41(12):2040-4.

08 – Farmakis ET, Sotiropoulos GG, Abràmovitz I, Solomonov M. Apical debris extrusion associated with oval shaped canals: a comparative study of WaveOne vs Self-Adjusting File. Clin Oral Investig. 2016;20(8):2131-2138.

09 – Al-Omari MAO, Dummer PMH. Canal blockage and debris extrusion with eight preparation techniques. J Endod. 1995; 21(1):154–8.

10 – Fairbourn DR, McWalter GM, Montgomery S. The effect of four preparation techniques on the amount of apically extruded debris. J Endod. 1987; 13(3):102-8.

11 – Ruiz-Hubard EE, Gutmann JL, Wagner MJ. A quantitative assessment of canal debris forced periapically during root canal instrumentation using two different techniques. J Endod. 1987; 13(12):554-8.

12 - McKendry DJ. Comparison of balanced forces, endosonic, and step-back filing instrumentation techniques: quantification of extruded apical debris. J Endod. 1990; 16(1):24-7.

13 – Myers GL, Montgomery S. A comparison of weights of debris extruded apically by conventional filing and Canal Master techniques. J Endod. 1991; 17(6):275-9.

14 – Beeson TJ, Hartwell GR, Thornton JD, Gunsolley JC. Comparison of debris extruded apically in straight canals: conventional filing versus profile .04 Taper series 29. J Endod. 1998; 24(1):18-22.

15 – Azar NG, Ebrahimi G. Apically-extruded debris using the ProTaper system. Aust Endod J. 2005; 31(1):21-3.

16 – Tanalp J, Kaptan F, Sert S, Kayahan B, Bayirl G. Quantitative evaluation of the amount of apically extruded debris using 3 different rotary instrumentation systems. Oral Surg Oral Med Oral Pathol Oral Radiol Endod. 2006; 101(2):250-7.

17 – Logani A, Shah N. Apically extruded debris with three contemporary Ni-Ti instrumentation systems: an ex vivo comparative study. Indian J Dent Res. 2008; 19(3):182-5.

18 – Kuştarci A, Akpinar KE, Er K. Apical extrusion of intracanal debris and irrigant following use of various instrumentation techniques. Oral Surg Oral Med Oral Pathol Oral Radiol Endod. 2008; 105(2):257-62.

19 – Soi S, Yadav S, Sharma S, Sharma M. In Vitro Comparison of Apically Extruded Debris during Root Canal Preparation of Mandibular Premolars with Manual and Rotary Instruments. J Dent Res Dent Clin Dent Prospects. 2015;9(3):131-7.

20 – Burklein S, Schäfer E. Apically extruded debris with reciprocating single-file and full-sequence rotary instrumentation systems. J Endod. 2012; 38(6):850-2.

21 – Deonizio MD, Sydney GB, Batista A, Pontarolo R, Guimarães PR, Gavini G. Influence of apical patency and cleaning of the apical foramen on periapical extrusion in retreatment. Braz Dent J. 2013; 24(5):482-6.

22 – De-Deus GA, Nogueira Leal Silva EJ, Moreira EJ, de Almeida Neves A, Belladonna FG, Tameirão M. Assessment of apically extruded debris produced by the self-adjusting file system. J Endod. 2014; 40(4):526-9.

23 – De-Deus G, Brandão MC, Barino B, Di Giorgi K, Fidel RA, Luna AS. Assessment of apically extruded debris produced by the single-file ProTaper F2 technique under reciprocating movement. Oral Surg Oral Med Oral Pathol Oral Radiol Endod. 2010; 110(3):390-4.

24 – Tinoco JM, De-Deus G, Tinoco EM, Saavedra F, Fidel RA, Sassone LM. Apical extrusion of bacteria when using reciprocating single-file and rotary multifile instrumentation systems. Int Endod J. 2014; 47(6):560-6.

ABO - ASSOCIAÇÃO BRASILEIRA DE ODONTOLOGIA

ANTIBIOTICOPROFILAXIAEMEXODONTIA DE TERCEIRO MOLAR: AVALIAÇÃO DE ADERÊNCIA A UMA DIRETRIZ DE ASSOCIACÃO DE CLASSE REGIONAL

Antimicrobial prophylaxis in third molar exodontias: compliance to guidelines by a regional dentistry association

Artigo original, baseado em dissertação de mestrado em Ciências da Saúde, pela Universidade Federal de Uberlândia, 2009.

Palavras-chave: antibiótico, exodontias, terceiro molar, diretrizes

Key words: antibiotics, prophylaxis, exodontias, third molar, guidelines.

Fernanda Cristina Figueira TEIXEIRA[1]
Miguel Tanus JORGE[2]

1. Cirurgiã-dentista, mestre em Ciências da Saúde, doutoranda em Saúde Coletiva pela Universidade Estadual de Campinas (Unicamp).
2. Doutor em Medicina (Doenças Infecciosas), docente do Programa de Pós-Graduação em Ciências da Saúde da Universidade Federal de Uberlândia.

Autor correspondente:
Fernanda Cristina Figueira Teixeira
Endereço: Centro Universitário Adventista de São Paulo-Estrada Municipal Pr. Walter Bogger s/n (Departamento de Pesquisa), Engenheiro Coelho-SP, CEP 13 165 000.
E-mail: fernandafigueirateixeira@gmail.com
Tel: (55) 19 3858-9314

RESUMO

Introdução - O uso de profilaxia antibiótica nas cirurgias para extração de terceiro molar é muito difundido, porém controverso. Esse estudo teve como objetivo conhecer as condutas de cirurgiões-dentistas (CD) em tal procedimento, e possíveis mudanças que podem ser obtidas por diretriz emitida por associação odontológica regional.
Material e método - Sorteou-se 229 dentistas que realizavam exodontia de terceiro molar em Uberlândia-MG, e foram incluídos também os 29 especialistas em Cirurgia e traumatologia buco-maxilo-facial inscritos no Conselho Regional de Odontologia. Os CD selecionados foram entrevistados antes e depois do encaminhamento, por correio, de diretriz emitida pela Associação Brasileira de Odontologia- Uberlândia.
Resultados - Dos 111 CD entrevistados na primeira etapa, 75,7% indicavam antibioticoprofilaxia rotineiramente nestas exodontias, 36% o faziam por mais de duas horas antes da cirurgia, 77,5% mantinham o uso pós-operatório por mais de 24 horas, condutas em desacordo com o recomendado. Após o envio da diretriz, de 101 CD entrevistados, as frequências foram, respectivamente, 56,4% ($p<0,05$), 28,7% ($p>0,05$), 60,4% ($p<0,05$). Entre os que referiram ter lido a diretriz (54,5%) houve maior freqüência de conduta adequada ($p<0,05$).
Conclusões - Os CD de Uberlândia costumam indicar antibioticoprofilaxia rotineiramente e por tempo prolongado nas exodontias de terceiro molar. O encaminhamento de diretriz por associação de classe pode ser eficaz na adequação de condutas dos CD.

SUMMARY

Introduction - *The use of antibiotic prophylaxis in surgery for extraction of third molar is very widespread, but controversial. The aim of this study was to know the conduct of dentists in such a procedure and possible changes of behavior that can be motivated by guidelines sent by a regional dentistry association.*
Material and Methods - *They were selected at random 220 general dental practioners in Uberlandia-MG, and it was also included the 29 specialists in Oral and Maxillofacial Surgery that were registered at the Regional Council of Dentistry. The selected dentists were interviewed before and after forwarding, by mail, a guideline issued by the Brazilian Association of Dentistry, Uberlandia.*
Results - *It was found that, of 111 dentists interviewed at first, 75.7% recommended antimicrobial prophylaxis as a routine on these exodontias, 36.0% performed it for more than two hours before surgery, and 77.5% did it exceeding 24 hours in the postoperative care, all of these conducts in disagree with the recommendations. After the educational intervention, of 101 dentists interviewed forward, the frequencies of these conducts were respectively 56.4% ($p<0.05$), 28.7% ($p>0.05$), and 60.4% ($p<0.05$). Those who declared they had read the guidelines sent (54.5%) showed greater frequency of proper conduct ($p<0.05$).*
Conclusions - *It was concluded that dentists in Uberlandia use antimicrobial prophylaxis as a routine and for a long time in the exodontias of third molar. The guidelines sent by a regional dentistry association can be effective in rendering proper the conduct of dentists.*

INTRODUÇÃO

Para a Organização Mundial de Saúde, há um crescente consenso de que o controle das doenças infecciosas está ameaçado pelo aumento de bactérias multirresistentes, sendo necessária a busca de estratégias educacionais e técnicas para racionalizar o uso destes medicamentos[1]. A indicação adequada da profilaxia antimicrobiana para prevenir infecção do sítio cirúrgico (ISS) constitui uma dessas estratégias e está restrita a algumas situações que têm sido padronizadas[2].

Alguns princípios gerais quanto à indicação, escolha, dose e forma de administração de antimicrobianos na profilaxia da ISC estão bem definidos: deve-se indicá-la, sobretudo, quando o ato operatório estiver associado a elevado risco de infecção ou sua ocorrência tiver conseqüências muito graves; a escolha do antimicrobiano deve se basear na especificidade bacteriana, com preferência para aquele menos tóxico; a dose inicial deve ser adequada, para que níveis plasmáticos efetivos sejam alcançados; como o antimicrobiano deve estar presente nos tecidos no momento da incisão, a sua administração deve ocorrer cerca de uma a duas horas antes do início da cirurgia; idealmente a dose deve ser única, com conseqüente exposição ao medicamento pelo menor tempo possível, uma vez que o tempo prolongado não confere proteção adicional[3,4,5].

A cirurgia para remoção de terceiros molares é um dos procedimentos mais realizados em todo o mundo e leva a baixos índices de infecção pós-operatória que, geralmente, não é grave[5]. Em uma recente revisão sistemática[6], ainda que os autores tenham encontrado índice de infecção significantemente menor entre pacientes que receberam antimicrobiano profilático em exodontias de terceiro molar, concluíram que esta indicação deve ocorrer somente quando, por algum motivo, houver risco aumentado de infecção, e que os benefícios desta prática apenas se confirmam se o antimicrobiano for administrado antes da cirurgia.

O presente estudo objetivou conhecer a eficácia, na adequação de condutas dos cirurgiões-dentistas (CD), de uma intervenção realizada por associação regional de odontologia, que consistiu no encaminhamento, pelo correio, de uma diretriz.

MATERIAL E MÉTODO

O projeto do presente estudo foi aprovado pelo Comitê de Ética em Pesquisa da Universidade Federal de Uberlândia (Registro CEP: 115/06).

Inicialmente, foi obtida, junto ao Conselho Regional de Odontologia de Minas Gerais (CRO-MG), delegacia regional de Uberlândia, a listagem de todos os CD cadastrados no Município de Uberlândia como especialistas em Cirurgia e Traumatologia Buco-maxilo-facial (CTBMF), e dos clínicos gerais. Considerou-se clínico geral todo cirurgião-dentista cadastrado como tal, mesmo que tivesse também alguma outra especialidade, desde que não fosse CTBMF.

Dos 880 clínicos gerais encontrados, foram sorteados, inicialmente, 450. Os quais foram contatados, por telefone. Duzentos e vinte CD referiram realizar exodontias de terceiro molar. Desses, foram sorteados 100 para a primeira etapa de avaliação (pré-intervenção) e 100 para a segunda (pós-intervenção). Todos os especialistas em CTBMF, exceto um que foi colaborador do estudo, foram incluídos no estudo, e visitados antes e depois da intervenção. O método de seleção da amostra está representado pela figura 1.

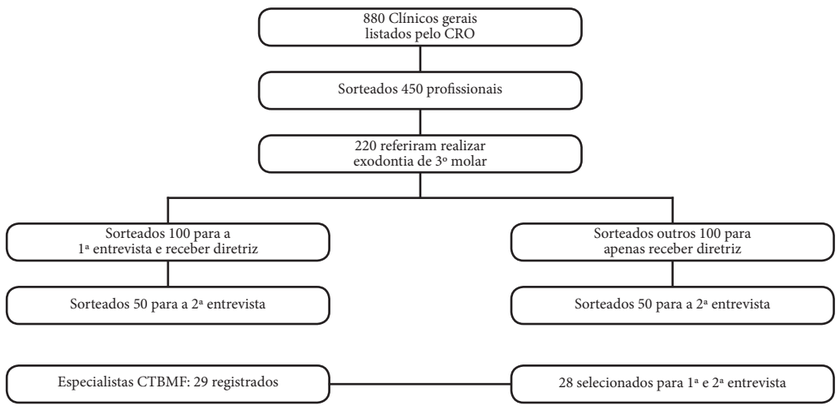

Figura 1 - Fluxograma que mostra método de obtenção da amostra de clínicos gerais e especialistas em CTBMF.

Primeira etapa de avaliação (entrevista pré-intervenção)

Na primeira etapa do estudo, os CD sorteados responderam a um questionário semi-estruturado, constituído de dados pessoais e de perguntas sobre o conhecimento e conduta no que se refere à indicação, forma de administração e tempo de utilização do antimicrobiano como profilaxia de ISC nas cirurgias para extração de terceiros molares, as fontes onde baseavam suas condutas e a freqüência com que realizavam esse procedimento.

Intervenção:

Os pesquisadores levantaram os experimentos clínicos publicados nos últimos 30 anos e escreveram um artigo de revisão, cuja conclusão foi de que "os estudos analisados provêem evidências que sugerem a não utilização de antimicrobianos profiláticos rotineiramente nas cirurgias para remoção de terceiros molares em pacientes saudáveis, sendo considerado aceitável quando restrito aos casos mais complexos, em que se espera trauma e/ou tempo cirúrgico muito grande". A Escola de Aperfeiçoamento Profissional da Associação Brasileira de Odontologia (ABO) – Delegacia Regional de Uberlândia endossou uma "carta", enviada aos CD sujeitos da pesquisa, juntamente com o artigo de revisão, com a afirmação de que "nos casos em que há justificativa para o uso de antimicrobiano profilático, a recomendação é que seja utilizado no momento adequado e pelo tempo necessário... a administração da primeira dose cerca de uma hora antes da incisão cirúrgica, preferencialmente em dose única, ou a sua suspensão, no máximo, em 24 horas após a cirurgia". Esta carta e o artigo de revisão, aqui considerados como diretriz, foram remetidos pela própria ABO para todos os 28 especialistas em CTBMF, para os 100 CD clínicos gerais visitados na primeira etapa de avaliação e para outros 100 que haviam sido sorteados para serem visitados apenas na segunda etapa, ou seja, após a emissão da diretriz pela ABO.

Segunda etapa de avaliação (entrevista pós-intervenção)

Foi sorteada uma amostra de 50 CD clínicos gerais entre aqueles já entrevistados na primeira etapa e outros 50 entre os 100 sorteados para serem visitados apenas depois da intervenção. Estes 100 CD clínicos gerais e todos os especialistas em CTBMF que haviam participado da primeira etapa de avaliação foram visitados pela pesquisadora, a partir de quinze dias após a emissão da diretriz pela ABO, sem nenhum contato telefônico prévio. Aqueles que se dispuseram participar responderam ao mesmo questionário utilizado na primeira etapa, acrescido, ao final, de perguntas sobre o recebimento da diretriz da ABO e o efeito que seu conteúdo tivera em sua conduta.

Avaliação dos resultados:

Para facilitar a avaliação, algumas respostas foram agrupadas segundo sua concordância com a diretriz.

a) Indicação do antimicrobiano: não indicação ou indicação restrita = concordância; indicação rotineira = discordância.

b) Forma de administração e tempo de utilização do antimicrobiano: uso pré-operatório (30 minutos a duas horas antes da cirurgia) em dose única; uso pré-operatório e, no máximo por 24 horas subseqüentes à cirurgia = concordância; uso pré-operatório por mais de duas horas antes da cirurgia; uso pós-operatório apenas; uso pré-operatório e por mais de 24 horas subseqüentes à cirurgia = discordância.

c) Conduta tomada para profilaxia de endocardite bacteriana: prescrição conforme a recomendação da diretriz obtida da AHA (American Heart Association)[7] = concordância; prescrição diferente da recomendada pela diretriz da AHA = discordância.

A análise estatística dos resultados foi feita para determinar a significância de diferenças encontradas nas respostas dos diferentes grupos de CD e antes e após a intervenção. Para verificação de mudanças de conduta entre os mesmos indivíduos foi utilizado o Teste de McNemar e entre grupos com diferentes indivíduos, o teste do qui-quadrado; para verificar associação entre variáveis, o Teste de Contingência C. O nível de significância estatística adotado foi de 5% ($p < 0,05$).

RESULTADOS

Características da amostra

Responderam ao primeiro questionário 23 (82,4%) dos 28 especialistas em CTBMF e 88 (88%) dos 100 clínicos gerais sorteados. O segundo questionário, após a intervenção, foi respondido por 19 (82,6%) dos 23 especialistas já entrevistados e por 82 (82%) clínicos gerais, dos 100 sorteados para a segunda etapa. Entre estes 82 clínico gerais 40 já haviam respondido ao primeiro questionário e 42 pertenciam ao grupo sorteado para responderem apenas ao segundo.

Não foi demonstrada associação entre as variáveis, sexo, tempo de formação e instituição de graduação (pública ou privada) e as diferentes condutas dos CD quanto à utilização profilática de antimicrobianos ($p>0,05$). Dos CD cadastrados como clínicos gerais, cerca de 65% informaram ter alguma especialidade diferente da CTBMF, percentagem esta que se distribuiu de forma semelhante nas duas etapas do estudo ($p>0,05$). Entre os especialistas em CTBMF, 16 (69,6%) informaram realizar mais de dez cirurgias para

remoção de terceiros molares ao mês e entre os clínicos gerais que referiram realizar esta cirurgia, 58 (65,9%) informaram realizar menos de cinco (p<0,05).

Recebimento e leitura da diretriz enviada

Segundo informação dos próprios CD, 44 (53,6%) clínicos gerais leram a diretriz, 24 (29,3%) não a receberam e 14 (17,1%) a receberam, mas não a leram. Entre os especialistas, estas freqüências foram de, respectivamente, 12 (63,2%), quatro (21%) e três (15,8%) (p > 0,05). Dos clínicos gerais visitados antes da intervenção, 23 (57,5%) referiram ter lido o material enviado e aqueles entrevistados somente após, 21 (50%) o fizeram (p>0,05). Entre os que afirmaram ter lido a diretriz, 25 (56,8%) clínicos gerais e três (25%) especialistas, referiram ter mudado alguma conduta em função desta leitura (p<0,05).

Indicação de antimicrobiano para profilaxia de ISC

A indicação rotineira de antimicrobiano profilático para todas as cirurgias de remoção de terceiros molares, em desacordo com o recomendado na diretriz enviada, foi a conduta mais relatada pelos CD de todos os grupos, nas duas fases de avaliação, mas sofreu redução na segunda (p < 0,05). Esta redução somente se mostrou significante no grupo de clínicos gerais (p<0,05) *(Tabela 1)*.

Tabela 1: Indicação de antibioticoprofilaxia para prevenção de ISC nas exodontias de terceiro molar, antes e após intervenção (diretriz), Uberlândia-MG, 2007

Indicação de profilaxia	Clínicos Gerais				Especialistas em CTBMF*			
	Antes da intervenção		Após a cintervenção		Antes da intervenção		Após a intervenção	
	Nº	%	Nº	%	Nº	%	Nº	%
Acordo com a diretriz	20	22,7	36	43,9	7	30,4	8	42,1
Desacordo com a diretriz	68	77,3	46	56,1	6	69,6	11	57,9
Total	**88**	**100**	**82**	**100**	**23**	**100**	**19**	**100**

* Cirurgia e Traumatologia Buco-Maxilo-Facial Nota: p<0,05 para o grupo de clínicos gerais.

Utilização de antimicrobiano profilático

O antimicrobiano profilático mais referido pelos CD foi a amoxicilina, tanto antes da intervenção (79%) quanto depois (84%) (p>0,05). Não foi demonstrada diferença entre clínicos gerais e especialistas quanto ao tipo de antimicrobiano indicado. Todos os CD referiram a administração do antimicrobiano por via oral.

Na avaliação pré-intervenção, a maioria dos CD (88,3%) referiu administrar a primeira dose do antimicrobiano profilático antes da cirurgia, conduta que prevaleceu também após a intervenção (p>0,05). Entretanto, 42 (47,7 %) clínicos gerais e quatro (17,4%) especialistas referiram prescrevê-lo por período maior do que duas horas antes da cirurgia ou apenas no pós-operatório, condutas em desacordo com o recomendado na diretriz enviada. Na segunda etapa, após a intervenção, essas frequências foram, respectivamente, 27 (32,9%) (p>0,05) e um (5,3%) (p>0,05). Em ambas as etapas de avaliação, houve maior freqüência (p<0,05) de utilização do antimicrobiano profilático por período superior ao recomendado, tanto por clínicos gerais quanto por especialistas em CTBMF. O uso prolongado do antimicrobiano, entretanto, reduziu após a intervenção (p<0,05) *(Tabela 2)*.

Tabela 2: Forma de administração de antimicrobiano para profilaxia de infecções do sítio cirúrgico nas exodontias de terceiro molar, antes e após intervenção (diretriz), Hospital de Clínicas de Uberlândia, Uberlândia-MG, 2007

Utilização do antimicrobiano profilático	Clínicos Gerais				Especialistas em CTBMF*			
	Antes da intervenção		Após a intervenção		Antes da intervenção		Após a intervenção	
	Nº	%	Nº	%	Nº	%	Nº	%
Dose única (pré-operatória)	14	15,9	16	19,5	3	13,1	5	26,3
No pré e no pós-operatório por até 24 horas	0	0	5	6,1	1	4,3	1	5,2
No pré e no pós-operatório por mais de 24 horas**	62	70,5	40	48,8	18	78,3	10	52,7
Somente no pós-operatório	6	6,8	11	13,4	0	0	0	0
Não indica	06	6,8	10	12,2	1	4,3	3	15,8
Total	**88**	**100**	**82**	**100**	**23**	**100**	**19**	**100**

* Cirurgia e Traumatologia Buco-Maxilo-Facial
** p<0,05

Nota: Antes da intervenção, 77,5% dos CD utilizavam o antimicrobiano por período de 5 a 10 dias; após a intervenção, 57,8% (p<0,05)

Na segunda entrevista, a maioria (66,6%) dos CD que referiram conduta de acordo com o recomendado, quanto à forma de utilização do antimicrobiano profilático, estava entre aqueles que afirmaram ter lido a diretriz (p<0,05). A adequação de conduta entre os 59 CD visitados nas duas etapas, tanto no que se refere à indicação quanto à forma de administração do antimicrobiano, foi mais freqüente entre os que referiram ter lido a diretriz (p<0,05) *(Tabela 3)*.

Tabela 3 – Adequação de conduta entre os cirurgiões dentistas visitados por duas vezes, segundo leitura da diretriz, Hospital de Clínicas de Uberlândia, Uberlândia-MG, 2007

Leitura	Conduta	Indicação de antibioticoprofilaxia				Forma de utilização			
		Acordo		Desacordo		Acordo		Desacordo	
		Nº	%	Nº	%	Nº	%	Nº	%
SIM (N=35)	Antes	4	11,5	31	88,5	7	20,0	28	80,0
	Depois	15	42,8	20	57,2	19	54,3	16	45,7
NÃO (N=24)	Antes	6	25,0	18	75,0	6	25,0	18	75,0
	Depois	6	25,0	18	75,0	7	29,2	17	70,8

* p<0,05

Não foi demonstrada diferença entre as condutas dos CD clínicos gerais visitados por duas vezes e aqueles visitados somente uma vez (p>0,05). Entretanto, na primeira etapa de avaliação, os clínicos gerais sorteados para a segunda etapa não eram iguais aos que só foram entrevistados uma vez, pois já apresentavam menor freqüência na indicação de profilaxia (p< 0,05) *(Tabela 4)*.

Tabela 4: Conduta na utilização de antimicrobiano profilático, entre os cirurgiões-dentistas clínicos gerais, segundo o número de entrevistas a que foram submetidos, Hospital de Clínicas de Uberlândia, Uberlândia-MG, 2007

Conduta com relação à diretriz		Duas entrevistas				Uma entrevista			
		1ª etapa (n=40)		2ª etapa (n=40)		1ª etapa (n=48)		2ª etapa (n=42)	
		Nº	%	Nº	%	Nº	%	Nº	%
Indicação profilaxia	Acordo	5	12,5	14	35,0	15	31,2	22	52,4
	Desacordo	35	87,5	26	65,0	33	68,8	20	47,6
Forma de administração	Acordo	8	20,0	12	30,0	12	25,0	15	35,7
	Desacordo	32	80,0	28	70,0	36	75,0	27	64,3

Avaliando-se os CD conjuntamente, especialistas em CTBMF e clínicos gerais, observou-se diferença significativa entre as respostas antes e depois da intervenção nas variáveis, indicação de profilaxia e tempo de utilização do antimicrobiano, tendo sido verificado incremento no percentual de respostas adequadas, segundo o recomendado, em ambas ($p<0,05$) *(Tabela 5)*.

Tabela 05: Adequação na utilização de antimicrobiano profilático em exodontia de terceiro molar, entre CD clínicos gerais e especialistas em CTBMF, antes e após intervenção Hospital de Clínicas de Uberlândia, Uberlândia-MG, 2007

Variável avaliada	Conduta em relação à diretriz	Antes		Após		P Valor
		Nº	%	Nº	%	
Indicação de profilaxia	Acordo	27	24,3	44	43,6	0,003
	Desacordo	84	75,7	57	56,4	
Primeira dose do antimicrobiano	Acordo	71	64,0	72	71,3	0,18
	Desacordo	40	36,0	29	28,7	
Período de utilização	Acordo	25	22,5	40	39,6	0,03
	Desacordo	86	77,5	61	60,4	

No que se refere à antibioticoprofilaxia para endocardite bacteriana, na primeira etapa de avaliação, 44 (39,6%) CD relataram conduta em acordo com as recomendações da diretriz, 43 (38,8%) em desacordo e 24 (21,6%) não souberam responder ou afirmaram que encaminhariam o paciente a um médico. Na segunda etapa estas freqüências foram 43 (42,6%), 37 (36,6%) e 21 (20,8%), respectivamente ($p>0,05$).

Fontes de informação

Sobre a fonte onde baseava sua conduta para profilaxia de ISC nas exodontias de terceiro molar, na primeira etapa de avaliação, os clínicos gerais referiram principalmente os "cursos" e os especialistas, as "publicações" ($p<0,05$). Na opção "outras" foram mencionadas as seguintes fontes: experiência clínica pessoal (16 CD), colegas especialistas (13 CD), representante farmacêutico (4 CD) e internet (3 CD). Na segunda etapa, as freqüências de respostas foram semelhantes às da primeira e a diretriz foi citada espontaneamente por seis CD.

DISCUSSÃO

Considerando a incrível velocidade de produção e disseminação de novos conhecimentos na comunidade científica moderna, o profissional da saúde deve saber decidir sobre que condutas seguir diante das muitas alternativas disponíveis. Nas últimas décadas, a introdução do conceito de medicina baseada em evidências tem mostrado como aplicar, na clínica, a melhor informação científica disponível[8]. Embora esta nova visão seja segura e esteja sendo aceita, geralmente leva-se muito tempo até que as evidências científicas sejam implementadas na prática clínica[9]. Muitas diretrizes consensuais têm sido elaboradas sobre o uso apropriado dos antimicrobianos, porém sua publicação parece não ser suficiente para adequar a forma de utilização desses medicamentos[10].

A grande freqüência de indicação rotineira de antimicrobianos na profilaxia de infecção em exodontias de terceiro molar e, principalmente, a forma inadequada com que muitos CD os utilizam, conforme resultados do presente estudo, confirma informações obtidas em outras investigações[11,12].

Os antimicrobianos parecem ter alguma eficácia na prevenção de ISC nas exodontias de terceiro molar[6], o que poderia estar influenciando a conduta dos CD. Entretanto, acredita-se que os efeitos adversos desta prática, que vão desde aqueles que envolvem o próprio paciente a ela submetido, como os relacionados à toxicidade e à alergia, até aqueles referentes mais especificamente à comunidade, como o desenvolvimento de bactérias resistentes[13], superam os potenciais benefícios. Neste contexto, o Comitê Normativo da Associação Americana de Odontologia recomenda emprego racional dos antimicrobianos, limitando seu uso às infecções ativas e à prevenção de infecção à distância, como a endocardite bacteriana, em pacientes de alto risco[14,15], que deve ser realizado conforme o consenso da *American Heart Association*[7].

A indicação desnecessária pode estar relacionada ao excesso de confiança na eficácia dos antimicrobianos e ao receio exagerado de complicações infecciosas no pós-operatórias. Embora seja atrativo e simples depositar toda a responsabilidade da prevenção da ISC no uso de antimicrobianos, essa prática não deve ser utilizada em detrimento de outras como o preparo pré-operatório do paciente, as adequadas condições de assepsia e o cuidado na execução da técnica cirúrgica[16]. Além disso, as complicações no pós-operatório, segundo Bytstedt et al.[17], podem resultar de infecção da ferida, mas também de fatores não relacionados à infecção, como os traumatismos ocasionados durante a cirurgia

Em que pese o consenso na literatura de que alguns princípios básicos devem ser seguidos na forma de administração dos antimicrobianos[3], dados do presente estudo também mostram condutas em desacordo com tais princípios. Algumas destas situações não podem ser explicadas apenas pela tentativa de se evitar a infecção a todo custo, pois, com certas condutas, como quando o início do antimicrobiano se dá apenas após a cirurgia ocorre menor eficácia ou mesmo ineficácia total da profilaxia[3,13].

Segundo um estudo realizado em dois hospitais universitários no Canadá, em que foram aplicados questionários para cirurgiões e anestesiologistas a fim de avaliar suas percepções sobre os obstáculos à adequação do momento de administração de antimicrobianos profiláticos, verificou-se que, a despeito de conhecerem as diretrizes, havia falhas consistentes na aplicação das mesmas, e que os principais obstáculos foram determinados por conceitos pessoais, conflitos profissionais e organizacionais[18].

Várias podem ser as explicações para que muitos CD não tenham lido a diretriz enviada como parte do presente estudo. Podem ter pouco interesse pelas informações provenientes das "entidades de classe" ou não estar acostumados a receber diretrizes dessas "entidades"; uma pequena parcela pode até não ter lido, especificamente esta diretriz, por puro acaso, ou ainda podem não ter hábito de estudarem assuntos referentes ao uso de medicamentos, mesmo porque o CD prescreve pouco e o seu arsenal de drogas é restrito.

Reforçando este ponto de vista, em estudo realizado em Belo Horizonte, MG, Britto et al.[19] constataram insegurança de estudantes do último semestre do curso de odontologia na prescrição de medicamentos. Os autores atribuem-na à grade curricular dos cursos de graduação. Consideram que a disciplina de farmacologia é ministrada no ciclo básico e não há reforço sistematizado suficiente durante as atividades das disciplinas práticas. Um estudo realizado na cidade de Córdoba, Argentina, mostrou que grande parcela dos CD desconhece as características farmacoterápicas de antimicrobianos e antiinflamatórios, prescrevendo-os de forma incorreta, e que a própria indústria farmacêutica proporciona a maior parte das informações sobre medicamentos aos profissionais de saúde[20], o que é reforçado por dados do presente estudo, onde alguns CD referiram espontaneamente obterem informação científica de representante de laboratório farmacêutico.

Como houve semelhança nas freqüências de leitura da diretriz entre os CD que tinham sido visitados antes da intervenção e os que o foram somente após, não se pôde demonstrar, diferentemente do que era esperado, que a primeira entrevista seria um fator de incentivo importante para a leitura. Entretanto, como o grupo sorteado para ser entrevistado por duas vezes mostrou-se, já antes da intervenção, diferente daquele que não foi sorteado - entrevistado apenas na primeira vez, a análise estatística ficou prejudicada.

As mudanças de conduta detectadas, embora algumas delas tenham sido pouco expressivas, devem ter ocorrido em função da leitura da diretriz, não só porque houve associação positiva entre os que afirmaram tê-la lido e as freqüências de conduta achadas em acordo com as recomendações dadas, como também devido ao intervalo entre a primeira e segunda entrevista ter sido pequeno o suficiente para que não se acredite que outros fatores, como atualizações em congressos, leitura de livros etc., tenham sido importantes para serem considerados. A pequena freqüência de citação da diretriz enviada pela ABO como fonte de informação para basear as condutas não diminui sua importância, uma vez que esta não era uma das alternativas do questionário utilizado, tendo sido citadas apenas por iniciativa do próprio CD.

Os dados do presente estudo sugerem também que os CD especialistas em CTBMF são mais propensos a lerem correspondências científicas da sua área de atuação do que os clínicos gerais, mas também parecem menos propensos a mudarem suas condutas em função delas.

A utilização do antimicrobiano profilático em desacordo com as recomendações mesmo após orientação, conforme mostra o presente estudo, demonstra distância entre o estabelecimento de diretrizes consensuais e o seu emprego na prática clínica.

O melhoramento do nível acadêmico na carreira odontológica é sugerido, entre outros fatores, como forma de promover a qualidade da abordagem terapêutica medicamentosa pelo CD[20]. Entre estas melhorias pode-se destacar não só informações atualizadas, mas, sobretudo, o desenvolvimento de capacidade e hábito de atualização constante por meio da leitura crítica da informação científica.

ABO - ASSOCIAÇÃO BRASILEIRA DE ODONTOLOGIA

Antibioticoprofilaxia em exodontia de terceiro molar: avaliação de aderência a uma diretriz de associacão de classe regional

Diretrizes de associações de classe, encaminhadas por correio, de acordo com o presente estudo, parecem uma forma promissora de adequação de conduta entre os CD. Entretanto, como esta eficácia é limitada, é ainda necessário avaliar formas complementares como debates e aulas sobre as diretrizes encaminhadas.

AGRADECIMENTOS

À CAPES- Coordenação de Aperfeiçoamento de Pessoal de Nível Superior, pelo apoio financeiro.

À Associação Brasileira de Odontologia – Regional Uberlândia, pelo apoio à presente pesquisa, e ao cirurgião-dentista Lawrence Pereira de Albuquerque, pela colaboração no artigo de revisão utilizado no presente estudo.

REFERÊNCIAS

1. Williams RJ, Heymann DL. Containment of Antibiotic Resistance. Division of Emerging and other Communicable Diseases Surveillance and Control, World Health Organization. Science 1998; 279:1153-1154.

2. Dellinger EP, Gross PA, Barrett TL, Krause PJ, Martone WJ,McGowan Jr JE et al. Quality standard for antimicrobial prophylaxis in surgical procedures (Consensus paper). Infect Control and Hosp Epidemiol 1994; 15:180-188.

3. Kaiser BA, Talbot TR. Postoperative Infections and Antimicrobial Prophylaxis. In: Mendell GL; Bennett JE, Dolin R. Mendell, Douglas and Bennett's Principles and Practice of Infection Diseases 6th ed. Philadelphia: Williams and Wikings; 2000. p. 3533-3547.

4. Bratzler DW, Houck PM. Antimicrobial prophylaxis for surgery: an advisory statement from the National Surgical Infection Prevention Project. Clinical Disease 2004; 38:1706-1716.

5. Peterson LJ. Antibiotic Prophylaxis against wound infections in oral and maxillofacial surgery. J Oral Maxillofac Surgery 1990; 46:617-620.

6. Ren YF, Malmstrom HS. Effectiveness of antibiotic prophylaxis in third molar surgery: a meta-analysis of randomized controlled clinical trials. J Oral Maxillofac Surg 2007; 65:1909-1921.

7. Wilson W, Taubert KA, Gewitz M, Lockhart PB, Baddour LM, Levison M et al. Prevention of Infective Endocarditis: Guidelines from the American Heart Association. Circulation 2007; 116:1736-1754.

8. Evidence-based medicine working group. Evidence-based medicine: a new approach to teaching the practice of medicine. JAMA 1992; 268:2420-2425.

9. Martensen RL. The effect of medical conservatism on the acceptance of important medical discoveries. JAMA 1996; 276:1933.

10. Gross PA, Duressa P. Implementing practice guidelines for appropriate antimicrobial usage-a systematic review. Medical Care 2001; 39:Suppl 2:II-55-II69.

11. Palmer NAO, Pealing R, Ireland RS, Martin MV. A study of prophylactic antibiotic prescribing in National Health Service general dental practice in England. British Dental Journal 2000; 189:43-46

12. Palmer NAO, Dailey YM, Martin MV. Can audit improve antibiotic prescribing in general dental practice? British Dental Journal 2001; 191:253-255.

13. Ribeiro Filho N, Lopes HV, Grimbaum RS. Uso profilático de antibióticos em clínica e em cirurgia. In: Fernandez AT, Fernandes MOV, Ribeiro Filho N. Infecção hospitalar e suas interfaces na área da saúde 2ª ed. São Paulo: Atheneu; 2000.

14. ADA Council on scientific affairs. Combating antibiotic resistance. JADA 2004; 135:484-487.

15. ADA Council on scientific affairs. Atibiotic use in Dentistry. JADA 1997; 128:648.

16. Page CP, Bohnen JMA, Fletcher JR, Mcmanus AT, Solomkin JS, Wittmann DH. Antimicrobial prophylaxis for surgical wounds. Guidelines for clinical care. Arch Surg 1993; 128:79-88.

17. Bystedt H, Nord CE, Norderam A. Effect of azidocillin, erythromycin, clindamycin and doxycycline on postoperative complications after surgical removal of impacted mandibular third molars. Int J Oral Surg 1980; 9:157-165.

18. Tan JA, Naik VN, Lingard L. Exploring obstacles to proper timing of prophylactic antibiotics for surgical site infections. Qual Saf Health Care 2006; 15:32-38.

19. Britto TA, Castilho LS, Paixão HH. Os estudantes de odontologia e a (in) segurança para prescrever medicamentos. Arq Centro Estud Curso Odontol 1996; 32:51-64.

20. Battellino LJ, Bennun FR. Nivel de información y conducta farmacoterapéutica de los odontólogos, 1990. Rev Saúde Pública 1993; 27: 291-299.

RELAÇÃO ENTRE A FORMA DO PILAR PROTÉTICO E A SAÚDE PERI-IMPLANTAR NAS REGIÕES ANTERIORES: RELATO DE CASO CLÍNICO

Relationship between the pillar prosthetic design and peri--implant health in anterior regions

Palavras Chave: Prótese Dentária Fixada por Implante.
Key words: Dental Prosthesis, Implant-Supported.

Ederson Aureo Gonçalves Betiol [1]
Herley Adriano da Silva [2]
Daniela Dalla Costa [3]
Guilherme Berger [4]
Anderson Petrauskas [5]

1. Doutor em Prótese Dentária USP-SP. betiol@ufpr.br.
2. Especialista em Implantodontia SOEPAR.drherley@odontoart.odo.br.
3. Especialista em Odontologia do Trabalho e em Prótese Dentária SOEPAR.Dani4dalla@hotmail.com
4. Doutor em Odontologia PUC PR.Ge.berger@ufpr.br
5. Mestre em Prótese Dentária SLMANDIC.Dr.anderson@bellodont.com.br

RESUMO

As reabilitações unitárias anteriores com implantes dentários tem demonstrado altas taxas de sucesso ao longo dos anos. Contudo, para que se tenha longevidade, função, estética e saúde peri-implantar, uma série de fatores deve ser levada em consideração. Perfil de emergência, contornos gengivais, linha de término, técnica de cimentação e tipo de conexão protética utilizada são alguns dos critérios a ser analisados no planejamento destas reabilitações. Em áreas estéticas, a melhor indicação é de implantes Cone Morse, instalados de 1 a 2mm infra-ósseo. A resolução protética deve valer-se de pilares que permitam uma altura gengival uniforme em torno deste componente, a fim de melhorar o perfil gengival e reduzir os resíduos de agente cimentante no sulco. O uso de componentes anatômicos pré-fabricados ou personalizados pelo sistema CAD-CAM é uma alternativa, embora estes apresentem maiores custos e tempo para confecção. Um caso clínico com a utilização do munhão anatômico foi descrito bem como sua resolução estética e funcional.

ABSTRACT

The anterior unit rehabilitations with dental implants has been shown high success rates over the years. However, in order to have longevity, function, esthetics and peri-implant health, a number of factors must be taken into consideration. Emergence profile, gingival contours, line termination, cementation technique and prosthetic connection type used are some of the criterions to be considered in the planning of these restorations. In esthetic areas, the best indication is Morse taper implants, installed 1 to 2mm infra bone. The prosthetic resolution to make use of pillars allowing a uniform surrounding gingival height of this component in order to improve the profile gum and reduce waste of the groove cementing agent. The use of anatomical components prefabricated or customized by the CAD-CAM system, although this presents majorcost and time to manufacture.A clinical case using the anatomical abutment described resolution as well as its aesthetic and functional.

INTRODUÇÃO

Com a perda de um elemento dental, os tecidos periodontais sofrem uma remodelação, ocasionando um colapso no tecido ósseo e gengival. Há encolhimento das papilas interdentais adjacentes e perda do contorno de tecido ao redor da restauração final do implante. Isso dificulta a harmonização da prótese com as estruturas circundantes (dentes e tecido mole), especialmente em regiões de grande visibilidade durante o sorriso[1-3].

Várias conexões protéticas se propõem a reabilitar estas falhas. Contudo, quando a escolha do pilar a ser usado é inadequada, ocorre, fatalmente, a formação de um perfil de emergência insatisfatório,exposição de linhas de término ou alterações periodontais decorrentes da introdução do componente em nível subgengival acentuado[4].

Nos sistemas convencionais, a grande dificuldade em áreas estéticas é a devolução e preservação dos contornos gengivais. Isto ocorre porque os desenhos destes componentes simulam o ombro com um mesmo nível em toda sua extensão, comprometendo a formação de uma distância biológica adequada[5].

A utilização de pilares pré-fabricados de contorno plano em implantes unitários anteriores dificulta a remoção do agente cimentante em casos de próteses mais subgengivais *(Fig 1)*.[5]

Fig 1. Munhão universal cone Morse removido após um período em função devido a edema gengival por excesso de cimento não removido.

Para suprir estas deficiências foram lançados os sistemas personalizáveis que simulam uma condição mais próxima da existente em dentes naturais anteriores. Estas conexões podem receber pequenas modificações que permitem uma indicação clínica mais versátil, pois fornecem uma uniformidade entre a linha de término e a margem gengival em toda a extensão da coroa[1-2,4-6].

A utilização do pilar personalizado anatômico que simula o contorno parabólico do tecido gengival tem como vantagens acolocação em nível ideal da coroa-pilar para a margem gengival e a criação de contornos de transição do tecido e do perfil de emergência do sulco gengival. O sistema de pilares Ankylos Balance introduziu esta idéia e cita as seguintes vantagens: contorno gengival semelhante a dentes naturais com coroas; próteses com estética altamente aceitável; resistência e durabilidade em longo prazo e função na substituição de dentes naturais.

Entre os principais sistemas disponíveis para uso estão o Pilar Balance (Ankylos®) e o Munhão anatômico (Neodent®).

O pilar Balance (Ankylos®) é um sistema de duas peças com um parafuso de fixação que corre através do seu centro. Este parafuso poderá ser apertado sem que ocorra a movimentação da peça, possibilitando uma posição mais adequada clinicamente. São fabricados em titânio ou óxido de zircônia e apresentam como características: forma similar a um dente natural; término do ombro compatível com os contornos naturais da gengiva; chanfro de 1mm de largura que permite a fabricação de uma coroa estética; redução do sulco gengival que auxilia na formação de um colar gengival denso e saudável; facilidade de customização por desgaste adaptando-se ao caso clínico. Para sua correta indicação devem ser avaliados: espessura da mucosa, inclinação axial do implante e diâmetro cervical da coroa a ser restaurada4.O pilar Balance(Ankylos®)(FriadentGmbH, Mannheim, Germany) contribui para a formação da distância biológica adequada e consequentemente para o restabelecimento da papila, pois o perfil de emergência deste sistema não depende do diâmetro do implante, mas sim da linha de ombro proporcionada[4].

O Munhão Anatômico para implantes Cone Morse da Neodent® baseia-se na mesma concepção, com ombro simulando a crista óssea de um dente natural. Ele foi idealizado em uma linha similar ao munhão universal da marca, utilizando um parafuso passante, porém apresentando uma quantidade maior de titânio para a confecção do preparo5. A indicação do fabricante é a escolha por uma cinta cervical compatível com as áreas proximais (1 a 2 mm subgengival) e o preparo das faces livres de acordo com a necessidade clínica[6].

Com base nestes dados, autores recomendam a utilização de pilares com margens clinicamente visíveis e cimentos de remoção fácil para próteses cimentadas ou dar preferência ao uso de próteses aparafusadas[7]. O objetivo do presente relato de caso clínico é demonstrar a utilização domunhão anatômico Cone Morse da Neodent® em uma coroa sobre implante de incisivo lateral superior para restabelecer a estética e a funcionalidade em um tecido Peri-implantar sinuoso e com papilas gengivais proeminentes.

RELATO DO CASO CLÍNICO

Paciente M.J sexo feminino 42 anos procurou atendimento odontológico para confecção de uma prótese sobre implante cone Morse marca Neodent® (Neodent, Curitiba, PR, Brasil)instalado na região do dente 12. Ao exame clínico observou-se um

implante subgengival em condições favoráveis com a presença de papilas interproximais volumosas. Este fato favorece bastante a estética, mas dificulta a remoção do agente cimentante nas áreas proximais. Optou-se então pela utilização de um munhão anatômico da marca Neodent como intermediário protético, por apresentar um contorno parabólico semelhante ao tecido gengival e que facilitaria esta remoção de cimento posteriormente *(Fig 2)*.

Um molde foi obtido do implante na região do 12 utilizando um transfer do implante Neodent cone Morse,

Fig 2. Munhão anatômico marca Neodent posicionado para visualização de um contorno gengival mais favorável.

análogo do implante Neodent cone Morse e silicone de reação por adição Express XT(3M ESPE, St. Paul, MN, EUA) em moldagem de impressão única. O molde foi enviado ao laboratório de prótese dentária que posicionou o munhão anatômico sobre o análogo do modelo e fez um reprepparo do mesmo com broca diamantada para melhorar o contorno do término e permitir um prótese subgengival em 1 mm em todo o perímetro da coroa. Após o reprepparo do munhão anatômico foi confeccionado sobre o mesmo uma coroa provisória em acrílico autopolimerizável *(Fig 3)* e um coping em zircônia *(Fig 4)*.

Para reposicionamento do munhão anatômico realizou-se um guia em

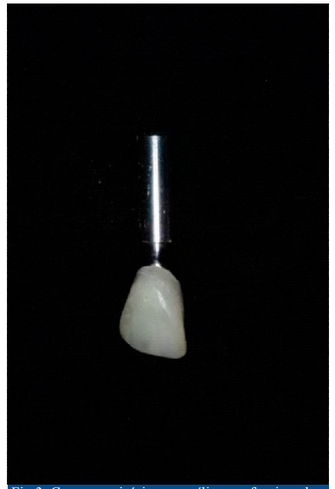

Fig 3. Coroa provisória em acrílico confeccionada sobre o munhão anatômico repreparado.

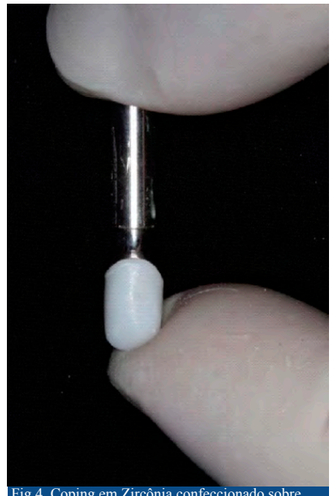

Fig 4. Coping em Zircônia confeccionado sobre munhão anatômico repreparado.

resina Duralay(Reliance Dental Mfg. Co., Worth, IL).Na próxima consulta o munhão anatômico foi posicionado com a utilização do guia em resina acrílica Duralay e um torque de 15N recomendado pelo fabricante foi realizado *(Fig 5)*.

Observa-se o munhão em posição e o

Fig 5. Guia em resina para posicionamento e torque do munhão anatômico Neodent

contorno levemente subgengival *(Fig 6)*. A coroa provisória foi instalada nes-

Fig 6. Munhão anatômico Neodentrepreparado e com torque em posição sobre implante região do 12.

ta consulta para conseguir um perfil gengival adequado e cimentada com cimento provisório Temp Bond.

Na outra semana a coroa provisória foi removida, uma limpeza adequada do munhão foi realizada e o coping de Zircônia posicionado sobre o munhão. Um registro oclusal em Duralay vermelho foi feito *(Fig 7)* e o coping transferido com um molde de silicone por condensação marca Zeta Plus/Oranwash(Zhermack - BadiaPolesine, Rovigo, Itália) em dupla impressão. Gesso especial Fujirock(GC Europe,

Fig 7. Coping em Zircônia e registro oclusal em Duralay vermelho.

Leuven, Bélgica)foivertido no molde e obtido um novo modelo de trabalho para aplicação da cerâmica sobre o

coping de Zircônia.

A peça foi enviada pelo laboratório e em boca realizou-se a sequência de ajustes proximais, cervical, perfil de emergência, oclusal e estético com a utilização de pontas diamantadas em peça de mão reta número 720 e 730 (KG Sorensen, Brasil) e borrachas para acabamento e polimento da cerâmica com granulações diferentes e em ordem decrescente. A coroa em Zircônia foi cimentada sobre o munhão anatômico com cimento de fosfato de zinco e após 15 minutos com a presa inicial do material, todo o excesso do cimento foi removido adequadamente e com maior facilidade com a utilização destemunhão *(Fig 8)*. Resultado final obtido bastante satisfatório *(Fig 9)*.

Fig 8. Aspecto clínico final após cimentação da Coroa em Zircônia implante na região 12.

Fig 9. Sorriso após finalização do trabalho. Coroa em Zircônia no 12.

DISCUSSÃO

As maiores complicações das restaurações implantossuportadas estão nas reabilitações unitárias anteriores. Nestes casos, a estética é tão importante quanto à devolução da função, podendo ser imensamente dificultada devido ao colapso de tecidos duros e moles que ocorrem após a perda de um dente natural. Durante o tratamento devem ser levados em consideração: necessidade de enxertos ósseos e gengivais, perfil de emergência, simetria, diastemas, ameias, espaço mésio-distal e cérvico-incisal, contornos, posição, angulação, relação com outros dentes e inflamação em tecidos peri-implantares[1-3].

O uso de próteses cimentadas tornou-se a primeira escolha para a maioria dos clínicos em reabilitações unitárias. Como vantagens, destacam-se: redução na complexidade dos procedimentos clínicos e laboratoriais, baixo custo de fabricação, semelhança com dentes naturais, passividade na adaptação, controle mais fácil da oclusão[1,7,8,9]. Estas coroas são normalmente levadas em nível subgengival na busca do melhoramento estético, ocasionando muitas vezes, o extravasamento de cimento nos tecidos peri-implantares. A peri-implantite após a instalação da prótese é frequentemente associada a fatores de estresse muito exacerbados na interface implante-osso ou na extensão do espaço biológico. Esta perda óssea não tem o agente bacteriano como fator primordial, contudo o aprofundamento do sulco e a diminuição da oxigenação fazem com que as bactérias anaeróbias tornem-se agentes propagantes da reabsorção óssea contínua[10]. Dentre os principais sinais clínicos do cimento residual no sulco estão: edema dos tecidos moles, dor, sangramento, supuração e, em casos mais severos, reabsorção óssea progredindo para a perda do implante[7,8,9].

Em casos clínicos com coroas cimentadas, o agente de cimentação deve apresentar fácil manipulação e permitir remoção sem que ocorram danos aos componentes do implante[8]. O cimento de fosfato de zinco pode ser removido mais facilmente que os resinosos. Além disso, destacam que espátulas plásticas danificam menos o componente que instrumentais de aço inoxidável, os quais ocasionam os maiores e mais profundos riscos nas superfícies das conexões[11].

Na literatura, há diferentes relatos de manobras para a diminuição de resíduos dos agentes cimentantes. Recomenda-se a verificação do assentamento da coroa através de exames radiográficos, para em seguida proceder à cimentação, com quantidade mínima de cimento, removendo-se qualquer excesso no momento da instalação da prótese[8,9]. Acompanhamentos são necessários para se assegurar que todos os excessos de cimento foram removidos eintervir caso haja sinais clínicos de inflamação[9].

Além disso, a estética final da reabilitação pode ser afetada devido à retração das papilas interdentais e da perda do contorno tecidual ao redor da restauração do implante[1]. Deste modo, o uso de conexões personalizadas é indicado em regiões anteriores, onde a margem da restauração necessita seguir o contorno da junção cemento-esmalte[7,12].

É essencial o uso de pilares moldados anatomicamente, permitindo um projeto personalizado a cada situação clínica, formando um perfil de emergência natural entre coroa e tecido mole peri-implantar[1]. Os pilares personalizáveis são componentes que permitem a simulação de situações anatômicas e estéticas mais próximas da dentição natural, sendo indicados em situações protéticas não atendidas pelos demais componentes pré-fabricados[1].

Para obter maior fidelidade de contornos podem ser usados sistemas computadorizados laboratoriais baseados na tecnologia CAD-CAM. Através do sistema CAD (Computer Assisted Design) é realizado o desenho computadorizado da conexão.

As informações são enviadas via modem para o sistema CAM (Computer AssistedMachine) onde o munhão é confeccionado por fresagem, prensagem ou eletroerosão[6]. A desvantagem está na complexidade da técnica que necessita de enceramento do perfil de emergência e dos contornos do implante para confecção de modelo de resina acrílica a ser escaneado. Além disso, há uma demora maior na finalização da prótese, visto que o componente será fabricado em laboratório[6].

Algumas empresas comercializam conexões passíveis de receber pequenas modificações. Estes componentes foram didaticamente classificados como Pilares Metálicos e Pilares Cerâmicos personalizáveis por desgaste, ressaltando a facilidade em sua manipulação sem a utilização de procedimentos laboratoriais elaborados. As principais desvantagens estariam na possibilidade de personalização apenas por desgaste, inviabilizando o acréscimo e; nos pilares cerâmicos, reduções incorretas fragilizam o trabalho a médio e longo prazo[6].

As conexões personalizadas (Ankylos® e Neodent®) possibilitam uma remodelação do tecido peri-implantar de maneira correta com um custo reduzido se comparado ao sistema CAD-CAM.

CONCLUSÕES

A partir deste relato de caso clínico e revisão da literatura foi possível concluir:

- Margens subgengivaissuperiores a 2 mm impossibilitam a remoção eficaz de resíduos de agentes cimentantes, independente da técnica utilizada. Quanto mais coronal a posição da margem, menores danos serão causados.

- Desenhos anatômicos de conexões protéticas conferemfunção clínica e melhoramento estético nas reabilitações unitárias anteriores, isto porque permitem a uniformidade da linha de término em relação à margem gengival, e consequentemente possibilitam o restabelecimento da distância biológica adequada.

- O uso de sistemas personalizados pré-fabricados confere redução do tempo de trabalho e do custo quando comparado ao sistema CAD/CAM, sem que haja comprometimento da estética final.

- Mais estudos são necessários para avaliar a efetividade dos sistemas de conexão protética disponíveis no mercado.

REFERÊNCIAS

1. Döring K, Eisenmann E, Stiller M. Functional and esthetic considerations for single-tooth Ankylosimplant-crowns: 8 years of clinical performance. J Oral Implantol. 2004;30(3):198-209.

2. Kaiser DA, Jones JD. Provisionalization for a single cementable dental implant restoration. J ProsthetDent. 1999 Jun;81(6):729-30.

3. Marchack CB. A customtitaniumabutment for the anterior single-toothimplant. J ProsthetDent. 1996 Sep;76(3):288-91.

4. Weigl P. New prosthetic restorative features of Ankylos implant system. J Oral Implantol. 2004;30(3):178-88.

5. Santos MDB, Dal'aqua A, Maia S, Pinto JHN, Lopes JFS, Batista JG. Técnica modificada de munhão personalizado: relato de caso clínico. ImplantNews. 2008;5(1):29-33.

6. Cardoso AC. Passo a Passo da Prótese sobre Implante. São Paulo: Editora Santos, 2012.

7. Linkevicius T, Vindasiute E, Puisys A, Peciuliene V. The influence of margin location on the amount of undetected cement excess after delivery of cement-retained implant restorations. Clin Oral Implants Res. 2011 Dec;22(12):1379-84.

8. Pauletto N, Lahiffe BJ, Walton JN. Complications associated with excess cement around crowns on osseointegrated implants: a clinical report. Int J Oral MaxillofacImplants. 1999 Nov-Dec;14(6):865-8.

9. Wilson TG Jr. The positive relation ship between excess cement and peri-implant disease: a prospective clinical endoscopic study. J Periodontol. 2009 Sep;80(9):1388-92.

10. Mish CE. Próteses sobre implantes. São Paulo: Editora Santos, 2006.

11. Agar JR, Cameron SM, Hughbanks JC, Parker MH. Cement removal from restorations luted to titanium abutments with simulated subgingival margins. J ProsthetDent. 1997 Jul;78(1):43-7.

12. Dumbrigue HB, Abanomi AA, Cheng LL. Techniques to minimize excess luting agent in cement-retained implant restorations. J ProsthetDent. 2002 Jan;87(1):112-4

ABO - ASSOCIAÇÃO BRASILEIRA DE ODONTOLOGIA

CIRURGIA DE REMOÇÃO DE IMPLANTE COMO ESTÍMULO PARA OSTEONECROSE DE MANDÍBULA ASSOCIADA AO USO DE PAMIDRONATO: RELATO DE CASO

Implant removal surgery as a stimulus for pamidronate-related osteonecrosis of the jaw: case report

Palavras-chave: Bisfosfonatos. Implantação Dentária. Osteonecrose.

Keywords: Bisphosphonates. Dental Implantation. Osteonecrosis.

RESUMO

A osteonecrose dos maxilares associada aos bisfosfonatos (OMAB) foi inicialmente definida como o desenvolvimento de osso necrótico, persistente por mais de 8 semanas, na região dos maxilares de pacientes em vigência ou pós-tratamento com bisfosfonatos (BFs) e que não tenha recebido radioterapia em região de cabeça e pescoço. Hoje, o reconhecimento da variante clínica sem exposição óssea integra mais um novo aspecto do conceito dessa entidade patológica. A maioria dos casos de OMAB revela história odontológica pregressa de manipulação cirúrgica dos ossos maxilares. Relatamos um caso clínico de OMAB desenvolvida após a cirurgia de remoção de implante dentário e dente infectados. Uma mulher de 45 anos, com câncer de mama, em dois anos de terapia com pamidronato apresentou dor associada a bolsas profundas e exsudato purulento persistente no dente 38 e implante dentário adjacente. Apesar de irrigação com solução aquosa de clorexidina 0,12% através das bolsas e reforço semanal de higienização, persistiu drenagem de secreção purulenta por meio da bolsa do implante. Administrou-se associação de amoxicilina 500 mg e clindamicina 300 mg durante 14 dias e procedeu-se a cirurgia de remoção do dente 38 e do implante em região de dente 37. No pós-operatório de sete dias, encontrou-se exposição óssea de 2 mm na área cirúrgica. Essa área de osso exposto foi, então, submetida à limagem com irrigação de solução aquosa de clorexidina 0,12% sem resolução do quadro. Com a progressão da exposição óssea, optou-se por osteoplastia do osso exposto sob antibioticoterapia (amoxicilina 500 mg), resultando em fechamento da área por mucosa normal. Portanto, o manejo conservador alcançou a resolução do quadro clínico.

ABSTRACT

Bisphosphonate-related osteonecrosis of the jaws (BRONJ) was initially defined as the development of persistent necrotic bone by more than 8 weeks, in the region of the jaws among patients under or after bisphosphonate therapy who has not received radiotherapy in the head and neck area. Today, the recognition of clinical variant without bone exposure includes another new aspect of the concept of this pathological entity. Most cases of OMAB reveals past dental history of surgical manipulation of the jaws. We report a case of OMAB developed after dental implant removal surgery and extraction of an infected tooth. A 45-year-old woman with breast cancer under 2-year pamidronate therapy had pain associated with deep pockets and persistent purulent exudate in the tooth 38 and adjacent dental implant. Although irrigation with 0.12% chlorhexidine and weekly oral hygiene instructions, drainage of purulent secretion in the dental implant region persisted. It was administered a combination of amoxicillin and 500 mg clindamycin 300 mg for 14 days, and the dental implant as well as tooth 38 were removed. In 7-day postoperative period, it was found bone exposure of 2 mm in the surgical area. This exposed bone area underwent curettage with 0.12% chlorhexidine irrigation, but no resolution was achieved. As bone exposure progressed, osteoplasty of exposed bone was performed under therapy with antibiotic (amoxicillin 500 mg), resulting in closure of the area by normal mucosa. Therefore, conservative management succeeded in the present case.

Lázara Joyce Oliveira Martins [1]
Rogério Jardim Caldas [2]
Cassia Maria Fischer Rubira [3]
Alberto Consolaro [4]
Paulo Sérgio da Silva Santos [5]

1. Mestranda do Departamento de Estomatologia. Universidade de São Paulo-Faculdade de Odontologia de Bauru. Bauru-SP.
2. Doutorando do Departamento de Estomatologia. Universidade de São Paulo-Faculdade de Odontologia de Bauru. Bauru-SP.
3. Professora Doutora do Departamento de Estomatologia. Universidade de São Paulo-Faculdade de Odontologia de Bauru. Bauru-SP.
4. Professor Doutor do Departamento de Patologia. Universidade de São Paulo-Faculdade de Odontologia de Bauru. Bauru-SP.
5. Professor Doutor do Departamento de Estomatologia. Universidade de São Paulo-Faculdade de Odontologia de Bauru. Bauru-SP

INTRODUÇÃO

A osteonecrose dos maxilares associada aos bisfosfonatos (OMAB) foi primeiramente relatada por Marx no ano de 2003.[1] Esta foi inicialmente definida como o desenvolvimento de osso necrótico, persistente por mais de 8 semanas, na região dos maxilares de pacientes em vigência ou pós-tratamento com bisfosfonatos (BFs) e que não tenha recebido radioterapia em região de cabeça e pescoço.[1,2] Hoje, o reconhecimento da variante clínica sem exposição óssea integra mais um novo aspecto do conceito dessa entidade patológica.[1,3]

Os BFs são compostos químicos formados basicamente de fósforo e carbono, semelhantes aos pirofosfatos produzidos por nosso organismo.[4] Eles são potentes inibidores da atividade dos osteoclastos, como também promovem a apoptose dessas células.[5] Dessa maneira, o processo de reabsorção óssea se torna sobremaneira comprometido nos pacientes em tratamento com BFs.[6] Logo, essa classe de medicamentos (BFs) se mostrou um efetivo tratamento para osteoporose, pois reduzem a perda óssea e a ocorrência de fraturas atraumáticas, assim como aumentam a densidade óssea.[7] Além disso, os BFs são empregados, particularmente na área oncológica, no tratamento de mieloma múltiplo, hipercalcemia maligna e metástases ósseas de tumores sólidos (tais como câncer de mama e próstata), aliviando a dor óssea e diminuindo a incidência de eventos esqueléticos, fraturas patológicas e a necessidade de radioterapia.[8]

A ocorrência da OMAB é variável, dependendo da população estudada.[9] Apesar de uma prevalência baixa (0,21%) em pacientes com osteoporose, é importante notar o enorme contingente de pacientes tratados com esse grupo de medicamentos. Somente nos Estados Unidos, 5,1 milhões de pacientes receberam a prescrição de bisfosfonatos em 2009.[10] Na população com câncer, a prevalência da OMAB pode alcançar até 13,3%.[11] Vale ressaltar que a história odontológica pregressa da maioria dos casos de OMAB revela manipulação cirúrgica prévia do osso relacionada a procedimentos odontológicos.[12]

Portanto, conhecer a OMAB e suas implicações bucais são de fundamental importância para a conduta odontológica face aos pacientes em tratamento com os BFs. Estar ciente dos riscos que envolvem determinados procedimentos odontológicos nesses pacientes implica em melhores condições de saúde. Sendo assim, relatamos um caso clínico de OMAB em paciente com câncer de mama após dois anos de terapia com pamidronato desencadeada pela cirurgia de remoção de implante dentário e dente infectados.

RELATO DE CASO

Paciente do gênero feminino, 45 anos de idade, apresentou dor pulsátil em região de dentes molares inferiores do lado esquerdo. Sua história médica pregressa revelou câncer de mama desde 2002, sendo submetida à segmentectomia de mama esquerda com complementação de radioterapia. Em 2007, ocorrera recidiva tumoral, cujo tratamento instituído consistiu de mastectomia total do lado esquerdo e quimioterapia adjuvante. Em 2012, constatara-se presença de tumor em axila do mesmo lado, sendo a paciente tratada com quimioterapia. Em junho de 2012, iniciara a terapia endovenosa com pamidronato para prevenção de metástase óssea.

Vinte e quatro meses após início do tratamento com pamidronato, verificou-se, ao exame físico intraoral, a presença de prótese parcial fixa sobre implantes em topografia dos dentes 35 a 37, cujo pilar protético em região do dente 37 apresentava tumefação e supuração gengival com bolsa de 10 mm. O dente 38 também possuía alterações como mobilidade grau 3 associada à tumefação e supuração gengival com bolsa periodontal de 5 mm. Nesse momento, a radiografia periapical (figura 1) mostrava perda óssea vertical envolvendo o implante relativo ao dente 37 e a raiz mesial do dente 38.

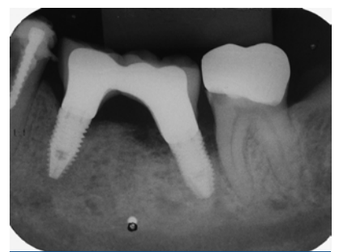

Figura 1: Radiografia periapical inicial com perda óssea vertical em região de molares inferiores lado esquerdo.

É digno de nota que, em setembro de 2012, após três meses de vigência da terapia com pamidronato, a paciente fora submetida à cirurgia de colocação dos dois implantes na região dos dentes 35 e 37. Diante do quadro clínico e radiográfico inicialmente descritos, prescreveram-se levofloxacino 500 mg via oral por sete dias bem como colutório de solução aquosa de clorexidina 0,12%. Por fim, solicitou-se a suspensão da administração do bisfosfonato por três meses para posterior extração do dente 38 e retirada do implante dentário em topografia de dente 37. Durante esse período de três meses, procedera-se a irrigação com solução aquosa de clorexidina 0,12% através das bolsas, além de reforço de higienização com frequência semanal.

Após dois meses, ao se verificar drenagem de secreção purulenta por meio da bolsa do implante, administrou-se associação de amoxicilina 500 mg e clindamicina 300 mg durante 14 dias. Dez dias depois, foi realizada, ainda sob esta antibioticoterapia, a cirurgia de remoção do dente 38 e do implante em região de dente 37. Um fragmento ósseo retirado juntamente com o implante dentário foi encaminhado para avaliação microscópica (Figuras 2A e 2B).

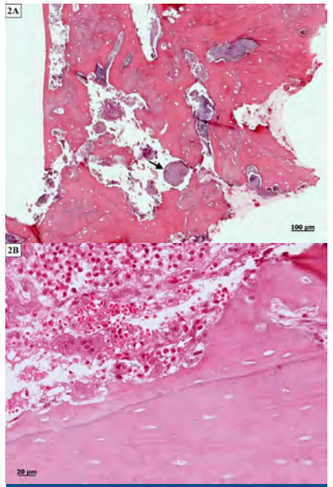

Figura 2: A (HE-10x) e B(HE-40x)-Tecido ósseo permeado por biofilme microbiano (seta preta) e intenso infiltrado inflamatório neutrofílico (seta branca) e exsudato purulento nos espaços medulares, osteoclastos e superfícies trabeculares.

No pós-operatório de sete dias, encontrou-se exposição óssea de 2 mm em região lingual da mucosa de rebordo alveolar relativo ao dente 38 (figura 3).

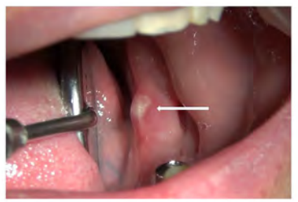

Figura 3: Exposição óssea em região retromolar lado esquerdo.

Esta área de osso exposto foi, então, submetida à limagem com irrigação de solução aquosa de clorexidina 0,12% sem resolução do quadro. Com a progressão da exposição óssea e diante dos achados tomográficos (figura 4), optou-se por osteoplastia do osso exposto sob antibioticoterapia (amoxicilina 500 mg), resultando em fechamento da área por mucosa normal.

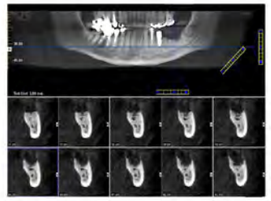

Figura 3: Tomografia Computadorizada de mandíbula com reformatações parassagitais, irregularidade de osteólise com ausência de neoformção óssea. Áreas hiperdensas entremeadas por áreas hipodensas.

O material proveniente desse procedimento foi também encaminhado para exame histopatológico, cujo laudo evidenciou tecido ósseo com ausência de osteócitos, extensa área de biofilme bacteriano e infiltrado inflamatório rico em células polimorfonucleares, concluindo diagnóstico de OMAB. Até abril de 2016 a paciente encontrava-se em controle clínico sem apresentar exposição óssea e sem sintomatologia na região, sendo liberada para o retorno ao uso do pamidronato.

DISCUSSÃO

O emprego de BFs no tratamento oncológico é bem disseminado em todo o mundo (quadros 1 e 2). Essa terapia tem como principal efeito colateral tardio a OMAB. Assim, é de fundamental importância que os cirurgiões dentistas conheçam essa complicação bucal também estimulada por outros fármacos para os mesmos fins, tais como inibidores de tirosina-quinase (sunitinib e sorafenib), anticorpo monoclonal com ação anti-angiogênica (bevacizumab) e anticorpo monoclonal com atividade antirreabsortiva sobre o tecido ósseo (denosumab) (quadro 2).[13,14] Desse modo, o presente relato de caso detalha o desenvolvimento de osteonecrose em região posterior de mandíbula em uma mulher portadora de câncer de mama após dois anos de terapia com pamidronato desencadeada pela cirurgia de remoção de implante dentário e dente infectados.

O estudo de Rogers; Watts; Russe[14] (1997) descreveu o pamidronato preconizado no tratamento oncológico do caso relatado como bisfosfonato de segunda geração devido à presença de grupamento amino em sua estrutura molecular com efeito de potencialização de ação antirreabsortiva de 100 vezes. Sabe-se que quanto maior a potência e a afinidade da molécula do medicamento pelo osso, maiores são as chances dos efeitos colaterais.[4]

Os riscos de desenvolvimento de OMAB são diretamente proporcionais ao tempo de uso da medicação.[15] BFs de alta potência como o pamidronato podem elevar as chances de desenvolvimento até 11% em quatro anos de uso, conforme observado por Dimopoulos et al.[16] (2006). Todavia, o risco é maior para os pacientes em uso de zoledronato.[16] Este alcança 1% no primeiro ano de tratamento, aumentando para 21% em três anos. Corroborando com essas observações, a exposição óssea nesse caso clínico ocorreu após vinte quatro meses de vigência do tratamento com o pamidronato.

Outro importante fator de risco se refere à presença de infecção oral.[13] A paciente apresentava bolsas pro-

COMPOSTOS	VIA DE ADMINISTRAÇÃO	INDICAÇÃO
Ibandronato (Boniva®)	O (oral) / EV (endovenosa)	Osteoporose
Alendronato (Fosamax®)	O	Osteoporose
Risedronato (Actonel®)	O	Osteoporose
Pamidronato (Aredia®, Pamisol®)	O / EV	Oncologia
Zoledronato (Zometa®)	EV	Oncologia

Quadro 1: Principais bisfosfonatos prescritos atualmente.
Fonte: Adaptado de MIGLIORATI et al., 2005 e HOEFERT; EUFINGER, 2006

fundas em região de implante e dente 38 com mobilidade grau três, além de exsudato purulento e sintomatologia de dor. Essa condição indicava, respectivamente, infecção peri-implantar e periodontal que não se resolvia sob antibioticoterapia. Decidiu-se, então, por remoção do referido implante e dente, apesar de procedimentos cirúrgicos também serem considerados significantes no desenvolvimento da OMAB.[17]

Para a realização dos procedimentos cirúrgicos, a administração do pamidronato fora interrompida por três meses. Todavia, a suspensão do tratamento com bisfosfonatos para a realização de exodontias é controversa, uma vez que os bisfosfonatos se acumulam no mineral do osso por anos, não havendo suficiente evidência para a redução do risco de OMAB.[13] Por outro lado, Young Shin et al.[17] (2010) preconizaram, para os casos em tratamento com BFs a suspensão temporária de três meses antes de procedimento odontológico e três meses depois do mesmo. A conduta foi justificada pelo fato de que a atividade antiangiogênica do fármaco é interrompida e isso pode estimular a cicatrização do tecido mais efetivamente, diminuindo os riscos de OMAB.[17]

É, ainda, essencial notar que a paciente do presente relato foi submetida à cirurgia para colocação de implantes dentários apenas três meses após o início da terapia com pamidronato. Tal situação, a princípio, pareceu não estar associada ao desenvolvimento da lesão em mandíbula, uma vez que a exposição óssea surgiu dezenove meses após a colocação dos mesmos. Porém, um fator agravante é a inclinação não favorável do implante com recebimento de maior força mastigatória facilitando reabsorção óssea na região. De fato, ainda não há consenso entre os pesquisadores a respeito da possível associação entre a colocação de implantes dentários e o desenvolvimento de OMAB.[18,19] Mas, a instalação dos implantes em indivíduos sob uso de BFs deve ter critérios rigorosos de indicação para a prevenção da OMAB.

A exposição óssea próxima a linha milo-hioídea em região posterior de mandíbula ocorrida na paciente deste trabalho, corresponde aos dois terços dos casos de OMAB registrados por Ruggiero et al.[20] (2004). De 64 áreas com foco de exposições ósseas em maxilares, num total de 30 pacientes, 40 ocorreram em mandíbula.[20] A frequência maior em mandíbula pode ter relação com densidade óssea mais elevada se comparada com maxila. Ademais, a maior intensidade de forças mastigatórias locais na mandíbula pode resultar em microfraturas que não são remodeladas devido à função limitada dos osteoclastos sob efeito da medicação.[10]

A presença de osso exposto, sintomatologia dolorosa, presença de exsudato purulento e eritema local neste relato, é classificada pela Associação Americana de Cirurgia Bucomaxilofacial (AAOMS) 2014,[2] como estágio[2]. Se considerarmos além das características clínicas, as características tomográficas da região afetada com aumento de densidade óssea local, presença de lâmina dura espessa e descontinuação de cortical óssea, a

COMPOSTOS (Nome comercial)	FABRICANTE (Indicação)	CLASSE DA DROGA	MODO DE AÇÃO
Sunitinib (Sutent®)	Pfizer Oncology (Carcinoma renal avançado; Tumores estromais gastrointestinais)	Inibidor de tirosina quinase (Anti-angiogênico)	Inibição de angiogênese ao bloquear domínio tirosina quinase de VEGFR
Sorafenib (Nexavar®)	Bayer Health Care Pharmaceuticals (Carcinoma renal; Carcinoma hepático)	Inibidor de tirosina quinase (Anti-angiogênico)	Inibição de angiogênese ao bloquear domínio tirosina quinase de VEGFR
Bevacizumab (Avastin®)	Genentech BioOncology (Alguns tipos de câncer em estágio avançado: pulmão ; colo-retal)	Anticorpo monoclonal (Anti-angiogênico)	Inibição de angiogênese através do bloqueio da ação de VEGF
Denosumab (Prolia®, XGeva®)	Amgen, Inc. (Metástases ósseas; Perda óssea em decorrência da terapia antineoplásica)	Anticorpo monoclonal (Antirreabsortivo)	Supressão da remodelação óssea através da inibição de RANKL

Quadro 2: Outras drogas prescritas em oncologia relacionadas à ONM.
Fonte: Adaptado de RUGIERO et al., 2014

OMAB será classificada como estágio 1-B pelo protocolo europeu.[2,3]

De acordo com o mais recente consenso de entidades americanas, não há estratégias de tratamento que alcancem resolução consistente e cura da OMAB.[2,13] Para muitos pacientes a cura completa não ocorre, mas o alívio da dor pode tornar esta condição tolerável. Assim, a abordagem conservadora da OMAB é o mais recomendado, sendo a cirurgia restrita aos casos mais avançados.[2,13] A preferência pela técnica pouco invasiva foi considerada neste caso. Portanto, a conduta pouco agressiva garantiu, no presente caso, o fechamento da área de exposição óssea por mucosa íntegra.

É possível, ainda, reafirmar que a principal abordagem deve ser de natureza preventiva, o que reduz em cinco vezes a ocorrência de OMAB.[16,21] Desse modo, os pacientes com indicação de uso desses medicamentos deveriam ser submetidos à avaliação e tratamento odontológicos previamente ao início dessa terapia bem como alertados para essa possível complicação bucal.

CONCLUSÃO

O presente relato de caso mostrou o surgimento da OMAB após a cirurgia de remoção de implante dentário e dente que se encontravam com infecção aguda persistente. O quadro clínico alcançou resolução através da instituição de diferentes condutas conservadoras.

REFERÊNCIAS

1. Ruggiero SL, Dodson TB, Assael LA, Landesberg R, Marx RE, Mehrotra B. American Association of Oral and Maxillofacial Surgeons position paper on bisphosphonate- related osteonecrosis of the jaws–2009 update. J Oral Maxillofac Surg. 2009; 67(5) Suppl: 2– 12

2. American Association of Oral and Maxillofacial Surgeons (AAOMS). American association of oral and maxillofacial surgeons position paper on bisphosphonate-related osteonecrosis of the jaws. J Oral Maxillofac Surg. 2014; 72(10):1938-56.

3. Bedogni A, Fusco V, Agrillo A,

Campisi G. Learning from experience. Proposal of a refined definition and staging system for bisphosphonate-related osteonecrosis of the jaw (BRONJ). Oral Dis. 2012; 18:621–623.

4. Rogers M J, Watts D J, Russel R G G. Overview of bisphosphonates. Cancer. 1997; 80(8) Suppl: 1652-1660.

5. Hughes DE, MacDonald BR, Russell RG. Inhibition of osteoclast-like cell formation by bisphosphonates in longterm cultures of hume bone marrow. J Clin Invest. 1989; 83(6):1930-1935.

6. Vitté C, Fleisch H, Guenther H L. Bisphosphonate induce osteoblasts to secret an inhibitor of osteoclast--mediate resorption. Endocrinology.1996; 137(6): 2324-2333.

7. Itoh F, Shiraki M, Komatsu H, Imai Y, Komatsu Y, Taya F. Treatment effects of bisphosphonates on ovariectomy-induced osteopenia in rats: comparison between clodronate and etidronate. J Bone Miner Metab. 1999; 17(4): 252-258.

8. Lacy M Q, Dispenzieri A, Gertz MA, Greipp PR, Gollbach KL, Hayman SR. Mayo Clinic consensus statement for the use of bisphosphonates in multiple myeloma. Mayo Clin Proc. 2006; 81(8): 1047-1053.

9. Hoff AO, Toth B, Hu M, Hortobagyi GN. Epidemiology and risk factors for osteonecrosis of the jaw in cancer patients. Ann NY Acad Sci. 2011; 1218:47–54.

10. Santos PSS, Oliveira MA, Felix VB. Osteonecrose maxilofacial induzida por bisfosfonatos em indivíduos com osteoporose. Res Bras Ortop. 2011; 46(5): 495-499.

11. Migliorati C A, Woo SB, Hewson I, Barasch A, Elting LS, Spikervet FK. A systematic review of bisphosphonate osteonecrosis (BON) in cancer. Support Care Cancer. 2010; 18(8): 1099-1106.

12. Vescovi P, Campisi G, Fusco V, Mergoni G, Manfredi M, Merigo E. Surgery-triggered and non surgery--triggered bisphosphonate-related osteonecrosis of the jaws (BRONJ): A retrospective analysis of 567 cases in an Italian multicenter study. Oral oncol. 2011; 47(3): 191-194.

13. Ruggiero SL, Dodson TB, Fantasia J, Goodday R, Aghaloo T, Mehrotra B. American association of oral and maxillofacial surgeons position paper on medication-related osteonecrosis of the jaw—2014. J Oral maxil surg. 2014; 72(10): 1938-1956.

14. Stopeck A, Boer R, Fujiwara Y, Lichinitser M, Tonkin K, Yardley D. A comparison of denosumab versus zoledronic acid for the prevention of skeletal-related events in breast cancer patients with bone metastases. Cancer Res. 2009; 69(24)Suppl 3: Abstract nr 22.

15. Sven O. Medication-Related Osteonecrosis of the Jaws: Bisphosphonates, Denosumab, and New Agents. 1 ed. Heidelberg : Springer Verlag, 2015. 220p

16. Dimopoulos MA, Kastritise E, Anagnostopoulos A, Melakopoulos I, Gika D, Moulopoulos LA. Osteonecrosis of the jaw in patients with multiple myeloma treated with bisphosphonates: evidence of increased risk after treatment with zoledranic acid. Haematologica. 2006; 91(7):968-971.

17. Young-Shin E, Kwon YH, Herr Y, Shin S-II, Chung JH. Implant failure associated with oral bisphosphonate: related osteonecrosis of the jaw J Periodontal Implant. 2010; 40(2): 90-95.

18. Ata-Ali, Ata-Ali F, Peñarrocha--Oltra D, Galindo-Moreno P. What is the impact of bisphosphonate therapy upon dental implant survival? A systematic review and meta-analysis. Clin. Oral Impl. Res. 2016; 27(2): e38-46.

19. Holziger D, Seemann R, Matoni N, EwersR, Millesi W, Wutzl A. Effect of dental implants on bisphosphonate-related osteonecrosis of the jaws. J Oral Maxillofac Surg. 2014 Oct; 72(10):1937.e1-8.

20. Ruggiero SL, Woo V, Mehrotra B, Fantasia J. Osteonecrosis of the jaws associated with the use of bisphosphonate medications: a report of 60 cases. Oral Surg Oral Med O. 2004; 98(2):196-197.

21. Dimopoulos MA, Kastritis E, Bamia C, Melakopoulos I, Gika D. Reduction of osteonecrosis of the jaw (ONJ) after implementation of preventive measures in patients with multiple myeloma treated with zoledronic acid. Ann oncol. 2009; 20(1):117–120.

ABO - ASSOCIAÇÃO BRASILEIRA DE ODONTOLOGIA

TRATAMENTO DE REABSORÇÃO APICAL COM PLUG DE MTA: RELATO DE CASO.

Reabbsorption treatment with MTA apical plug: Case Report.

Palavras-chave: Apicificação. MTA. Rizogênese incompleta.
Keywords: Apexification. MTA. Incomplete root formation.

Maria Isabel Anastacio Faria 1
Alessandra Osório dos Reis 2
Luciana Lexinoski do Rosário 3
Caroline Wischinieski 4
Clayton Luiz Gorny Junior 5
Sergio Herrero de Moraes 6

1. Doutora em Endodontia Pela UNAERP
2. Cirurgiã-Dentista
3. Cirurgiã-Dentista
4. Mestre em Odontologia pela PUC-PR
5. Mestre em Odontologa pela UP
6. Doutor em Endondontia pela UNESP

RESUMO

A apicificação é a terapia de indução do fechamento do forame apical, por meio da deposição de uma barreira de tecido duro, em nível apical, indicado para dentes jovens imaturos que estão com o tecido pulpar necrosado ou dentes com reabsorção apical. Muitos materiais são preconizados para este fim, dentre eles, o mineral trióxido agregado (MTA) vem sendo bastante utilizado devido a suas boas propriedades. Este estudo relata um caso clínico de um paciente com um cisto no elemento 21, o tratamento endodôntico foi realizado e houve sobreobturação. O dente foi retratado, uma barreira apical de MTA, cirurgia parendodôntica e curetagem da lesão apical foram realizados. O acompanhamento clínico e radiográfico foi realizado após 12 meses, observou-se o paciente assintomático, e radiograficamente o completo reparo tecidual.

ABSTRACT

Apexification is a therapy that induces the apical foramen closure through the deposition of a hard tissue barrier in the apical portion. It is suitable for immature teeth which have pulp tissue necrotic or teeth with apical root reabsorption. Many materials are suggested for this treatment, one of them is the mineral trioxide aggregate (MTA) which has been extensively used due to its good properties. This case report study is about a patient who has a cyst in tooth 21 and the treatment was executed with overfilling. The tooth was re-treated, a MTA barrier was created, paraendodontic surgery and apical lesion removal were accomplished. The clinical and radiographic follow up were performed after 12 months, the patient was asymptomatic and the complete tissue repair was evident in an x-ray.

INTRODUÇÃO

A obturação realizada através de técnicas convencionais requer uma constrição apical do canal, pois um forame apical amplo pode resultar na extrusão do material obturador, comprometendo o sucesso do tratamento com o passar do tempo[1].

A formação do ápice radicular incompleto pode ocorrer em dentes com reabsorção radicular e em dentes permanentes traumatizados com rizogênese incompleta, o qual sofre necrose pulpar, resultando na interrupção do processo de formação da raiz[2]. Nesses casos torna-se necessário o procedimento de apicificação, que é o ato de induzir ou criar um fechamento apical. Ocorre a formação de um tecido mineralizado no ápice de um dente desvitalizado com ápice aberto. Muitos materiais são preconizados para este fim, como o hidróxido de cálcio, óxido de magnésio, hidróxido de bário, óxido de zinco, óxido de cálcio e o MTA[3].

Normalmente, o hidróxido de cálcio é muito utilizado para induzir a apicificação, porém possui desvantagens como, o tempo necessário para que ocorra a formação de uma barreira apical, que leva em torno de 12 a 24 meses, a necessidade de vários retornos às consultas, múltiplas radiografias, risco de desistência do paciente ao tratamento e risco de fratura radicular devido à necessidade da permanência do hidróxido de cálcio por um longo período de tempo[3].

O MTA vem sendo cada vez mais utilizado, pois apresenta uma série de benefícios, como redução do tempo de tratamento, não provocar alterações nas propriedades mecânicas da dentina, biocompatibilidade, estimular o reparo tecidual, possuir potencial antibacteriano, excelente vedação, induzir a regeneração de tecidos perirradiculares[3] (KUMAR et al, 2014), como ligamento periodontal, osso e cemento[4], induzir a deposição de tecido mineralizado, possuir boa radiopacidade e ser é um material hidrofílico[5]. Graças a estas propriedades citadas, é um material bem aceito para a apicificação, pois possibilita a criação de um tampão apical capaz de impedir o extravasamento de material obturador através do forame apical.

O objetivo deste estudo é avaliar a utilização do MTA durante o processo de apicificação, através de um relato de caso, observando seu sucesso no prognóstico do tratamento.

RELATO DE CASO

Paciente, sexo masculino, 46 anos compareceu à clínica odontológica da Faculdade Herrero em novembro de 2014 relatando dor à percussão no elemento 21. Após a anamnese do paciente, que é portador de diabete controlada, foi realizado teste de vitalidade pulpar com resposta negativa e radiografia periapical, na qual foi detectada uma lesão apical sugestiva de cisto periapical, apresentando em torno de 5 mm relacionada ao dente 21 (Fig. 1a).

Após a anestesia, o dente foi isolado e a abertura endodôntica do elemento 21 foi realizada, seguido do acesso radicular com as brocas Gates Glidden (Maillefer, Ballaigues, Suiça). O comprimento de trabalho de 19 mm foi estabelecido. O preparo químico-mecânico foi realizado, utilizando irrigação com o hipoclorito de sódio a 5% (Formula & Ação, São Paulo, Brasil) durante todo o procedimento. O diâmetro cirúrgico foi estabelecido com a lima flexofile 40 (Maillefer, Ballaigues, Suiça). O conduto foi preenchido com a medicação intracanal hidróxido de cálcio (Biodinâmica, Ibiporã, Brasil) e o dente selado provisoriamente com cimento de ionômero de vidro restaurador Maxxion R (FGM, Joinville, Brasil)

O paciente retornou para atendimento após quinze dias, a medicação foi removida e o dente foi preenchido com EDTA para irrigação final. Foi realizada a prova do cone com o cone principal, onde visualizou-se o cone no comprimento de trabalho. O dente foi obturado com cimento Endofill (Maillefer, Ballaigues, Suiça) pela técnica da condensação lateral. Na radiografia de comprovação da obturação observou-se sobreobturação (Fig 1b). O dente foi desobturado e preenchido com hidróxido de cálcio (Biodinâmica, Ibiporã, Brasil) (Fig 1c).

Após 5 meses, o paciente retornou e optou-se por realizar a apicificação com uma barreira apical de aproximadamente 4 mm de MTA (Angelus, Londrina, Brasil). A formação da barreira foi detectada por meio de de radiografia periapical. Após uma semana, constatada a presa do MTA o dente foi obturado com cimento Endofill (Maillefer, Ballaigues, Suiça) pela técnica da condensação lateral.

Figura 1. a – radiografia inicial; b – radiografia de com provação de obturação; c – radiografia de comprovação de obturação, observa-se que houve uma sobreobturação.

Em seguida, a cirurgia parendodôntica e curetagem da lesão apical foram realizadas (Fig. 2a).

Foram realizadas radiografias de controle 1, 6 e12 meses após a cirurgia. A partir do 1.º mês já foi possível observar início do processo de reparo periapical (Fig. 2b). No 6 º mês nota-se melhora quase completa do reparo periapical (Fig. 2c). No 12° mês, foi possível visualizar completo reparo tecidual e paciente assintomático (Fig. 2d).

Figura 2. A – radiografia após confecção do plug apical, obturação e cirurgia paraendodôntica; b – radiografia de proservação de 1 mês, observa-se melhora na lesão; c – radiografia de proservação de 6 meses, mostrando redução da lesão; d – radiografia de proservação após 11 meses com regressão completa da lesão.

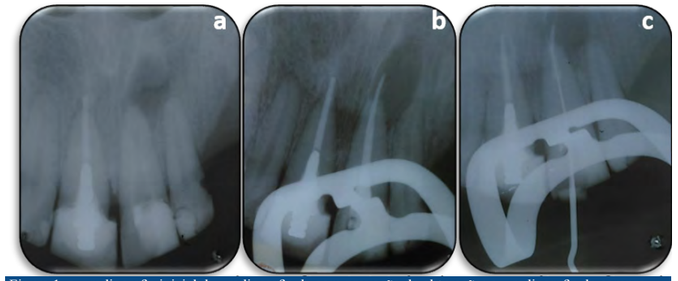

Figura 1. a – radiografia inicial; b – radiografia de com provação de obturação; c – radiografia de comprovação de obturação, observa-se que houve uma sobreobturação.

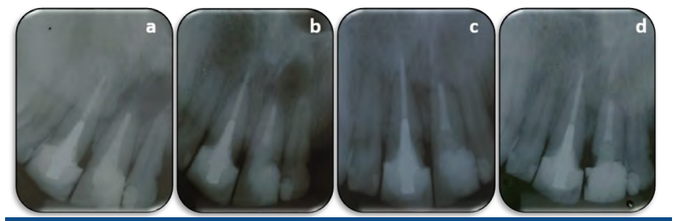

Figura 2. A – radiografia após confecção do plug apical, obturação e cirurgia paraendodôntica; b – radiografia de proservação de 1 mês, observa-se melhora na lesão; c – radiografia de proservação de 6 meses, mostrando redução da lesão; d – radiografia de proservação após 11 meses com regressão completa da lesão.

DISCUSSÃO

A apicificação, que é o fechamento do forame apical, deve ser realizada nos casos de necrose pulpar com rizogênese incompleta e forame aberto decorrente de reabsorção radicular. É uma alternativa que permite a compactação do material obturador, proporcionando desta forma, melhor selamento e adaptação marginal[1, 6, 7].

Uma das opções de tratamento em casos de apicificação é a utilização do hidróxido de cálcio para a formação da barreira apical calcificada. KUMAR et al.[3] em 2014 ressaltam que o hidróxido de cálcio é bastante utilizado para produzir esta barreira apical, porém em 2011 AJWANI e SAINI[8] consideraram alguns fatores negativos neste uso, além do tempo necessário para apicificação que pode levar de 12 a 24 meses, esta barreira tem sido avaliada como incompleta, podendo ocorrer a infiltração apical. Outra desvantagem é que a apicificação com hidróxido de cálcio pode aumentar o risco de infiltração coronária e recontaminação do sistema de canal radicular, devido as constantes trocas de material[9].

Existem diferentes materiais sintéticos indicados para a formação de barreiras apicais, e estes têm sido utilizados como alternativa ao método de apicificação com hidróxido de cálcio[10], entre eles está o MTA, que é indicado como material retro obturador, no vedamento de perfurações, em pulpotomias[11] e na apicificação[12], pois propicia boa capacidade de vedação, radiopacidade, é hidrofílico, induz a deposição de tecido mineralizado e estimula a regeneração da dentina[5,13,14].

No caso clínico em questão, foi utilizado o MTA para formar um plug apical de 4 mm, tornando possível a obturação do canal radicular, impedindo desta forma o extravasamento de material para os tecidos perirradiculares. A presença de fluído, ou exsudado, no interior canal não interfere na presa do MTA, pois esta pode ser melhorada na presença de umidade[15]. Ao entrar em contato com os fluídos teciduais, o óxido de cálcio converte-se em hidróxido de cálcio, o que faz deste cimento um material altamente alcalino capaz de induzir cementoblastos e osteoblastos, resultando num material de excelente vedação[16]. Outra característica benéfica deste material, é que há uma leve expansão após a sua presa, o que gera um selamento hermético do canal, evitando a contaminação bacteriana a partir do exterior[17].

O MTA possui em sua composição, partículas hidrofílicas finas, de silicato tricálcico, óxido de silicato e o óxido de tricálcio. Quando o MTA é adicionado a água esterilizada, forma um gel coloidal, que na presença de umidade pode levar até 4 horas para tomar presa. É um material bem aceito por apresentar uma série de propriedades, como antibacteriana, boa adaptação marginal, tempo de presa curto (4 h), apresenta pH de 12,5, não tóxico, não sofre reabsorção, boa biocompatibilidade. Antes da apicificação com MTA, o canal deve ser preenchido com curativo de hidróxido, durante duas semanas, pois somente o preparo químico-mecânico não é eficaz suficientemente para a completa eliminação de microrganismos10. Embora o MTA não apresente uma excelente ação bacteriostática, seu elevado pH é capaz de proporcionar um ambiente desfavorável para o desenvolvimento de microorganismos, como bactérias e fungos[1].

Em um estudo comparativo sobre o processo de apicificação com MTA e hidróxido de cálcio associado ao iodofórmio, o resultado obtido foi que o tampão apical realizado com MTA

foi mais eficaz no controle da extrusão de material obturador durante a obturação pela técnica termomecânica o que justifica o seu uso neste caso clínico[18].

A espessura do tampão apical pode variar de 1 a 10 mm de um tratamento para outro, no entanto pesquisas apontam que espessuras a partir de 3 a 5 mm apresentam melhores resultados[6].

Alguns autores indicam após a cirurgia paraendodôntica, realizar a apicectomia e retro-obturar com o MTA[8,19], porém no caso relatado como o tampão de MTA já havia sido realizado via canal, optou-se por não cortar o dente, apenas curetar a lesão periapical.

Pode-se observar que após um ano de proservação, houve completo reparo tecidual e o paciente apresentava-se assintomático. Estudos revelam que os tratamentos realizados através da apicificação com MTA em dentes com rizogênese incompleta ou reabsorções periapicais, apresentam índices acima de 85% de sucesso[1].

CONCLUSÃO

Com esse estudo, pode-se concluir que o MTA é um material muito eficaz para apicificação em dentes necrosados com reabsorção apical, proporcionando rapidez no tratamento e sucesso a longo prazo.

REFERÊNCIAS

1. Castro ANC, Diniz LN, Eulalia AS, Paulillo LAMS, Pereira GDS. Avaliação da utilização de MTA como plug apical em dentes com ápices abertos. Rev Bras Odontol. 2011;68(1):59-63.

2. Lee LW, Hsieh SC, Lin YH, Huang CF, Hsiao SH, Hung WC. Comparison of clinical outcomes for 40 necrotic immature permanent incisors treated with calcium hydroxide or mineral trioxide aggregate apexification/apexogenesis. J Formos Med Assoc. 2015;114(2):139-46.

3. Kumar A, Yadav A, Shetty N. One-Step Apexification Using Platelet Rich Fibrin Matrix And Mineral Trioxide Aggregate Apical Barrier. Indian J Dent Res. 2014;25(6):809-12.

4. Floratos SG, Tsatsoulis IN, Kontakiotis EG. Apical barrier formation after incomplete orthograde MTA apical plug placement in teeth with open apex - report of two cases. Braz Dent J. 2013;24(2):163-6.

5. Souza MA, Barbizam JV, Cecchin D, Scarparo RK. Mineral trioxide aggregate as an apical plug in infected immature teeth: a case series. Rev Odonto Cienc. 2011;26(3):262-6.

6. Kroling AE, Berger CR, Pellissari CA, Gomes MAJ. Use of MTA in teeth with incomplete root formation or open foramina: introduction of a protocol and report of clinical cases. RGO. 2014;62(3):325-30.

7. Umashetty G, Patil B, Rao N, Ajgaonkar N. Apical closure of nonvital permanent teeth: 15 months follow-up study of four cases. J Int Oral Health. 2015;7(5):71-3.

8. Ajwani P, Saini N. Non-Surgical Management Of A Mutilated Maxillary Central Incisor With Open Apex And Large Periapical Lesion. Indian J Dent Res. 2011;22(3):475-7.

9. Lin JC, Lu JX, Zeng Q, Zhao W, Li WQ, Ling JQ. Comparison of mineral trioxide aggregate and calcium hydroxide for apexification of immature permanent teeth: a systematic review and meta-analysis. J Formos Med Assoc. 2016;115(7):523-30.

10. Gunes B, Aydinbelge HA. Mineral trioxide aggregate apical plug method for the treatment of nonvital immature permanent maxillary incisors: three case reports. J Conserv Dent. 2012;15(1):73-6.

11. Qudeimat MA, Alyahya A, Hasan AA, Barrieshi-Nusair KM. Mineral trioxide aggregate pulpotomy for permanent molars with clinical signs indicative of irreversible pulpitis: a preliminary study. Int Endod J. 2016, no prelo.

12. Stefopoulos S, Tzanetakis GN, Kontakiotis EG. Non-surgical retreatment of a failed apicoectomy without retrofilling using white mineral trioxide aggregate as an apical barrier. Braz Dent J. 2012;23(2):167-71.

13. Silveira LFM, Cavalheiro GT, Rebello HLC, Marto J. Resolução clínica de perfuração radicular através de selamento com agregado de trióxido mineral (MTA). Int J Dent. 2010;9(4):220-4.

14. Brun DF, Scarparo RK, Kopper PMP, Grecca FS. Apical Internal Inflammatory Root Resorption And Open Apex Treated With MTA: A Case Report. Rev Odonto Ciênc. 2010;25(2):213-5.

15. Niedermaier KC, Guerisoli DMZ. Apicificação com plug apical de MTA em dente traumatizado. Rev Bras Odontol. 2013;70(2):213-5.

16. Moroa EP, Kozlowsk IVA, Alvesa FBT. Apexificação com hidróxido de cálcio ou agregado trióxido mineral. Rev Odontol. 2013;42(4):310-6.

17. Tawil PZ, Duggan DJ, Galicia J. C. Mineral trioxide aggregate (MTA): its history, composition, and clinical applications. Compend Contin Educ Dent. 2015;36(4):247-52.

18. Rebelo TO, Britto MLB, Nabeshima CK. Avaliação da extrusão de material obturador durante a técnica termomecânica usando diferentes tampões apicais. Arq Odontol. 2011;47(2):73-7.

19. Torabinejad M, Parirokh M. Mineral trioxide aggregate: a comprehensive literature review part ii leakageand biocompatibility investigations. J Endod. 2010;36(2):190-202.

INTERPRETAÇÃO DAS MINERALIZAÇÕES DO COMPLEXO ESTILOHIÓIDEO EM RADIOGRAFIAS PANORÂMICAS

Interpretation of stylohyoid complex mineralizations on panoramic radiographs

Palavras-chave: Radiografia panorâmica, variação anatômica, processo estilóide, mineralização óssea

Keywords: Panoramic radiography, styloid process, bone mineralization.

Categoria do trabalho: *Dissertação de mestrado, Pontifícia Universidade Católica do Paraná-PUCPR, ano da defesa 2015*

Alessandra Soares Ditzel 1
Ana Paula Tulio Manfron 2
Kassandra Assolari Costa 3
Sergio Aparecido Ignácio 4
Luciana Reis Azevedo Alanis 5

1 | 2. Doutorandas em Odontologia, área de concentração Radiologia Odontológica, Pontifícia Universidade Católica do Paraná - PUCPR,Curitiba, PR, Brasil. E-mail:alessandra_sd@hotmail.com ; tulio.ana@gmail.com
3. Especialista em Radiologia Odontológica, Pontifícia Universidade Católica do Paraná-PUCPR,Curitiba,Brasil. E-mail: kas.costa@hotmail.com
4. Doutor, Programa de Pós Graduação em Odontologia, Pontifícia Universidade Católica do Paraná (PUCPR), Curitiba, PR, Brasil. E-mail:s.ignacio@pucpr.br
5. Doutora, Programa de Pós Graduação em Odontologia, área de concentracão em Radiologia Oodntológica, Pontifícia Universidade Católica do Paraná (PUCPR), Curitiba, PR, Brasil. E-mail: l.azevedo@pucpr.br

RESUMO

Introdução: A mineralização do complexo estilohióideo é relativamente comum e representa um achado incidental em radiografias. Estudos radiográficos mostram prevalência variando de 3,7% a 84,4% da população. A maioria dos pacientes com evidência radiográfica de mineralização do complexo estilohióideo é assintomática, e 4% do total pode apresentar sintomas. Sua identificação é de grande importância para o diagnóstico diferencial das dores de cabeça, garganta e pescoço, bem como, em casos de disfunção temporomandibular, neuralgia trigeminal, dor miofascial, terceiros molares não irrompidos, sialolitíase e tumores.
Objetivos: Avaliar a prevalência das mineralizações do complexo estilohióideo e correlacionar presença, localização e aspectos radiográficos com sexo e idade. Métodos: Foram analisadas radiografias panorâmicas, escolhidas aleatoriamente, de acordo com rígidos critérios de exclusão. A interpretação radiográfica foi realizada por dois radiologistas separadamente. O teste de Cohen Kappa avaliou a concordância inter-examinadores (k=1,0).
Resultados: A amostra foi composta por 1010 panorâmicas (743 mulheres e 267 homens). Foram observadas mineralizações do complexo estilohióideo em 751 (74,4%) pacientes, sendo 77,6% mulheres e 22,4% homens. As imagens das mineralizações foram bilaterais em 90,8% dos casos e exibiram padrão tipo I em 68,4%. O intervalo de idade entre 43-52 anos apresentou maior frequência de mineralizações (n=210). Foi obsevada associação significante entre presença e sexo, e presença e faixa etária ($p<0,05\%$).
Conclusão: A prevalência de mineralização do complexo estilohióideo foi alta, com maior frequência em mulheres, predominância bilateral e classificação tipo I.

ABSTRACT

Introduction: The stylohyoid complex mineralization is relatively common and represents an incidental finding on radiographs. Radiographics studies shows the prevalence ranging from 3.7% to 84.4% of the population. Most patients with radiographic evidence of stylohyoid complex mineralization is asymptomatic, and 4% of the total can present with symptoms The identification of this anatomical variation is important for the differential diagnosis of headaches, throat and neck, as well as for cases of temporomandibular disorder, trigeminal neuralgia, myofascial pain, non-erupted third molars, sialolithiasis, and tumors
Objectives: To evaluate the prevalence of styloyoid complex mineralization and to associate presence, location and radiographic aspects with sex and age. Methods: Panoramic radiographs were randomly chosen and analyzed, according to strict exclusion criterias. The radiographic interpretation was performed by two radiologists separately.The Cohen Kappa test evaluated the interrater agreement (k=1.0).
Results: The sample consisted of 1010 panoramic, 743 females and 267 males. Styloyoid complex mineralization was observed in 751 (74.4%) patients, 77.6% in females and 22.4% males. The images of mineralization were bilateral in 90.8% of cases, with type I pattern in 68.4%. The range of age between 43-52 years had the highest frequency of mineralization (n=210). There was a significant association between the presence and sex, and presence and age ($p<0.05\%$).
Conclusion: The prevalence of estylohyoid complex mineralization was high, being more frequent in women compared to men, with bilateral presentation and predominance of type I classification.

INTRODUÇÃO

Devido ao grande número de solicitações de radiografias panorâmicas[1], graças a facilidade de aquisição da imagem, baixa dose de radiação e baixo custo financeiro[2,3] e a mudanças nos detalhes técnicos dos aparelhos de raios X panorâmicos (por ex: o aumento da espessura da camada de foco)[4], a mineralização do complexo estilohióideo vem sendo frequentemente observada nessas imagens[5].

O complexo estilohióideo é formado pelo processo estilóide, ligamento estilohióideo e corno menor do osso hióide[5,6]. O processo estilóide mede normalmente de 25mm a 30mm, podendo ocorrer variações entre pessoas e entre lados[7]. Excedendo esta dimensão é considerado alongado[8,9,10]. O mecanismo da mineralização do complexo estilohióideo ainda não é bem compreendido[11,12,13]. Várias teorias têm sido propostas para explicar sua causa, como histórico de trauma[14], deposição de sais de cálcio no tecido fibroso[15] ou ossificação secundária por retenção da cartilagem de Reichert no ligamento[5]. A mineralização do complexo estilohióideo é relativamente comum[16]. Estudos radiográficos mostram que a prevalência varia entre 3,7% 8 a 84,4% [17] da população. Esse fenômeno representa um achado casual em exames radiográficos[14,17]. A maioria dos pacientes com evidência radiográfica de mineralização do complexo estilohióideo é assintomática, sendo que apenas 4% desse total pode apresentar sintomas[18,19]. Os sintomas, quando presentes, caracterizam a síndrome de Eagle[20] e refletem pouca correlação clínica com a extensão da ossificação[21]. Sabe-se que a mineralização do complexo estilohióideo é uma das principais causas de dores na região cervica[16] e muitos profissionais ainda não têm experiência no diagnóstico da mineralização do complexo estilohióideo atribuindo seus sintomas a diversas outras causas[12]. Portanto, sua identificação é importante para o diagnóstico diferencial de dores de cabeça, garganta e pescoço[22], assim como nos casos de disfunção temporomandibular, neuralgias do trigêmeo, dores miofasciais, terceiros molares não irrompidos, sialolitíase e tumores[23]. O ápice do processo estilóide está localizado próximo a estruturas anatômicas nobres[3], como artéria carótida interna e externa, veia jugular interna, e alguns pares de nervos cranianos[11,24,] podendo causar irritação e inflamação nessas estruturas gerando sintomatologia dolorosa[11]. Sendo assim, em pacientes que relatam dores no pescoço e dor facial intermitente, a mineralização do complexo estilohióideo deve ser suspeitada e investigação com exame radiográfico é recomendada[25].

Tendo em vista todos os pontos acima referidos, o objetivo desse estudo foi avaliar, por meio de radiografias panorâmicas, a prevalência de mineralizações do complexo estilohióideo e correlacionar esses achados com sexo e idade em relação à lateralidade e tipo de mineralização.

MATERIAIS E MÉTODOS

O projeto de pesquisa foi aprovado pelo Comitê de Ética em Pesquisa da PUCPR (número 480.468/2013).

A população deste estudo abrangeu pacientes em atendimento na Clínica de Odontologia da PUCPR, na cidade de Curitiba, Brasil, no período entre dezembro de 2013 a novembro de 2014, cujos prontuários foram escolhidos aleatoriamente. A amostra foi calculada considerando um nível de confiança de 95% e margem de erro máxima de 3%, e admitindo uma percentagem de presença de variações anatômicas de P = 50%. Foram respeitados os seguintes critérios de exclusão da amostra: pacientes cujos prontuários não contivessem as seguintes informações: idade, sexo e radiografia panorâmica. Também foram excluídos prontuários com radiografias sem aceitáveis padrões de densidade e contraste, além de correto posicionamento do paciente, e radiografias que apresentassem dificuldade de observação de estruturas anatômicas consideradas essenciais para as avaliações.

Um total de 1.589 prontuários foram analisados. Foram excluídos 579 prontuários, devido a baixa qualidade técnica da radiografia panorâmica e/ou por não observação dos limites dos processos mastóides em pelo menos um dos lados da radiografia. Dados relacionados à identificação do paciente foram coletados dos prontuários, e radiografias panorâmicas foram interpretadas quanto à presença de mineralizações do complexo estilohióideo.

As radiografias foram obtidas por meio de um aparelho de radiografias panorâmicas Orthophos (Sirona, Bensheim, Alemanha) com regime de trabalho de 60-90 kVp 10-16 mA e 11,8-14,1s. A técnica para aquisição da imagem foi realizada de forma padrão: posição da cabeça com o plano sagital mediano perpendicular ao solo e plano de Frankfurt paralelo ao solo. Os filmes utilizados mediam 15x24cm (Kodak, Rochester, EUA). Para o processamento das imagens foi utilizada processadora automática Multi X 36 (Glunz & Jensen do Brasil, Curitiba, Brasil) com revelador e fixador da marca Kodak (Kodak RP X-OMAT, Rochester, EUA).

A interpretação das radiografias foi realizada por dois examinadores (especialistas em Radiologia Odontológica e Imaginologia), separadamente,

em ambiente escuro, utilizando-se negatoscópio Luna (Luna, Cristófoli Medical Equipment CO LTD, Zhejiang, China) e máscara para diminuir o feixe de luz.

A análise de concordância entre os examinadores foi verificada por meio de teste estatístico de Cohen Kappa (k=1,0).

Como variáveis do estudo foram utilizados os seguintes dados: sexo, idade, mineralização do complexo estilohióideo, tipo de mineralização e lado de ocorrência da mineralização.

A mineralização do complexo estilohióideo foi avaliada por meio da metodologia proposta for Ferrario et al. 17 (1990) utilizada por Bagga et al. 26 (2012), que classifica como mineralizados os processos estilóides projetados abaixo de uma linha imaginária traçada ligando-se os pontos marcados na parte mais inferior do processo mastóide direito e esquerdo a um ponto marcado na espinha nasal anterior.

Após a detecção da presença de mineralização do complexo estilohióideo, o tipo de mineralização foi classificado de acordo com a classificação proposta por Langlais et al. 16 (1986): Tipo I (alongado), tipo II (pseudoarticulado) e tipo III (segmentado).

ANÁLISE ESTATÍSTICA

Os dados obtidos foram tabulados para obtenção da prevalência das variáveis por meio de distribuição de frequência categórica dicotômica ou politômica, e analisados por meio do software SPSS 18.0. Foi utilizado o teste T de Student para amostras independentes, com o objetivo de avaliar se a idade média da população estudada apresentava diferença estatisticamente significativa em relação à variável sexo. Para as demais variáveis que apresentaram escala nominal dicotômica ou politômica a verificação da dependência segundo sexo ou faixa etária foi feita utilizando o teste qui-quadrado. A comparação dois a dois das proporções para todas as variáveis segundo sexo ou faixa etária foi feita utilizando o teste Z para diferenças entre duas proporções. O nível de significância adotado em todos os testes foi de 5%.

RESULTADOS

A amostra foi composta por 1010 pacientes, 743 (73,5%) do sexo feminino e 267 (26,5%) do sexo masculino. A faixa etária variou entre três e 87 anos. A média de idade foi 42,16 anos (± 16,44), distribuídos em oito intervalos de nove anos.

Das 1010 radiografias panorâmicas analisadas, 751 (74,4%) apresentaram mineralização do complexo estilohióideo, 583 (77,6%) mulheres e 168 (22,4%) homens, havendo diferença estatisticamente significante entre os sexos (p=0,00). Um total de 1433 mineralizações foram observadas levando-se em consideração os 2020 lados interpretados.

Casos unilaterais ocorreram em 69 (9,2%) radiografias e bilaterais, em 682 (90,8%) radiografias (Tabela 1). Houve diferença estatisticamente significante entre homens e mulheres nos casos bilaterais (p=0,00).

A tabela 2 descreve a frequência da classificação da mineralização do complexo estilohióideo em relação aos lados direito e esquerdo. As figuras 1-3 ilustram a classificação tipo I, II e III, respectivamente. A faixa etária de maior ocorrência de mineralização do complexo estilohióideo foi a de 43 a 52, apresentando 210 (27,96%/751) casos. As demais faixas etárias estão descritas na tabela 3. Houve diferença estatisticamente significante entre mineralização do complexo estilohióideo e faixa etária (p=0,00).

DISCUSSÃO

O reconhecimento da anatomia e suas variações nos exames radiográficos é de fundamental importância no diagnóstico diferencial de doenças[22]. Dessa forma, propusemo-nos a avaliar por meio de radiografias panorâmicas a prevalência da mineralização do complexo estilohióideo. Em 1010 radiografias panorâmicas analisadas, a mineralização do complexo estilohióideo mostrou-se uma variação anatômica relativamente comum, ocorrendo com maior prevalência no sexo feminino e nos grupos de maior faixa etária, com manifestação bilateral, sendo a classificação tipo I a mais frequente.

Das 1010 radiografias panorâmicas interpretadas no presente estudo, 751 (74,4%) apresentaram mineralização do complexo estilohióideo. Nossos resultados estão de acordo com os obtidos por Shaik et al.[3] (2013) e Bagga et al.[26] (2012), que encontraram prevalência desta mineralização em 93,3% e 52% das amostras, respectivamente, utilizando a mesma metodologia adotada no presente estudo. Contudo, nossos dados diferem dos resultados encontrados por Ilgui et al.[8] (2005) e Fernandés et al.[27] (2007), que obtiveram prevalências variando entre 3,4% e 3,6% respectivamente, utilizando outra metodologia, que indicava mensuração direta do processo estilóide. Neste contexto, a variação da prevalência de alongamento ou mineralização do complexo estilohióideo pode ser explicada pelas diferentes metodologias empregadas na avaliação dessa variação, o que torna difícil a comparação entre estudos[17].

O comprimento normal do processo

estilóide varia entre 20 e 30 mm[7,10,27]. Muitos estudos utilizam como metodologia para avaliação do alongamento do processo estilóide apenas a sua mensuração na radiografia, em milímetros, ou seja, se a medida for maior que 30 mm considera-se alongado[8,10,13,27-29]. No entanto, a radiografia panorâmica pode distorcer as imagens do processo estilóide, uma vez que a magnificação varia de acordo com a angulação do próprio processo estiloide[2] e por isso, a mensuração em milímetros do processo estilóide não pode ser adotada como critério único de avaliação radiográfica. Ferrario et al.[17] (1990) afirmam que há dificuldade de observar o ponto de origem do processo estilóide na radiografia panorâmica, devido à sobreposição das estruturas nessa região, o que dificulta a mensuração levando a medidas errôneas. Para definir a validade da metodologia, Ferrario et al.[17] (1990) observaram vários crânios secos e determinaram que o comprimento normal do processo estilóide é de 25mm. Sendo assim, com essa dimensão, sua extremidade não ultrapassa a linha imaginária traçada ligando um ponto marcado na espinha nasal anterior a um ponto marcado no processo mastóide. Portanto, todos os processos estilóides que ultrapassavam essa linha eram considerados alongados. No presente estudo foi adotada a metodologia proposta por Ferrario et al.17 (1990) por concordarmos com suas arguições e também pela falta de precisão por parte dos autores que utilizam mensuração direta na radiografia, em relação ao ponto de eleição para mensuração.

No presente estudo, mineralizações do complexo estilohióideo foram mais frequentes em mulheres (n=583) quando comparados aos homens (n=168) (p=0,00). Esses achados estão de acordo com o relatado em alguns estudos[20,27], que encontraram maior prevalência de mineralizações do complexo estilohióideo em mulheres. Todavia não estão de acordo com os estudos de Shaik et al.[3] (2013) e Ghafari et al.[10] (2012) que observaram maior prevalência de mineralização em homens. Ferrario et al.[17] (1990) e Bokzir et al.[18] (1999) não encontraram diferenças estatisticamente significantes entre os sexos para a prevalência de mineralizações do complexo estilóide.

Mineralização do complexo estilohióideo pode ocorrer uni ou bilateralmente. No presente estudo foram observados 682 (90,8%) casos de mineralização bilateral e 71 unilaterais, concordando com os estudos de Bagga et al.[26] (2012) que encontraram 79,5% casos bilaterais; Roospashriet al.[30] (2012) (78,5%) e com More e Asrani[28] (2010) (66%). A maior prevalência de casos bilaterais pode ser atribuída ao fato de que os exercícios e hábitos de mascar provocam maior contração dos músculos da mastigação e supra-hióideos (dentre eles, o músculo estilo-hióideo), o que aumenta a carga de peso do processo estilóide bilateralmente, promovendo sua ossificação[26].

O termo utilizado para descrever a variação anatômica do processo estilóide varia na literatura estudada. Alguns autores descrevem a variação como alongamento do processo estiloide[7], outros descrevem como calcificação do ligamento[15,31], mineralização do ligamento[16,22] ou ainda ossificação do ligamento estilohióideo[25]. No atual estudo utilizamos o termo mineralização do complexo estilhióideo, o qual abrange tanto o processo estilóide quanto o ligamento estilohióideo, uma vez que concordamos com Ferrario et al.[17] (1990), para quem é impossível distinguir radiograficamente alongamento do processo estilóide e calcificação do ligamento.

No presente estudo, pudemos perceber que em relação à classificação das mineralizações dos complexos estilohióideos em casos bilaterais, os pacientes podem apresentar tipos diferentes de mineralização em cada lado, por exemplo, podem apresentar do lado direito processo estilóide do tipo I e do lado esquerdo tipo II. É raro esse tipo de discussão na literatura, provavelmente pelo fato dos processos estilóides terem sido observados individualmente. Encontramos um estudo[32] que relata um caso de uma pesquisa em cadáver, apresentando no lado direito mineralização do complexo estilohióideo do tipo II e do lado esquerdo tipo I. Segundo Eagle7 (1949), a variação de lado para lado na mesma pessoa é comum. A classificação tipo I (mais de 60%) foi a mais encontrada em nosso trabalho. Assim como encontrado por outros autores[13,26,28,30].

Em relação à faixa etária, pudemos observar que 87,9% dos pacientes entre 73 a 87 anos apresentaram mineralização de complexo estilohióideo. Quando observadas todas as faixas etárias, ocorreu um aumento de mineralizações de acordo com o aumento da idade. Esses resultados estão de acordo com outros estudos[2,13,20].

Classicamente, a mineralização do complexo estilohióideo é descrita como um dos sinais da síndrome de Eagle[21] (1949), associada a uma variedade de sintomas[2], destacando-se a dor, geralmente unilateral, referida para a garganta, língua, olhos, terço médio da face, articulação temporomandibular e ouvido. A dor pode ser contínua ou intermitente, sendo freqüentemente descrita como surda e, mais raramente, neurálgica. Supõe-se que estes sinais e sintomas originam-se pela compressão de algumas estruturas neurais e vasculares pelo processo estiloide[33,34].

ABO - ASSOCIAÇÃO BRASILEIRA DE ODONTOLOGIA

A radiografia panorâmica tem sido muito útil na detecção das variações anatômicas do processo estilóide em pacientes com ou sem sintomas[3,28] e entre os principais motivos de ser a primeira escolha de exames radiográficos, destaca-se a possibilidade de interpretação de toda região maxilomandibular em uma única incidência, além de vantagens como menor dose de radiação, menor custo para o paciente e fácil aquisição de imagem[2]. Mas vale ressaltar que muitas vezes, o reconhecimento das estruturas anatômicas em radiografia panorâmicas é um desafio, devido à complexa anatomia do terço médio da face, a sobreposição de várias estruturas anatômicas, bem como pela mudança na orientação de projeção do feixe de raios X[1]. Nesse contexto, a tomografia computadorizada de feixe cônico é considerada uma alternativa de exame adicional à panorâmica, para a exata observação da mineralização, localização e angulação do processo estiloide[2]. Um estudo encontrou prevalência de 54% de mineralização do complexo estilohióideo em uma população utilizando a TCFC e demonstrou como vantagens em relação à panorâmica o fato de não haver magnificação da imagem e tampouco sobreposição de estruturas, sendo preciso na observação e mensuração[35]. No entanto, dentre as desvantagens, foi citado que um ligeiro movimento do paciente pode resultar na distorção de imagens, sendo necessária repetição do exame e nova exposição do paciente a dose de radiação.

Dentre as limitações do presente estudo, uma é inerente à própria técnica radiográfica: a radiografia panorâmica apresenta muitas sombras e sobreposição de estruturas, principalmente na região avaliada, onde a imagem da coluna vertebral e a sombra da orelha se sobrepõem ao processo estilóide, dificultando sua observação. No presente estudo, nos casos em que dúvidas em relação a observação da imagem ocorriam, os dois avaliadores discutiam a imagem e, não chegando a um consenso, excluía-se a radiografia da amostra. A impossibilidade de observação do processo mastóide em algumas radiografias foi outra limitação encontrada, sendo que em muitas delas, era possível ver a presença de mineralização do complexo estilohióideo, contudo, não se observava os pontos fundamentais para a análise, e assim não puderam ser computadas na amostra.

CONCLUSÃO

Por meio deste estudo constatou-se que a prevalência de mineralização do complexo estilohióideo foi alta, com predominância bilateral e classificação tipo I. Houve correlação estatisticamente significante entre presença de mineralização do complexo estilohióideo e sexo e também com a idade.

Tabela 1. Distribuição da lateralidade em relação ao sexo.

	SEXO		
LATERALIDADE	Feminino n(%)	Masculino n(%)	TOTAL n(%)
Unilateral direito	28 (3,7)	7 (1,0)	35 (4,7)
Unilateral esquerdo	25 (3,3)	9 (1,2)	34 (4,5)
Bilateral	530(70,6)	152 (20,2)	682 (90,8)
TOTAL	583 (77,6)	168 (22.4)	751 (100)

Tabela 2: Distribuição da classificação em relação ao lado.

	LADOS		
CLASSIFICAÇÃO	Lado Direito n (%)	Lado Esquerdo n (%)	TOTAL n (%)
Tipo I (Alongado)	491 (34,2)	490 (34,2)	981 (68,4)
Tipo II (Pseudoarticulado)	27 (1,9)	27 (1,9)	54 (3,8)
Tipo III (Segmentado)	200 (14)	198 (13,8)	398 (27,8)
TOTAL	718 (50,1)	715 (49,9)	1433 (100)

Tabela 3: Descrição da presença de mineralização do complexo estilohióideo em relação à faixa etária.

COMPLEXO ESTILOHIÒIDEO	FAIXA ETÁRIA								
	3 a 12	13 a 22	23 a 22	33 a 42	43 a 52	53 a 62	63 a 72	73 a 87	TOTAL
	n (%)	n (%)	n (%)	n (%)	n (%)	n (%)	n (%)	n (%)	n (%)
Não mineralizado	44 (74,6)	33 (35,9)	37 (27,4)	39 (20,9)	41 (16,3)	41 (23,6)	20 (25,3)	4 (12,1)	259 (25.6)
Mineralizado	15 (25,4)	59 (64,1)	98 (72,6)	148 (79,1)	210 (83,7)	133 (76,4)	59 (74,7)	29 (87,9)	751 (74,4)
TOTAL	59 (100)	92 (100)	135 (100)	187 (100)	251 (100)	174 (100)	79 (100)	33 (100)	1010 (100)

Figura 2. Paciente do sexo masculino, 55 anos exibindo mineralização do complexo estilohióideo, bilateral, tipo II.

Figura 1. Paciente do sexo masculino, 47 anos exibindo mineralização do complexo estilohióideo, bilateral, tipo I.

Figura 3. Paciente do sexo feminino, 35 anos exibindo mineralização do complexo estilohióideo, bilateral, tipo III.

REFERÊNCIAS

1. Perschbacher S. Interpretation of panoramic radiographs. Aust Dent J. 2012; 57(1):40-5.

2. Alpoz E, Akar GC, Celik S, Govsa F, Lomcali G. Prevalence and pattern of stylohyoid chain complex patterns detected by panoramic radiographs among Turkish population. Surg Radiol Anat. 2014; 36(1):39-46. doi: 10.1007/s00276-013-1137-x. Epub 2013 May 21.

3. Shaik MA, Naheeda, Kaleem SM, Wahab A, Hameed S. Prevalence of elongated styloid process in Saudi population of Aseer region Eur J Dent. 2013; 7(4):449-54. doi: 10.4103/1305-7456.120687.

4. Scarfe WC, Eraso FE, Farman AG. Characteristics of the orthopantomograph OP 100. Dentomaxillofac Radiol. 1998; 27(1):51-7.

5. Mansour P, Young WJ. Variability of the styloid process and stylohyoid ligament in panaromic radiographs. Oral Surg Oral Med Oral Pathol. 1986; 61(5):522-6.

6. Okur A, Ozkırış M, Serin HI, Gencer ZK, Karaçavuş S, Karaca L, Kantarcı M, Saydam L. Is there a relationship between symptoms of patients and tomographic characteristics of styloid process? Surg Radiol Anat. 2014;36(7):627-32. doi: 10.1007/s00276-013-1213-2. Epub 2013 Oct 26.

7. Eagle WW. Elongated styloid process: report of two cases. Arch Otolaryngol. 1949;49(5):490-503.

8. Ilgüy M, Ilgüy D, Güler N, Bayirli G. Incidence of the type and calcification patterns in patients with elongated styloid process. J Int Med Res. 2005;33(1):96-102.

9. Gocke C, Sisman Y, Sipahioglu M. Styloid process enlongation or Eagle's syndrome : Is there any role for ectopic calcification? Eur J Dent. 2008; 2(3):224-8

10. Ghafari R, Hosseini B, Shirani AM, Manochehrifar H, Saghaie S. Relationship between the elongated styloid process in panoramic radiographs and some of the general health conditions in patients over 40 years of age in the Iranian population. Dent Res J (Isfahan). 2012; (9)Suppl 1:S52-6.

11. Fromer J. Anatomic variations in the stylohyoid chain and their possible clinical significance. Oral Surg Oral Med Oral Pathol. 1974; 38(5):659-67.

12. Andrade KM, Rodrigues CA, Watanabe PCA, Mazzeto MO. Styloid Process elongation and calcification in subjects with TMD: Clinical and radiographic aspects. Braz Dent J. 2012; 23(4):443-50

13. Sudhakara Reddy R, Sai Kiran C, Sai Madhavi N, Raghavendra MN, Satish A. Prevalence of elongation and calcification patterns of elongated styloid process in south India. J Clin Exp Dent. 2013; 5(1):e30-5. doi: 10.4317/jced.50981.

14. Valerio CS, Peyneau PD, de Sousa AC, Cardoso FO, de Oliveira DR, Taitson PF, Manzi FR. Stylohyoid syndrome: surgical approach. J Craniofac Surg. 2012; 23(2):e138-40. doi10.1097/SCS.0b013e31824cdb46.

15. Okabe S, Morimoto Y, Ansai T, Yamada K, Tanaka T, Awano S, Kito S, Takata Y, Takehara T, Ohba T. Clinical significance and variation of the advanced calcified stylohyoid complex detected by panoramic radiographs among 80-year-old subjects. Dentomaxillofac Radiol. 2006; 35(3):191-9

16. Langlais RP, Miles DA, Van Dis ML. Elongated and mineralized stylohyoid ligament complex: a proposed classification and report of a case of Eagle's syndrome. Oral Surg Oral Med Oral Pathol. 1986; 61(5):527-32.

17. Ferrario VF, Sigurta D, Daddona A, Dalloca L, Miani A, Tafuro F, Sforza C. Calcification of the stylohyoid ligament: incidence and morphoquantitative evaluations. Oral Sur Oral Med Oral Pathol. 1990; 69(4):524-529.

18. Bokzir MG, Boga H, Dere F. The evaluation of styloid process in panoramic radiographs in edentulous patient. Turk J Med Sci. 1999; 29:481-485.

19. Prasad KC, Kamath MP, Reddy KJ, Raju K, Agarwal S. Elongated styloid process (Eagles's syndrome) : a clinical study. J Oral Maxillofac Surg. 2002; 60(2):171-5.

20. Jung T, Tschernitschek H, Hippen H, Schneider B, Borchers L. Elongated styloid process: when is it really elongated? Dentomaxillofac Radiol. 2004; 33(2):119-24.

21. Yetiser S, Gerek M, Ozkaptan Y. Elongated styloid process: diagnostic problems related to symptomatology. Cranio. 1997; 15(3):236-41.

22. Correll RW, Jensen JL, Taylor JB, Rhyne RR. Mineralization of the stylohyoid-stylomandibular ligament complex. A radiographic incidence study. Oral Surg Oral Med Oral Pathol. 1979; 48(4):286-91.

23. Pagani D, Capaccio P, Balzani A, Pignataro L. Dysphagia and submandibular swelling. Eagle syndrome. J Am Dent Assoc. 2010; 141(9):1089-93.

24. Yavuz H, Caylakli F, Yildirim T, Ozluoglu LN. Angulation of the styloid process in Eagle's syndrome. Eur Arch Otorhinolaryngol. 2008; 265(11):1393-6. doi: 10.1007/s00405-008-0686-9. Epub 2008 Apr 22.

25. Paraskevas GK, Raikos A, Loukas LM, Kitsoulis P. Unilateral elongated styloid process: a case report. Cases J. 2009; 3;2:9135. doi: 10.1186/1757-1626-2-9135.

26. Bagga MB, Kumar CA, Yeluri G. Clinicoradiological evaluation of styloid process calcification. Imaging Sci Dent. 2012; 42(3):155-61. doi: 10.5624/isd.2012.42.3.155. Epub 2012 Sep 21.

27. Fernándes RF, Venegas GO, Carrasco IG, Medina LB, Mella HS, Flores HF. Proceso Estiloides en una Muestra de Radiografías Panorámicas de la Ciudad de Temuco-Chile. Int. J. Morphol, 2007 25(4):729-33.

28. More CB, Asrani MK . Evaluation of the styloid process on digital panoramic radiographs. Indian J Radiol Imaging. 2010; 20(4):261–265. doi: 10.4103/0971-3026.73537.

29. Watanabe PCA, Dias FC, Issa JPM, Monteiro SAC, de Paulo FJA, Tiossi R. Elongated styloid process and atheroma in panoramic radiography and its relationship with systemic osteoporosis and osteopenia. Osteoporos Int. 2010; 21(5):831-6. doi: 10.1007/s00198-009-1022-y. Epub 2009 Jul 24.

30. Roopashri G, Vaishali MR, David MP, Baig M, Shankar U. Evaluation of elongated styloid process on digital panoramic radiographs. J Contemp Dent Pract. 2012; 13(5):618-22.

31. MacDonald-Jankowski DS. Calcification of the stylohyoid complex in Londoners and Hong Kong Chinese. Dentomaxillofac Radiol. 2001; 30(1):35-9.

32. Roy H, Radharaman M, Ray K, Kar M, Pandit N. A case of bilaterally styloid process differing in osseo-morphology. J Clin Diagn Res. 2013; 7(10):2268-9. doi: 10.7860/JCDR/2013/6746.3489. Epub 2013 Sep 17.

33. Feldman VB. Eagle's syndrome: a case of symptomatic calcification of the stylohyoid ligaments. J Can Chiropr Assoc. 2003; 47(1): 21–27.

34. Neville, BW. et al. Oral & maxillofacial pathology. 2nd ed. Philadelphia: W.B. Saunders, 2002. 843 p. ISBN 0-7216-9003-3.

35. Oztunç H, Evlice B, Tatli U, Evlice A . Cone-beam computed tomographic evaluation of styloid process: a retrospective study of 208 patients with orofacial pain. Head & Face Medicine 2014; 10:5 doi:10.1186/1746-160X-10-5.

ABO - ASSOCIAÇÃO BRASILEIRA DE ODONTOLOGIA

DESAFIO NO ATENDIMENTO ODONTOLÓGICO PARA O CIRURGIÃO – DENTISTA CADEIRANTE: UMA VISÃO REAL DO PROBLEMA

Challenge in dental care for the surgeon - dentist wheelchair: a vision real problem

Palavras-chave: Ergonomia, cadeiras de rodas, odontologia

Keywords: Human Engineering., wheelchairs, dentistry

Viviane Coelho Dourado 1
Lúcio Frigo 2
Jarbas Nascimento Souza 3
Daniele Coelho Dourado 4
Leila Brito de Queiroz Ribeiro 5
George Washington Nascimento Souza 6

1. Doutoranda do curso de Pós graduação em Odontologia - UNICSUL
2. Professor da Pós Graduação stricto sensu da UNICSUL
3. Cirurgião Dentista formado pelo UESB
4. Doutora em Odontologia - UNICSUL
5. Doutora em Processos InterativoS dos Órgãos e Sistemas - UFBA
6. Especialização em Residência Integrada Multiprofissional em Saúde Coletiva – UNIT

RESUMO

Este trabalho de revisão com relato de experiência pessoal teve como objetivo trazer à tona as dificuldades encontradas e as soluções geradas no atendimento odontológico de um profissional cadeirante enfatizando sua postura ergonômica. Não poderia ser diferente na odontologia que tem como grande aliada os estudos ergonômicos que tanto contribuíram e contribuem para citar normas posturais que previnem doenças, e consequentemente evitam estresse físico e psíquico. É importante ressaltar que não foram encontrados trabalhos publicados no que se refere à ergonomia do cirurgião-dentista cadeirante, sendo uma falha no âmbito das pesquisas odontológicas e mais ainda dentro da ergonomia e dos grupos que defendem o direito de acessibilidade aos portadores de necessidades especiais. Entre as diversas dificuldades ergonômicas encontradas pelo CD cadeirante temos que o mesmo trabalha em apenas uma posição por motivos de biossegurança e por dificuldade de locomoção e boa adaptação da cadeira de rodas ao equipo durante o procedimento. O cirurgião-dentista cadeirante não consegue se posicionar de maneira adequada como os CDs não cadeirantes. Portanto a cadeira odontológica do cadeirante precisa ser adaptada com comandos manuais substituindo os pedais , como o acionamento da turbina e do contra-ângulo e os movimentos da cadeira do paciente, de modo a permitir que este profissional não se sinta marginalizado ou excluído na profissão que ele escolheu. A cadeira adaptada é hoje uma realidade, mas precisa ser ainda melhorada para que as posições ergonômicas exigidas para o CD não cadeirante também seja real para o CD cadeirante.

ABSTRACT

This literature review with reports of personal experience aimed at bringing to light the difficulties encountered and the solutions generated in dental care from a professional wheelchair emphasizing its ergonomic posture. There could be different in dentistry that has as great ally ergonomic studies that both contributed and contribute to postural cite rules that prevent diseases, and consequently avoid physical and psychological stress. It is important to note that unpublished works were found in regards to ergonomics of the dentist wheelchair, being a fault within the dental research and even more within the ergonomics and groups that defend the right of accessibility to people with special needs. Among the various ergonomic difficulties encountered by wheelchair CD have the same work in only one position for reasons of biosecurity and limited mobility and good adaptation of the wheelchair to the equipo during the procedure. The dentist wheelchair can not be positioned appropriately as non-wheelchair CDs. So the dental chair wheelchair needs to be adapted with hand controls replacing the pedals, as the drive turbine and contra-angle and movement of the patient's chair, to allow these professionals do not feel marginalized or excluded in the profession that he chose. Adapted chair is now a reality, but needs to be further improved for ergonomic positions required for the non - wheelchair surgeon dentist are the same for surgeon dentist wheelchair.

INTRODUÇÃO

Este trabalho tem como abordagem principal um relato de experiência pessoal, visando discutir as dificuldades geradas e as soluções encontradas no atendimento odontológico de um profissional cadeirante enfatizando sua postura ergonômica.

O termo Ergonomia é derivado das palavras gregas Ergon (trabalho) e nomos (regras). Nos Estados Unidos, usa-se também, como sinônimo, human factors (fatores humanos), Couto (1995)[1]. Segundo Lida (1992)[2], "Ergonomia é o estudo da adaptação do trabalho ao homem." A ergonomia é uma disciplina que promove uma abordagem holística e centrada no ser humano para o design de sistemas de trabalho que considera relevante os fatores físicos, cognitivos, sociais, organizacionais e ambientais Stanton et al (2004)[3]. Para Dejours, Dessors e Desriaux (1993)[4], o trabalho não significa apenas um modo de se ganhar a vida, mas, sobretudo, uma maneira de inserção social, podendo ser fator de equilíbrio, desenvolvimento pessoal e não apenas fator de deterioração física e psíquica.

Conforme Lida (1990)[5], o período de gestão da ergonomia, provavelmente, data da Pré-História quando o homem preocupa-se em adaptar os objetos e o ambiente às suas necessidades. Porém, estudos sistematizados ocorrem a partir da revolução industrial devido às condições precárias de trabalho. O século XIX é marcado pelo desenvolvimento industrial, êxodo rural, concentração populacional. Durante muitos anos do século XIX, a preocupação era adaptar o homem ao trabalho. A ergonomia data de doze de julho de mil novecentos e quarenta e nove, na Inglaterra, como consequência de diversos profissionais mobilizados durante a Segunda Guerra Mundial, preocupados com as condições no mundo do trabalho, em melhorar a produtividade e condições de vida da população. Surge em mil novecentos e quarenta e nove a Sociedade de Pesquisa em Ergonomia, mas o neologismo ergonomia foi proposto apenas em mil novecentos e cinquenta.

Moraes e Soares (1989)[6], afirmam que as primeiras vertentes de implantação da ergonomia no Brasil ocorreram juntamente às engenharias e ao design, sem aplicação experimental, conforme citado. Na Universidade de São Paulo (USP) de Ribeirão Preto e na Fundação de Getulio Vargas (FGV), do Rio de janeiro, duas novas abordagens passaram a ser aplicadas com base no enfoque da psicologia, sendo respectivamente o desenvolvimento de pesquisas experimentais sobre o comportamento de motoristas e outros trabalhos com ênfase nas análises sociotécnicas. O Congresso Internacional de Ergonomia e Usabilidade de Interfaces Humano-Tecnologia – Produtos, Programas, Informação, Ambiente Construído (Ergodesign) – e o Congresso Internacional de Ergonomia e Usabilidade, Design de Interfaces e Interação Humano-Computador (USIHC) são mais dois congressos que ocorreram simultaneamente e que se destacaram na divulgação das pesquisas em ergonomia. Segundo Campos et al. (2010)[7], o Ergodesign contou com 499 trabalhos publicados até a edição de 2009, sendo que três deles não apresentam dados completos sobre origem. Os autores apresentam ainda uma análise das áreas de conhecimento e os temas abordados, além da distribuição geográfica e institucional.

A Norma Regulamentadora de Segurança e Medicina do Trabalho sobre ergonomia NR17[8] "visa estabelecer parâmetros que permitam a adaptação das condições de trabalho às características psicológicas dos trabalhadores, de modo a proporcionar um máximo de conforto, segurança e desempenho eficiente" (FERREIRA et al 2001)[9].

As lesões musculoesqueléticas (Lesões por esforço repetitivo - LER e Distúrbio Osteomuscular Relacionado ao Trabalho - DORT) apresentam uma grande incidência nos profissionais da área Odontológica. Trata-se de uma afecção multicausal decorrente de uma série de fatores que atuam de forma combinada e resultam na principal causa de perda de produtividade e afastamento precoce do trabalho. As regiões mais acometidas são o pescoço, ombro e coluna lombar, sendo grande a variação nas taxas de acometimento entre os cirurgiões-dentistas. Considerando isoladamente essas regiões, as taxas de prevalência variam de 36 a 57% na região lombar; 42% no ombro e 44% na região cervical. O acometimento de mais de um local, simultaneamente, oscila bastante, sendo descritas taxas que variam de 51 a 90% para o pescoço e ombro e de 30 a 72% para esses dois segmentos mais a região lombar (PEREIRA et al 2011)[10].

"Os cirurgiões-dentistas estão seguramente no grupo dos trabalhadores mais afetados por DORT, apesar de as estatísticas não classificarem de acordo", diz Maria José O Neil do Instituto de Prevenção LER/DORT (COCOLLO 2003)[11]. Bueno (2004)[12], preocupado com a saúde e bem estar dos cirurgiões-dentistas durante a jornada de trabalho, julga necessário ampliar o conhecimento sobre o exercício da prática profissional odontológica, sua realidade e todas as implicações, principalmente no que se refere à saúde ocupacional. A Odontologia é uma profissão altamente dependente da técnica envolvendo movimentos precisos e repetitivos, o que agrava assustadoramente os casos de DORT. Além de enfrentar um mercado de trabalho altamente competitivo, os dentistas trabalham sentados na maior parte do tempo sob constante pressão produtiva e temporal, muitas vezes pré-determinada pelo agendamento de pacientes, sucessivo e ininterrupto, acarretando em sobrecargas ao aparelho locomotor (GUIDI et al 2001)[13]. Trinta por cento das causas de abandono prematuro da profissão é devido às DORT, sendo que, na maioria, é muito alto o número de afastamento por incapacidade temporária ou permanente, situando-se os CDs entre os primeiros lugares de afastamento do trabalho (SILVA 2003)[14].

Torna-se relevante definir e estudar os motivos das dificuldades encontradas pelo cirurgião-dentista cadeirante e aprimorar o processo da ergonomia para CD cadeirante para uma melhor educação e de modo a levá-los às condições posturais adequadas de acordo com estudos ergonômicos, melhorando a eficiência e desempenho do profissional, evitando assim, a aquisição de hábitos deletérios que prejudicam ainda mais a postura desse profissional.

RELATO DE CASO

Este trabalho relata um estudo de caso sobre as experiências do primeiro discente cadeirante no curso de odontologia da Universidade do Sudoeste da Bahia (UESB).

O curso de odontologia da UESB, antes do meu ingresso, não dispunha de infraestrutura apropriada para um aluno cadeirante. Não existia acessibilidade para assistir as aulas teóricas e principalmente, as aulas práticas, e muitas vezes, passei por constrangimento devido à falta de acesso e espaço em algumas salas e laboratórios (figura 1), no estacionamento, e na clínica, não qual não havia equipamentos adaptados para um cadeirante (cadeira odontológica, aparelho de Rx, turbinas de baixa e alta rotação, peça reta dentre outros). Muitas vezes o meu aprendizado foi dificultado e prejudicado.

Busquei então ajuda ao Núcleo de Inclusão da UESB, e em conjunto com alguns professores que, engajados com a causa, elaboraram um projeto para reestruturação do curso. Após muitas reivindicações, quando estava cursando o quinto semestre veio a conquista de uma cadeira odontológica adaptada (figura 2), as canetas de baixa e alta rotação (figuras 3, 4, 5, 6 e 7), peça reta com acionador nas mãos, melhorando assim o meu aprendizado, a minha postura no atendimento. A partir de então, pude ofertar um melhor atendimento aos pacientes.

Uma revisão de literatura associada à experiência profissional de um cirurgião-dentista cadeirante trouxe esclarecimentos acerca da ergonomia neste tipo de situação e expôs as dificuldades encontradas e enfrentadas por este profissional neste tipo de situação. O CD cadeirante não apresenta condições de uma abertura maior do ângulo das pernas, as pernas formam 90º com o tórax e o chão, no entanto elas não abrem apresentando um ângulo de 0º entre si. O cadeirante apresenta dificuldades e às vezes inviabilidade na mudança de posição de trabalho, e para mudança de posição é necessário o auxílio de um colega. A relevância da análise em questão baseia-se na necessidade de novos estudos frente à ergonomia do cadeirante cirurgião-dentista, a fim de evitar problemas de saúde e promover adaptações na melhoria da qualidade de trabalho e de vida desses profissionais, facilitando a inclusão no mercado de trabalho.

Neste tema, procura-se a determinação de regras posturais para a qualidade do trabalho de cadeirantes, em especial de cadeirantes cirurgiões-dentistas durante o atendimento odontológico.

A cadeira adaptada é hoje uma realidade, com comandos manuais substituindo os pedais (figuras 8, 9 e 10), como o acionamento das turbinas e do contra-ângulo e os movimentos da cadeira do paciente, assim me proporcionando atender normalmente os pacientes igual aos CD não cadeirante.

Figura 1 - Falta de acesso às salas e laboratórios

Figura 2 - Adaptação de espaço para atendimento

Figuras 3 - Caneta de alta rotação com adaptadores manuais

Figuras 4 - Caneta de alta rotação com adaptadores manuais

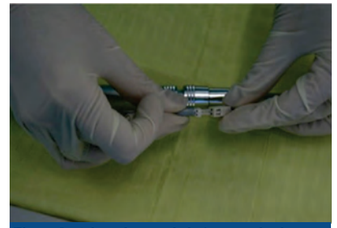
Figura 5 - Adaptador acoplado à caneta de alta rotação

Figura 6 - Botão de acionamento manual da caneta de alta rotação


Figura 7 - Canetas de alta e baixa rotação com acionadores manuais

Figura 8 - Botão para mudança do acionamento do pedal para o manual

Figura 9 - Acionadores manuais

Figura 10 - Acionadores manuais

Venho quebrando paradigmas na odontologia, em que relato a alguns amigos cadeirantes sobre o curso, despertando neles o interesse em seguir esta profissão. O Curso de Odontologia vem tendo grandes avanços na inclusão de pessoas deficientes, porém há muito a ser conquistado.

DISCUSSÃO

É importante salientar ainda, que este trabalho de revisão com relato de experiência pessoal, apresenta as dificuldades encontradas e as soluções geradas no atendimento odontológico de um profissional CD cadeirante salientando sua postura ergonômica.

A antropometria tem como objeto principal a realização de medidas físicas do corpo do homem, que são levadas em consideração a postura, direção e localização adequadas usando uma amostra de usuários do produto a ser confeccionado. Segundo Dul e Weerdmeester (2004)[15], como ciência a ergonomia é tida como um conjunto multidisciplinar de conhecimento aplicado nas atividades laborativas e dos objetos que compõem a organização do posto de trabalho tendo com o intuito estabelecer um ambiente seguro e confortável a fim de evitar e prevenir doenças, aumentando assim a eficiência dos trabalhadores na produtividade.

A lei de cotas 8.213 criada em 1991[16] define a Paraplegia como perda total das funções motoras dos membros inferiores e a inclusão da pessoa no mercado de trabalho.

Conforme Lewis et al (2002)[17], o panorama profissional na odontologia tem se caracterizado pelo emprego constante de novos materiais, instrumentos e tecnologias terapêuticas que simplificam o trabalho dos cirurgiões-dentistas (CDs) levando melhorias na produtividade juntamente com um aumento na demanda por novos tratamentos. Sales (2005)[18], salienta ainda que esses profissionais estão sendo submetidos a uma atividade ocupacional mais intensa marcada por uma elevada carga de trabalho que, entre os fatores físicos e/ou biomecânicos, envolve a repetitividade de movimentos, o uso da força associado à precisão, a manutenção

de posturas estáticas e inadequadas e o estresse, os quais podem favorecer o surgimento dos distúrbios osteomusculares relacionados ao trabalho – DORTs. Os autores observaram que os Cirurgiões-Dentistas se preocupam muito com a qualidade de seu trabalho em detrimento da preocupação com a postura, com a ergonomia; daí ocorrerem diversas alterações patológicas. Lalumandier e McPhee (2001)[19], citaram os principais fatores de risco associados com as Desordens Traumáticas Cumulativas (DTC), tais como: repetição, força excessiva, postura inadequada, pressão direta, vibração, postura restritiva por longo tempo. Relataram que os profissionais da Odontologia estão entre os que mais são acometidos pelas DTC nas mãos.

Na prevenção desses fatores, a Ergonomia, ciência que estuda as medidas necessárias para estabelecer o conforto, a fim de produzir um melhor rendimento no trabalho, prevenir acidentes e proporcionar uma maior satisfação do trabalhador, apresenta soluções (SIMÕES et al 2008)[20].

Ferreira (1997)[21] afirma que a Odontologia está entre as profissões mais acometidas por doenças ocupacionais e seus praticantes entre os primeiros em afastamentos do trabalho por incapacidade temporária ou permanente, respondendo por cerca de 30% das causas de abandono prematuro da profissão como afirma.

É de suma importância que os cirurgiões-dentistas sejam instruídos a adotar práticas saudáveis para otimizar sua performance durante o exercício de suas funções. Um posicionamento corporal correto, a disposição correta dos equipamentos utilizados e, principalmente, a adoção de um protocolo de exercícios laborais específico para ser aplicado antes, durante e após os atendimentos são fundamentais para garantir a longevidade destes profissionais segundo (ALAPOS 2013)[22].

É importante ressaltar que não foram encontrados trabalhos publicados no que se refere à ergonomia do cirurgião-dentista cadeirante, sendo uma lacuna no âmbito das pesquisas odontológicas e mais ainda dentro da ergonomia e dos grupos que defendem o direito de acessibilidade aos portadores de necessidades especiais.

CONCLUSÃO

Para realizar uma atendimento odontológico de qualidade, a cadeira odontológica do CD cadeirante precisa ser adaptada com comandos manuais substituindo os pedais, como o acionamento da turbina e do contra-ângulo e os movimentos da cadeira do paciente, de modo a permitir que este profissional não se sinta marginalizado ou excluído na profissão que ele escolheu. A cadeira adaptada é hoje uma realidade, mas precisa ser ainda melhorada para que as posições ergonômicas exigidas para o CD não cadeirante também seja real para o CD cadeirante.

REFERÊNCIA

1. Couto HA, Ergonomia aplicada ao trabalho: manual técnico da máquina humana. Belo Horizonte: ERGO. 1995. Vol. 1. 353p. http://www.scielo.br/scielo.php?pid=S0103-65132009000300001&script=sci_arttext

2. Lida I, Ergonomia: projeto e produção. São Paulo: Edgard Blücher ,p.1 1992. http://www.abepro.org.br/biblioteca/ENEGEP2005_Enegep0405_0449.pdf

3. Stanton N, Hedge A, Brookhuis K, Salas E, Hendrick H. Handbook of human factors and ergonomics methods. Raton:CRC Press, 2004.

4. Dejours C, Dessors D, Desriaux F, Por um trabalho fator de equilíbrio. Ver. Adm. Empresas, São Paulo, v.33, n.3, p.98-104, mai./jun. 1993.

5. Lida I, Ergonomia: Projeto e Produção. São Paulo: Edgard Blücher,1990.470p.

6. Moraes A, Soares M M, Ergonomia no Brasil e no mundo: um quadro, uma fotografia. Rio de Janeiro: Editora Univerta, 1989.

7. Campos, R. A produção científica em ergonomia nos congressos de pesquisa em design no Brasil: um estudo bibliométrico. In: Ergodesign 2010, Rio de Janeiro. Anais... Salvador, 2010.

8. Manual de Legislação Atlas, Segurança e medicina do trabalho. 49ª ed. São Paulo: Atlas; 2016.

9. Ferreira NL, Soffiatti CA, Mauller F, Causo Neto JP, Giorge MI, Alexandre NM et al. Em direção a uma Universidade saudável: manual de ergonomia. Campinas: Oficinas Gráficas da Unicamp. 2001.

10. Pereira AS, Fonseca, MF, Aizaw LH, Ribeiro CF, Torres CRG, Pucci CR. Estudo da prevalência de doenças ocupacionais em Cirurgiões-Dentistas de São José dos Campos. Depto. de Odontologia Restauradora UNESP - Faculdade de Odontologia de São José dos Campos/São Paulo Odonto 2011; 19 (37): 7-14.

11. Cocollo AC, Dores na coluna e no braço afetam 83% dos cirurgiões dentistas, Jornal da Paulista, v. 16, n. 175, jan, 2003. Disponível em:<www.unifesp.br/comunicacao/jpta/ed175/pesquisa2.htm>. Acesso em: 18 ago 2013.

12. Bueno RN, Qualidade de vida dos cirurgiões-dentistas da Rede Pública dos Município da AMFRI.

Dissertação (Mestrado em Engenharia de Produção) -Departamento de Engenharia de Produção e Sistemas, Universidade Federal de Santa Catarina, Florianópolis, 2004.

13. Guidi Dalvio, et al. Alongamento: uma forma de prevenir o dano físico em odontologia clínica. Revista Espelho Clínico, APCIRURGIÕES DENTISTAS, São Caetano do Sul, v. 29, n. 12, dez., 2001.

14. Silva ACC, Ginástica Laboral Aplicada à Saúde do cirurgião dentista: um estudo de caso na Secretaria Municipal de Saúde de Florianópolis-Se. Dissertação (Mestrado em Engenharia de Produção)-Departamento de Engenharia de Produção e Sistemas, Universidade Federal de Santa Catarina, Florianópolis, 2003.

15. Dul J, Weerdmeester B, Ergonomia prática. 2ª ed. São Paulo: Edgard Blücher Ltda.,2004.

16. Brasil, Congresso Nacional. LEI Nº 8.213, DE 24 DE JULHO DE 1991.Brasília: Ministério da Saúde: Avaliable from: http://www.planalto.gov.br/ccivil_03/ leis/ l8213cons.htm. Acesso em 17/08/2013, as 13:30 Hs.

17. Lewis RJ, Krawiec M, Confer E, Agopsowicz D, Crandall E. Musculoskeletal disorder worker compensation costs and injuries before and after an office ergonomics program. Int J Ind Ergon, v.29, n.2, p.95-99,2002.

18. Sales Peres A, Paschoarelli LC, Silva RHA, Kushima F. A interface tecnológica nas atividades ocupacionais dos cirurgiões-dentistas: uma abordagem do design ergonômico. Rev Odontol Araçatuba, v.26, n.1, p.44-8, 2005.

19. Lalumandier JA, Mcphee SD, Prevalence and risk factors of hand problems and Carpal Tunnel Syndrome among Dental Hygienists. The Journal of Dental Hygiene, v. 75, n. 2, p. 130-4, spring, 2001.

20. Simões R, Santiago E, Soares D, Pereira JAL. Desordens Musculo-Esqueléticas Relacionadas com o Exercício Profissional a Medicina Dentária. Revista Portuguesa de Estomatologia, Medicina Dentária e Cirurgia Maxilofacial, 2008;49:47-55.

21. Ferreira RC, Agentes de carga no trabalho em odontologia e principais formas de prevenção. Belo Horizonte: Ministério da Saúde, 1997.

23 Alapos, Associação Latino Americana de Pesquisas em Odontologia e Saúde.2013. Avaliable from: http://www.odontomagazine.com.br /2011/04/25/, ergonomia-na-pratica- odontologica/. Acesso em 17/08/2013, as 13:30 Hs.

ABO - ASSOCIAÇÃO BRASILEIRA DE ODONTOLOGIA

HEPATITE C, LÍQUEN PLANO ORAL E SUA RELAÇÃO

Hepatitis C, Oral Lichen Planus and its relation

Palavras-chave: Hepatite C; Líquen Plano Bucal; Sistema Imunológico.

Keywords: Hepatitis C; Lichen Planus, Oral; Immune System

Carla Eloiza Minozzo 1
Annelise Lenzi Capella 2
Andrea dos Santos de Castro 3
Débora Hautsch Willig 4
Ângela Fernandes 5
Antonio Adilson Soares de Lima 6
Maria Ângela Naval Machado 7

1. Cirurgiã-dentista pela Universidade Federal do Paraná, UFPR. E-mail: carlinha_minozzo@hotmail.com
2. Cirurgiã-dentista pela Universidade Federal do Paraná, UFPR. E-mail: anne_capella@hotmail.com
3. Mestre em Odontologia pela Universidade Federal do Paraná, UFPR. E-mail: deacastro@gmail.com
4. Aluna do Mestrado em Odontologia pela Universidade Federal do Paraná, UFPR. E-mail: deborawillig@ufpr.br.
5. Doutora em Odontologia pela Pontifícia Universidade Católica do Rio Grande do Sul, PUC-PR, professora do Departamento de Estomatologia da Universidade Federal do Paraná, UFPR. E-mail: angelfnandes@hotmail.com
6. Doutor em Odontologia pela Pontifícia Universidade Católica do Rio Grande do Sul, PUC-PR, professor do Departamento de Estomatologia da Universidade Federal do Paraná, UFPR. E-mail: aas.lima@ufpr.br
7. Doutora em Clínica Odontológica pela Universidade Estadual de Campinas, UNICAMP, professora do Departamento de Estomatologia da Universidade Federal do Paraná, UFPR. E-mail: man.machado@ufpr.br.

RESUMO

A hepatite C é uma infecção viral com elevada morbidade mundial. O líquen plano oral (LPO) é uma doença inflamatória mucocutânea e sua etiologia é desconhecida, mas parece ser mediada pelo sistema imune. A relação entre a hepatite C e o líquen plano oral permanece controversa. Esta revisão objetivou descrever essas doenças e discutir os estudos que encontraram ou não relação entre elas. As lesões de LPO poderiam resultar de uma reação imune induzida pelo vírus da hepatite C (HCV), que levaria a produção de anticorpos contra a pele ou mucosa oral. Com base na revisão realizada concluiu-se que não existe relação entre a infecção pelo HCV e o aparecimento das lesões de LPO. No entanto, sugere-se que o HCV possa estar envolvido na patogênese do LPO por uma via imunológica em comum.

ABSTRACT

Hepatitis C is a viral infection with high morbidity worldwide. Oral Lichen planus (OLP) is a relatively common chronic inflammatory mucocutaneous disease and the aetiology is unknown, but appears to be mediated by the immune system. The relation between hepatitis C and oral lichen planus remains controversial. This review aimed to describe these diseases and to discuss the studies that found or not relation between them. The OLP lesions could be appear due to HCV-induced immune reaction, or by immunological pathways still unknown. This would result in production of antibodies against skin or oral mucosa. It was concluded based on the review that there is no relation between HCV infection and OLP lesions. However, it was suggested that the virus may be involved in pathogenesis of immune OLP through in a common pathway.

INTRODUÇÃO

A hepatite é uma infecção de etiologia viral com tropismo primário pelo tecido hepático. No Brasil, as hepatites virais mais comuns são causadas pelos vírus A, B e C. Existem, ainda, os vírus D e E, esse último é mais frequente na África e na Ásia.[1, 2]Milhões de pessoas no Brasil desconhecem que são portadoras dos vírus B ou C, correndo o risco da doença tornar-se crônica e causar graves danos ao fígado como a cirrose e o câncer.[1]

Dentre as hepatites virais, destacam-se a hepatite C, a qual é causada pelo HCV (vírus da hepatite C). Além dos danos ao fígado, ele provoca lesões em outros tecidos e órgãos incluindo a mucosa oral. Essas lesões são denominadas de manifestações extra-hepáticas da infecção viral.[3] O HCV pode estar envolvido na patogênese de pelo menos algumas formas clínicas do líquen plano, provavelmente por meio de uma via imunológica ainda não esclarecida.[1,2,4]

O líquen plano é uma doença mucocutânea crônica, autoimune e inflamatória frequente em adultos e prevalente no sexo feminino. Sua etiologia permanece desconhecida, embora fatores causais como as doenças autoimunes possam estar relacionados.[5] As lesões de LPO poderiam resultar de uma reação imune induzida pelo vírus da hepatite C.

Esta revisão de literatura tem por objetivo discorrer sobre a hepatite C e o LPO e discutir a relação controversa entre a infecção pelo vírus da hepatite C e o desenvolvimento do LPO.

MATERIAL E MÉTODOS

As bases eletrônicas de dados pesquisadas incluíram o PubMed/MEDLINE e o LILACS. Os descritores utilizados (Hepatitis C, Oral lichen planus, Immune system) foram consultados nos Descritores em Ciências da Saúde (DeCS) e no Medical Subject Headings (MESH).

Estudos clínicos publicados na íntegra que sugeriram ou não existir uma provável associação entre LPO e a infecção por HCV em adultos, com data de publicação no intervalo de 1998 a 2016, nos idiomas inglês e português foram incluídos na revisão.

RESULTADOS

A hepatie C e o LPO são doenças distintas. Os estudos que confirmaram ou não a possível relação entre a infecção causada pelo vírus da hepatite C e o LPO estão demonstrados na Tabela I.

Abaixo descrevemos uma breve revisão da epidemiologia mundial e nacional, agente etiológico, transmissão, patogênese, diagnóstico, tratamento e as manifestações extra-hepáticas da hepatite C. Na sequência, abordaremos resumidamente a prevalência do líquen plano, a etiologia relacionada a possíveis fatores emocionais, as características clínicas e histológicas, diagnóstico e tratamento das lesões orais do líquen plano.

HEPATITE C

A Organização Mundial de Saúde (2014), estima que cerca de 150 milhões de indivíduos estão infectados pelo vírus da hepatite C de forma crônica e que 350 000 por ano irão a óbito devido as doenças hepáticas relacionadas a hepatite C.[1,2]

De acordo com o Ministério da Saúde entre 1999 a 2016 foram notificados 343.853 casos de hepatites virais no Brasil, incluindo os cinco tipos da doença A, B, C, D e E. Do total de casos de hepatite C registrados nesse período, as regiões Sudeste e a Sul concentram 90% dos casos confirmados com as maiores incidências da doença de 8,1 e 9,4 respectivamente.

O agente etiológico da hepatite C é o HCV, um vírus RNA de fita simples que pertence ao gênero Hepacivirus da família Flaviviridae. Este vírus apresenta seis genótipos diferentes com os seguintes subgenótipos 1a, 1b, 1c, 2a, 2b, 2c, 3a, 3b, 4a, 5a e 6.[6]

A prevalência de hepatite C no mundo está relacionada ao genótipo do vírus. O subgenótipo 1a é o mais prevalente nos Estados Unidos, 1b no Japão, 3a na Escócia e 4a no Egito. No Brasil, o genótipo 1 é encontrado em cerca de 60% dos infectados, seguido pelo genótipo 3 (20% dos pacientes) e genótipo 2.[6]

A transmissão do HCV ocorre pela exposição a sangue contaminado. Assim, são considerados pacientes de risco os indivíduos que receberam transfusão de sangue ou hemoderivados (antes de 1993), usuários de drogas intravenosas, hemofílicos, portadores de piercings ou tatuagens e profissionais expostos a perfuração percutânea em acidentes ocupacionais.[1,2,3] A transmissão vertical (materno-infantil) é rara, ocorrendo em gestantes com elevada carga viral ou que se apresentem coinfectadas pelo HIV. A transmissão sexual é pouco frequente e ocorre em pessoas com múltiplos parceiros e prática sexual de risco, sendo que a coexistência de alguma doença sexualmente transmissível (inclusive o HIV) constitui-se em um facilitador da transmissão.[1,2]

Após a infecção, a cronificação ocorre em 70 a 85% dos casos e pode evoluir para a hepatopatia grave em 20 anos. Os quadros clínicos agudos variam de formas subclínicas ou com sintomas leves até as formas fulminantes. Na maioria dos casos há predominância de fadiga, anorexia, náuseas, mal estar e adinamia (redução da força muscular). Em pacientes sintomáticos a fase aguda caracteriza-se pela presença de colúria (urina escura), hipocolia fecal (fezes de cor esbranquiçada) e icterícia. A hepatite crônica é assintomática ou oligossintomática, razão pela qual muitas vezes não é diagnosticada. De modo que as manifestações clínicas aparecem em fases adiantadas de acometimento hepático.[1]

O diagnóstico da infecção pelo HCV e da hepatopatia é feito em etapas por exames clínico-laboratoriais.[1] A investigação inicial é realizada pela sorologia para HCV (anti-HCV) e os casos positivos são confirmados pelo exame da reação em cadeia polimerase identificando as cópias do RNA viral seguido da dosagem das aminotransferases (ALT/TGP e AST/TGO). Quando estas enzimas estão elevadas, indica-se a biópsia hepática. Nos casos de hepatopatia moderada e grave são testadas à genotipagem do HCV.[1,7]

Não existe tratamento específico para a fase aguda das hepatites virais. Assim, são indicados medicamentos para o alívio ou a remissão da sintomatologia. Nas hepatites crônicas, uma parcela dos casos necessita de tratamento para impedir a progressão da doença hepática pela inibição da replicação viral.[8]

Os medicamentos disponíveis, como o interferon e a ribavirina nas mais diversas posologias e associações tem eficácia em menos da metade dos pacientes tratados. O interferon, além da ação antiviral, possui uma ação imunomodulatória modificando a resposta imune à infecção. Ele induz a expressão de citocinas, ativa macrófagos e linfócitos, estimula a expressão das proteínas MHC de classe I e II.[9] Além disso, pode também exacerbar ou melhorar as dermatoses inflamatórias como o líquen plano que estavam em baixa atividade antes do início do tratamento com o interferon-α.[10]

O HCV além de lesões no fígado pode induzir as seguintes manifestações extra-hepáticas (MHEs): crioglobulinemia mista, glomerulonefrite membranoproliferativa, síndrome de Sjögren, tireoidite autoimune, linfoma maligno e a porfiria cutânea tardia.[8]As sialoadenites e o linfoma primário de glândulas salivares são exemplos de MHEs presentes na cavidade oral.[8,11]

O reconhecimento do genótipo e das MHEs auxiliam no diagnóstico precoce e tratamento da hepatite C. Algumas dessas manifestações podem ter sua sintomatologia e quadro clínico melhorados com o tratamento antiviral. Além disso, as MHEs podem rastrear indivíduos infectados com HCV que desconhecem a sua condição.[9]

LÍQUEN PLANO ORAL (LPO)

O líquen plano (LP) é uma doença autoimune, inflamatória e crônica que envolve pele e mucosa com prevalência de 1% a 2% na população geral.12 Como toda doença autoimune é mediado por linfócitos T e envolve o epitélio escamoso estratificado ceratinizado ou não. Além da mucosa oral acomete pele, couro cabeludo, unhas e a mucosa genital. É frequente em mulheres de meia-idade na proporção de 3:2 em relação aos homens, e raro em crianças.[5,12.14]

A etiologia permanece desconhecida, mas alguns fatores causais são associados ao aparecimento da doença, dentre os quais: ansiedade, diabetes, outras doenças autoimunes, doenças intestinais, drogas, estresse, hipertensão, infecções, materiais dentários, neoplasias, predisposição genética.[10,12,14]

As lesões do LPO são crônicas e raramente têm remissão espontânea. Na mucosa oral apresentam as seguintes formas clínicas: reticular, papular, placas brancas, atrófica, erosiva (ulcerativa) e a bolhosa (rara) sendo as mais comuns a reticular e a erosiva.[13]

A forma reticular é assintomática e mais frequente que a erosiva. Caracteriza-se por apresentar linhas brancas finas entrelaçadas (estrias de Wickham). Envolve a região posterior da mucosa jugal bilateral e outras áreas concomitantemente como língua, palato, gengiva, e o vermelhão dos lábios.[12] Na forma erosiva as lesões são sintomáticas com áreas eritematosas atróficas e com ulceração central.[10,13] As lesões clínicas do LPO podem melhorar ou piorar em questão de semanas ou meses.[12]

As características histopatológicas clássicas incluem: liquefação da camada basal acompanhada por um intenso infiltrado linfocitário em banda subjacente ao epitélio; presença de corpos de Civatte, projeções interpapilares em forma de “dentes de serra” e variações da espessura da camada espinhosa e córnea.[13,14,15]

O diagnóstico do LPO é baseado em exame clínico e histológico. Em lesões clássicas, é possível sugerir o diagnóstico com base na aparência clínica. No LP reticular as estrias de Wickham que aparecem bilateralmente na região posterior da mucosa jugal são sinais patognomônicos. Eventuais dificuldades poderão ocorrer caso ocorra o surgimento de candidose que se sobreponha às lesões, pois o microorganismo pode alterar o padrão reticular da doença.[10]

No LP erosivo é indispensável a biopsia para descartar outras doenças erosivas ou ulcerativas, como o lúpus eritematoso ou a estomatite ulcerativa crônica.[14], Lesões erosivas

de LPO localizadas no palato mole, borda e ventre de língua ou no assoalho bucal devem biopsiadas para descartar as lesões cancerizáveis ou malignas.[12]

O diagnóstico diferencial inclui reações ou mucosite liquenóides a drogas ou materiais dentários, leucoplasia, lúpus eritematoso e a doença do enxerto-versus-hospedeiro em indivíduos com transplante de medula óssea.[10,12,14]

O tratamento alivia os sintomas, pois a cura nem sempre é possível. Os corticosteróides tópicos como a fluocinonida, a betametasona e o clobetasol são os medicamentos de escolha, pois são efetivos e os danos sistêmicos mínimos, porém nos casos graves o uso sistêmico é indicado.14 Imunossupressores como a ciclosporina e o tacrolimus são utilizados em casos recorrentes e a acitretina, retinóides, talidomida, interferon alfa e fitoterápicos estão sendo estudados para tratamento das lesões do LPO.[8,10,12]

DISCUSSÃO

Revisões da literatura tentaram esclarecer a relação entre a hepatite C e a presença de lesões do LPO.[15,16] Porém a complexa patogênese ainda não esclarecida e a prevalência desconhecida do LPO contribuem para tornar a interpretação dos estudos revisados duvidosa. Não existe até o presente momento comprovação científica de que a infecção crônica pelo HCV é um fator de risco para o desenvolvimento do LPO e nem que o LPO possa ser um marcador precoce da infecção causada pela hepatite C.

Estudos publicados a partir de 2002 e que encontraram ou não uma possível associação entre essas duas doenças estão descritos na tabela 1 e serão abaixo discutidos.

Guerreiro et al., (2005), Carrozo et al., (2008), Grossmann et al., (2009), Minogna et al., (1998), Giuliani et al., (2007) avaliaram indivíduos com LPO e realizaram testes sorológicos para pesquisa do HCV ou ainda, examinaram clinicamente os indivíduos com hepatite C crônica para diagnosticar o LPO e ainda confirmaram o diagnóstico por exame histológico.[17,18,19,20,21,22]

Um viés encontrado em dois estudos se refere ao diagnóstico diferencial das lesões do LPO, que clinicamente são semelhantes a reação liquenóide, também chamada de mucosite liquenóide[23], e que não foram confirmados por exame histopatológico. Estudos sugerem que a ocorrência concomitante do LPO associado à hepatite C resulte dos fármacos usados no tratamento da hepatite C. Desta forma, o paciente desenvolveria uma reação liquenóide, causada principalmente pelo interferon.[23,24,25]

Outros estudos avaliaram pacientes com a hepatite C crônica em diferentes estágios da doença sob variadas terapias medicamentosas[13,17,24] o que pode ser um fator de confusão para estabelecer a relação entre a hepatite C e a presença de lesões do LPO, pois não há um consenso que a terapia com interferon (IFN) em pacientes com doenças do fígado infectados pelo HCV interfira no desenvolvimento das lesões do LPO.[15,25]

A prevalência da infecção pelo HCV aumenta com a idade, assim como a prevalência do LPO.[10,26] Essa relação pode ocorrer ao acaso, devido à frequência e a faixa etária dessas doenças serem semelhantes na população.[26]

Seis genótipos principais (1-6) do HCV com várias distribuições geográficas foram identificados até 2013.[27] A distribuição heterogênea do HCV sugere que existam diferenças no genótipo viral,[4,6] porém estudos recentes demonstraram que em pacientes infectados pelo HCV com LP não há diferenças nos fatores virais, tais como a carga viral e o genótipo.[3,25,28,29]

As lesões de líquen plano podem ser causadas pela replicação viral na pele e em mucosas, ou ainda ser produto de uma reação imune mediada e induzida pela HCV. É possível que o HCV atue por vias imunológicas, acionadas por semelhanças a alguns componentes das células epiteliais, resultando na produção de anticorpos contra a mucosa oral ou a pele.[27,30] Dessa forma, pode ser possível que ambas doenças apresentem mecanismos de ação similares na resposta imune.

A relação nos níveis de quatro peptídeos potencialmente imunogênicos (SSSSSSS, QEQLEKA, LLLLLLA e MLSGNAG) de algumas viroses incluindo a infecção pelo HCV e o LPO é compartilhada por três proteínas humanas (pinina, desmogleína 3 e plectina). Esse compartilhamento de peptídeos pode ajudar a decifrar a via imunopatogênica inexplicada que leva ao desenvolvimento das lesões do LPO[31].

Todos estes resultados enfatizam a importância do exame periódico da cavidade oral em pacientes infectados pelo HCV. O papel das vias imunológicas, bem como o mecanismo do desenvolvimento da doença deve ser esclarecido.

CONCLUSÃO

Baseado nos estudos publicados nos últimos anos e revisados neste artigo concluímos que o LPO não apresenta uma relação direta com a infecção pelo HCV. O vírus pode sim estar envolvido na patogênese do LPO através de uma via imunológica em comum. São necessários estudos para elucidar essa via imunológica e estudos prospectivos de coorte em países com baixa prevalência de infecção pelo HCV para eliminar os fatores de confusão que envolve ambas doenças.

ABO - ASSOCIAÇÃO BRASILEIRA DE ODONTOLOGIA

Autores (ano)	N	Resultado	Conclusão
MINOGNA et al.,(1998)	263 com LPO	76 com sorologia positiva para HCV	Alta prevalência de HCV Sugere associação entre o HCV e LPO.
TUCKER et al.,(1999)	32 com LPO	Nenhum caso de LPO e HCV	Não sugere relação entre o LPO e HCV.
FRIEDRICH et al.,(2003)	117 HCV	03 com HCV eLPO	Não há aumento da prevalência de LPO em indivíduos com infecção pelo HCV.
CUNHA et al.,(2005)	134 com HCV	02 com HCV apresentavam LPO	Não encontraram associação entre o LPO e o HCV.
GUERREIRO et al., (2005)	66 com LPO	05 com sorologia + para HCV	Sugere associação entre o HCV e LPO.
GIULIANI et al., (2007)	82 com LPO e165 com infecção crônica pelo HCV	09 com LPO e sorologia + para HCV. 05 com HCV e LPO (2 com diagnóstico histopatológico)	Fraca Associação entre o LPO e a infecção pelo HCV.
GROSSMANN et al.,(2009)	215 com HCV	05 com HCV apresentavam LPO	Sugere que LPO possa ser uma manifestação extra-hepática do HCV
BIRKENFELDet al.,(2011)	1557 com HCV	29 com HCV e LPO	Sugere associação entre LPO e o HCV.
BERMEJO-FENOLLet al.,(2010)	550com LPO	19 apresentaram HCV	Sugere associação entre o LPO e o HCV.
KLANRIT et al.,(2003)	60 com LPO	8 casos com sorologia positiva para HCV	Baixa prevalência de LPO e o HCV
HALAWANI (2014)	47 com LP	6 apresentaram sorologia positiva para anti-HVC	Sugere associação entre LP e HCV

REFERÊNCIAS

1. Brasil - Ministério da Saúde (2014). “Hepatites Virais.” Disponível em: <http://www.aids.gov.br/pagina/o-que-sao-hepatites-virais>. Acesso em: 01 out. 2014.

2. WHO - Word Health Organization (2014). “Immunization, Vaccines and Biologicals Hepatitis.” Disponível em: <http://www.who.int/immunization/topics/hepatitis/en/.>. Acesso em: 01 out. 2014.

3. Sata M, Nagao Y. Hepatitis virus and extra hepatic manifestations: skin, mucosa, muscle and hematopoietic organs. Intern Med. 2001 mar; 40(2):185-9.

4. Gower E, Estes C, Blach S, Razavi-Shearer K, Razavi H. Global epidemiology and genotype distribution of the hepatites C virus infection. J Hepatol. 2014 nov; 61(1 Suppl):S45-57.

5. Cunha KS, Manso AC, Cardoso AS, Paixão JB, Coelho HS, Torres SR. Prevalence of oral lichen planus in Brazilian patients with HCV infection. Oral Surg Oral Med Oral Pathol Oral Radiol Endod. 2005 sep; 100(3):330-3.

6. Choo QL, Kuo G, Weiner AJ, Overby LR, Bradley DW, Houghton M. Isolation of a cDNA clone derived from a blood-borne non-A, non-B viral hepatitis genome. Science. 1989 apr; 244(4902):359-62.

7. Grossmann SM, Teixeira R, Aguiar MC, Moura MD, Carmo MA. Oral Mucosal Conditions in Chro-

nic Hepatitis C Brazilian Patients: A Cross-Sectional Study. J Public Health Dent. 2009 summer; 69(3):168-75.

08. Lodi G, Pellicano R, Carrozzo M. Hepatitis C virus infection and lichen planus: a systematic review with meta-analysis. Oral Dis. 2010 oct; 16(7):601-12.

09. Guerreiro TDT, Machado MM, Freitas THP. Associação entre líquen plano e infecção pelo vírus da hepatite C: um estudo prospectivo envolvendo 66 pacientes da clínica de dermatologia da Santa Casa de Misericórdia de São Paulo. An Bras Dermatol. 2005 set-out; 80(5):475-80.

10. Ismail SB, Kumar SK, Zain RB. Oral lichen planus and lichenoid reactions: etiopathogenesis, diagnosis, management, and malignant transformation. J Oral Sci. 2007; 49(2):89-106.

11. Carrozo M. Oral Diseases Associated with Hepatitis C Virus Infection. Part. 2: Lichen Planus and other Diseases. Oral Dis. 2008 apr; 14(3):217-28.

12. Scully C, Carrozzo M. Oral Mucosal Disease: Lichen Planus. Br J Oral Maxillofac Surg. 2008 jan; 46(1):15-21.

13. Al Robaee AA, Al Zolibani AA. Oral Lichen Planus and Hepatitis C virus: is there real association? Acta Dermatovenerol Alp Panonica Adriat. 2006 mar; 15(1):14-9.

14. Sousa FACG, Rosa LEB. Líquen plano bucal: considerações clínicas e histopatológicas. Rev Bras Otorrinolaringol. 2008; 74(2):284-92.

15. Chainani-Wu N, Lozada-Nur F, Terrault N. Hepatitis C virus and lichen planus: A review. Oral Surg Oral Med Oral Pathol Oral Radiol Endod 2004; 98(2):171-83.

16. Barroso KMA, Dantas JFC, Carvalho SHG, Sarmento VA, Figueiredo RLQ. Associação entre líquen plano bucal e infecção pelo vírus da hepatite C. Odonto 2010; 18(35):117-127

17. Friedrich RE, Heiland M, El-Moawen A, Dogan A, Von Schrenck T, Löning T. Oral lichen planus in patients with chronic liver diseases. Infection. 2003 dec; 31(6):383-6.

18. Michele G, Carlo L, Mario MC, Giovanni L, Pasquale M, Alessandra M. Hepatitis C Virus Chronic infection and oral lichen planus: an Italian case-control study. Eur J Gastroenterol Hepatol. 2007 aug; 19(8):647-52.

19. Klanrit P, Thongprasom K, Rojanawatsirivej S, Theamboonlers A, Poovorawan Y. Hepatitis C virus infection in Thai patients with oral lichen planus. Oral Dis. 2003; 9(6):292-7

20. Birkenfeld S, Dreiher J, Weitzman D, Cohen AD. A study on the association with hepatitis B and hepatitis C in 1557 patients with lichen planus. J Eur Acad Dermatol Venereol. 2011 apr; 25(4):436-40.

21. Bermejo-Fenoll A, Sánchez-Siles M, López-Jornet P, Camacho-Alonso F, Salazar-Sánchez N. A retrospective clinic pathological study of 550 patients with oral lichen planus in south-eastern. Spain. J Oral Pathol & Medicine 2010; 39:491-6.

22. Tucker SC, Coulson IH. Lichen Planus is Not Associated with Hepatitis C Virus Infection in Patients from North West England. Acta Derm Venereol 1999 sep; 79:378-9.

23. De Carli JP, Souza PHC, Linden MSS, Silva SO. Líquen plano bucal como um marcador precoce de hepatite C – Revisão de Literatura Odonto 2011; 19(37): 89-97.

24. Grossmann SM, Teixeira R, de Aguiar MC, do Carmo MA. Exacerbation of oral lichen planus lesions during treatment of chronic hepatitis C with pegylated interferon and ribavirin. Eur J Gastroenterol Hepatol 2008; 20(7):702-6.

25. Schlesinger TE, Camisa C, Gay D, Bergfeld WF. Oral erosive lichen planus with epidermolytic hyperkeratosis during interferon alfa-2b therapy for chronic hepatitis C virus infection. J Am Academy Dermatol 1997; 36(6):1023-5.

26. Nagao Y, Kawaguchi T, Ide T, Kumashiro R, Sata M. Exacerbation of oral erosive lichen planus by combination of interferon and ribavirin therapy for chronic hepatitis C. Int J Mol Med 2005; 15(2):237-41.

27. Mignogna MD, Fedele S, Lo Russo L, Ruoppo E, Adamo D, Lo Muzio L. Extrahepatic manifestations of Hepatitis C virus infection: the slowly unraveling picture of oral lichen planus. J Hepatol. 2002 sep; 37(3):412-3.

28. Alavian S, Mahboobi N, Mahboobi N, Karayiannis P. Oral Conditions associated with hepatitis C virus infection. Saudi J Gastroenterol 2013; 19:245-51.

29. Halawani, M. Hepatitis C virus genotypes among patients with lichen planus in the Kingdom of Saudi Arabia. Int J Dermatol 2014; 53:171-177.

30. Mignona MD. Oral lichen planus and HCV infection: a clinical evaluation of 263 cases. Int J Dermatol 1998; 37:575-8.

31. Lucchese A. A potential peptide pathway from viruses to oral lichen planus. J Med Virol. 2015 Jun; 87:1060-5.

ABO - ASSOCIAÇÃO BRASILEIRA DE ODONTOLOGIA

EXAME PERIODONTAL SIMPLIFICADO (PSR) NA PRÁTICA CLÍNICA

Periodontal simplified examination (psr) in clinical practice

Palavras-chave: Periodontia, Diagnóstico bucal, Bolsa periodontal.

Keywords: Periodontics, Oral Diagnosis, Periodontal Pocket.

RESUMO

Este trabalho é um estudo sobre o PSR (Exame Periodontal Simplificado), onde esse índice é usado para a detecção precoce de periodontite. O PSR é um procedimento relativamente rápido e não requer muitas anotações. Neste exame o clínico observa o estado atual da gengiva (sangramento) e os processos patológicos na forma de profundidade de sondagem e perda de inserção. O objetivo do presente estudo foi avaliar o exame periodontal simplificado (PSR), diagnosticar e comparar os pacientes das clínicas Integrada e de Periodontia da UNAERP, utilizando as fichas de 316 pacientes atendidos no período de 2010 a 2013. Os resultados obtidos por esta análise demonstraram uma média de idade de 44,53±13,04 (12 a 79) anos em 164 pacientes atendidos na clínica de Periodontia e de 47,49±13,45 (entre 16 e 79) anos em 152 pacientes atendidos na clínica Integrada neste período. O diagnóstico apresentado foi: saúde periodontal em 3,04% e 2,63%; gengivite em 40,24% e 66,45%; e periodontite em 56,7% e 30,92% nas clínicas de Periodontia e Integrada respectivamente. Observou-se em todos os sextantes uma diferença estatisticamente significante, demonstrando maior comprometimento periodontal em pacientes atendidos na clínica de Periodontia ($p<0,05$). Pode-se concluir que o exame periodontal simplificado (PSR) é uma ferramenta útil no diagnóstico e avaliação dos pacientes de clínica de graduação em Odontologia.

ABSTRACT

This work is a study about PSR (Simplified Periodontal Exam), where this index is used for detection of periodontitis. The PSR is a relatively quick procedure and does not require many notes. In this examination the clinician observes the current state of the gingiva (bleeding) and pathological processes in the form of pocket depth and insertion loss. The aim of this study was to evaluate the simplified periodontal examination (PSR), diagnose and compare the patients of integrated clinical and periodontics of UNAERP using chips from 316 patients treated in the period 2010 to 2013. The results of this analysis demonstrated an average age of 44.53 ± 13.04 (12-79) years in 164 patients treated in the clinic of Periodontology and 47.49 ± 13.45 (16 to 79) years in 152 patients treated at the integrated clinic this period. The diagnosis was presented: in periodontal health 3.04% and 2.63%; gingivitis in 40.24% and 66.45%; and periodontitis in 56.7% and 30.92% in clinics Periodontics and Integrated respectively. It was observed in all sextants a statistically significant difference, demonstrating greater periodontal involvement in patients treated in clinical periodontics ($p <0.05$). It can be concluded that the simplified periodontal examination (PSR) is a useful tool in the diagnosis and evaluation of clinical patients degree in dentistry.

Rafaela Sant'Ana Pavani 1
Thaís Fantinato Trindade 2
José Carlos Dal Secco Leandrini 3
Edson Alfredo 4
Walter Martins Júnior 5
Andrea Márcia Marcaccini 6

1. Cirurgiã-dentista | E-mail: rafaela-santana@live.com
2. Cirurgiã-dentista | E-mail: thais_fantinato@yahoo.com.br
3. Mestre | E-mail: jcleandrini@gmail.com
4. Doutor | E-mail: ealfredo@unaerp.br
5. Doutor | E-mail: juniormartins3262@gmail.com
6. Doutor | E-mail: amarcaccini@hotmail.com

INTRODUÇÃO

A periodontite é uma doença inflamatória dos tecidos de sustentação do dente[1,2]. Ela é caracterizada pela perda de inserção clínica, aumento da profundidade de sondagem e sangramento a sondagem. O biofilme acumulado causa inflamação localizada na gengiva e em seguida, é colonizado por bactérias anaeróbias que aumentam a inflamação e ativam os neutrófilos. As metaloproteinases levam à destruição dos tecidos e agravam a perda de inserção e a profundidade de sondagem, tendo como consequência o aumento da colonização anaeróbia e destruição dos tecidos moles, perda de osso alveolar e perda do dente[1].

Os índices periodontais são métodos simples e confiáveis que auxiliam os clínicos e pesquisadores na avaliação da saúde periodontal atual de seus pacientes e no prognóstico de tratamentos periodontais[3,4]. Em 1978, a Organização Mundial de saúde (OMS) desenvolveu o índice periodontal comunitário de necessidades de tratamento (CPITN), para ajudar no exame periodontal simplificado de pacientes[5].

Em 1992, a American Dental Association (ADA) desenvolveu juntamente com a Academia Americana de Periodontologia (AAP) um novo índice periodontal denominado de Exame Periodontal Simplificado (PSR – Periodontal Screening and Recording) que é um sistema que permite o exame das estruturas periodontais de uma forma simples e rápida, sendo eficaz no diagnóstico e avaliação da severidade da doença periodontal, proposto para qualquer tratamento odontológico e também nas revisões de manutenção[6]. Este sistema visa triar pacientes que necessitam de um exame mais detalhado, para que desta forma agilize o trabalho dentro do consultório particular[7], podendo também ser utilizado em pesquisas clínicas de forma individualizada[8,9].

O uso da sonda periodontal visa detectar, medir e avaliar, de maneira fiel, a progressão da doença periodontal. O diagnóstico da doença periodontal é realizado pela somatória do exame clínico periodontal, anamnese, exame radiográfico, observação da presença de inflamação por meio do índice de sangramento gengival e índice de sangramento à sondagem. A perda de inserção e o sangramento à sondagem são utilizados para estimar a gravidade da inflamação e a resposta ao tratamento empregado[10]. Sendo assim, a inflamação gengival, sangramento, cálculo e profundidade de sondagem demonstram claramente o comprometimento periodontal nos pacientes[11].

PROPOSIÇÃO

O objetivo do presente estudo foi avaliar o exame periodontal simplificado (PSR), diagnosticar e comparar os pacientes das clínicas Integrada e de Periodontia da UNAERP, utilizando as fichas dos pacientes atendidos no período de 2010 a 2013.

MATERIAL E MÉTODOS

Neste estudo, foram observados e analisados as fichas clínicas e os índices de PSR (Exame Periodontal Simplificado) anotados pelos alunos de graduação nas clínicas Integrada e de Periodontia do curso de Odontologia da Universidade de Ribeirão Preto – UNAERP, no período entre 2010 e 2013. Todas as fichas clínicas dos pacientes foram solicitadas à Universidade e os dados coletados, transferidos para as fichas de anotação.

Os dados referentes a doenças sistêmicas relacionadas a presença da doença periodontal e também o hábito de fumar foram anotados conforme explicitado nas fichas clínicas destes pacientes, conforme recomendação da Academia Americana de Periodontia (2000)[12].

A avaliação foi conduzida em concordância com as normas e diretrizes de pesquisas envolvendo seres humanos, após aprovação pelo Comitê de Ética em Pesquisa com Seres Humanos UNAERP (aprovado CAAE 30806614.1.0000.5498). Por se tratar de avaliação de fichas já anotadas previamente, foram consideradas as assinaturas do termo de consentimento que todo paciente faz ao iniciar tratamento odontológico na UNAERP.

Todos os alunos das disciplinas de Periodontia e clínica Integrada no período de 2010 a 2013 receberam treinamento teórico e prático durante as atividades de rotina do curso de graduação para avaliação do PSR nos pacientes em tratamento na clínica da faculdade. A sonda periodontal tipo 621 da OMS, recomendada pela ADA (American Dental Association) e AAP (American Academy of Periodontology) faz parte dos intrumentais utilizados rotineiramente nestas clínicas (Fig. 1).

Esta sonda apresenta uma esfera de 0,5 mm de diâmetro em sua extremidade e uma faixa colorida entre as medidas de 3,5 mm e 5,5 mm que permite a identificação de bolsas nessa faixa de profundidade, além de ranhuras nas marcações de 8,5 e 11,5 mm.

Na ficha clínica dos pacientes atendidos rotineiramente na UNAERP, há uma ficha específica para anotação do PSR, onde se divide a boca em seis sextantes compreendendo os dentes 18-14; 13-23; 24-28; 38-34; 33-43 e 44-48 e as medições são realizadas percorrendo-se o sulco gengival de todos os dentes com a sonda em uma posição paralela ao longo eixo dos dentes, sendo o maior escore do sextante anotado seguindo os códigos listados na Tabela 01 e de acordo com os códigos demonstrados nas figuras 2 e 3.

Figura 1 – Sonda WM PCP 15/11,5 (WHO modificada), com uma esfera na ponta (0,5 mm), uma faixa colorida (3,5 a 5,5 mm) e duas marcações (em 8,5 mm e 11,5 mm) utilizada para avaliação de PSR.

Tabela 01. Códigos e necessidade de tratamento do índice do Exame Periodontal Simplificado (Periodontal Screening Recording – PSR) adaptado de WOLF & HASSELL, 2008.

Esta anotação sempre foi importante para os alunos (futuros cirurgiões-dentistas), porque em casos onde se tem os códigos PSR 3 e 4, se faz necessário um completo e minucioso exame das estruturas periodontais (um exame periodontal completo) e radiografias periapicais para que sejam observados maiores detalhes do caso clínico em questão. O exame periodontal completo é utilizado para avaliar os dentes individualmente, enquanto o PSR avalia o sextante.

Após a coleta dos dados gerais dos pacientes, como nome, idade e gênero, foram coletados dados a respeito da saúde sistêmica e hábito de fumar. Além disso, a ficha de anotação desta pesquisa contém um quadro onde deveriam ser marcados os dados referentes ao PSR dos pacientes examinados no período.

Foram analisados os dados de idade e gênero, a distribuição do índice PSR entre os pacientes examinados, seguindo protocolo estabelecido por SANTOS-JUNIOR et al. (2002)[13]. Em sequência foi avaliado o diagnóstico periodontal destes pacientes, entre saúde, gengivite e periodontite.

A análise estatística foi realizada observando os critérios de normalidade. Posteriormente, cada questionamento recebeu análise estatística apropriada, levando-se em consideração o nível de significância de 5%. Para análise intra-grupos foi utilizado o teste ANOVA e entre grupos foi aplicado o teste t não pareado.

Tabela 01. Códigos e necessidade de tratamento do índice do Exame Periodontal Simplificado (Periodontal Screening Recording – PSR) adaptado de WOLF & HASSELL, 2008.

Códigos do PSR		Necessidade de tratamento PSR	
0	Sem sangramento Sem cálculo Faixa da sonda 100% visível	0	Somente tratamento preventivo
1	Sangramento Sem cálculo ou restaurações com defeito Faixa da sonda 100% visível	1	Instrução de higiene bucal Remoção de biofilme dental e resíduos
2	Sangramento Cálculo Faixa da sonda 100% visível		Instrução de higiene bucal Remoção subgengival de biofilme e cálculo
3	Faixa da sonda parcialmente visível Profundidade de sondagem de 3,5 a 5,5mm	3	Instrução de higiene bucal Remoção subgengival de biofilme e cálculo + Exame periodontal completo e radiografias (possível encaminhamento ao especialista)
4	Faixa da sonda não é visível Profundidade de sondagem maior que 6mm	4	Instrução de higiene bucal Remoção subgengival de biofilme e cálculo + Exame periodontal completo e radiografias + Tratamento mais extensivo, possivelmente cirúrgico (encaminhamento ao especialista)

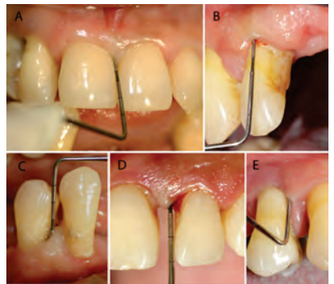

Figura 2 – Fotos representativas dos códigos do PSR (Exame Periodontal Simplificado). (A) Código 0; (B) código 1; (C) código 2; (D) código 3; e (E) código 4.

Figura 3 – Fotos representativas de situações clínicas apresentadas durante o PSR (Exame Periodontal Simplificado) que devem ser anotadas como *: (A) recessão gengival; (B) mobilidade dentária; (C) envolvimento de furca; (D) envolvimento mucogengival.

RESULTADOS

Foram avaliados os dados das fichas de 332 pacientes. A anamnese destes indivíduos foi analisada, inclusive descrevendo as características de saúde geral, saúde bucal e hábitos dos pacientes. Uma característica muito recorrente foi a presença de bruxismo ou briquismo presente nestas fichas. Havia alguns indivíduos fumantes e outros diabéticos. Um hábito parafuncional muito comum foi o de morder lábio, bochechas e objetos, o que demonstra uma característica desta população. As anotações de PSR das fichas foi restrita a um certo período de tempo, porém 88 indivíduos desta amostra eram pacientes a longo prazo da universidade e seus dados não foram utilizados no estudo. Das 332 fichas de PSR no período de 2010 a 2013, apenas 16 não possuíam PSR em suas fichas e por isso foram excluídos do presente estudo. Ao final, foram obtidos dados de 316 pacientes, que receberam análise que será descrita a seguir.

Os pacientes da clínica de Periodontia totalizaram 164 fichas, enquanto os da clínica Integrada totalizaram 152 fichas clínicas, que foram avaliados quanto ao gênero, a idade e o diagnóstico periodontal, a partir dos dados do PSR.

No parâmetro gênero destes indivíduos, os pacientes da clínica Integrada foram divididos nesta amostragem em 91 indivíduos do gênero feminino e 61 do gênero masculino; e os pacientes da clínica de Periodontia estavam divididos em 102 do gênero feminino e 62 do gênero masculino (Fig 4).

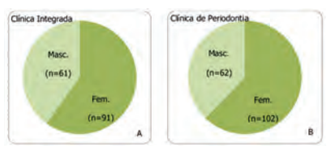

Figura 4 – Gráfico de dados de gênero das clínicas Integrada (A) e de Periodontia (B).

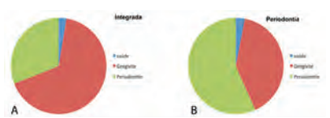

Figura 5. Gráfico representativo dos resultados do parâmetro idade dos pacientes avaliados neste estudo.

Quando a idade foi analisada (Fig 5), observou-se que os pacientes atendidos na clínica Integrada apresentavam a faixa etária entre 16 e 79 anos, com média de 47,49±13,45 anos, enquanto os pacientes que foram atendidos na Periodontia estavam entre 12 e 79 anos e média de 44,53±13,04 anos de idade quando foi realizado o PSR (p=0,0482).

O diagnóstico das doenças periodontais destes indivíduos foi avaliado a partir dos dados do PSR. A figura 6 demonstra os resultados do diagnóstico de saúde, gengivite ou periodontite nos pacientes analisados nas duas clínicas avaliadas.

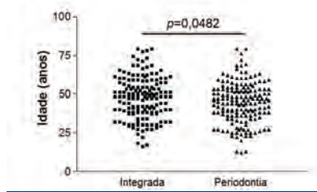

Figura 6. Gráfico de diagnóstico das doenças periodontais apresentadas nos pacientes atendidos durante o periodo avaliado. (A) Perfil dos pacientes da Clínica Integrada e (B) diagnóstico dos pacientes da Clínica de Periodontia.

O diagnóstico clínico periodontal dos pacientes atendidos na clínica Integrada eram de 04 pacientes com saúde periodontal (2,63%), 101 pacientes apresentavam gengivite (66,45%) e 47 pacientes tinham periodontite (30,92%). Quando os dados de diagnóstico da clínica de Periodontia foram avaliados, observou-se 05 pacientes com saúde periodontal (3,04%), 66 indivíduos com gengivite (40,24%) e 93 pacientes com periodontite (56,70%).

Após a avaliação global de cada paciente, partiu-se para a avaliação dos sextantes de cada indivíduo, demonstrados nas figuras 7 e 8, referentes

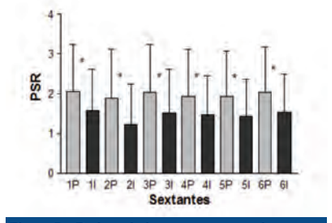

Figura 7 – Dados relativos aos sextantes dos pacientes atendidos na Clínica de Periodontia.

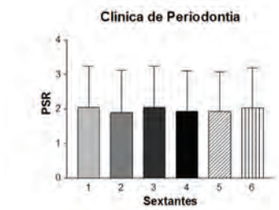

Figura 8 – Dados relativos aos sextantes dos pacientes atendidos na Clínica Integrada.

respectivamente a clínica de Periodontia e clínica Integrada.

Na clínica de Periodontia foi observado que os dados de 11 indivíduos no sextante 1 estavam ausentes, indicando que os dentes já haviam sido extraídos. Neste mesmo primeiro sextante, observou-se a presença de asterisco em 19 indivíduos, indicando presença de mobilidade, envolvimento de furca ou recessão gengival acima de 2 mm nesta área. A média de comprometimento periodontal foi de 2,046±1,199. No sextante 2, o número de ausência de dados foi de 10 e o número de asteriscos foi de 23, com média de comprometimento de 1,896±1,227. No sextante 3, havia 9 ausentes e 23 com asterisco, com média de 2,039±1,2. No sextante 4, observou-se 9 ausentes e 24 com asterisco e média de 1,923±1,182. No sextante 5 pode-se obter 1 ausente e 25 com asterisco, com média de 1,926±1,152. No sextante 6, observou-se ausência de dentes em 7 indivíduos e 23 com asterisco, com média de 2,025±1,16.

Na clínica Integrada foi observado que os dados de 19 indivíduos no sextante 1 estavam ausentes, indicando que os dentes já haviam sido extraídos. Neste mesmo primeiro sextante, observou-se a presença de asterisco em 17 indivíduos, indicando presença de mobilidade, envolvimento de furca ou recessão gengival acima de 2 mm nesta área. A média de comprometimento periodontal foi de 1,586±1,023. No sextante 2, o número de ausência de dados foi de 21 e o número de asteriscos foi de 9, com média de comprometimento de 1,221±1,01. No sextante 3, havia 18 ausentes e 15 com asterisco, com média de 1,522±1,088. No sextante 4, observou-se 14 ausentes e 20 com asterisco e média de 1,464±0,9902. No sextante 5 pode-se obter 1 ausente e 16 com asterisco, com média de 1,437±0,9207. No sextante 6, observou-se ausência de dentes em 15 indivíduos e 17 com asterisco, com média de 1,533±0,9475.

Após análise destes dados, procurou-se realizar análise estatística comparativa entre as clínicas Integrada e de Periodontia, visto que entre os sextantes da mesma clínica, não houve diferença estatisticamente significante. Os resultados da comparação podem ser observados na figura 9.

Comparando os sextantes entre os pacientes atendidos na clínica de Periodontia e na clínica Integrada, foi observado que em todos os sextantes houve diferença estatisticamente significante ($p<0,05$), representados pelo asterisco no gráfico (figura 9).

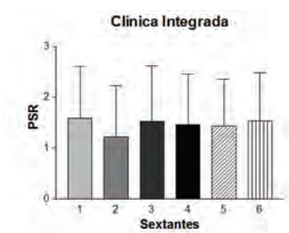

Figura 9 – Dados relativos a todos os sextantes dos pacientes atendidos na Clínica Integrada (I) e de Periodontia (P) (* quando $p<0,05$).

DISCUSSÃO

Existem poucos estudos avaliando as características periodontais de pacientes atendidos nas clínicas de Periodontia ou Integrada de Faculdades de Odontologia no Brasil. O método de exame periodontal simplificado (PSR) foi descrito apenas em 1992 sendo um método pouco utilizado nos cursos de Odontologia do nosso país.

O PSR é uma ferramenta simples, rápida e de baixo custo para o registro da condição periodontal do paciente. O PSR não tem a intenção de substituir o exame periodontal completo, pois é uma técnica para triagem periodontal com o objetivo de classificar a doença periodontal e que visa determinar se será necessário um exame periodontal detalhado e avaliação da inserção e profundidade de sondagem [14,15]. Pode-se destacar os fatores limitantes de tal exame, como por exemplo a subestimação da presença de periodontite, quando se tem recessão gengival como sequela da doença já tratada ou consequência de perda avançada de inserção, demonstrando PSR de gengivite. Também pode ocorrer superestimação da presença de periodontite, quando se tem hiperplasia gengival, demonstrando o escore de PSR interpretado como periodontite e na verdade não há presença de bolsa verdadeira. Nestes casos específicos de subestimação e superestimação, o examinador deve estar atento e fazer uma análise crítica do resultado, considerando o histórico do paciente como fator chave para o fechamento do diagnóstico.

O teste é dicotômico, mas a interpretação do teste é realizada criticamente e baseada no conhecimento adquirido pela análise de anamnese, exame radiográfico e observação clínica. Por esse motivo, a disciplina de Periodontia da UNAERP optou por utilizá-lo, por considerar que tais exceções contribuem no aprendizado e avaliação crítica para formação de novos profissionais. Outra justificativa para a sua utilização na prática diária de cirurgiões dentistas é que

após realizado o tratamento periodontal básico, o exame realizado por PSR pode demonstrar rápida e efetivamente a classificação de cada sextante tratado, direcionando o profissional à terapia adequada na área. O exame periodontal completo é muito eficiente para detecção de pequenas modificações na classificação dos pacientes tratados, porém, estas pequenas alterações são mais importantes do ponto de vista experimental em pesquisas clínicas.

O presente estudo avaliou os dados dos pacientes atendidos no período de 2010 a 2013 para demonstrar que os alunos de graduação estavam aptos a realizar este procedimento com desenvoltura. Frente aos resultados obtidos por este estudo, observados nas figuras 5 e 6, pode-se supor que a clínica de Periodontia recebe um perfil de paciente mais adequado ao controle e tratamento da periodontite (descontaminação radicular) enquanto a clínica Integrada recebe um perfil de pacientes direcionado ao controle da inflamação (tratamento da gengivite, com instrução de higiene bucal e terapia periodontal de suporte). Apesar desta observação, não se pode afirmar que há uma diferença tão discrepante quando se analisa os resultados separadamente, como visto nas figuras 8 e 9. Mas, quando se faz uma análise mais detalhada dos dados apresentados na figura 10, pode-se observar que há uma diferença estatisticamente significante para cada sextante analisado, o que reforça a diferença entre as clínicas analisadas.

Ao contrário do que foi observado por Dourado e Rapp (2004)[14], que encontrou maior prevalência de código 2 em seus pacientes, este estudo demonstrou maior quantidade de código 1 nos pacientes da clínica Integrada e código 3 nos pacientes da clínica de Periodontia.

O estudo demonstrou que o PSR pode ser utilizado no diagnóstico inicial e também para reavaliação do tratamento executado, visto que 88 pacientes desta amostra tiveram tratamento realizado previamente ao período do estudo na UNAERP. O PSR também é uma ferramenta útil para avaliar grávidas com risco de parto prematuro devido a presença de doença periodontal, assim como foi utilizado por Lima et al. (2005)[16], que verificou que 100% das mulheres examinadas em seu estudo apresentaram algum problema gengival, tendo a maior prevalência de código 2 e *.

Este estudo revelou uma ampla faixa etária, de 12 a 79 anos de idade, entre os pacientes atendidos por estas duas clínicas no curso de graduação em Odontologia, diferenciando-se de um estudo que analisou pacientes de clínica Integrada[17], cuja faixa etária variou de 19 a 61 anos de idade, mas este trabalho foi muito semelhante em termos de idade aos dados de outro estudo[18], com faixa etária de 10 a 82 anos de idade. Estes dados demonstram que há uma grande variabilidade entre os estudos, dificultando a comparação.

A preocupação com a saúde do periodonto na clínica Integrada se deve aos procedimentos protéticos que serão realizados posteriormente nestes indivíduos[13,19]. Por isso, os aspectos de saúde e gengivite apresentados pelos pacientes atendidos na clínica Integrada da UNAERP neste período de estudo demonstram esta preocupação em ter dentes com suporte periodontal saudável ou com inflamação superficial antes da reabilitação protética destes pacientes. Portanto, o exame periodontal simplificado utilizado neste estudo pode ser uma ferramenta útil na avaliação e diagnóstico das doenças periodontais não apenas por especialistas em Periodontia, mas também aos cirurgiões dentistas que não tenham uma formação academica voltada para esta especialidade, auxiliando os métodos convencionais utilizados até o momento por ser considerado mais simples e rápido. Pode ser uma ferramenta muito útil quando se tem como objetivo o tratamento reabilitador protético do caso clínico e também para simplificação do atendimento em pacientes com problemas sistemicos. Este estudo foi realizado para lançar o desafio para que o exame periodontal simplificado (PSR) seja mais difundido e realizado nos consultórios odontológicos e na rede publica de atendimento à população e para que novos estudos sejam realizados visando sua incorporação entre os exames mais utilizados para diagnóstico clínico periodontal.

CONCLUSÃO

De acordo com o que foi proposto realizar e observando a literatura disponível, parece sensato concluir que:

a) Os pacientes da clínica de Periodontia necessitam de tratamento periodontal complexo, devido a presença de periodontite na maioria dos pacientes desta clínica;

b) Os pacientes da clínica Integrada necessitam de tratamento periodontal básico reforçando a instrução de higiene bucal por parte dos pacientes previamente a procedimentos restauradores e protéticos;

c) Os pacientes da clínica de Periodontia têm maior comprometimento das estruturas periodontais comparativamente com os pacientes atendidos na clínica Integrada no periodo de 2010 a 2013 na UNAERP.

REFERÊNCIAS

1. Fuggle NR, Smith TO, Kaul A, Sofat N. Hand to mouth: a systematic review and meta-analysis of the association between rheumatoid arthritis and periodontitis. Front Immunol. 2016 Mar; 7(80).

2. Penoni DC, Leão ATT, Fernandes TM, Torres SG. Possíveis ligações entre a osteoporose e a doença periodontal. Rev Bras Reumatol. 2016 Feb; In press.

3. Villalba JP, Madureira PR, Fernandez RAC. Avaliação de um programa de higiene bucal em estudantes universitários. Rev Inst Ciênc Saúde. 2005 jan-mar; 23(1): 53-9.

4. Oliveira LR. Exame clínico dos pacientes com doença periodontal. [Acesso em 12 Ago 2013]. Disponível em: http://lucinei.wikispaces.com

5. Medeiros UV, Rocha DS. Estudo epidemiológico da doença periodontal em pacientes adolescentes e adultos. UFES Rev Odontol. 2006 mai-ago; 8(2): 19-28.

6. Khocht A, Zohn H, Deasy M, Chang KM. Screening for periodontal disease: radiographs vs. PSR. JADA. 1996 Jun; 127(6): 749-56.

7. Santos FA, Bremm LL, Justo FR, Barth E. Registro periodontal simplificado (PSR): um método rápido e simples de avaliação periodontal. Arq Ciênc Saúde. 1998 jan-abr; 2(1): 103-9.

8. Alves RT, Ribeiro RA. Associação entre doença periodontal materna e nascimento de bebês prematuros e de baixo peso. Braz Oral Res. 2006 Abr; 20(4): 318-23.

9. Raslan SA, Cortelli SC, Silva MDP, Cortelli JR. Avaliação clínica e radiográfica de indivíduos diagnosticados com periodontite crônica e tratados com minociclina subgengival. Revista Periodontia. 2010 Abr; 20(4): 44-50.

10. Gupta MN, Rath CSK, Lohra MP. Comparative evaluation of accuracy of periodontal probing depth and attachment levels using a Florida probe versus traditional probes. Med J Armed Forces Índia. 2015 Oct; 71(4): 352-8.

11. Souza CRD, Libério SA, Guerra RNM, Monteiro S, Silveira EJD, Pereira, ALA. Avaliação da condição periodontal de pacientes renais em hemodiálise. Rev Assoc Med Bras. 2005 Oct; 51(5): 285-9.

12. American Academy of Periodontology (AAP). Parameter on comprehensive periodontal examination. J Periodontol. 2000 May; 71(5): 847-8.

13. Santos-Júnior GC, Barnabé W, Rubo JH, Greghi SLA. Avaliação periodontal simplificada (PSR) em pacientes indicados para tratamento protético. Rev Fac Odontol Bauru. 2002 Feb; 10(2): 113-7.

14. Dourado VC, Rapp GE. Triagem periodontal através do PSR em estudantes de Odontologia da Universidade Federal da Bahia. Rev da ABENO. 2004 Jan; 4(1): 42-7.

15. Carneiro SDRM, Pardim DEA, Gomes CAM, Noronha DMF, Mota OML, Lima DLF. Comparação interavaliadores do registro periodontal simplificado. Braz J Periodontol. 2015 Mar; 25(3): 21-5.

16. Lima LL, Rodrigues MCA, Lopes, FF, Pereira AFV, Pereira ALA, Alves CMC. Levantamento em saúde bucal de gestantes de São Luís-MA: Análise da condição periodontal e necessidade de tratamento. RPE. 2005 Abr; 2(4): 17-22.

17. Montandon AAB, Rosell FL, Santos AP. Alteração do registro periodontal simplificado (Periodontal screening and recording- PSR) em pacientes submetidos a tratamento clínico integrado. Rev Facul Odontol Passo Fundo. 2005 Jan; 10(1): 52-6.

18. Rapp GE, Carvalho EMC, Tunes UR. O uso do PSR na avaliação de pacientes periodontais. Rev ABO Nac. 1997 Jun; 5(6): 325-8.

19. Carreiro AFP, Bezerra CFR, Amaral BA, Piuvezam G, Seabra EG. Aspectos biomecânicos das próteses parciais removíveis e o periodonto de dentes suporte. R. Periodontia. 2008 Mar; 18(1): 105-13.

ABO - ASSOCIAÇÃO BRASILEIRA DE ODONTOLOGIA
Exame periodontal simplificado (psr) na prática clínica

O CÂNCER BUCAL NA PERSPECTIVA DOS PACIENTES USUÁRIOS DE UMA CLÍNICA-ESCOLA DE ODONTOLOGIA.

The oral cancer perspective of dentistry clinics patients.

Palavras-chave: Conhecimento. Câncer de boca. Diagnóstico. Prevenção. Controle.

Keywords: Knowledge. Oral cancer. Diagnosis. Prevention, Control.

RESUMO

O objetivo do estudo foi identificar os fatores predisponentes do câncer bucal juntamente com os hábitos de higiene praticados pelos pacientes atendidos em Clínica-Escola de Odontologia. Métodos: estudo quantitativo realizado por meio de questionário buscou o conhecimento sobre o câncer de boca dos pacientes com idade ≥18 anos, de ambos os sexos, que frequentaram uma clínica odontológica. Foi realizada análise estatística descritiva e aplicado o teste de Spearman. Resultados: participaram do estudo 203 voluntários, sendo predominantemente mulheres com idade mediana de 41 anos. Com relação aos fatores de risco, notou-se que a maioria dos participantes não fumava tão pouco consumiam bebida com teor alcóolico. Sobre a higiene bucal, afirmaram escovar os dentes (97,5%) e a língua (81,8%). Com relação a prevenção, mais da metade dos participantes não faziam o autoexame da boca, além de nunca terem ouvido falar do procedimento. Os respondentes também revelaram o desconhecimento sobre a definição do que seja o câncer de boca, porém apostam na cura do mesmo. Conclusão: os pacientes participantes não integravam o perfil de risco para o câncer de boca mas desconheciam a doença.

ABSTRACT

The aim of the study was to identify predisposing factors of oral cancer along with the hygiene practiced by patients at Dental School Clinic. Methods: A quantitative study using a questionnaire sought the knowledge of oral cancer patients ≥18 years of age, of both sexes, who attended a dental clinic. Descriptive statistical analysis was carried out and applied the Spearman test. Results: 203 volunteers participated in the study, being predominantly women with a median age of 41 years. With regard to risk factors, it was noted that most participants did not smoke as little consumed beverage with alcohol content. On oral hygiene, said brushing teeth (97.5%) and language (81.8%). With regard to prevention, more than half of the participants were not self-examination of the mouth, and have never heard of the procedure. Respondents also revealed the lack of knowledge about the definition of what is oral cancer, but betting on the cure of it. Conclusion: Participants patients not part of the risk profile for oral cancer but were unaware of the disease.

Fabiano de Sant'Ana dos Santos 1
Marcos Elias Barbosa Gama Junior 2
Rhaysla Domingues 3
Sabrina Luzia Caetano 4
Fábio Luiz Ferreira Scannavino 5
Alex Tadeu Martins 6

1. Cirurgião-Dentista. Professor Doutor do Curso de Odontologia do Centro Universitário da Fundação Educacional de Barretos (UNIFEB), São Paulo. | fss@uol.com.br
2. Aluno do Curso de Odontologia do Centro Universitário da Fundação Educacional de Barretos (UNIFEB), São Paulo. | marcosgamahlk@yahoo.com.br
3. Aluna do Curso de Odontologia do Centro Universitário da Fundação Educacional de Barretos (UNIFEB), São Paulo. | fss@uol.com.br
4. Estaticista. Professora Doutora do Curso de Pós-Graduação, Nível Mestrado Profissionalizante, Área de Concentração em Periodontia do Centro Universitário da Fundação Educacional de Barretos (UNIFEB), São Paulo. | sabrinalcaetano@gmail.com
5. Cirurgião-Dentista. Professor Doutor do Curso de Odontologia do Centro Universitário da Fundação Educacional de Barretos (UNIFEB), São Paulo. | flscannavino@gmail.com
6. Cirurgião-Dentista. Professor Doutor do Curso de Odontologia e Curso de Pós-Graduação, Nível Mestrado Profissionalizante, Área de Concentração em Periodontia do Centro Universitário da Fundação Educacional de Barretos (UNIFEB), São Paulo. | alex@feb.br

INTRODUÇÃO

O câncer de boca é uma doença complexa e de etiologia multifatorial. Esta malignidade também é conhecida pelos seguintes sinônimos: carcinoma de células escamosas ou carcinoma epidermóide ou espinocelular, representando mais de 90% de todos os tumores que acomete a cavidade bucal e os lábios, conforme dados brasileiros do Instituto Nacional de Câncer (2015)[1]. Esta malignidade é um problema de saúde importante e representa cerca de 4% de todos os cânceres em todo o mundo, estima-se que deverão ocorrer 275.000 novos casos por ano[2]. No Brasil, estimou-se 14.170, sendo 9.990 homens e 4.180 mulheres, sendo o quinto mais incidente em homens e o sétimo nas mulheres. É considerado um grave problema de saúde pública no Brasil, nos países em desenvolvimento e até mesmo nos países desenvolvidos[1-3].

Sabe-se que o câncer de boca é mais frequente em homens acima dos 40 anos de idade com hábitos de fumar, ingerir bebidas alcoólicas e a exposição diária aos raios solares[1,3]. Outros fatores como higiene bucal precária e uma dieta pobre em proteínas, vitaminas e minerais e rica em gorduras também sugerem favorecer o aparecimento desta doença[4]. O diagnóstico do câncer de boca é fácil, entretanto, fatores como o desconhecimento da população e o despreparo do cirurgião-dentista e outros profissionais de saúde sugerem ser uma combinação nefasta que culmina nas altas taxas de diagnóstico tardio desta malignidade[5-7].

O prognóstico do câncer de boca depende muito do estágio de desenvolvimento que a lesão se encontra[3,8]. Em termos preventivos, informar a população sobre esta doença, preparar a população para o autoexame da boca e os cursos de odontologia formar profissionais capacitados para diagnosticar o câncer de boca precocemente parece ser uma estratégia de saúde pública viável para melhor compreensão e controle desta malignidade[9,10]. Pesquisas que relacionam o conhecimento do câncer de boca de uma população leiga não é muito frequente[4,7]. Na literatura, pode-se considerar que estudos desta natureza são mais direcionados à profissionais da área de saúde[4,11,12]. Sendo assim, o objetivo do estudo foi identificar os fatores predisponentes do câncer bucal juntamente com os hábitos de higiene praticados pelos pacientes atendidos em Clínica-Escola de Odontologia

MATERIAL E MÉTODOS

Estudo quantitativo realizado por meio de questionário buscou o conhecimento sobre o câncer de boca dos voluntários que frequentaram as clínicas odontológicas do Curso de Odontologia do Centro Universitário da Fundação Educacional de Barretos, UNIFEB, no período de agosto de 2013 a junho de 2014. A pesquisa foi aprovada pelo Comitê de Ética em Pesquisa do Centro Universitário da Fundação Educacional de Barretos, sob protocolo CAAE n.o 372.056. Foi obtido de todos os participantes do estudo o Termo de Consentimento Livre e Esclarecido. O critério de inclusão na pesquisa foi o participante ter idade igual ou maior que 18 anos, de ambos os sexos e sem distinção de grupo étnico. Para coleta de dados foi utilizado um questionário composto por questões fechadas e estruturadas, dirigidas a obtenção de informações referentes ao objetivo da pesquisa. As entrevistas para preenchimento do questionário foi feita por um avaliador, mediante uso da técnica de entrevista estruturada e em um ambiente reservado, a fim de evitar a exposição e constrangimento do paciente. A entrevista aconteceu individualmente na sala do serviço social das clínicas odontológicas. O entrevistador se apresentou e informou que os dados são sigilosos e que não comprometerão o atendimento do paciente pela disciplina em que estiver sendo tratado. Todos os dados foram anotados nas próprias fichas que contêm os questionários e permaneceram de posse do pesquisador responsável. Os dados obtidos foram registrados em fichas individuais e, posteriormente, digitados para análise no aplicativo Microsoft Excel®. Realizou-se análise estatística descritiva e o teste de correlação não paramétrica de Spearman para interpretação de relação de variáveis abordadas na pesquisa.

RESULTADOS

Para exposição dos resultados e buscando conhecer a população estudada sobre o conhecimento do câncer de boca, os pesquisadores decidiram apresentar primeiramente, os dados demográficos contidos na Tabela 1.

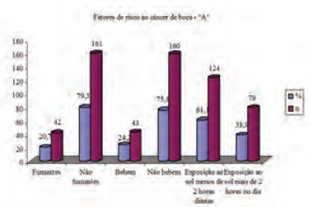

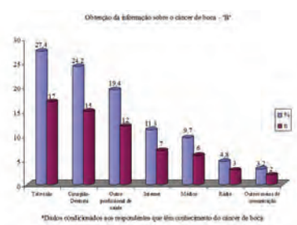

Os Gráficos 1 A e B demonstram os dados relacionados aos fatores de riscos da população pesquisada. Os

Tabela 1. Dados demográficos informados pelos voluntários da pesquisa. Barretos, 2014.

Variável	Categoria	Total
N.o de participantes		203
Mediana idade		41
Sexo	Masculino	61 (30%)
	Feminino	142 (70%)
Etnia	Branca	120 (59,1%)
	Parda	46 (22,7%)
	Negra	37 (18,2%)
Escolaridade	Analfabeto	5 (2,5%)
	Fundamental	79 (38,9%)
	Médio	94 (46,3%)
	Superior	25 (12,3%)
Renda mensal	Menos de 1 salário	42 (20,7%)
	1 salário	103 (50,7%)
	2 ou mais salários	58 (28,6%)

Gráficos 2 A e B apresentam os dados relacionados ao conhecimento e a obtenção de informações sobre o câncer de boca. A correlação de Spearman entre conhecimento do câncer de boca e a escolaridade dos participantes não apresentou dependência (r= - 0,547). A correlação de independência (r= - 0,190) foi observada entre o conhecimento desta doença e a faixa etária dos participantes. O conhecimento do câncer de boca e o gênero apresentou correlação de dependência (r= 0,444).

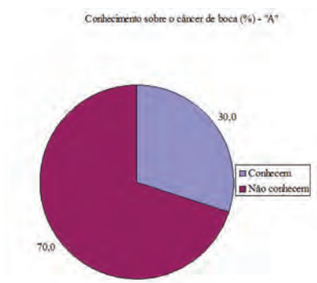

Com relação a higiene bucal dos entrevistados, 97,5% (n=198) escovam os dentes 81,8% (n=166) a língua. Quanto ao autoexame bucal, 70,9% (n=144) nunca receberam informações do cirurgião-dentista de como fazê-lo, 29,1% (n=59) responderam que já receberam tais informações, 55,7% (n=113) não fazem o autoexame da boca; 44,3% (n=90) fazem o autoexame, dentre estes, 47,8% (n=43) responderam que a frequência da realização é diária.

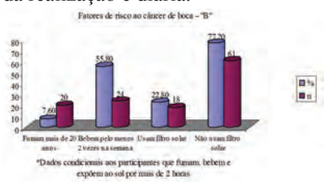

Os Gráficos 2 A e B apresenta dados relacionados com a sabedoria do câncer de boca e, entre os que conhecem a doença, como obtiveram a informação.

Cento e oitenta e dois (89,7%) participantes do estudo têm o conhecimento da cura do câncer de boca e 21 (10,3%) desconhecem a cura. Quando perguntados sobre o que fariam se encontrassem manchas brancas, vermelhas ou negras em sua boca, 57,6% (n=117) responderam que procurariam um cirurgião-dentista, 21,2% (n=43) um médico, 9,9% (n=20) um dentista se tivessem dor, 5,9% (n=12) procurariam um médico se tivessem dor, 5,4% (n=11) não tomariam providência. Quando questionados sobre, o que fariam se encontrassem uma lesão que não causa dor e não regrida em 7 dias em sua boca, 48,8% (n=99) responderam que procurariam o cirurgião-dentista, 38,4% (n=78) o médico, 3% (n=6) o cirurgião-dentista se tivessem dor, 4,9% (n=10) procurariam um médico se tivessem dor, 4,9% (n=10) não tomariam providências.

Sobre o que fariam se encontrassem nódulos inchados em sua cabeça e pescoço, 6,4% (n=13) responderam que procurariam um cirurgião-dentista, 83,7% (n=170) um médico, 2% (n=4) um cirurgião-dentista se tivessem dor, 3,9% (n=8) procurariam um médico se tivessem dor, 3,9% (n=8) não tomariam providência. Questionados sobre, o que fariam se notasse uma lesão em seus lábios que não regrida em até 7 dias, 28,6% (n=58)

responderam que procurariam um cirurgião-dentista, 58,1% (n=118) um médico, 1,5% (n=3) um dentista se tivessem dor, 5,9 (n=12) um procurariam um médico se tivessem dor, 5,9% (n=12) não tomariam providência. Quando perguntados sobre, o que você faria se notar sangue em sua saliva, 51,2% (n=104) responderam que procurariam um cirurgião-dentista, 35,5% (n=72) um médico, 3,4% (n=7) um cirurgião-dentista se tivessem dor, 4,9% (n=10) um médico se tivessem dor, 4,9% (n=10) não tomariam providência. Quanto ao ressecamento labial, 50,7% (n=103) apresentaram os lábios ressecados, 26,6% (n=54) não apresentam, 22,7% (n=46) responderam que às vezes os seus lábios se encontram ressecados.

DISCUSSÃO

A relevância do presente estudo foi conhecer o nível de conhecimento sobre o câncer de boca de uma população que realizou tratamento odontológico em um curso de odontologia. Os resultados apontaram a predominância da participação na pesquisa das mulheres. A mediana da idade foi de 41 anos e quase dois terços dos entrevistados eram leucodermas. No que se refere aos fatores de riscos para o desenvolvimento do câncer de boca, notou-se que a maioria dos voluntários não fazem uso de álcool e tabaco. Os dados descritos na presente pesquisa são concordantes com os achados de um estudo realizado com 731 pessoas no interior de São Paulo, principalmente com relação ao tabagismo e etilismo[4]. Um estudo com 543 participantes demonstrou o conhecimento de uma população asiática sobre a relação direta do fumo e do alcoolismo[7]. A relação do aparecimento do câncer de boca em populações tabagistas e o etilistas já está bem esclarecida na literatura[3,6,8]. Os dados acima sugerem que a população inquirida neste estudo não se enquadra no perfil de risco para desenvolver o câncer de boca, uma vez que está doença é mais frequente em homens com faixa etária acima de 40 anos tabagistas e etilistas[1,2,13].

Pesquisas demonstraram que pacientes com câncer de boca em estado avançado, geralmente apresentam higiene bucal precária, não obstante, a relação entre o aparecimento desta malignidade com a higiene bucal pobre sugere não ser um fator de risco determinante[2,10]. No presente estudo, a maioria dos participantes responderam que escovam os dentes e a língua diariamente, refletindo que há boa noção da importância de higienização bucal. Um dado que nos trouxe preocupação foi o fato de mais da metade dos entrevistados não realizarem o autoexame da boca pelo fato de nunca terem sido informado deste procedimento pelo cirurgião-dentista ou outro profissional de saúde. A princípio, o autoexame da boca é uma manobra simples, uma vez que o acesso a cavidade bucal é fácil, permitindo que o próprio paciente o faça de forma direta analisando os tecidos que possam apresentar alterações suspeitas, principalmente nos estágios iniciais, determinando o diagnóstico precoce, o que infelizmente não exprime a realidade da prática clínica[5,14]. Neste aspecto, autores sugerem que a necessidade de programas de educação continuada direcionados à população e profissionais de saúde para detecção precoce desta doença são desejáveis[7,10].

Nesta pesquisa, dois terços dos participantes relataram o desconhecimento sobre o câncer de boca. Em outro estudo realizado por meio de questionário aplicado em uma população, os autores relataram que 87% dos respondentes apresentaram conhecimento do câncer de boca, contraponndo os achados da presente pesquisa[4]. Como o conhecimento desta doença pode variar de uma população para outra, cabe salientar que a ignorância em relação aos principais sintomas desta doença acrescido pela falta de difusão de informações quer seja pelos profissionais de saúde e meios de comunicação aumentam as estatísticas de morbidade e mortalidade desta doença em todo o mundo[8,15]. Dentre os respondentes que relataram conhecimento sobre o câncer de boca, percebeu-se que a televisão, o cirurgião-dentista e outros profissionais de saúde são as principais fontes de informação sobre o assunto em questão. Especialmente com relação ao papel do cirurgião-dentista, os autores da presente pesquisa chamam atenção da classe odontológica, já que o odontólogo é o profissional que com maior frequência examina a cavidade bucal e, portanto, deve agir na conscientização e prevenção desta doença, conforme já estabelecido por outros autores[3,4,8].

Nesta pesquisa, buscou-se também a correlação entre o conhecimento do câncer de boca e alguns dados demográficos da população. Em nosso estudo, o conhecimento sobre o câncer de boca e o sexo apresentou relação de dependência, dado semelhante foi apontando em outro estudo[7]. Quando correlacionamos conhecimento do câncer de boca com escolaridade e a faixa etária dos participantes do estudo, notou-se independência, já na pesquisa de Al-Maweri et al.[7], contrariamente aos nossos achados houve diferenças estatísticas significantes.

Sobre a cura do câncer de boca, a maioria dos participantes da pesquisa relataram conhecimento. De certa forma, o câncer bucal é uma doença que pode ter cura, no entanto é necessário que o paciente seja diagnosticado precocemente em busca de um prognóstico favorável, contribuindo assim, para redução das taxas de morbidade e mortalidade previstos para esta malignidade[16]. Ressalta-se que o contínuo crescimento e o envelhecimento populacional têm sido fatores que contribuem para o aumento da incidência do câncer de boca no mundo, apesar dos avanços tecnológicos e científicos ocorridos nas últimas décadas[17]. Mais da metade dos participantes do presente estudo responderam que procurariam um cirurgião-dentista em caso de encontrar alterações cromáticas na boca, sob a ótica dos autores do presente estudo, isto é muito positivo. Sobre as alterações cromáticas na mucosa bucal, uma avaliação rigorosa deve ser realizada e, para casos suspeitos uma biópsia do local deve ser realizada para elucidar a alteração apresentada[18]. Cabe também chamar atenção para pré-malignização das lesões brancas, em especial a leucoplasia, as lesões negras quando aparecem podem ser agressivas e as eritroplasias, quando surgem, podem ser sugestivas de carcinomas in situ[3,18,19].

Os voluntários do presente estudo responderam que se tivessem uma lesão indolor e que não regrida em 7 dias procurariam um cirurgião-dentista e, em seguida um médico. Outras pesquisas estimaram que em torno de 30% dos pacientes atrasam mais de 3 meses após a autodescoberta dos sintomas do câncer de boca para procurar um profissional de saúde[6,19]. Quando os participantes do presente estudo foram perguntados sobre o que fariam se encontrassem nódulos inchados na região de cabeça e pescoço, estes afirmaram que procurariam um médico. Dado semelhante ao achado por esta pesquisa também foi descrito em um estudo com pacientes com câncer de boca em estágio avançado[20]. Silva et al.[6] destacaram relatos de pacientes com diagnóstico tardio de câncer de boca que o principal motivo que os levaram a procurar ajuda profissional foi o aparecimento de nódulos na região de cabeça e pescoço. Sobre o que fariam se notassem uma lesão nos lábios que não regredissem em até 7 dias, os respondentes afirmaram que procurariam preferencialmente um médico. Com relação a presença de sangue na saliva, os entrevistados relataram que buscariam ajuda de um cirurgião-dentista. Frente a alterações de normalidade, recomenda-se que o paciente procure imediatamente um profissional capacitado para diagnosticar o mais rápido possível a lesão apresentada[2,3,8,18-20].

No que se refere as condições dos lábios dos participantes desta pesquisa, metade dos voluntários sinalizaram ter os lábios ressecados. Uma das possíveis causas deste ressecamento pode ser a exposição crônica à luz solar sem o uso de bloqueadores dos raios ultravioletas, conforme já está consagrado na literatura[1,3,8,13,18-20]. Neste sentido ainda, 61% dos voluntários do presente estudo afirmaram que se expõem ao sol por menos de 2 horas diárias, o que de certa forma pode ter contribuído para o ressecamento dos lábios dos participantes deste estudo.

CONCLUSÃO

Identificamos que os pacientes usuários da clínica-escola de Odontologia não apresentam fatores que predispõem ao câncer de boca e, embora desconheçam o autoexame de boca, valorizam os hábitos de higiene bucal. Torna-se imprescindível a inclusão de programas de saúde que busquem conscientizar cada vez mais os pacientes sobre a importância do diagnóstico precoce.

AGRADECIMENTOS

Ao Programa de Iniciação Científica (PIBIC) do Centro Universitário da Fundação Educacional de Barretos (UNIFEB), São Paulo.

Aos voluntários da pesquisa que sem os quais, a finalização deste estudo seria impossível.

REFERÊNCIAS

1. Instituto Nacional de Câncer. Incidência de Câncer no Brasil. [acessado em 31 mar 2015]. Disponível em: http://www.inca.gov.br/estimativa/2013/.

2. Warnakulasuriya S. Global epidemiology of oral and oropharyngeal cancer. Oral Oncol 2009; 45:309-16.

3. Neville BW, Damm DD, Allen CM, Bougout J. Oral Maxillofac Pathol. 3rd edition. Sanit Louis: Saunders; 2012. p. 701

4. Ribeiro R, Martins MAT, Fernandes KPS, Bussadori SK, Miyagi SPH, Martins MD. Avaliação do nível de conhecimento de uma população envolvendo câncer oral. Robrac 2008;17(44):104-109.

5. Kowalski LP, Franco EL, Torloni H, Fava AS, de Andrade Sobrinho J, Ramos G, Oliveira BV, et al. Lateness of diagnosis of oral and oro¬pharyngeal carcinoma: factors related to the tumour, the patient and health professionals. Eur J Cancer B Oral Oncol 1994; 30B(3):167-73.

6. Silva MC, Marques EB, Melo LC, Bernardo JMP, Leite ICG. Fatores relacionados ao atraso no diagnóstico de câncer de boca e orofaringe em Juiz de Fora/MG. Rev Bras Cancerol 2009; 55(4): 329-335.

7. Al-Maweri SA, Abbas A, Tarakji B, Al-Shamiri HM, Alaizari NA, Shugaa-Addin B. Public awareness and knowledge of oral cancer in Ye-

men. Asian Pac J Cancer Prev 2014; 15(24):10861-5.

8. Regezi JA, Sciubba JJ, Jordan RCK. Oral Pathology: Clinical Pathologic Correlations. 6th Edition. San Francisco: Elsevier; 2012. 387p.

9. Pinheiro SMS, Cardoso JP, Prado FO. Conhecimentos e Diagnóstico em Câncer Bucal entre Profissionais de Odontologia de Jequié, Bahia. Rev Bras Cancerol 2009; 56(2):195-205.

10. Angheben PF, Salum FG, Cherubini K, Figueiredo MAZ. Perfil de conhecimento sobre câncer bucal dos alunos da Faculdade de Odontologia da Pontifícia Universidade Católica do Rio Grande do Sul. Robrac 2013, 21(60):33-40.

11. Martins MAT, Marques FGOA, Pavesi VCS, Romão MMA, Lascala CA, Martins MD. Avaliação do conhecimento sobre o câncer bucal entre universitários. Rev Bras Cir Cabeça Pescoço 2008; 37(4):191-197.

12. Al-Maweri SA, Abbas A, Tarakji B, Al-Jamaei AS, Alaizari NA, Al--Shamiri HM. Knowledge and opinions regarding oral cancer among Yemeni dental students. Asian Pac J Cancer Prev 2015, 16(5), 1765-1770.

13. Akram M, Siddiqui SA, Karimi AM. Patient related factors associated with delayed reporting in oral cavity and oropharyngeal cancer. Int J Prev Med 2014 Jul;5(7):915-9.

14. Santos LCO, Batista OM, Cangussu MCT. Caracterização do diagnóstico tardio do câncer de boca no estado de Alagoas. Braz J Otorhinolaryngol 2010; 76(4):416-22

15. Mortazavi H, Baharvand M, Mehdipour M. Oral potentially malignant disorders: an overview of more than 20 entities. J Dent Res Dent Clin Dent Prospects 2014;8(1):6-14.

16. Awan KH, Khang TW, Yee TK, Zain RB. Assessing oral cancer knowledge and awareness among Malaysian dental and medical students. J Cancer Res Therap 2014; 10 (4):903-907.

17. Castro JFL, Costa GBF, Oliveira--Neto PB. Avaliação do conhecimento dos estudantes de odontologia de uma universidade pública sobre detecção precoce do câncer. Int J Dent 2011; 10(4):204-208.

18. Boraks S. Medicina bucal: tratamento clínico-cirúrgico das doenças bucomaxilofaciais. São Paulo: Artes Médicas, 2011. 592p

19. Scott SE, Grunfeld EA, McGurk M. Patient's delay in oral cancer: a systematic review. Comm Dent Oral Epidemiol 2006; 34: 337-43.

20. Onizawa K, Nishihara K, Yamagata K, Yusa H, Yanagawa T, Yoshida H. Factors associated with diagnostic delay of oral squamous cell carcinoma. Oral Oncol 2003;39:781-8.

CONFIANÇA É TUDO

SELOS DE CERTIFICAÇÃO ABO

SEU PRODUTO
MAIS VALORIZADO,
SEU CONSUMIDOR
MAIS CONFIANTE

ABO PREMIUM ★★★ Testado e Recomendado

ABO APROVADO

Os Selos ABO são conferidos apenas aos equipamentos e produtos ligados ao mercado odontológico e após a execução de rigorosos testes pelo laboratório independente Biotecnos, localizado em Santa Maria (RS).

INFORMAÇÕES: www.abo.org.br ou (11) 5083-4000

ALGUMAS MARCAS QUE POSSUEM OS SELOS ABO

ORALgift · Colgate · Dental K · IceFresh · Raymound's · Algbrasil · Suavetex · Perfetti van Melle · Silvestre Labs · Fini · Unilever · Phisalia