JORNAL DA ABO
ASSOCIAÇÃO BRASILEIRA DE ODONTOLOGIA

Publicação da Associação Brasileira de Odontologia
Distribuição gratuita
www.abo.org.br

Edição 178

Ultrassom guiado no manejo de complicações faciais por ácido hialurônico (Parte 1)

Página 12

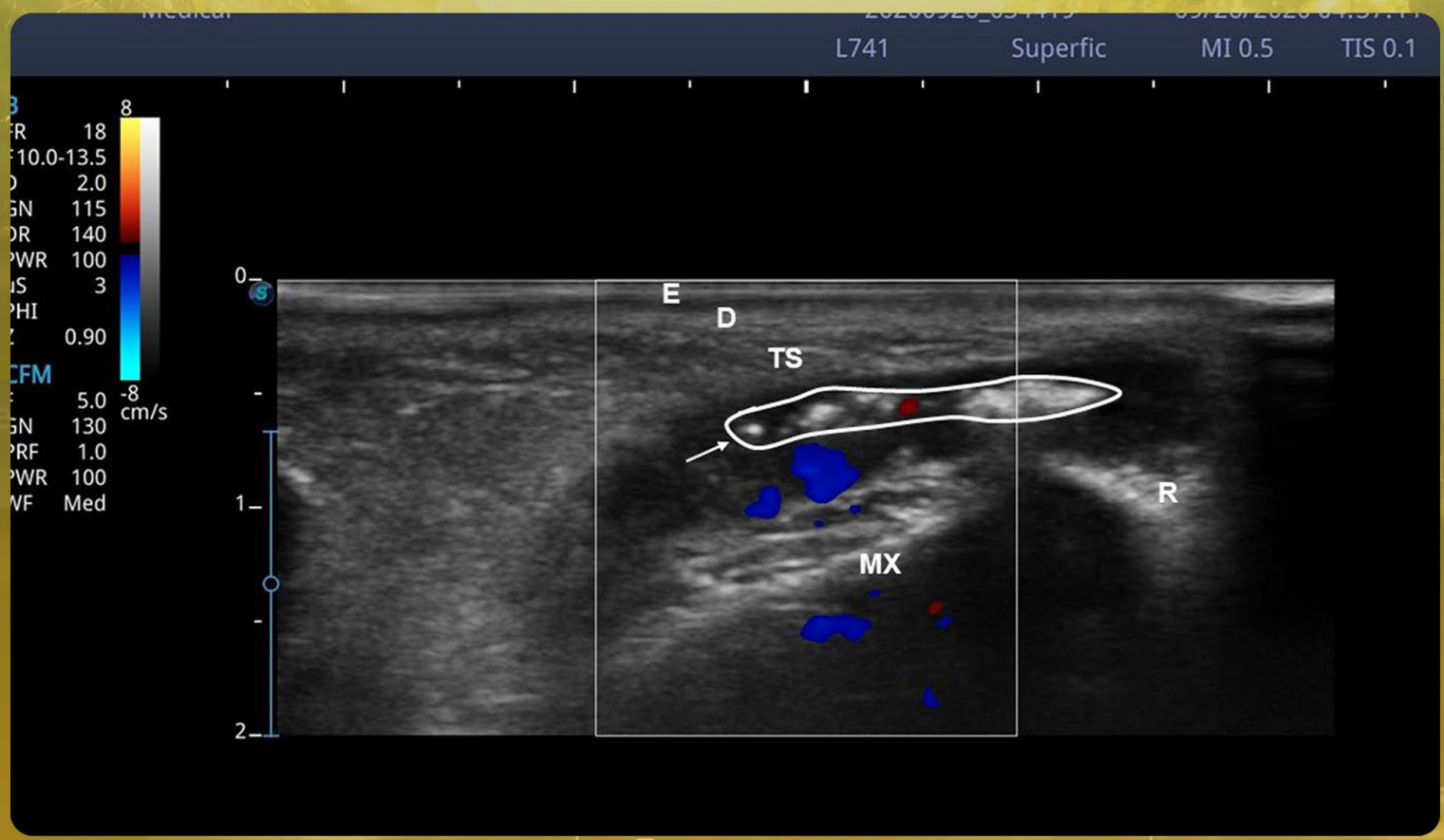

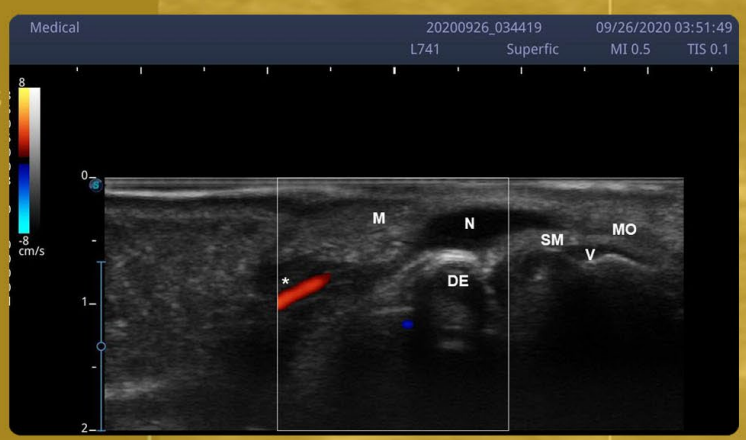

Transforme a sua sala de espera!

A TV Doutor é uma plataforma de comunicação que produz e transmite vídeos personalizados para **a TV da sua sala de espera.**

Divulgue os seus procedimentos e especialidades para o paciente e acompanhante, além de educá-los sobre saúde e bem-estar através de um **conteúdo 100% saudável e científico.**

- **Atualização mensal via internet;**
- **Qualidade HD com legendas.**

Estar presente na jornada de consumo do paciente é fundamental para lhe proporcionar **relacionamento, autoridade e melhores números!** Conheça a **metodologia TV Doutor** e compartilhe o que você tem de mais valioso: **o seu conhecimento.**

CONDIÇÕES ESPECIAIS PARA ASSOCIADOS ABO

TvDoutor

@tvdoutor

(19) 3201-4981 (SOMENTE MENSAGENS)

tvdoutor.com.br

Editorial

A edição 178 significa o final do primeiro semestre do ano de 2021, um ano confuso por causa do COVID-19, e ao mesmo tempo um ano de esperanças, pela vacinação que está acontecendo no mundo incluindo o Brasil. Esta vacinação traz consigo uma sensação de renovação e de que em breve vamos voltar aos nossos Congressos e com isso a normalidade da Odontologia. Tomara que logo possamos nos reunir e confraternizar por uma conquista mundial, que é a superação da Pandemia.

Mas ainda esperamos este momento e devemos nos cuidar, ter atenção as datas de vacinação e usar máscaras e continuar com todas as ações de biossegurança.

Nesta edição estamos publicando a matéria do Julho Verde, uma campanha idealizada pela Associação Brasileira de Câncer de Cabeça e Pescoço (ACBG Brasil), em parceria com a Sociedade Brasileira de Cabeça e Pescoço (SBCCP), e apoiada pela ABO Nacional. É uma conscientização da população sobre a importância do autocuidado e atenção aos primeiros sinais e sintomas da doença para obtenção de um diagnóstico precoce, ampliando as taxas de cura com menos sequelas.

Publicamos uma matéria sobre Recessões Gengivais com a Dra. Vanessa Frazão e equipe, a primeira parte de um Estudo científico sobre Ultrassom Guiado no Manejo de Complicações Faciais por Ácido Hialurônico elaborado pelo Dr. Roberto Pacheco e equipe. Temos também um excelente artigo sobre Resinas Compostas escrita pelo colaborador Dr. Artur Napoleão e equipe, além da segunda parte da matéria de das Perspectivas de uso à entrega das Células-Tronco de nossa parceira RC-RIO.

Fechando esta edição publicamos o generoso artigo do Dr. Antonio Carlos Moura sobre Odontogeriatria, a contribuição fiel de nossa parceira Dra. Amélia Mamede com as novidades do STB e a Academia Brasileira de Odontologia pelas palavras em sua coluna que sempre contribuem com nosso saber.

Agradecemos aos colaboradores pelas contribuições científicas e ao nosso leitor desejamos uma excelente leitura!

Dr. Paulo Murilo O. Fontoura
Presidente da ABO Nacional

Endereços

Acre
Presidente: DRA. WÂNIA PATRÍCIA TOJAL DA SILVA
End.: Rua presbiteriana, 185 - Universitário III - Rio Branco/AC
CEP: 69.917-744
E-mail: wtojal@hotmail.com

Alagoas
Presidente: DR. THIAGO GUSMÃO MURITIBA
End.: Av. Roberto Mascarenhas de Brito, s/n - Maceió/AL
CEP: 57035-851
Site: www.aboal.org.br
E-mail: secretaria.aboal@hotmail.com
Tel.: (82) 3235-1008 / 3235-1409

Amapá
Presidente: Dr. THIAGO MOTA DE M. DO NASCIMENTO
End.: Av. Maria Quitéria, 282 - Macapá/AP
CEP: 68900-280
E-mail: aboap@hotmail.com
Tel.: (96) 3242-9300

Amazonas
Presidente: DR. ALBERTO TADEU DO N. BORGES
End.: Rua Maceió, 861 - Manaus/AM
CEP: 69057-010
E-mail: faculdadedoamazonas@gmail.com
Tel.: (92) 3584-6068 / 3584-6066

Bahia
Presidente: DRA. MARIA ANGÉLICA BEHRENS PINTO
End.: Rua Altino Serbeto de Barros, 138 - Salvador/BA
CEP: 41830-492
Site: www.abo-ba.org.br
E-mail da presidente: presidente.ba@abo.org.br
E-mail: secretaria@abo-ba.org.br
Tel.: (71) 2203-4066 / 4047 Fax: (71) 2203-4055

Ceará
Presidente: DR. JOSÉ BONIFÁCIO DE S. NETO
End.: Rua Gonçalves Ledo, 1630 - Fortaleza/CE
CEP: 60110-261
Site: www.abo-ce.org.br
E-mail do presidente: presidencia@abo-ce.org.br
E-mail: abo@abo-ce.org.br
Tel.: (85) 3311-6666

Distrito Federal
Presidente: LUCIANA FREITAS BEZERRA
End.: ABO DF: SGAS 610 Lote 74 Bloco 02 SL. 246 - Asa Sul
CEP: 70200-700 – Brasília/DF
Site: www.abo-df.org.br
E-mail: tesouraria@abo-df.org.br
Tel.: (61) 3445-4800 Fax: (61) 3445-4848

Espírito Santo
Presidente: DRA. TEREZA JACY DA S. A. INTRA
End.: Rua Henrique Rato, 40 - Serra/ES
CEP: 29160-812
Site: www.aboes.org.br
E-mail: presidencia@aboes.org.br
Tel.: (27) 3395-1460

Goiás
Presidente: DR. RAFAEL DE ALMEIDA DECURCIO
End.: Av. Itália, 1184 - Quadra 23 - Lotes 8/9 - Goiânia/GO
CEP: 74325-110
Site: www.abogoias.org.br
E-mail: ca@abogoias.org.br
Tel.: (62) 3236-3100 Fax: (62) 3236-3126

Maranhão
Presidente: DR. ANTUNES FREDERICO FERNANDES
End.: Av. Ana Jansen, 73 - São Luís/MA
CEP: 65076-730
E-mail: aboma4@hotmail.com
Tel.: (98) 3227-1719

Mato Grosso
Presidente: DR. MAURICIO MARCELO HARLOS
End.: Rua Padre Remeter, 170 - Cuiabá/MT
CEP: 78008-150
Site: www.aboal.org.br
E-mail do presidente: presidente.mt@abo.org.br
Tel.: (65) 3623-9897 Cel.: (65) 9225-2580

Mato Grosso do Sul
Presidente: DR. DANIEL BORGES
End.: Rua da Liberdade, 836 - Campo Grande/MS
CEP: 79004-150
Site: www.aboms.org.br
E-mail do presidente: presidencia@aboms.org.br
E-mail: gerencia@aboms.org.br
Tel.: (67) 3383-3842

Minas Gerais
Presidente: DR. CARLOS AUGUSTO JAYME MACHADO
End.: Rua Tenente Renato César, 106 - Belo Horizonte/MG
CEP: 30380-110
Site: www.abomg.org.br
E-mail do presidente: cajayme.m@gmail.com
E-mail: abomg@abomg.org.br
Tel.: (31) 3298-1800

Paraíba
Presidente: DR. FRANCISCO FRANCESCHINI NETO
End.: Av. Rui Barbosa, 38 - João Pessoa/PB
CEP: 58040-490
Site: www.abopb.com
E-mail do presidente: presidente.pb@abo.org.br
E-mail: contato@abopb.org.br
Tel.: (83) 3224-7100 / 3243-3487

Paraná
Presidente: DR. DALTON LUIZ BITTENCOURT
End.: Rua Dias Rocha Filho, 625 - Curitiba/PR
CEP: 80045-257
Site: www.abopr.org.br
E-mail: dir_secretaria@abopr.com.br
Tel.: (41) 3028-5800 / 3028-5839

Pará
Presidente: DR. PAULO HENRIQUE TELES DE ALMEIDA
End.: Av. Marquês de Herval, 2298 - Belém/PA
CEP: 66080-350
Site: www.abopa.org.br
E-mail: abo@abopa.org.br
Tel.: (91) 3277-3212 / 3276-3682 / 3276-0500

Pernambuco
Presidente: DR. ROGÉRIO DUBOSSELARD ZIMMERMANN
End.: Rua Dois Irmãos, 165 - Recife/PE
CEP: 52071-440
Site: www.abo-pe.org
E-mail do presidente: secretariascdp@abo-pe.org
Tel.: (81) 3441-0678 / 3266-2862 / 3267-2748 / 3442-8141

Piauí
Presidente: DR. ANTONIO FRANCISCO M. TORRES
End.: Rua Dr. Arêa Leão, 545 - Sul CP 280 - Teresina/PI
CEP: 64001-310
E-mail do presidente: af_torres@uol.com.br
E-mail: abopi@uol.com.br
Tel.: (86) 3221-9374 / 3221-4647

Rio de Janeiro
Presidente: DR. PAULO AFFONSO PIMENTEL JÚNIOR
End.: Rua Barão de Sertório, 75 - Rio de Janeiro/RJ
CEP: 20261-050
Site: www.aborj.org.br
E-mail do presidente: presidência@aborj.org.br
E-mail: aborj@aborj.org.br
Tel.: (21) 2504-0002

Rio Grande do Norte
Presidente: DR. BRUNO MACEDO
End.: Av. Jaguarari, 2791 - Natal/RN
CEP: 59064-500
Site: www.aborn.org.br
E-mail do presidente: harrisondantas@hotmail.com
Tel.: (84) 3222-3812 / 3202-9431

Rio Grande do Sul
Presidente: DR. JOÃO BATISTA BURZLAFF
End.: Rua Furriel Luiz Antonio de Vargas, 134 - Porto Alegre/RS
CEP: 90470-130
Site: www.abors.org.br
E-mail da presidente: administrativo@abors.org.br
Tel.: (51) 3330-8866

Rondônia
Presidente: DR. ANTONIO CARLOS POLITANO
End.: Rua Senador Álvaro Maia, 3471 - Porto Velho/RO
CEP: 76820-860
Site: www.abo-ro.com.br
E-mail: financeiroabo@hotmail.com
Tel.: (69) 3221-5655

Roraima
Presidente: DRA. GALBANIA POLICARPO DE SÁ
End.: Rua Barão do Rio Branco, 1309 - Boa Vista/RR
CEP: 69301-130
Site: www.abopb.com
E-mail da presidente: galbania.policarpo@hotmail.com
Tel.: (95) 3224-0897 / 98111-0424

Santa Catarina
Presidente: DR. LESSANDRO KIELING
End.: Rua Professora Sofia Quint de Souza, 586 - Florianópolis/SC
CEP: 88085-040
Site: www.abosc.com.br
E-mail: uniabo@abosc.com.br
Tel.: (48) 3248-7101

São Paulo
Presidente: DR. MÁRIO CAPPELLETTE JUNIOR
End.: Rua Duarte de Azevedo, 191 - Santana
CEP: 02036-020 - São Paulo/SP
Site: www.abosp.org.br
E-mail: abo@abosp.org.br
Tel.: (11) 2950-3332 / 2959-3689

Sergipe
Presidente: DR. EDVALDO DÓRIA DOS ANJOS
End.: Av. Gonçalo Prado Rolemberg, 404 - Aracaju/SE
CEP: 49015-230
Site: www.abose.org.br
E-mail: abo-se@infonet.com.br
Tel.: (79) 3214-4640

Tocantins
Presidente: DR. FREDERICO GUEDES VALADARES
End.: 602 Sul, Avenida LO 15, Conj. 02, Lote 02 - Palmas/TO
CEP: 77022-008
Site: www.abo-to.org.br
E-mail do presidente: ftvaladares@uol.com.br
Tel.: (63) 3214-2246

Expediente

A Associação Brasileira de Odontologia - ABO é uma entidade de utilidade pública, sem fins lucrativos, dedicada à defesa da classe odontológica e da saúde oral da população brasileira. Está representada nas 27 unidades federativas por meio de seções Estaduais e em 294 municípios, por suas regionais. O Jornal da ABO é uma publicação bimestral de circulação nacional, pertencente à Associação Brasileira de Odontologia, Localizada na Rua Vergueiro, 3.153, salas 51/52 - CEP 04101-300 - Vila Mariana - São Paulo - SP.

Telefone: (11) 5083-4000.
Conteúdo Jornalístico (pesquisa, entrevistas, seleção, produção, redação e revisão, anúncios): Gerenciamento Marcia Nana (Gestora de Marketing) Ideia Publicidade e Consultoria.
Jornalista Responsável: Valdecir T. de Oliveira
DRT – RO 1147. Identidade Visual, Diagramação e Artes: Ideia Publicidade e Consultoria (Marcia Nana, James de Castro)
Distribuição gratuita.
PUBLICIDADE:
ideia_consultoria@yahoo.com.br
(21) 98545-4607

DIRETORIA NACIONAL - ABO
Conselho Executivo Nacional (CEN)

Presidente: Dr. Paulo Murilo Oliveira da Fontoura
Vice-Presidente: Dr. Gustavo Gomes de Oliveira
Secretária-Geral: Dra. Priscilla Bueno Flores
1º Secretário: Dr. José Emilson Motta Júnior
Tesoureiro-Geral: Dr.Celso Minervino Russo
1º Tesoureiro: Dr. Carlos Marcelo Lucas Folha

"DANDO COM A LÍNGUA NOS DENTES"

O "Um Sorriso do tamanho do Brasil" trouxe para o projeto "Dando com a língua nos dentes" personalidades que nos tem preparado para o próximo futuro e para a nova realidade que já está chegando. Assuntos muito importantes para o momento atual e para as nossas futuras ações, foram discutidos nestes últimos meses.

Em março homenageamos as mulheres com uma participação no evento do movimento MULHERES PENSAM (sigam @mulheres.pensam) com a vivência "MULHER, DE ONDE VEM O SEU SORRISO"?

Em abril "Demos muito com a língua nos dentes", sobre os "SABERES, DIZERES,HAVERES E PRAZERES DA BOCA " com o Dr. Paulo César Oliveira Santos, tudo começa pela boca.
A vida, os sentidos , os prazeres!

Gabriel Pollitano nos trouxe um assunto maravilhoso : " O ENCONTRO MARCADO COM O AMOR " com grande participação de nossa equipe que ficou "letrada" em Pré-natal Odontológico.

Conversamos muito com a Mariane Ferrão sobre "O PRINCÍPIO DA AVENTURA DO VIVER "
A importância da Odontopediatria.

"UM NOVO TEMPO NA INFÂNCIA"
foi o "Dando com a língua nos Dentes" da Irlane Rodrigues, que contou pra gente o que vem acontecendo com as crianças neste momento de pandemia e tudo que as envolve.

Em maio e junho estiveram conosco o Dr. Alesssandro Marimpietri que deu com a língua nos dentes sobre as "EXPERIÊNCIAS ANCESTRAIS" q qual estamos vivendo ao ficar em casa 24 horas com nossos filhos.
Nos contou que esta experiência fez com ele escrevesse um livro em homenagem ao filho Lucca (de 8 anos).

"Ele é um doutor que ajuda crianças a viver melhor, resolvendo uns problemas. Ele já me ensinou a lavar os ralados no joelho e me explica sobre coisas de arte, quando a gente vai no museu. Eu amo meu pai do tamanho do jegue."

É desta forma afetuosa e inusitada que Lucca, de 8 anos, descreve o pai, o psicólogo e professor baiano , Alessandro Marimpietri, que lança seu primeiro livro, 'Quando somos um só', pela editora Solisluna.

Patrícia Valério nos contou sobre experiência de

"ONDE A MENTE ENCONTRA O DENTE" , foi muito interessante perceber o que a nossa mente trás para a nossa boca, já pensou nisto ? Bruxismo, DTM, oclusopatias são algumas.

Viviane Sarmento nos lembrou que a boca fala e chamou atenção para estes "DIZERES DA BOCA", principalmente nesta época de COVID. Se auto avalie , surgiu algo que você nunca tinha visto, busque ajuda especializada, é a sua boca falando com você.

Com a Sandra Kalil
falamos sobre como está a convivência da Odontologia com a pandemia do Covid-19 e "CONVIVENDO COM O COVID"
foi o nosso tema.
Falamos sobre o molar dos 100 anos, proposta para uma vida inteira com dentes na boca e pesquisas atuais já nos apontam a primeira geração de idosos brasileiros com todos os dentes na boca.
Conversamos sobre o papacárie e sobre os pilares para os novos tratamentos em Odontologia.
Foi sensacional!

Ana Paula Greck deu com a língua nos dentes falando sobre a Odontologia Integrativa,
"VOLTANDO PARA O PRINCÍPIO, PARTINDO PARA O INFINITO "
quanto temos que aprender com os conhecimentos dos nossos ancestrais e como a vida tem nos chamado para este lugar.

Nisia Teles foi categórica em nos dizer que a hora de
"FLORES.SER É AGORA"
Deu com a língua nos dentes sobre conhecer profundamente a sí mesmo, sobre os movimentos que podemos fazer para entrarmos no processo de auto conhecimento, sobre redes de apoio, marca pessoal e representatividade.

Edson Lucena com o tema:
"DE HOJE PARA O MANHÃ"
Por quais caminhos e para quem?
nos lembrou que a maior mudança na Odontologia ocorreu com o surgimento do SUS e as políticas de saúde bucal que deram acesso ao dentista.

Leandro Ávila, que é do time de relações profissionais da Colgate (sigam @colgateprofissionalbr) responsável por projetos, e entre estes, o nosso.
Com o tema #TAMOJUNTOS
UM SORRISO DO TAMANHO DO BRASIL&COLGATE
Contou como começou esta parceria "UM SORRISO DO TAMANHO DO BRASIL /ABO NACIONAL & COLGATE e tudo que fizemos até aqui. Vale a pena rever! Está incrível!

Além disso falamos sobre a responsabilidade Social da Colgate como empresa de grande porte, sustentabilidade, meio ambiente e o próximo lançamento, COLGATE ZERO, a linha vegana que estará em breve no mercado 0% de glúten, 0% de ingredientes artificiais.
Contém: 0% de aromas, corantes, adoçantes e conservantes artificiais.

Todas estas conversas estão gravadas na página do Instagram do @umsorrisodotamanhodobrasil.
Se você ainda não viu, não deixe de ir lá dar uma olhada, você irá se surpreender e aprender!

ABO ton

Maquininha com desconto especial pra cirurgião-dentista.

Taxa máxima de 9% em 12x.
Sua grana cai em 1 dia útil.
Reembolso total na adesão nas suas taxas das maquininhas Ton T2 + Pro e T3 Pro.
(Válido apenas para transações no débito e crédito à vista.)

Escaneie o código e peça já a sua.

15 % de desconto com o cupom: ABO15

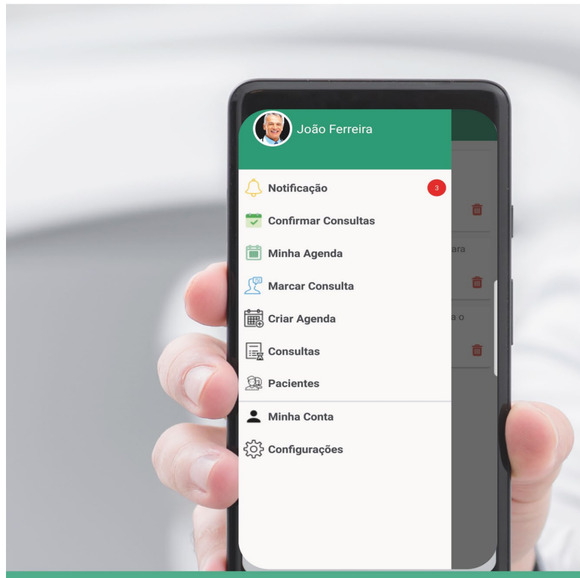

SisAg
Sistema de Gestão Inteligente

FIDELIZAÇÃO DE PACIENTES
Agendamento 24 horas por dia.
Notificações de consultas pelo app: prático e rápido.

GESTÃO
Gerencie sua agenda a qualquer momento, reagende consultas de onde estiver.
Controle tudo na palma da mão.

Plano mensal com agendamentos ilimitados

Soluções customizadas à sua necessidade

Solicite um representante:
(21) 2024-7570
(21) 96691-7678
@sisag_br
comercial@sisag.com.br

www.sisag.com.br

Resinas compostas Injetáveis

Artur Napoleão Pereira de Araujo

• Especialista e mestre em dentistica operatório
• Mestre em Odontologia pela PUC Minas
• Professor e coordenador do curso de especialização de prótese dentária ABOMG
• Professor e coordenador do curso de aperfeiçoamento em Odontologia estética ABO MG
• Professor e coordenador do curso de especialização de Prótese ABO -MG
Professor do curso de imersão em Laminados cerâmicas no AN Dental institute
• Autor do livro clínical cases
• Trabalha na instituição de ensino e inovatta odontologia onde ministra cursos teórico prático laboratorial de cerâmicas
• Membro da SBOE
• Consultor técnico de empresas ligado á odontologia estética

Co-autor Dr. Aloísio Napoleão

Vários fatores tem contribuido para tornar o uso de resina composta nos dentes anteriores uma pratica cada vez mais frequente , simples e segura nos consultórios . A eficácia do condicionamento ácido , dos sistemas adesivos e das resinas manométricas viabilizam a obtenção mais rápida e previsíbilidade das restaurações na estrutura dental remanescente. A evolução dos materiais na odontologia e consequentemente aumento da aplicabilidade clinica dos materiais resultaram em maior necessidade de estabilidade de suas propriedades , com o objetivo de garantir maior previsibilidade e longevidade das restaurações(1) Desde a introdução das resinas no mercado , a industria e os pesquisadores buscam melhorar alterando a composição do material, afim de aperfeiçoar as propriedades físicas e mecânicas e tornar um material mais estável e bioativo.

Alem das resinas convencionais , também estão disponíveis no mercado as resinas convencionais fluidas , ou flow, que possuem composição semelhantes as resinas convencionais , mas com menor volume de partículas de carga ou maior quantidade de diluente, o que permite um maior escoamento, também uma melhor adaptacao e facilidade da tecnica.

Com o avanço das resinas compostas como material restaurador , tornou-se necessário o estudo de suas propriedades e como elas podem influenciar no sucesso das restaurações.

O estudo das propriedades mecânicas das resinas compostas , como dureza e o modulo de elasticidade , é importante para compreender sua influencia no sucesso clinico das restauracoes. A dureza esta relacionada com a resistência a fratura ou ao desgaste e a estabilidade em longo prazo desse material. (2)

O importante é destacar que a maior parte das falhas restauradoras confeccionadas com resina composta estão mais relacionadas com a sensibilidade da técnica executada pelo operador do que definitivamente pelas propriedades do material utilizado.

Discussão

Vários estudos foram conduzidos para melhorar as propriedades mecânicas de resinas compostas escoáveis adicionando partículas nano-cheias. Essa adição melhorou as propriedades mecânicas sem afetar as características de manuseio do compósito.(3)

No entanto, testes de desgaste por abrasão em laboratório produziram resultados contraditórios com relação à resistência ao desgaste(4)), mas a resistência clínica ao desgaste de compostos escoáveis ainda não foi determinada.

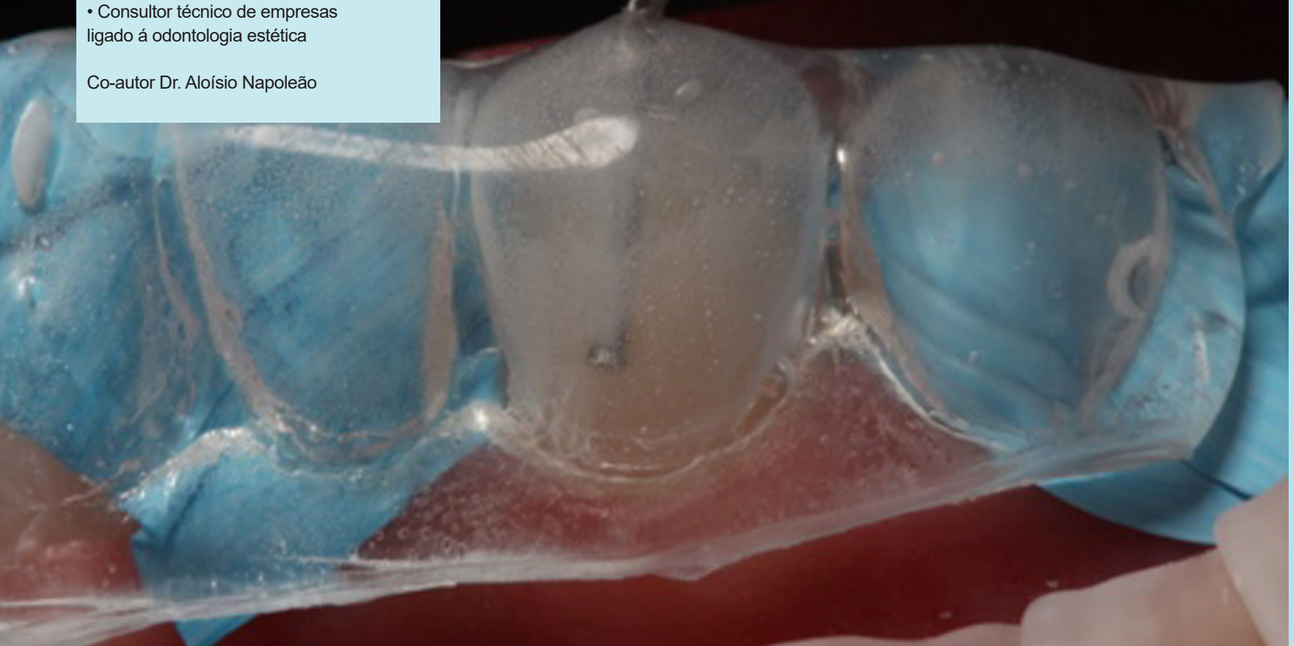

Outros estudos concluíram que as resinas compostas escoáveis podem ter boa polibilidade, mas menos resistência ao desgaste, maior potencial de erosão sob condições ácidas e mais rugosidade da superfície ao longo do tempo devido à carga reduzida da carga.(5) Portanto, com base nos estudos anteriores e na devida para o menor conteúdo de carga, propriedades físicas reduzidas e baixa resistência ao desgaste, recomenda-se que os compósitos fluidos sejam usados apenas em áreas de baixa tensão, como revestimentos ou em pequenas cavidades.

Recentemente, foram introduzidas versões mais novas e aprimoradas de compósitos fluidos que podem estender sua aplicação a ser considerada na restauração de preparações minimamente invasivas e descolorações dentárias.(6)

Nenhuma diferença nos resultados clínicos foi concluída quando uma resina composta nano-híbrida foi comparada com uma resina fluida na restauração de lesões cervicais não cariosas durante um período de observação de 24 meses.(7)

Além disso, ao analisar a rugosidade da superfície e o desgaste de compósitos fluidos recentes em comparação com os compósitos nano-híbridos convencionais após a simulação com escova de dentes, resultados semelhantes foram encontrados entre os dois tipos de resinas compostas.(8)

Atualmente, compósitos fluidos recentes implicam resultados promissores para aplicações em diversas situações clinicas. Portanto, em última análise, é responsabilidade dos dentista considerar a aplicação de compósitos fluidos nos casos em que resultados bem-sucedidos e duráveis podem ser previstos.
Devido a essas descobertas atuais , podemos ter varias possibilidades clinicas onde iremos selecionar os compostos fluidos.

Abaixo apresentaremos possibilidades clinicas das resinas fluidas injetaveis.

1) Proteção dentária após Selamento imediato

O selamento dentinário imediato consiste na aplicação imediata de um sistema adesivo sobre exposições dentinárias após o preparo dental.

2- ELEVAÇAO de margem cervical

A técnica de elevação da margem cervical pode ser uma alternativa não invasiva e sim útil ao alongamento cirúrgico da coroa. Essa técnica também pode facilitar a colocação de grandes restaurações indiretas de resina composta.

3-Para núcleo de preenchimento intra coronario

Aplica-se a resina flow Juntamente com uma fibra de vidro ou de polietileno ao invés de utilizar um pino intra-canal. Afibra irá diminuir a tensão de contração e aumentar a resistência da resina

4-Lesão cervical nao cariosa

Devido sua propriedade de baixo modulo de elasticidade a resina flow apresenta um melhor desempenho clínico nas caividades tipo classe 5

5- Reanatomizacao dos dentes anteriores

As restaurações diretas requerem atenção a cuidadosos detalhes e habilidades para restaurar adequadamente um dente à sua forma, função e estética adequadas. O manuseio de compósitos convencionais na restauração de frisos e contornos pode ser um desafio, e a adaptabilidade e a esculpabilidade de algumas resinas compostas podem ser complicadas. Como resultado, certas técnicas clínicas foram introduzidas para facilitar a aplicação de material restaurador direto, economizando tempo com ótimos resultados estéticos e funcionais.

A técnica de injeção usando composto escoável é um exemplo de técnica que sugere uma maneira rápida e simples de restaurar contornos e formato de dentes desgastados / defeituosos. (9)

A técnica injetada inicial consiste na obtenção de uma matriz de silicone transparente, confeccionada moldando um modelo encerado com a prévia do resultado final. Como suporte desse molde podem ser usados tanto uma barreira feita de acetato, para acomodar o silicone, quanto uma moldeira preferencialmente metálica e lisa. O uso de uma Panela eliminadora de bolhas é interessante para garantir um molde mais liso e translúcido. Após o tempo de polimerização do silicone , a matriz transparente é removida do modelo encerado e deve ser perfurada na região da incisal de cada dente. Essa perfuração servirá como sulco de inserção da ponta da resina para confeccionar a injeção. Com a matriz transparente pronta, o passo seguinte consiste na fase de condicionamento do dente que será restaurado. A técnica deve ser feita dente a dente, para que os dentes não fiquem unidos pela resina. Portanto, utiliza-se de uma fita de teflon para envolver os dentes vizinhos ao que será restaurado, e assim se dá início ao protocolo de condicionamento ácido , seguido do adesivo e polimerização. Com o dente

Caso clínico

Fotos iniciais | **Injeção da resina** | **Caso finalizado**

> *Outros estudos concluíram que as resinas compostas escoáveis podem ter boa polibilidade, mas menos resistência ao desgaste, maior potencial de erosão sob condições ácidas e mais rugosidade da superfície ao longo do tempo devido à carga reduzida da carga.*

condicionado e os dentes vizinhos isolados pela fita de teflon, a matriz transparente é inserida em boca, de modo que se encaixe perfeitamente.

A ponta da resina fluída é inserida pela perfuração feita inicialmente, e assim a resina é injetada. Devido à translucidez da matriz, é possível ver a resina preenchendo todo o espaço do dente e até as regiões que há excessos. Após a injeção, remove-se a ponta da resina e o resto do excesso sai pela perfuração, garantindo assim que não há compressão do material nem a presença de bolhas internas. A polimerização é a próxima etapa, que é possível devido à passagem de luz permitida pela translucidez da matriz. Vale salientar que o fotopolimerizador deve ser de boa qualidade para garantir a correta passagem de luz.

Após a polimerização, a matriz e as fitas de teflon são removidas e assim podemos ver o todo o dente já restaurado, assim como os excessos. Estes podem ser removidos com uma lâmina de bisturi com certa facilidade, pois nas regiões além do dente a película de resina em excesso é muito fina e se destaca facilmente. Utilizar uma tira fina serrilhada é uma boa opção para remover os excessos proximais, e na região próxima à gengiva também pode-se usar uma broca multilaminada. Com os excessos removidos, o próximo passo é a fase de acabamento e polimento, para finalizar a técnica com melhor estética, polimento e brilho.

A técnica descrita acima já garante resultados muito previsíveis e excelente estética, porém frente a alguns questionamentos, e após uma série de aplicações, modificamos a versatilidade como a técnica pode ser usada, amplificando ainda mais o leque de indicações da técnica injetável, como, por exemplo, incrementando uma fase na qual estratificamos as resinas para garantir policromatismo e diferentes peculiaridades estéticas para cada caso da técnica. Também conseguimos mesclar a técnica injetável com técnicas já mais difundidas, como uso de matriz na região palatina, de forma que possam ser realizadas ambas as técnicas, porém de forma mais ágil e garantindo a segurança que muitas vezes o clínico precisa de que sua restauração teve um bom formato pré acabamento e polimento.

Referência:

1-Baroudi K & Rodrigues JC (2015) Flowable resin composites: a systematic review and clinical consider- ations Journal of Clinical and Diagnostic Research Jun; 9(6) ZE18-ZE24..
2-Lee IB, Son HH, & Um CM (2003) Rheologic properties of flowable, conventional hybrid, and condensable composite resins Dental Materials 19(4) 298-307.

3-Balos S, Pili B, Petronijevi B, Markovi D, Mirkovi S, & Sarev I (2013) Improving mechanical properties of flowable dental composite resin by adding silica nanopar- ticles. Vojnosanitetski Pregled 70(5) 477-483)
4-Dang H & Sarrett D (1999) Wear behaviour of flowable and condensable composite resins Journal of Dental Research 78(Spec Issue) 447.

5-Han L, Okamoto A, Fukushima M, & Okiji T (2008) Evaluation of flowable resin composite surfaces eroded by acidic and alcoholic drinks Dental Materials Journal 27(3) 455-465.)

6-Milnar F (2006) Incorporating flowable composites into the minimally invasive treatment sequence for aesthetic enhancement Practical Procedures Aesthetic Dentistry 18(1) 65-70.).
7- Karaman EE (2012) Clinical evaluation of a nanohybrid and a flowable resin composite in non-carious cervical lesions: 24-month results Journal of Adhesive Dentistry 14(5) 485-492.)
8-Jin J, Takashi R, Hickel R, & Kunzelmann KH (2014) Surface properties of universal and flowable nanohybrid composites after simulated tooth brushing American Journal of Dentistry 27(3) 149-154.)
9-Terry D, Powers JM, Mehta D, & Babu V (2014) A predictable resin composite injection technique, part 2 Dentistry Today 33(8) 12.)

Um Sorriso do Tamanho do Brasil

Coordenação Dra. Amélia Mamede

@umsorrisodotamanhodobrasil

Recessões gengivais e lesões cervicais não cariosas: restaurar ou recobrir?

Vanessa Frazão Cury Gonçalves1,
Maria das Graças Cruz Najar1,
Geraldo Lucio de Magalhaes Silva2,
José Alfredo de Mendonça1

1. Coordenadores da Especialização em Periodontia-Núcleo, Belo Horizonte, MG.

2. Professor da Especialização em Periodontia-Núcleo, Belo Horizonte, MG.

Uma grande polêmica para o diagnóstico, prognóstico e plano de tratamento das recessões gengivais associado ou não às lesões cervicais não cariosas é a decisão pelo recobrimento radicular, restauração da superfície dentária ou associação destas duas técnicas.

As recessões gengivais são alterações caracterizadas pela migração apical da margem gengival, com consequente exposição radicular (1). Muito frequentemente, associado a presença das recessões gengivais, observamos a incidência de lesões cervicais não cariosas (LCNC), que se caracterizam pela perda de esmalte na região cervical, sem a presença de fatores microbianos (2).

Ambas as condições apresentam uma etiologia multifatorial. Dentre os fatores etiológicos primários das recessões gengivais podemos citar hábitos inadequados de higiene oral, má posição dentária, fatores iatrogênicos, inserções anormais de freios e bridas, acúmulo de biofilme bacteriano, deiscências ósseas, lesões de origem viral dentre outros. Já a etiologia das LCNC envolve a biocorrosão, abfração, atrição ou abrasão (1, 3).

Neste contexto, diversas situações clínicas podem ser encontradas em diferentes indivíduos e até mesmo no mesmo paciente. Podemos diagnosticar recessões gengivais sem perda de estrutura de esmalte e dentina; recessões gengivais com somente perda de esmalte ou somente perda de dentina ou perda de ambas estruturas. As LCNC podem também ser observadas em um periodonto íntegro, ou seja, sem a presença de recessões gengivais (4).

Dentro da classificação de Pini Prato, temos a avaliação da profundidade das LCNC: (+) para profundidade maior que 0,5mm e (–) para profundidade menor que 0,5mm, que pode ajudar a determinar a necessidade ou não da restauração prévia (5). LCNC profundas podem inviabilizar o recobrimento através de enxertia e poderão criar áreas de retenção que podem propiciar um Índice Gengival (IG) desfavorável. Quando as LCNC profundas se apresentam com bordas suaves e menos abruptas, as técnicas cirúrgicas ficam menos complexas porque áreas remanescentes menos retentivas no pós-operatório são alcançadas.

Assim, quando estamos diante de um caso onde somente a LCNC está presente, sem nenhuma alteração na posição da margem gengival, o tratamento indicado é a reconstrução da porção coronária perdida, através da restauração de resina composta para restabelecer a estrutura de esmalte e JCE perdidos pelas lesões cervicais(6).

Entretanto, quando existe perda de tecido gengival marginal (recessão gengival), é de suma importância avaliar se as estruturas dentárias adjacentes estão íntegras ou não. No caso de perda de estrutura dentária radicular, o tratamento dever preconizar somente o recobrimento da superfície radicular exposta com enxerto de tecido conjuntivo ou somente o posicionamento coronal do retalho, sem a necessidade de restaurações ou preenchimentos nesta estrutura radicular (7).

Diante de uma situação onde encontramos a presença de uma recessão gengival com perda da estrutura coronária (esmalte), o mais indicado é a realização da restauração em resina composta previamente ao recobrimento da superfície radicular. Devemos salientar a importância do correto perfil de emergência dessas restaurações cervicais, bem como o acabamento das margens e polimento final dessas restaurações. A literatura nos mostra melhores resultados em relação a percentagem de recobrimento radicular completo quando restaurações cervicais são realizadas previamente às cirurgias de recobrimento radicular (8).

Infelizmente, a maioria dos cirurgiões dentistas não realizam um correto diagnóstico das LCNC e das recessões gengivais, muitas vezes deixando essas condições seguirem suas respectivas evoluções, sem nenhum tipo de conduta ou tratamento. A identificação dos fatores causais de ambas situações clínicas é de extrema importância, não somente para estabilização das lesões já instaladas, bem como para a prevenção de futuras lesões em outros sítios.

Assim, a abordagem multidisciplinar deve ser sempre a principal indicação, quando lesões combinadas estão presentes. Mesmo com a detecção e eliminação dos fatores etiológicos passíveis de reversão (oclusão traumática, fatores de retenção de placa e fatores sistêmicos tratáveis), somente restaurações plásticas como forma de tratamento das recessões gengivais tendem a levar ao agravamento das exposições radiculares a longo prazo porque, de forma geral, o fenótipo permanece frágil e dificuldade de adesão dos materiais restauradores plásticos na superfície do cemento propiciam áreas de percolação marginal com consequente acúmulo de placa.

A cirurgia de recobrimento radicular associado ao tratamento restaurador promove resultados bastantes satisfatórios contemplando tanto o defeito coronário quanto o radicular

> *Devemos salientar a importância do correto perfil de emergência dessas restaurações cervicais, bem como o acabamento das margens e polimento final dessas restaurações. A literatura nos mostra melhores resultados em relação a percentagem de recobrimento radicular completo quando restaurações cervicais são realizadas previamente às cirurgias de recobrimento radicular*

(8). Devemos lembrar, entretanto, que existem limitações anatômicas que devem ser consideradas e que definem o prognóstico deste recobrimento. Perda óssea interproximal, perda de tecido mole papilar, mau posicionamento dentário, giroversão, extrusão dental são fatores que limitam bastante os resultados e devem ser considerados antes do procedimento (9).

O recobrimento radicular através das variadas técnicas descritas na literatura propicia previsibilidade segundo o estado da inserção interproximal, entretanto um dos fatores críticos para o sucesso é o adequado diagnóstico do fenótipo gengival e o estado anatômico das LCNC de maneira a decidir pela restauração plástica associada à técnica cirúrgica periodontal ou somente ao procedimento cirúrgico de recobrimento radicular. Recessões gengivais associadas à LCNC rasas, sem bordos agudos, podem ser solucionadas de forma mais pragmática através apenas de procedimentos cirúrgicos periodontais, citados com boa previsibilidade, sem a necessidade de procedimentos restauradores prévios. Nestes casos, somente a modificação do fenótipo gengival tem papel fundamental para a previsibilidade da estabilidade marginal.

Assim, é importante o cirurgião dentista conhecer os critérios clínicos para se chegar em correto diagnóstico, bem como identificar os fatores etiológicos envolvidos em ambos os processos (recessão e LCNC), removê-los sempre que possível e, a partir de então, desde que necessário e indicado, restaurar a estrutura coronária perdida na região cervical e promover o recobrimento da superfície radicular exposta através de procedimentos plásticos periodontais.

REFERÊNCIAS

1. American Academy of Periodontology. Glossary of Periodontal Terms, 4th edition. Chicago, IL; 200
2. Grippo JO, Simring M, Schreiner S. Attrition, abrasion, corrosion and abfraction revisited: A new perspective on tooth surface lesions. J Am Dent Assoc 2004;135: 1109-1118; quiz 1163-1165.
3. Bartlett DW, Shah P. A critical review of non-carious cervical (wear) lesions and the role of abfraction, erosion, and abrasion. J Dent Res 2006;85:306- 312.
4. Classification of dental surface defects in areas of gingival recession.
Pini-Prato G, et al. J Periodontol. 2010
5.Pini-Prato G, Franceschi D, Cairo F, Nieri M, Rotundo R. Classi- fication of dental surface defects in areas of gingival recession. J Periodontol. 2010;81:885–890.
6. Cairo F, Pini-Prato GP. A technique to identify and reconstruct the cementoenamel junction level using combined periodontal and restorative treatment of gingival recession: a prospective clinical study. Int J Periodontics Restorative Dent. 2010 Dec;30(6):573-81.

7. Cairo F, Nieri M, Cattabriga M, Cortellini P, De Paoli S, De Sanctis M, et al. Root coverage esthetic score after treatment of gingival recession: an interrater agreement multicenter study. J Periodontol. 2010 Dec;81(12):1752-8.

8. Santamaria MP, Queiroz LA, Mathias IF, Neves FL, Silveira CA, Bresciani E et al. Resin composite plus connective tissue graft to treat single maxillary gingival recession associated with non-carious cervical lesion: randomized clinical trial. J Clin Periodontol 2016;43(5):461-8.

9. Zucchelli et al. Non-carious cervical lesions associated with gingival recessions: a decision-making process. J Periodontol 2011 Dec;82(12):1713-24.

Ultrassom guiado no manejo de complicações faciais por ácido hialurônico (Parte 1)

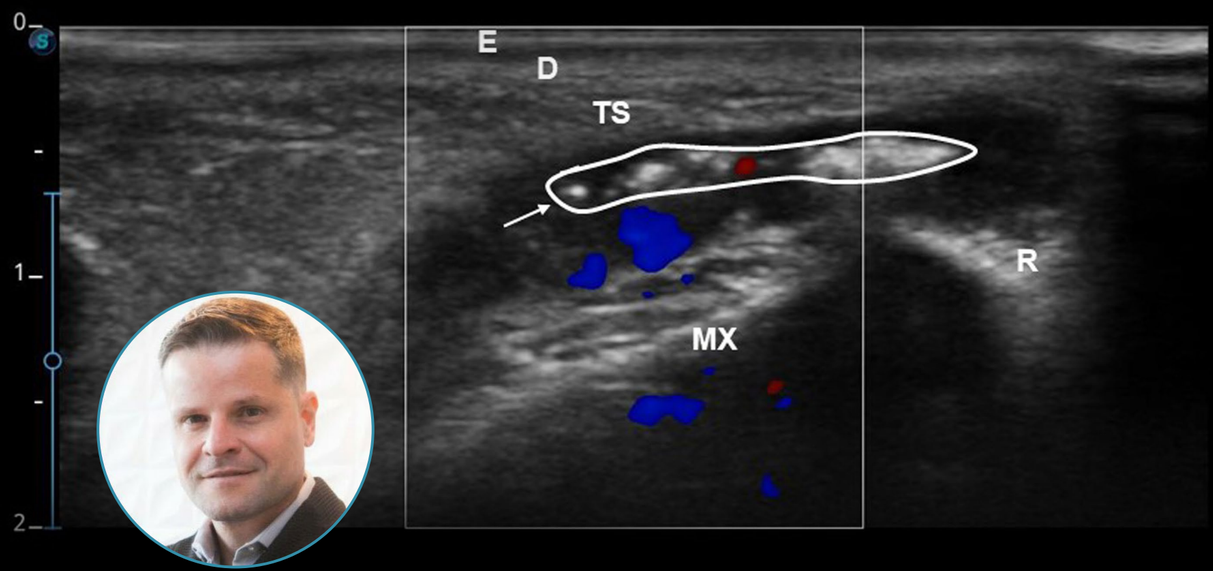

Roberto Fernandes Pacheco[1], Tânia de Carvalho Rocha[2], Laura Regina Mendes Viana[3], Hyago Portela Figueiredo[3], Carolina Lúcia de Oliveira Pacheco[4], Micena Roberta Miranda Alves e Silva[5].

[1]Mestrando em Harmonização Orofacial, Centro Universitário Ingá - Uningá, Maringá, Paraná.

[2]Radiologista do Grupo Hermes Pardini. Belo Horizonte, Minas Gerais.

[3]Aluno de graduação em Odontologia Universidade Federal de Minas Gerais - UFMG, Belo Horizonte, Minas Gerais.

[4]Aluno de graduação em Biomedicina, UNA, Belo Horizonte, Minas Gerais.

[5]Doutora, Universidade Federal de Minas Gerais. Departamento de Morfologia. Professora Adjunta, Belo Horizonte, Minas Gerais.

A ultrassonografia de cabeça e pescoço tem se mostrado uma ferramenta imprescindível na Odontologia, inclusive na área de harmonização orofacial. Tornou-se um importante instrumento para a identificação, mensuração e monitoramento do material preenchedor, bem como o diagnóstico, planejamento, execução, acompanhamento e tratamento de lesões. Esse estudo tem como objetivo demonstrar a aplicabilidade da ultrassonografia guiada no tratamento de complicações faciais, nesse caso após introdução de ácido hialurônico (AH). Para isso, fez-se uso de aparelho de ultrassom de sonda linear de alta frequência, capaz de estabelecer com precisão a estratigrafia facial. Estabeleceu-se, assim, com rigor a área acometida, bem como sua relação com as estruturas vizinhas, principalmente os vasos labiais, faciais e infra-orbitais. O presente trabalho permitiu a avaliação da evolução do processo infecto-inflamatório, mapeamento regional e direcionamento da aplicação da hialuronidase com responsabilidade e sem quantidades excessivas. Notou-se, ainda, a normalidade do fluxo sanguíneo, com ausência de hipervascularização e obstrução dos vasos locais. Por conseguinte, a guia foi fundamental para a assertividade e segurança do tratamento para o profissional e para a paciente. **Palavras-chave (DeCS):** Ultrassom; Preenchedores Dérmicos; Estética; Celulite; Hialuronidase.

Introdução

A ultrassonografia tem ganhado, na Odontologia, mais notoriedade nos últimos anos. Isso ocorre devido a sua capacidade de fornecer imagens, com alta sensibilidade e especificidade de tecidos moles da cabeça e do pescoço. Já que fornece informações sobre o aspecto, extensão e características de uma lesão, assim como a sua relação de proximidade com estruturas nobres circunjacentes[1,2], o ultrassom (US) tem se mostrado uma importante ferramenta complementar no diagnóstico, planejamento e tratamento de lesões.

Além disso, a ultrassonografia tem se apresentado efetiva, em clínica, na localização precisa de materiais preenchedores, revelando-se útil no planejamento, no monitoramento e identificação destes materiais. Outrossim, no tratamento de efeitos adversos provenientes das suas aplicações[3].

Em decorrência da diversidade tecidual na face e, também, pela presença de camadas de menor profundidade, o aparelho mais indicado para a identificação das estruturas é o de alta frequência (7-20 MHZ)[2]. As imagens ultrassonográficas são caracterizadas em hipoecoicas (tons de cinza), hiperecoicas (branco) e anecoicas (preto)[1].

Outro ponto importante é o uso do Doppler que possibilita o mapeamento da vascularização da região da face, e também na avaliação de alterações vasculares[2]. Ademais, a partir de procedimentos guiados pelo US têm-se garantido maior segurança tanto para o paciente quanto para o profissional[3].

As injeções de preenchedores e de toxina botulínica têm sido amplamente utilizadas, com objetivo de alcançar melhor estética facial e amenizar os efeitos[3] o envelhecimento. Nesse contexto, o ácido hialurônico (AH) se destaca devido a segurança, biocompatibilidade e baixa ocorrência de efeitos adversos[4].
Contudo, as intercorrências advindas da aplicação do AH têm sido uma crescente, e um dos fatores relacionados é o aumento do número de execuções do procedimento[3]. De acordo com Almeida et al.[4], os casos mais relatados podem ser classificados em reações de início imediato (até 24h), precoce (24h-30 dias) e tardio (após 30 dias), envolvendo quadros de obstrução de vasos sanguíneos por êmbolos formados por AH, reações de hipersensibilidade, dermatopatias, celulites faciais e abscessos.
Celulites faciais constituem quadros agudos e graves de infecção que representam potencial risco à vida do indivíduo, caso o tratamento adequado não for instituído[5].
Por conseguinte, esse estudo demonstra a aplicabilidade do US como ferramenta complementar no manejo de complicações faciais decorrentes da aplicação de AH na face.

Relato de caso

Paciente de 76 anos, sexo feminino, compareceu ao consultório odontológico, em julho de 2020, sob queixa de aumento de volume nas regiões submalares direita e esquerda e lábio superior, além de assimetria facial e desconforto associado. Relatou ter passado há 17 dias da presente consulta por procedimento de preenchimento facial com 1,9 mL de AH de alto G' nas regiões: sulco nasogeniano (0,4 mL), submalar (0,5 mL) e lábio superior (0,05 mL) (filtro labial) em cada hemiface. A paciente também mencionou estar sob o uso de [4]azitromicina por 5 dias e prednisolona por 10 dias, prescritos pelo profissional exequente do preenchimento, mediante o aparecimento da intercorrência.
O exame intrabucal revelou o aumento de volume nas regiões relatadas pela paciente, sendo sugestivo de celulite bilateral, sem ponto de flutuação e presença de linfadenopatia nas regiões submandibular e pré-auricular (Fig. 1). Diante do quadro clínico da paciente, o profissional suspendeu o uso das medicações anteriores e solicitou um hemograma.

Da segunda consulta até a aplicação da hialuronidase compreendeu um período de 37 dias, considerando que o objetivo principal do tratamento era o controle do foco infeccioso.
Foram realizadas 5 sessões de drenagens nas regiões submalares e lábio superior, com solicitação de antibiograma e hemograma. Enquanto isso, a paciente foi encaminhada para a realização de câmara hiperbárica uma vez ao dia.

Posteriormente, com o resultado do antibiograma positivo para Enterococcus faecalis, o dentista e o médico hiperbarista prescreveram amoxicilina com clavulanato durante 30 dias.
Após 60 dias da aplicação do AH, a paciente retornou ao consultório, não apresentando febre e alterações sistêmicas. Dessa forma, a imaginologista foi requerida para a realização dos procedimentos guiados pelo ultrassom.

Imagens ultrassonográficas do lábio superior revelaram a presença de nódulo na região de mucosa labial superior, com aspecto anecoico e limites definidos, bem como a presença da artéria labial superior e ausência de foco [5]infeccioso agudo (Fig. 2 e 3), possibilitando a degradação do AH pela hialuronidase (150 URT/sítio) (imagens não mostradas).

Após a avaliação ultrassonográfica das regiões acometidas, observou-se, adicionalmente, a formação de uma lesão em decorrência da aplicação do AH com aspecto anecoico na região submalar esquerda da face, próxima ao sulco nasogeniano (Fig. 4 e 5), sugestiva de um abscesso em formação, inviabilizando a aplicação da hialuronidase nesse momento do tratamento.

O exame ultrassonográfico no lado direito da face (sonda posicionada obliquamente próxima ao sulco nasogeniano) revelou a presença e a extensão da lesão, auxiliando o profissional na aplicação guiada da enzima no sítio comprometido, com precisão e segurança (Fig. 6 e 7).

1. Fotografia da primeira consulta.

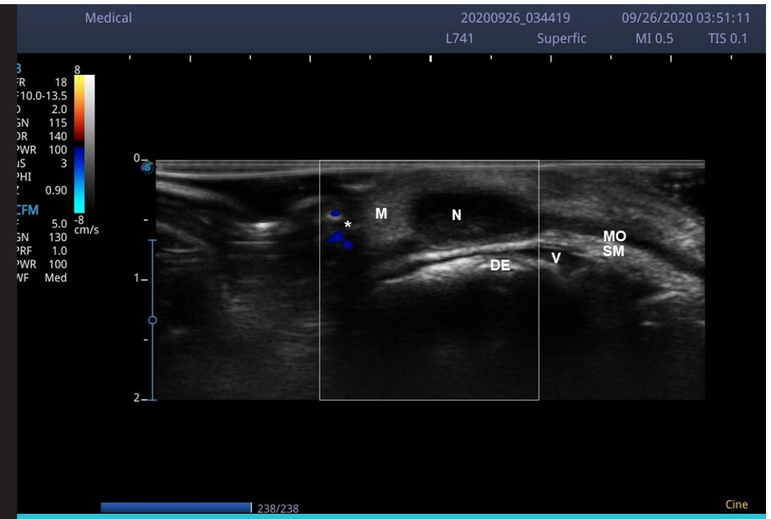

2. Ultrassonografia (transversal no lábio superior), evidenciando o nódulo hipoecoico. Mucosa (M); o músculo orbicular da boca (MO), submucosa (SM), vestíbulo (V) e dentes (DE) e vaso labial superior (*).

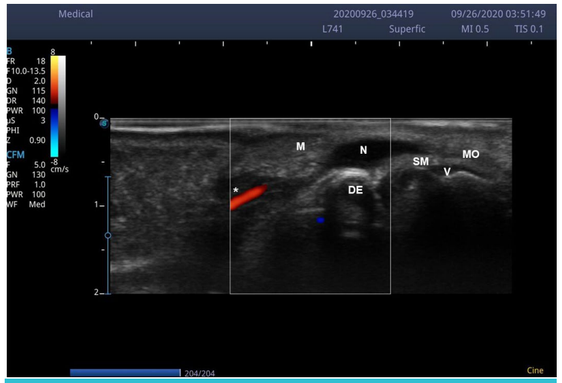

3. Ultrassonografia (transversal no lábio superior), evidenciando o nódulo (N) hipoecoico. Mucosa (M); o músculo orbicular da boca (MO); submucosa (SM); vestíbulo (V); dentes (DE) e artéria labial superior (**).

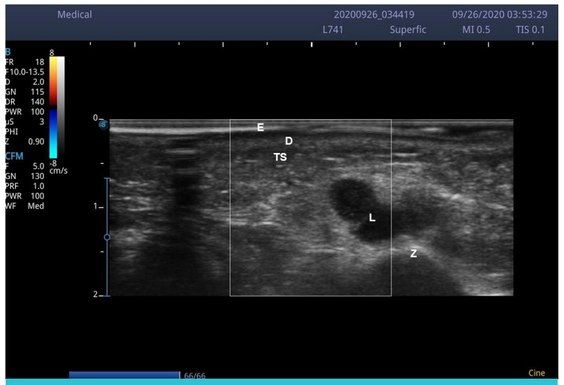

4. Ultrassonografia (transversal na região submalar esquerda). Observe o aspecto anecoico e circunscrito da lesão (L). Epiderme (E), derme (D), tela subcutânea (TS), zigomático (Z).

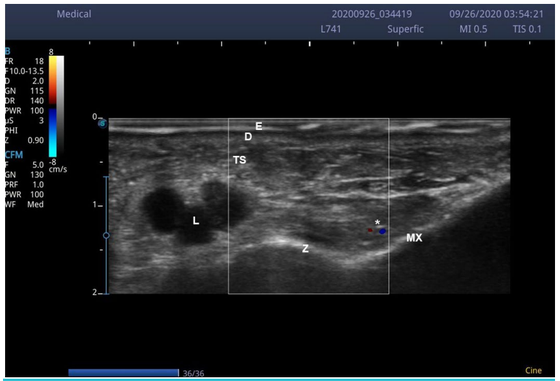

5. Ultrassonografia (transversal na região submalar esquerda). Nota-se a presença da lesão (L) e ausência de processo inflamatório nas demais regiões. Efeito Doppler identificou os vasos infra-orbitais (*). Epiderme (E), derme (D), tela subcutânea (TS), zigomático (Z) e maxila (MX).

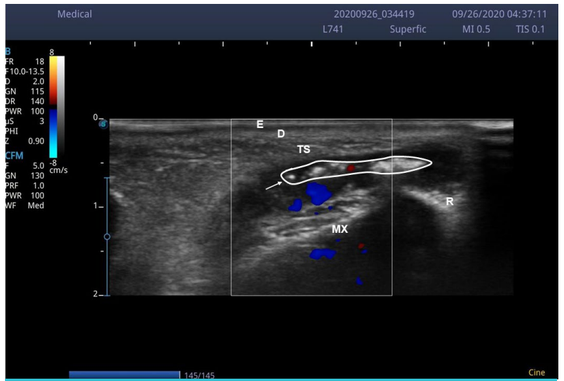

6. Ultrassonografia (região submalar direita, próxima ao sulco nasogeniano, obtida com a sonda em posição oblíqua). Visualize a região sob ação da enzima (seta). Epiderme (E), derme (D), tela subcutânea (TS), maxila (MX) e reforço acústico (R).

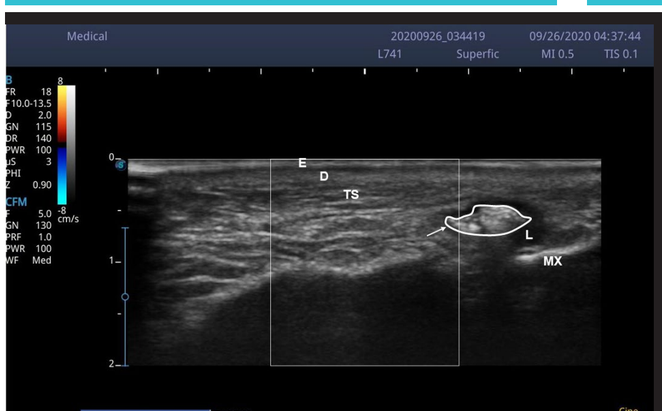

7. Ultrassonografia (transversal na região submalar direita, próxima ao sulco nasogeniano). Visualize a hialuronidase (seta) no interior da lesão (L). Epiderme (E), derme (D), tela subcutânea (TS), maxila (MX).

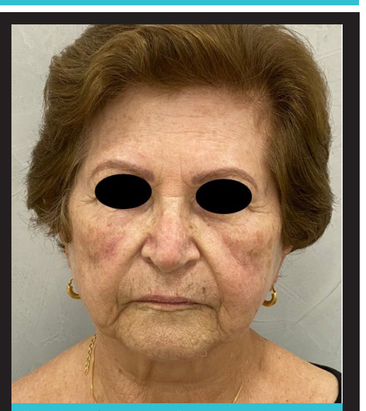

8. Fotografia obtida 10 meses após o início do tratamento para a intercorrência, identificando o melhor aspecto clínico da paciente.

Nesse ínterim, associado ao uso da antibioticoterapia, deu-se continuidade ao tratamento com a câmera hiperbárica (36 sessões) e ozonioterapia retal (2 sessões).

Em janeiro de 2021 foi observada considerável melhora da paciente, que já não fazia mais o uso de medicamentos e outros tratamentos. Cerca de 30 dias após, procedeu-se à nova aplicação da enzima na região submalar direita (imagens não mostradas), com a resolução da complicação, seguida de acompanhamento clínico até solução definitiva do caso (Fig. 8).

Salienta-se que para esse relato foi obtida a autorização voluntária da paciente, mediante assinatura de termo de consentimento livre e esclarecido.

Resultados e discussão

Além de ser um exame imagiológico ideal para a observação de tecidos moles, o US detecta os materiais preenchedores e lesões com mais de 95% de sensibilidade e 100% de especificidade para diagnóstico de edemas inflamatórios1.

No lábio superior, o US foi útil na identificação exata da localização do nódulo na mucosa, situado superficialmente em relação ao músculo orbicular da boca. Estudos relataram que a maior propensão à formação de nódulos nos lábios estaria relacionada a alguns fatores, tais como a presença de uma mucosa fina, quantidades aumentadas da microbiota e a hipermobilidade muscular[6]. Quando feita a análise ao Doppler, notou-se a integridade dos vasos labiais superiores. Estabeleceu-se, assim, com precisão a área acometida, bem como a sua relação com as estruturas vizinhas, principalmente os vasos labiais. Os dados obtidos corroboram as observações de outros estudos, nos quais todas as camadas do lábio foram diferenciadas pela ultrassonografia[7]. Além disso, sugeriram que o uso do Doppler minimiza os riscos vasculares relacionados ao AH injetável[7]. Desse modo, o atual trabalho revelou que o US permitiu direcionar com maior exatidão a aplicação da enzima, evitando inclusive o uso de quantidades excessivas e desnecessárias.

A partir da análise minuciosa das imagens obtidas pelo US foi possível determinar, na região submalar esquerda, superficialmente: a epiderme, derme e tela subcutânea. Aparelhos de ultrassom com maior frequência, como o que foi utilizado no relato em questão, possibilitam uma melhor distinção entre as [7]camadas, auxiliando durante a injeção do preenchedor e, também, de sua enzima, caso seja necessária.

É reconhecido que um dos eventos adversos relacionados à aplicação de preenchedores injetáveis é a presença de infecção, tendo como um dos sinais a formação de nódulo e/ou abscessos[8]. A descrição dos nódulos é bem documentada na literatura, sendo a terapêutica de escolha a aplicação de hialuronidase localmente[6,9]. É importante ressaltar que a enzima deve ser introduzida cuidadosamente pois, em caso de suspeita de infecção, ela pode promover a disseminação bacteriana pelos planos teciduais[10,11].

> *É importante reforçar que a conduta do profissional quanto à drenagem do abscesso, com a realização subsequente do antibiograma, foi fundamental para prescrever a medicação correta, estando de acordo com o recomendado por Funt e Pavicic*

É importante reforçar que a conduta do profissional quanto à drenagem do abscesso, com a realização subsequente do antibiograma, foi fundamental para prescrever a medicação correta, estando de acordo com o recomendado por Funt e Pavicic[8].

Dados do atual trabalho mostraram que o escaneamento com o US no do lado esquerdo da face comprovou a exata localização e extensão da lesão de aspecto anecoico, próximo ao sulco nasogeniano, sugestiva de um abscesso em formação. Bassiony et al.12 relataram a importância do US no diagnóstico de infecções superficiais dos espaços fasciais, bem como na identificação das fases do processo infeccioso. Diante desse contexto, o profissional optou por não aplicar a hialuronidase no momento descrito. Além disso, ao Doppler foi possível observar os vasos infra-orbitais, que se mostravam com aspecto de normalidade, além de ausência de hipervascularização na área correspondente à lesão[2]. Todas observações foram cruciais para a assertividade do procedimento quanto à introdução da enzima, em sessão posterior.

A análise ultrassonográfica na região submalar do lado direito da face, próximo ao sulco nasogeniano, permitiu orientar a aplicação apropriada da hialuronidase. Rodrigues, Moura e Franco[7] demonstraram que aparelhos de US de alta frequência permitem a visualização, a localização e a extensão de injetáveis, sendo úteis em guiar o tratamento com a enzima. Quando comparado com a inflamação, o aspecto da hialuronidase é distinto, devido a aparência mais hiperecoica, brilhante e homogênea do que a disposição das células inflamatórias, sendo possível detectar a movimentação do fluido enzimático através do AH, degradando-o[3]. Portanto, o uso da hialuronidase guiada pelo US compreendeu uma das etapas extremamente importante para a resolução futura da complicação facial.

Conclusão

O presente estudo mostrou a importância do US para a identificação da complicação facial (localização, extensão e relação com as estruturas adjacentes). O tratamento guiado foi importante para o mapeamento facial e adequada aplicação da hialuronidase, com a preservação das estruturas nobres, garantindo assertividade e segurança para o profissional e para a paciente.

Referências Bibliográficas 1. Pallagatti S, Sheikh S, Puri N, Mittal A, Singh B. To evaluate the efficacy of ultrasonography compared to clinical diagnosis, radiography and histopathological findings in the diagnosis of maxillofacial swellings. Eur J Radiol. 2012;81(8):1821–7.
2. Rocha LPC, Rocha T de C, Rocha S de CC, Henrique PV, Manzi FR, Alves e Silva MRM. Ultrasonography for long-term evaluation of hyaluronic acid filler in the face: A technical report of 180 days of follow-up. Imaging Sci Dent. 2020;50(2):175–80. 3. Wortsman X. Identification and complications of cosmetic fillers: sonography first. J Ultrasound Med. 2015;34(7):1163–72. 4. Almeida AT, Banegas R, Boggio R, Bravo B, Braz A, Casabona G, et al. Diagnóstico e tratamento dos eventos adversos do ácido hialurônico: recomendações de consenso do painel de especialistas da América Latina. Surg Cosmet Dermatology. 2017;9(3):204–13. 5. Neville BW, Damm DD, Allen CM, Bouquot JE. Patologia oral & maxilofacial. 4a. Elsevier, editor. Rio de Janeiro, Guanabara: Saunders; 2016. 119–149 p.
6. King M, Bassett S, King S. Manegement of Delayed Onset Nodules. J Clin Aesthet Dermatol. 2016;9(11):E1–5. 7. Rodrigues AN, Moura KG de H, Franco JM. Aplicação do Ácido Hialurônico em região labial guiada por ultrassonografia de alta frequência com Doppler. Arch Heal. 2021;2(1):190–7.
8. Funt D, Pavicic T. Dermal fillers in aesthetic: an overview of adverse events and treatment approaches. Plast Surg Nurs. 2015;35(1):13–32. 9. Christensen LH. Host tissue interaction, fate, and risks of degradable and nondegradable. Dermatologic Surg. 2009;35(s2):1612–9. 10. DeLorenzi C. Complications of injectable fillers, part I. Aesthetic Surg J. 2013;33(4):561–75. 11. Camargo CP. Discussion: Comparative Effectiveness of Different Interventions of Perivascular Hyaluronidase. Plast Reconstr Surg. 2020;145(4):965–6. 12. Bassiony M, Yang J, Abdel-Monem TM, Elmogy S, Elnagdy M. Exploration of ultrasonography in assessment of fascial space spread of odontogenic infections. Oral Surgery, Oral Med Oral Pathol Oral Radiol Endodontology. 2009;107(6):861–9.

SELO ABO RECOMENDA
QUALIDADE ASSEGURADA

Garantia de eficácia no uso e manuseio dos equipamentos médicos e odontológicos pelo cirurgião dentista e conseqüente aumento da segurança do paciente.

SINÔNIMO DE CREDIBILIDADE

A ABO Nacional, aguarda seu contato para que possamos, propor através de proposta comercial analítica e estruturada , onde será possível a submissão do seu produto e documentos exigíveis ao Selo **ABO Recomenda**, após avaliação e aprovação à entidade concede o direito por tempo determinado o uso da chancela deste selo que ratifica, nomeia e credibiliza a conquista pela qualidade.

CHARLES SANTOS
Executivo Comercial ABO Nacional
executivonacional@abo.org.br

(11) 5083-4000 / (16) 99750-2097

www.abo.org.br

Campanha Nacional de Prevenção do Câncer de Cabeça e Pescoço faz alerta sobre diagnóstico precoce

A Associação Brasileira de Câncer de Cabeça e Pescoço (ACBG Brasil), em parceria com a Sociedade Brasileira de Cabeça e Pescoço (SBCCP), realiza neste ano a quinta edição do Julho Verde. Em 2021, a Campanha Nacional de Prevenção do Câncer de Cabeça e Pescoço fixa o slogan "O câncer tá na cara, mas às vezes você não vê". A mensagem visa conscientizar a população sobre a importância do auto cuidado e atenção aos primeiros sinais e sintomas da doença para obtenção de um diagnóstico precoce, ampliando as taxas de cura com menos sequelas.

Anualmente, o Instituto Nacional do Câncer (INCA) registra cerca de 40 mil novos casos de cânceres de cabeça e pescoço, denominação genérica de tumores que se originam em regiões das vias aéreo-digestivas, como boca, língua, gengivas, bochechas, amígdalas, faringe, laringe e seios paranasais.

Os principais fatores de risco para estes tumores são:

- Consumo de tabaco (todos os tipos de cigarros, charutos e cachimbos) e álcool;
- Má higiene bucal;
- Infecção viral pelo vírus do papiloma humano (HPV), transmitido principalmente através de relações sexuais desprotegidas (inclusive sexo oral);
- Consumo de bebidas quentes, principalmente as tradicionalmente servidas em temperaturas muito altas, como o chimarrão/mate;
- Exposição excessiva ao sol (câncer de lábios, couro cabeludo);
- Exposição durante o trabalho à poeira de madeira, poeira de têxteis, pó de níquel, colas, agrotóxicos, amianto, sílica, benzeno, produtos radioativos;
- Infecção pelo vírus de Epstein-Barr (EBV), que pode causar a mononucleose infecciosa, uma manifestação do vírus transmitida por contato com outras salivas.

Outro fator grave para estes pacientes é a pandemia de covid-19. Pessoas com traqueostomia (orifício que permite a comunicação entre a traqueia e o meio externo) estão completamente vulneráveis ao vírus, são imunocomprometidos, sem qualquer proteção que impeça a contaminação direta no pulmão pelo coronavírus. Por isso, a ACBG Brasil demanda a dispensação de filtros e adesivos pelas Secretarias Estaduais da Saúde, como já ocorre em Santa Catarina e no Ceará.

"Até 2022, cerca de 45 mil pessoas no país poderão perder parte de suas faces por causa do câncer na cavidade oral. Em média, 22.950 brasileiros correm o risco de perder a voz em consequência de um câncer de laringe. Precisamos agir", alerta Melissa Ribeiro, fundadora e presidente voluntária na ACBG Brasil. Neste contexto, destaca-se o diagnóstico tardio: a cada quatro novos casos, três chegam em estádio avançado da doença, resultando no óbito de cerca de 50% desta população.

Por isso, procure um médico ou dentista, caso sejam identificados um ou mais dos principais sintomas e sinais que durem por duas semanas ou mais:

- Feridas na boca que não cicatrizam;
- Mudança na voz ou rouquidão por mais de duas semanas;
- Manchas vermelhas ou esbranquiçadas na região bucal;
- Dificuldade para mastigar ou engolir;
- Irritação ou dor na garganta;
- Perda de peso sem motivo aparente;
- Mau hálito frequente;
- Ferida no rosto que não cicatriza;
- Dentes moles ou dor em torno deles.

Mesmo após o tratamento, que pode ser realizado com cirurgia, radioterapia, quimioterapia ou imunoterapia, o câncer de cabeça e pescoço pode causar sequelas irreversíveis, mexendo com a estética facial, com a deglutição e alimentação, com a fala e a voz.

"Os pacientes enfrentam desafios como deformação da face e do pescoço, diminuição do paladar e olfato, perdas funcionais como fala, respiração, mastigação, deglutição, audição e visão, que afetam sua qualidade de vida", ressalta Melissa Ribeiro. Existe, ainda, a dificuldade de reinserção social e de reabilitação destes pacientes, causada pela falta de informação e de políticas públicas voltadas a esta questão.

A ACBG Brasil trabalha para que, em 2021, a Campanha Nacional de Prevenção do Câncer de Cabeça e Pescoço alcance todos os estados do Brasil, abordando tanto a questão da prevenção, quanto do diagnóstico, tratamento e reabilitação. O Julho Verde ocorre do dia 1.º ao 31 de julho, sendo 27/07 o Dia Mundial de Prevenção do Câncer de Cabeça e Pescoço.

Como contribuir com a Campanha?

- A ACBG Brasil está realizando arrecadação de fundos em prol da causa da venda de camisetas e kits do Julho Verde 2021. Neste link, você confere todos os materiais da Campanha deste ano;
- Neste manual, você descobre várias ideais de ações para realizar durante o mês de julho.

Sobre a ACBG Brasil

A ACBG Brasil é uma organização da sociedade civil de direito privado, sem fins lucrativos, habilitada como OSCIP que trabalha em prol dos portadores de câncer de cabeça e pescoço, e seus familiares em todo o Brasil.
A presidente, Melissa Medeiros, teve câncer de laringe e sobreviveu após um longo e doloroso tratamento. No entanto, perdeu sua voz natural para sempre. A ACBG Brasil nasceu da vontade dela em ser útil à sociedade mesmo sem voz, tentando melhorar a jornada do paciente que passa por tal situação. Com o incentivo e orientação de seu filho, Gabriel Marmentini, criaram a primeira organização social voltada para acolher os pacientes com câncer de cabeça e pescoço no Brasil. Sendo o principal objetivo criar e melhorar as políticas públicas de saúde e de direitos básicos dessa população.

A entidade atua em três eixos principais:

- Advocacy - Envolve a realização de iniciativas que visam a defesa de uma causa e a busca por melhores políticas públicas;
- Inclusão - projetos que visam o acolhimento, a integração dos pacientes na sociedade e a implementação de projetos que devolvem a dignidade a sobreviventes que precisam de algum tipo de reabilitação;
- Informação - Execução e apoio de campanhas de conscientização, organização de eventos, palestras de prevenção em organizações e escolas, geração de conteúdo.

Para mais informações, entre em contato:
(48) 99169-4019
julhoverde@acbgbrasil.org
https://acbgbrasil.org

Odontogeriatria



Dr. Antonio Carlos Moura de Albuquerque Melo

- Especialista em Odontogeriatria APCD-SP
- Especialista em Gerontologia titulado SBGG
- Mestre em Gerontologia - UFPE
- Habilitado em Odontologia Hospitalar - CFO
- Habilitado Laserterapia - LELO-FOUSP
- Vice coordenador da Residencia Multiprofissional de Odontologia em Terapia Intensiva - UFPE/ Real Hospital Português de Pernambuco

O envelhecimento é descrito como um processo de progressivas modificações biológicas, psicológicas e sociais ao longo da vida do ser humano, não apenas ligado a processos patológicos, visto que enquanto envelhecemos experimentamos mudanças normais e esperadas. No entanto, o risco de adoecer aumenta com a idade, porque estas alterações nos tornam mais susceptiveis a várias doenças.

No Brasil, o número de idosos (≥ 60 anos de idade) vem aumentando de forma acelerada, com alteração deste contingente populacional, onde passou de 3 milhões em 1960, para 7 milhões em 1975, 14 milhões em 2002, superando a marca dos 30,2 milhões em 2017, segundo o IBGE.

Entre 2012 e 2017, a quantidade de idosos cresceu em todas as unidades da federação, sendo os estados com maior proporção de idosos o Rio de Janeiro e o Rio Grande do Sul, ambas com 18,6% de suas populações dentro do grupo de 60 anos ou mais. O Amapá, por sua vez, é o estado com menor percentual de idosos, com apenas 7,2% da população. O Brasil, até 2025, será o sexto país do mundo com o maior número de pessoas idosas, segundo dados da OMS.

Em 2001 o Conselho Federal de Odontologia (CFO), define a nova especialidade Odontogeriatria, como a área que se concentra nos estudo dos fenômenos decorrentes do envelhecimento que tem repercussão na boca e suas estruturas associadas, bem como a promoção de saúde, o diagnóstico, a prevenção e o tratamento de enfermidades bucais e do sistema estomatognático do idoso.

Com o avanço na indústria de medicamentos, da medicina e das demais áreas de saúde, vem ocorrendo um aumento significativo da expectativa de vida, consequentemente, cada vez mais indivíduos com idade mais avançada irão chegar até o consultório odontológico ou solicitado atendimento a beira leito e domiciliar. Esta mudança do perfil demográfico, traz uma maior discussão da classe odontológica na atuação da Odontologia na atenção integral à saúde do idoso, proporcionando uma maior integração entre as diferentes áreas da saúde, no atendimento a esta população

Uma saúde bucal precária pode interferir no curso de doenças sistêmicas, aumentando os riscos para a saúde geral. O paciente idoso pode ser classificado com Multimorbidades, que é a coexistência, em um mesmo indivíduo, de duas ou mais doenças crônicas, sem relação de causa e efeito e sem que nenhuma delas possa ser considerada como problema principal . A Multimorbidade torna-se progressivamente mais comum a medida que idade avança e está associada a elevada mortalidade, declínio funcional e aumento do uso de serviços de saúde ambulatoriais e hospitalares.

Equipes Geriatricas realizam a avaliação Multidimensional do Idoso, através da AGA(Avaliação Geriatrica Ampla) que é um método de avaliação interdisciplinar abordando aspectos clínico, funcional e psicossocial. Assim, é importante que na avaliação deste paciente estejam incluídos dados da história atual e pregressa de saúde, identificando condições clínicas, cognitivas, funcionais, sintomatologia depressiva, questões familiares, além de manter contato direto com equipe medica assistencial do paciente e multiprofissional para um planejamento seguro e coerente, contribuindo para a qualidade de vida do idoso.

Em relação a epidemiologia dos principais agravos bucais, na população idosa brasileira, o estudo Saúde Bucal Brasil (BRASIL, 2011) aponta os desfechos mais prevalentes nos idosos de 65 a 74 anos, como sendo a cárie dentária, doença periodontal, uso e necessidade de próteses e alterações de tecidos moles. Podendo ser destacado também as DTMs, as disfunções salivares e comprometimento das funções de matigação, deglutição e paladar.

O processo de envelhecimento não está diretamente relacionada ao aparecimento de doenças na cavidade bucal, apesar de as mesmas estarem geralmente presentes em indivíduos idosos. Dos problemas bucais observados no envelhecimento, a perda dentária ainda é o mais frequentemente observado, o que torna a reabilitação protética fator importante para o reestabelecimento das condições bucais ideais.

As alterações na capacidade mastigatória do idoso são provocadas pela ausência dentária, próteses mal adaptadas ou com precário estado de conservação, presença de cáries e doença periodontal. Tais fatores interferem na fase inicial do processo digestivo, com repercussões nas condições de saúde e nutrição do idoso. Esta condição comprometida de saúde bucal pode contribuir para distúrbios de alimentação, desnutrição crônica, sarcopenia e desenvolvimento de infecções, o que aumenta o risco de fragilidade no idoso. A pouca utilização de serviços odontológicos, e a pobre autopercepção da saúde bucal podem ser considerados possíveis marcadores de risco para síndrome de fragilidade causando impacto sobre sua vida diária, o que causa desnutrição pela restrição de alguns alimentos além de baixa autoestima.

> *Uma saúde bucal precária pode interferir no curso de doenças sistêmicas, aumentando os riscos para a saúde geral.*
> *O paciente idoso pode ser classificado com Multimorbidades, que é a coexistência, em um mesmo indivíduo, de duas ou mais doenças crônicas, sem relação de causa e efeito e sem que nenhuma delas possa ser considerada como problema principal .*

Os problemas de saúde bucal desta população, geralmente, estão relacionados a problemas periodontais (gengivite e periodontite) devido à deficiência no controle da placa bacteriana, doença cárie, uso de próteses mal adaptadas e desgastadas, lesões de mucosa decorrentes da iatrogenia profissional diante de trabalhos protéticos e a falta de ações preventivas para promoção e adequação do meio bucal. Além disso, os padrões farmacodinâmicos dos idosos são diferentes daqueles dos jovens, havendo menor capacidade de reserva funcional e de homeostase.

As alterações nas glândulas salivares, no paladar, estomatites, candidíase e periodontites são alguns dos efeitos causados pelo uso constante de medicamentos e que acabam interferindo diretamente na saúde bucal, pois promove a diminuição do fluxo salivar, aumentando o risco de doença cárie e lesões de mucosa.

A prática odontogeriátrica é de caráter interdisciplinar, as particularidades devem ser bem compreendidas, para favorecer a estruturação de uma anamnese adequada, favorecendo ao diagnóstico, tratamento e prognóstico, proporcionando uma boa saúde ao paciente idoso.

Na odontogeriatra são abordadas as ações odontológicas ambulatoriais, hospitalares e em ambiente domiciliar para promoção de saúde, prevenção de doenças e reabilitação, favorecendo um plano comum para melhoria na condição de vida dos idosos nas suas três dimensões: biológica, psicológica e social.

REFERENCIAS:

BRASIL. Ministério da Saúde. Coordenação Nacional de Saúde Bucal. Secretaria de Vigilância em Saúde. **SB Brasil 2010**: pesquisa nacional de saúde bucal. Brasília (DF): MS, 2012.

MOTTA, L.B. da et al. Treinamento interdisciplinar em saúde do idoso: um modelo de programa adaptado às especificidades do envelhecimento. Rio de Janeiro: Universidade Aberta da Terceira Idade/UERJ, 2005.

CLOSS, E.; SCHWNAKE, C.H.A. A evolução do índice de enve-lhecimento no Brasil, nas suas regiões e unidades fed¬erativas no período de 1970 a 2010. **Rev. bras. geriatr. Gerontol**. 2012; 15(3):443-458.

AGUIAR, M.C.A.; MONTENEGRO, F.L.B. Avaliação do conhecimento de médicos com atuação na área geriátrica do estado de São Paulo sobre a inter-relação entre saúde bucal e saúde sistêmica. **Rev Kairós** 2007 jun.;10(1):155-74

https://agenciadenoticias.ibge.gov.br/agencia-noticias/2012-agencia-de-noticias/noticias/20980-numero-de-idosos-cresce-18-em-5-anos-e-ultrapassa-30-milhoes-em-2017

Andrade FB, Lebrão ML, Santos JL, Duarte YA, Teixeira DS. Factors related to poor self-perceived oral health among community-dwelling elderly individuals in São Paulo, Brazil. Cad Saúd Púb, 2012:28-10.

C.F.O. Resolução CFO-12/2001. Seção IX art. 29. Normas sobre o exercício das especialidades odontológicas dos cursos de especialização; 2001.

Guimarães MLR, Hilgert, JB, Hugo FN, Corso AC, Nocchi P, Padilha DMP. Impacto da perda dentária na qualidade de vida de idosos independentes. Scientia Medica, Porto Alegre: PUCRS, 2005;15(1).

Moreira RS, Nico LS, Sousa MLR. Fatores associados à necessidade subjetiva de tratamento odontológico em idosos brasileiros. Cad Saúde Púb, 2009;25:2661-71.

Stenman U, Ahlqwist M, Rkelund CB, Hakeberg M. Oral health–related quality of life – associations with oral health and conditions in Swedish 70-year-old individuals. Gerodontology, 2012;29:e440–e446.

Sheiham JG, Steele Marcenes W, Finch S, Walls AWG. The impact of oral health on stated ability to eat certain foods; Findings from the National Diet and Nutrition Survey of Older People in Great Britain. Gerodontology, 1999;16:11–17.

Das perspectivas de uso à entrega das células-tronco (parte-2)

Autores:

Dr. José Ricardo Muniz Ferreira - Cirurgião-dentista, Doutor em Ciência de Materiais, Membro da Comissão da Odontologia Regenerativa pelo Conselho Regional de São Paulo (CROSP) e Cientista Investidor da Empresa R-Crio. CRO SP 110.124

Dra. Anna Paula Greck - Odontopediatra, Homeopata & Saúde Integrativa CRO-BA 4708

Dra. Nara Salume - Cirurgiã-Dentista Sanitarista e Licenciada Regional R-Crio Bahia. CRO-BA 7479

Dra. Bárbara Tavares - Mestre e Doutora em Odontopediatria CRO-BA 6513

Dra. Amélia Mamede - Odontopediatria, Diretora de Promoção da Saúde da ABO Nacional CROBA -BA-CD-1765

Dra. Fernanda Mamede Oliveira Pinto - Odontopediatra e Diretora de Ação Social da ABO CROBA -BA-CD-8089

Em sequência a primeira parte desse artigo, publicada na última edição do jornal da ABO sob o título " DA COLETA DAS À CRIOPRESERVAÇÃO DAS CÉLULAS-TRONCO (PARTE-1)" , pretendemos tratar aqui, das premissas e condições fundamentais à entrega das células-tronco, quando demandadas, em absoluta conformidades técnica e regulatória, de acordo com os padrões estabelecidos através das diretrizes de Boas Práticas de Produção (GMP) e demais resoluções vigentes, homologadas pela Agência Nacional de Vigilância Sanitária (ANVISA).

PERSPECTIVAS

Através da polpa dental e periósteo é possível extrair células-tronco classificadas como mesenquimais. Este tipo celular caracteriza-se tanto pela sua capacidade de se diferenciar em tecidos e órgãos duros do corpo (osso, cartilagem, músculo, neurônios, pâncreas, etc.); como também pela sua propriedade imunomodulatória, atuando no controle da resposta inflamatória do organismo frente a uma determinada doença.

A polpa dos dentes decíduos, em especial, apresenta destaque entre as fontes de células-tronco pela sua jovialidade. Trata-se de uma célula versátil, com alta capacidade de multiplicação e plasticidade em laboratório, além de um reconhecido potencial de se transformar numa grande variedade de células especializadas do corpo humano.

Inúmeras são as possibilidades aplicáveis de células-tronco no âmbito da medicina regenerativa. Além da injeção/transplante celular diretamente no paciente (terapia celular); em laboratório, doenças podem ser recriadas – permitindo tratamentos mais assertivos – e novas drogas, testadas, a partir de células-tronco. Neste mesmo campo de ação, também é possível a geração de órgãos, biologicamente compatíveis.

Existem ainda aplicações viáveis de células-tronco diretamente na esfera da odontologia. O potencial osteogênico e a capacidade de regeneração de tecidos complexos, como a polpa, ligamento periodontal e o próprio dente são alguns exemplos. Estudos clínicos envolvendo o uso de células-tronco como facilitadoras do processo de remodelação óssea em ortodontia; como formadoras de tecidos sadios em patologias, como a pulpite; e como recuperadoras de defeitos periodontais indesejáveis, após tratamento ortodôntico são, hoje, amplamente encontrados na literatura, com resultados promissores. Nesta conjuntura, o cirurgião-dentista obtém novas e poderosas ferramentas, que precisam ser apresentadas à sociedade de forma responsável.

SOLICITAÇÃO DO PROFISSIONAL DE SAÚDE

Uma vez criopreservadas, as células podem ser solicitadas pelo profissional ou instituição que as utilizará mediante documentação formal disponibilizada pela R•Crio. Esta solicitação deve ser acompanhada de um Número de Registro do CEP/CONEP para ensaios clínicos, ou Nº de Registro do produto junto a ANVISA para casos de terapias avançadas aprovadas.

A entrega das células ou Produtos de Terapias Avançadas somente é realizada ao profissional solicitante ou à pessoa que possua autorização, por escrito e assinada, do profissional solicitante/equipe responsável pelo paciente.

Após a entrega das células ou do Produto de Terapia Avançada ao solicitante, seu armazenamento temporário até a utilização (conforme as instruções de uso fornecidas pela R•Crio) é de responsabilidade do profissional de saúde. É obrigatório a todo profissional ou a instituição solicitante comunicar à R•Crio sobre a data e hora do procedimento de transplante, infiltração, infusão ou implante de célula ou produto, em formulário próprio fornecido pela empresa.

1. Preparo do produto de terapia celular avançada

Após a solicitação do profissional de saúde, o processamento das células-tronco e produtos de terapia avançada é realizado, de acordo com a quantidade necessária e objetivo do uso, respeitando as Boas Práticas em Células.

É importante enfatizar a grandes variedades de protocolos de ensaios clínicos existentes com o uso de células-tronco, o que pode influenciar no tempo de processamento e na entrega do produto final para a terapia avançada desejada. Além disso, a liberação das células para uso é realizada mediante aprovação pelo Centro de Processamento Celular (CPC) após as etapas de controle de qualidade exigidas na RDC 214 de 2018 (RDC atualizada em 2021, passando a ser designada como RDC 508/2021 e que entrará em vigor a partir de 01/07/2021).

2. Aplicação, entrega e acompanhamento

O hospital ou a clínica deve possuir licença sanitária vigente, emitida pelo órgão competente de vigilância sanitária estadual, municipal ou do Distrito Federal. Apresentar, também, os requisitos de Boas Práticas para Funcionamento de Serviços de Saúde, com instalações adequadas à condução do protocolo clínico, no tocante à estrutura física, aos equipamentos, aos instrumentos e aos recursos humanos.

O profissional de saúde deve conduzir o protocolo clínico de acordo com o protocolo acordado em documentação, com as devidas Boas Práticas Clínicas, bem como as exigências regulatórias e éticas aplicáveis.

Após a entrega e aplicação das células-tronco, é fundamental um relatório de acompanhamento terapêutico de cada paciente, a partir da sua administração. Bem como é necessária a elaboração do plano de acompanhamento anual, de forma que seja possível ampliar o ensaio clínico ou mesmo identificar novas oportunidades para o Produto de Terapia Celular, já registrado e aprovado.

CONSIDERAÇÕES FINAIS

As células-tronco mesenquimais adultas vêm se consolidando junto às comunidades científica e clínica como uma importante ferramenta para a Medicina e a Odontologia Regenerativas. Aos clínicos, cabe o desafio de disseminar a informação baseada em evidências científicas a toda a sociedade, dando a real dimensão desta tão importante ciência.

Dentre as fontes de células-tronco mesenquimais, a polpa dentária e o periósteo estão entre as mais utilizadas para criopreservação e possível utilização em terapias avançadas. Assim, os cirurgiões-dentistas são os únicos profissionais habilitados para operar na coleta destas amostras, exclusividade que coloca a Odontologia em uma posição de destaque e de grande responsabilidade em meio à comunidade científica.

O Centro de Processamento Celular, R-Crio, conta com cirurgiões-dentistas credenciados por todo o Brasil e estes têm desenvolvido de forma assertiva o papel de multiplicadores e protagonistas desta ciência. "Como Odontopediatra me sinto responsável por informar aos pais sobre a importância de conhecer o que as células-tronco dos dentes decíduos podem proporcionar atualmente e no futuro das pessoas que eu cuido. A medicina regenerativa de tecidos e órgãos é uma realidade. A R-Crio tem sido uma empresa consistente que promove muitas oportunidades de informações atualizadas e treinamentos que nos respaldam e enriquecem cientificamente.", afirma a Odontopediatra, Homeopata & Saúde Integrativa, Dra. Anna Paula Greck, credenciada a R-Crio.

É importante citar também que estes profissionais geralmente conhecem a história das famílias que dão assistência, seus problemas de saúde e desafios. Assim, a decisão pela criopreservação de células-tronco muitas vezes vem acompanhada por um significado especial, envolvendo a todos os presentes. "Quando faço a coleta dos dentes decíduos das crianças, sinto que planto uma sementinha de esperança no coração delas! Elas acreditam tanto que ali pode estar a cura do seu problema, que enfrentam o medo do procedimento e colaboram ao máximo! É gratificante poder contribuir com a chance de cura de um paciente! Me sinto honrada e feliz por essa oportunidade", diz a Dra. Bárbara Tavares, Mestre e Doutora em Odontopediatria e credenciada a R-Crio.

Por fim, é preciso que cada ator comprometido com este processo - da coleta até a entrega das células-tronco – tenha conhecimento do "todo" e, principalmente, do seu papel neste percurso, seja clínico, científico ou como beneficiário. A R-Crio segue cuidando e provendo as células-tronco em condições adequadas para o uso em pesquisas e terapias avançadas devidamente regulamentadas.

Aos Conselhos de Odontologia e Medicina cabe coordenar, através da constituição de câmaras técnicas competentes, a homologação das diversas possibilidades de terapias celulares que forem descritas, comprovadas e registradas. Sempre em acordo com as recomendações internacionais propostas pelas principais sociedades organizadas, como a International Society for Cell and Gene Therapy (ISCT) e a International Society for Stem Cell Research (ISSCR).

KIT de coleta da R-CRIO

Crédito para a Área de Saúde

ANTECIPAÇÃO DE CHEQUES PRÉ-DATADOS

MÁQUINAS DE CARTÃO DE CRÉDITO / DÉBITO

EMPRÉSTIMO PARA CAPITAL DE GIRO, REESTRUTURAÇÃO FINANCEIRA E INVESTIMENTOS

FINANCIAMENTO DE EQUIPAMENTOS

Socialcred

SOCIEDADE DE CRÉDITO AO MICROEMPREENDEDOR E À EMPRESA DE PEQUENO PORTE.

(21) 3507-4196

comercial2@socialcred.com.br

Coluna da Academia Brasileira de Odontologia

...e eu com isso?

No último dia 5 de junho celebrou-se o Dia Mundial do Meio Ambiente, data memorativa instituída pela Organização das Nações Unidas, em 1972, a fim de evidenciar os esforços de todos os que se dedicam às causas da preservação ambiental, bem como de manter vívida, globalmente, a percepção de que, nessa matéria, muito ainda resta a ser feito.

Ao que se vê, historicamente, sobretudo após a Primeira Revolução Industrial dos séculos XVIII e XIX, a degradação ambiental fez-se uma consequência inescapável do progresso. Uma companhia inevitável do desenvolvimento. Algo que, embora indesejável, era necessário, pois, a alternativa a ela seria a estagnação e o inviável regresso às primitivas condições humanas pré-industriais.

Ainda que, contemporaneamente, o discurso sobre desenvolvimento já incorpore ideais sociais, econômicos e ambientais de sustentabilidade, não mais considerando inevitável a degradação, mas destacando a importância de evitá-la, não é difícil perceber, assistindo aos noticiários ou olhando pela janela, que a problemática da destruição do Meio Ambiente, queiramos ou não, permeia todo o nosso cotidiano.

Desmatamento de florestas tropicais, derretimento de geleiras polares, aquecimento global, emissão de gases do efeito estufa, poluição dos oceanos, escassez de recursos hídricos, extinção de espécies e redução da biodiversidade são expressões que, como tantas outras no mesmo campo semântico, ouvimos inúmeras vezes por dia. Tão ouvidas que, pela saturação, naturalizaram-se no ideário de muitos coletivos, tornando-se imperceptíveis em termos de sua gravidade e das possíveis consequências pragmáticas que as situações reais por elas exprimidas têm sobre cada um de nós. Isso para não citar o negacionismo científico que possibilita, em pleno século XXI, encontrar terraplanistas convictos e ferrenhos defensores da teoria geocêntrica pré-copernicana, diante dos quais só nos resta, como orienta Voltaire, defender o direito que eles têm de dizê-lo, ainda que lamentando sua ignorância.

De fato, a dimensão planetária da problemática ambiental frequentemente estabelece alguma aparência de distanciamento e certo senso de impotência individual. Muito se atribui sua solução às políticas públicas definidas no âmbito dos acordos diplomáticos internacionais e nas esferas mais estreitas dos governos nacionais, regionais e locais; políticas, essas, que se sujeitam, obviamente, aos macro-interesses políticos e econômicos em cada contexto espaço-temporal em que pretendem operar. Provoca-nos, todavia, a pergunta-título desta coluna: e eu com isso?

À parte a responsabilidade que assumimos ao nos tornarmos cidadãos esclarecidos pela formação universitária que nos obriga a uma mundividência crítica e à formação lúcida de opiniões consubstanciadas, entendo que todos temos nosso quinhão de esforço atitudinal cotidiano a cumprir como pessoas letradas e, especificamente, como cirurgiões-dentistas.

No tocante à essa atuação específica, havemos de considerar que a implantação de ações simples nos serviços odontológicos em que atuamos, tais como a adequada gestão dos recursos hídricos e energéticos, evitando desperdícios, e dos resíduos sólidos, operando-se o descarte mais adequado, já são contribuições importantes à causa.

É este o convite que a Academia Brasileira de Odontologia traz aqui: construamos ambientes saudáveis nas nossas próprias micro-esferas de governabilidade, mesmo que elas sejam tão restritas quanto o consultório, a clínica, a casa ou a Unidade de Saúde onde trabalhamos, porque importa pouco o tamanho do espaço ou o número de pessoas envolvidas. O que importa, verdadeiramente, é que a proteção do Meio Ambiente se realize na persistência do fazer diário recorrente da pequena parte que nos cabe no cuidado de nossa Casa Comum.

ACADEMIA BRASILEIRA DE ODONTOLOGIA

Rafael Arouca
Cirurgião-Dentista, Doutor em Ciências, Professor da Escola Nacional de Saúde Pública da Fiocruz e Orador Oficial da Academia Brasileira de Odontologia.

A CLASSE ODONTOLÓGICA VAI SE SURPREENDER.

Siga-nos e fique por dentro das novidades!

@viadentaloficial viadental.com.br

viadental

Academia Brasileira de Odontologia

CURSOS ON LINE
INFORMAÇÕES E INSCRIÇÕES
(21) 98228-1221

Excelência em Resinas Compostas

30 de julho das 9 às 19 horas, on-line, através da plataforma zoom

- Abertura - José Mondelli
- Resinas Compostas Posteriores - Rafael Mondelli
- Finalização de casos multidisciplinares com resina composta – Rafael Andreiuolo
- Facetas Diretas em resinas compostas: Soluções simplificadas na odontologia estética • Marco Aurélio Chaves
- Como maximizar a adesão para procedimentos restauradores estéticos - Alessandra Reis
- Clareamento e resinas - Dayse Amaral
- Resina Termo Compactada (RTC): Uma nova abordagem em resinas compostas - Terumitsu Sekito

Valor R$ 100,00 — CERTIFICADO EMITIDO PELA ACADEMIA BRASILEIRA DE ODONTOLOGIA

Curso Escrita Científica

Dias 4, 11, 18, 25 de agosto de 2021, de 20 às 22h, on-line, através da plataforma zoom.

Prof. Dr. Alexandre Rezende Vieira.
Doutor em Genética UFRJ
Mestre em Odontopediatria UFRJ
Professor Titular de Biologia Oral, Odontopediatria, Genética Humana e Antropologia da Faculdade de Odontologia da Universidade de Pittsburgh

Autor de mais de 400 artigos, editoriais, livros e capítulos de livros publicados

Programa:
- Tipos de artigos científicos
- Quando submeter e o processo editorial
- Autoria
- Título, resumo e cover letter
- Introdução
- Métodos e resultados (tabelas e figuras)
- Discussão
- Respondendo o "peer review"
- Uma palavra sobre revisões sistemáticas

Valor R$ 100,00 — CERTIFICADO EMITIDO PELA ACADEMIA BRASILEIRA DE ODONTOLOGIA

SAVE THE DATE
24 DE SETEMBRO

Simpósio Internacional da Academia Brasileira de Odontologia
Novas perspectivas no ensino da odontologia

Painel 1
PANORAMA INTERNACIONAL DO ENSINO ODONTOLÓGICO EM TEMPOS DE COVID-19

Painel 2
EDUCAÇÃO CONTINUADA EM ODONTOLOGIA: NOVOS PROCESSOS PARA UMA NOVA SOCIEDADE

APOIO:
ABO ASSOCIAÇÃO BRASILEIRA DE ODONTOLOGIA

DENTISTA, TEMOS AS MELHORES SOLUÇÕES EM SEGUROS E PREVIDÊNCIA PARA VOCÊ.

Em parceria com a ABO, oferecemos aos dentistas associados soluções financeiras para você planejar os seus projetos de vida com tranquilidade, protegendo as pessoas que você ama e o seu patrimônio.

CONHEÇA ALGUMAS DAS SOLUÇÕES DISPONÍVEIS:

- Seguro de vida e por invalidez
- Cobertura por afastamento temporário do trabalho por acidente ou doença
- Cobertura para diagnóstico de doenças graves
- Previdência privada, com planos multifundos e taxas reduzidas

Protegemos mais de 4 milhões de vidas em todo o Brasil, e durante os nossos 186 anos de atuação ininterrupta desenvolvemos soluções adaptadas a cada perfil e necessidade dos nossos clientes.

AGENDE UMA CONSULTORIA.
Unidade São Paulo
Ligue para **(11) 3188-4900**

PARCERIA

ABO Associação Brasileira de Odontologia | MAG SEGUROS GRUPO MONGERAL AEGON

Este anúncio contém informações resumidas. Para informações completas sobre o plano, consulte as condições gerais ou o regulamento. Processos Susep: Vida Toda PGBL: 15414.004069/2010-06 / VGBL: 15414.004067/2010-17; Private - PGBL:15414.002582/2012-16 / VGBL: 15414.002583/2012-61; Pensão: 151414.901688/2017-17; Renda por Invalidez: 15414.901702/2017-74; Vida Inteira: 15414.004056/2008-12; Invalidez: 15414.004035/2008-99; DIT c/ LER e DORT e IPA Majorada - 15414.900705/2016-18; Doenças Graves: 15414.901150/2016-13; Seguro de Assistência Funeral: 15414.900237/2018-35. O registro desses planos na SUSEP não implica, por parte da autarquia, incentivo ou recomendação à sua comercialização. O segurado poderá consultar a situação cadastral de seu corretor de seguros no site www.susep.gov.br, por meio do número de seu registro na SUSEP, nome completo, CNPJ ou CPF. Os planos DIT, DG e SAF são por prazo determinado, tendo a seguradora a faculdade de não renovar a apólice na data de vencimento, sem devolução dos prêmios pagos, nos termos da apólice.