JORNAL DA ABO
ASSOCIAÇÃO BRASILEIRA DE ODONTOLOGIA

Publicação da Associação Brasileira de Odontologia
Distribuição gratuita
www.abo.org.br

Edição 179

Pinos Fresados: uma proposta atual para fabricação dos retentores intrarradiculares

Página 10

Dando com a Língua nos Dentes
Página 4

O uso do Papacárie e seus benefícios na Mínima Intervenção
Página 6

O Mundo Acelerou! E a Odontologia com isso?
Página 16

Células-tronco do dente de leite para tratamento de fissura labiopalatina.
Página 22

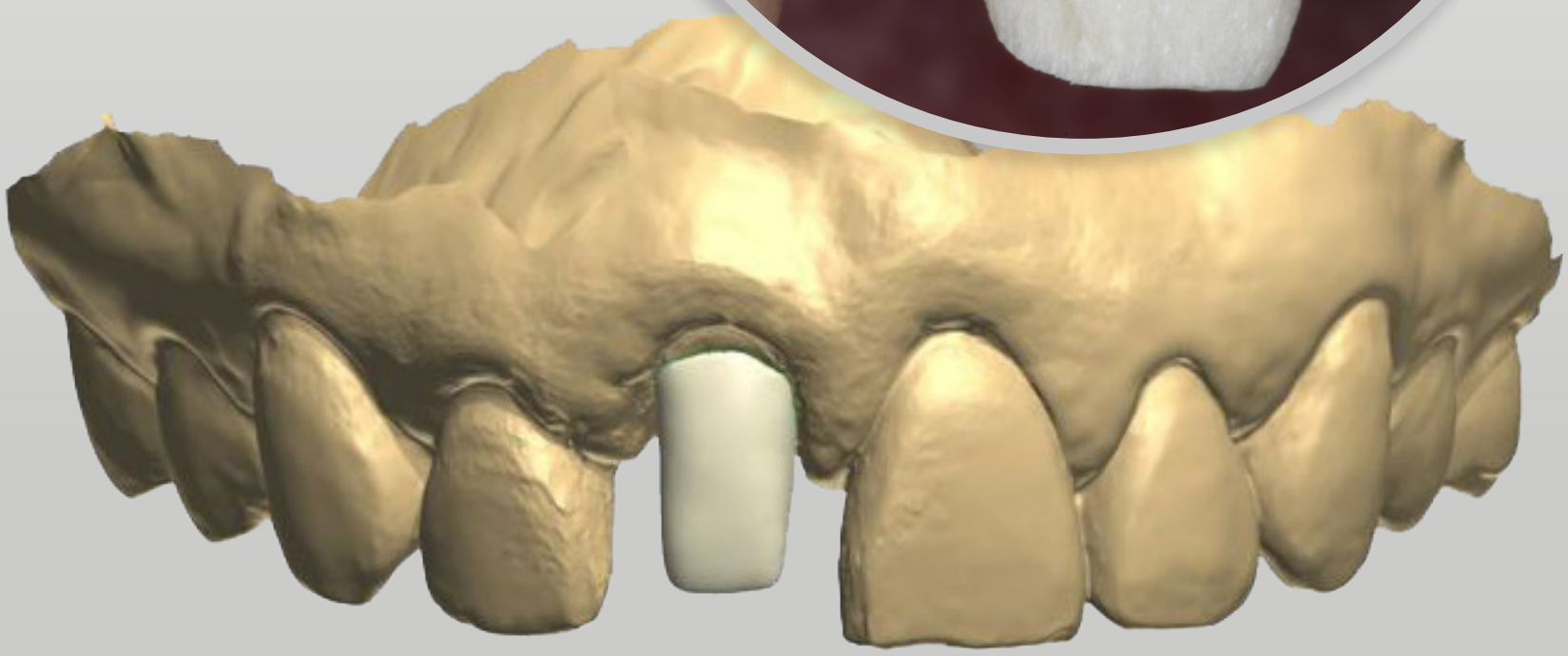

Editorial

O Jornal 179 está abrindo esta edição com uma matéria sobre Pinos Fresados, gentilmente escrito por nossos colaboradores Professores Rodrigo de Castro Albuquerque, Nelson Renato França Alves Silva, Luís Fernando dos Santos Alves Morgan & Adriana Vieira Martins. As Dras. Ravana Angelini Sfalcin e Sandra Kalil Bussadori escrevem sobre o uso do papacárie e seus benefícios na mínima Intervenção.

O Covid continua na pauta de nossos artigos, Dr. Paulo Cesar B. Rédua e Dr. Renato B. Rédua tratam sobre o assunto na matéria, A Clínica de Odontopediatria pós-covid, para onde vamos?

Esta edição também destaca o artigo sobre Agosto Dourado, reforçando a importância da amamentação, e que proteger a amamentação é responsabilidade de todos e as informações atualizadas do CONECT SUS cedidas pelo Conselho Federal de Odontologia.

Nosso parceiro, o RC-Rio, relata em seu artigo as células tronco do dente de leite para tratamento da fissura labiopalatina. Informações muito importantes para o dentista e o paciente.

Não esquecendo de nosso projeto social, Um Sorriso do Tamanho do Brasil, coordenado pela Drª Amélia Mamede que apresenta o saldo positivo do projeto “Dando com a língua nos dentes”. E o Dr. Marcos Rogerio Fonseca escreve em seu artigo as mudanças aceleradas da Odontologia nos últimos anos.

O Jornal da ABO Nacional está sempre levando informações atualizadas e inovadoras para seus leitores. E agradecemos a colaboração dos autores, assim como a presença assídua dos nossos leitores.

Desejo uma ótima leitura!

Dr. Paulo Murilo O. Fontoura
Presidente da ABO Nacional

Endereços

Acre
Presidente: DRA. WÂNIA PATRÍCIA TOJAL DA SILVA
End.: Rua presbiteriana, 185 - Universitário III - Rio Branco/AC
CEP: 69.917-744
E-mail: wtojal@hotmail.com

Alagoas
Presidente: DR. THIAGO GUSMÃO MURITIBA
End.: Av. Roberto Mascarenhas de Brito, s/n - Maceió/AL
CEP: 57035-851
Site: www.aboal.org.br
E-mail: secretaria.aboal@hotmail.com
Tel.: (82) 3235-1008 / 3235-1409

Amapá
Presidente: Dr. THIAGO MOTA DE M. DO NASCIMENTO
End.: Av. Maria Quitéria, 282 - Macapá/AP
CEP: 68900-280
E-mail: aboap@hotmail.com
Tel.: (96) 3242-9300

Amazonas
Presidente: DR. ALBERTO TADEU DO N. BORGES
End.: Rua Maceió, 861 - Manaus/AM
CEP: 69057-010
E-mail: faculdadedoamazonas@gmail.com
Tel.: (92) 3584-6068 / 3584-6066

Bahia
Presidente: DRA. MARIA ANGÉLICA BEHRENS PINTO
End.: Rua Altino Serbeto de Barros, 138 - Salvador/BA
CEP: 41830-492
Site: www.abo-ba.org.br
E-mail da presidente: presidente.ba@abo.org.br
E-mail: secretaria@abo-ba.org.br
Tel.: (71) 2203-4066 / 4047 Fax: (71) 2203-4055

Ceará
Presidente: DR. JOSÉ BONIFÁCIO DE S. NETO
End.: Rua Gonçalves Ledo, 1630 - Fortaleza/CE
CEP: 60110-261
Site: www.abo-ce.org.br
E-mail do presidente: presidencia@abo-ce.org.br
E-mail: abo@abo-ce.org.br
Tel.: (85) 3311-6666

Distrito Federal
Presidente: LUCIANA FREITAS BEZERRA
End.: ABO DF: SGAS 610 Lote 74 Bloco 02 SL. 246 - Asa Sul
CEP: 70200-700 – Brasília/DF
Site: www.abo-df.org.br
E-mail: tesouraria@abo-df.org.br
Tel.: (61) 3445-4800 Fax: (61) 3445-4848

Espírito Santo
Presidente: DRA. TEREZA JACY DA S. A. INTRA
End.: Rua Henrique Rato, 40 - Serra/ES
CEP: 29160-812
Site: www.aboes.org.br
E-mail: presidencia@aboes.org.br
Tel.: (27) 3395-1460

Goiás
Presidente: DR. RAFAEL DE ALMEIDA DECURCIO
End.: Av. Itália, 1184 - Quadra 23 - Lotes 8/9 - Goiânia/GO
CEP: 74325-110
Site: www.abogoias.org.br
E-mail: ca@abogoias.org.br
Tel.: (62) 3236-3100 Fax: (62) 3236-3126

Maranhão
Presidente: DR. ANTUNES FREDERICO FERNANDES
End.: Av. Ana Jansen, 73 - São Luís/MA
CEP: 65076-730
E-mail: aboma4@hotmail.com
Tel.: (98) 3227-1719

Mato Grosso
Presidente: DR. MAURICIO MARCELO HARLOS
End.: Rua Padre Remeter, 170 - Cuiabá/MT
CEP: 78008-150
Site: www.aboal.org.br
E-mail do presidente: presidente.mt@abo.org.br
Tel.: (65) 3623-9897 Cel.: (65) 9225-2580

Mato Grosso do Sul
Presidente: DR. DANIEL BORGES
End.: Rua da Liberdade, 836 - Campo Grande/MS
CEP: 79004-150
Site: www.aboms.org.br
E-mail do presidente: presidencia@aboms.org.br
E-mail: gerencia@aboms.org.br
Tel.: (67) 3383-3842

Minas Gerais
Presidente: DR. CARLOS AUGUSTO JAYME MACHADO
End.: Rua Tenente Renato César, 106 - Belo Horizonte/MG
CEP: 30380-110
Site: www.abomg.org.br
E-mail do presidente: cajayme.m@gmail.com
E-mail: abomg@abomg.org.br
Tel.: (31) 3298-1800

Paraíba
Presidente: DR. FRANCISCO FRANCESCHINI NETO
End.: Av. Rui Barbosa, 38 - João Pessoa/PB
CEP: 58040-490
Site: www.abopb.com
E-mail do presidente: presidente.pb@abo.org.br
E-mail: contato@abopb.org.br
Tel.: (83) 3224-7100 / 3243-3487

Paraná
Presidente: DR. DALTON LUIZ BITTENCOURT
End.: Rua Dias Rocha Filho, 625 - Curitiba/PR
CEP: 80045-257
Site: www.abopr.org.br
E-mail: dir_secretaria@abopr.com.br
Tel.: (41) 3028-5800 / 3028-5839

Pará
Presidente: DR. PAULO HENRIQUE TELES DE ALMEIDA
End.: Av. Marquês de Herval, 2298 - Belém/PA
CEP: 66080-350
Site: www.abopa.org.br
E-mail: abo@abopa.org.br
Tel.: (91) 3277-3212 / 3276-3682 / 3276-0500

Pernambuco
Presidente: DR. ROGÉRIO DUBOSSELARD ZIMMERMANN
End.: Rua Dois Irmãos, 165 - Recife/PE
CEP: 52071-440
Site: www.abo-pe.org
E-mail do presidente: secretariascdp@abo-pe.org
Tel.: (81) 3441-0678 / 3266-2862 / 3267-2748 / 3442-8141

Piauí
Presidente: DR. ANTONIO FRANCISCO M. TORRES
End.: Rua Dr. Arêa Leão, 545 - Sul CP 280 - Teresina/PI
CEP: 64001-310
E-mail do presidente: af_torres@uol.com.br
E-mail: abopi@ucl.com.br
Tel.: (86) 3221-9374 / 3221-4647

Rio de Janeiro
Presidente: DR. PAULO AFFONSO PIMENTEL JÚNIOR
End.: Rua Barão de Sertório, 75 - Rio de Janeiro/RJ
CEP: 20261-050
Site: www.aborj.org.br
E-mail do presidente: presidência@aborj.org.br
E-mail: aborj@aborj.org.br
Tel.: (21) 2504-0002

Rio Grande do Norte
Presidente: DR. BRUNO MACEDO
End.: Av. Jaguarari, 2791 - Natal/RN
CEP: 59064-500
Site: www.aborn.org.br
E-mail do presidente: harrisondantas@hotmail.com
Tel.: (84) 3222-3812 / 3202-9431

Rio Grande do Sul
Presidente: DR. JOÃO BATISTA BURZLAFF
End.: Rua Furriel Luiz Antonio de Vargas, 134 - Porto Alegre/RS
CEP: 90470-130
Site: www.abors.org.br
E-mail da presidente: administrativo@abors.org.br
Tel.: (51) 3330-8866

Rondônia
Presidente: DRA. SELENE MARIA CHAGAS COELHO HIGASHI
End.: Rua Senador Álvaro Maia, 3471 - Porto Velho/RO
CEP: 76820-860
Site: www.abo-ro.com.br
E-mail: financeiroabo@hotmail.com
Tel.: (69) 3221-5655

Roraima
Presidente: DRA. GALBANIA POLICARPO DE SÁ
End.: Rua Barão do Rio Branco, 1309 - Boa Vista/RR
CEP: 69301-130
Site: www.abopb.com
E-mail da presidente: galbania.policarpo@hotmail.com
Tel.: (95) 3224-0897 / 98111-0424

Santa Catarina
Presidente: DR. LESSANDRO KIELING
End.: Rua Professora Sofia Quint de Souza, 586 - Florianópolis/SC
CEP: 88085-040
Site: www.abosc.com.br
E-mail: uniabo@abosc.com.br
Tel.: (48) 3248-7101

São Paulo
Presidente: DR. MÁRIO CAPPELLETTE JUNIOR
End.: Rua Duarte de Azevedo, 191 - Santana
CEP: 02036-020 - São Paulo/SP
Site: www.abosp.org.br
E-mail: abo@abosp.org.br
Tel.: (11) 2950-3332 / 2959-3689

Sergipe
Presidente: DR. EDVALDO DÓRIA DOS ANJOS
End.: Av. Gonçalo Prado Rolemberg, 404 - Aracaju/SE
CEP: 49015-230
Site: www.abose.org.br
E-mail: abo-se@infonet.com.br
Tel.: (79) 3214-4640

Tocantins
Presidente: DR. FREDERICO GUEDES VALADARES
End.: 602 Sul, Avenida LO 15, Conj. 02, Lote 02 - Palmas/TO
CEP: 77022-008
Site: www.abo-to.org.br
E-mail do presidente: ftvaladares@uol.com.br
Tel.: (63) 3214-2246

Expediente

A Associação Brasileira de Odontologia - ABO é uma entidade de utilidade pública, sem fins lucrativos, dedicada à defesa da classe odontológica e da saúde oral da população brasileira. Está representada nas 27 unidades federativas por meio de seções Estaduais e em 294 municípios, por suas regionais. O Jornal da ABO é uma publicação bimestral de circulação nacional, pertencente à Associação Brasileira de Odontologia, Localizada na Rua Vergueiro, 3.153, salas 51/52 - CEP 04101-300 - Vila Mariana - São Paulo - SP.

Telefone: (11) 5083-4000.
Conteúdo Jornalístico (pesquisa, entrevistas, seleção, produção, redação e revisão, anúncios): Gerenciamento Marcia Nana (Gestora de Marketing) Ideia Publicidade e Consultoria.
Jornalista Responsável: Valdecir T. de Oliveira
DRT – RO 1147. Identidade Visual, Diagramação e Artes:
Ideia Publicidade e Consultoria (Marcia Nana, James de Castro)
Distribuição gratuita.
PUBLICIDADE:
ideia_consultoria@yahoo.com.br
(21) 98545-4607

DIRETORIA NACIONAL - ABO
Conselho Executivo Nacional (CEN)

Presidente: Dr. Paulo Murilo Oliveira da Fontoura
Vice-Presidente: Dr. Gustavo Gomes de Oliveira
Secretária-Geral: Dra. Priscilla Bueno Flores
1º Secretário: Dr. José Emilson Motta Júnior
Tesoureiro-Geral: Dr.Celso Minervino Russo
1º Tesoureiro: Dr. Carlos Marcelo Lucas Folha

"DANDO COM A LÍNGUA NOS DENTES"

Fechando um ciclo

Coordenadora do STB
Dra. Amélia Mamede

Ao terminarmos esta sequência de conversas cientificamente divertidas, pautada em vasto conhecimento, promovendo novos aprendizados técnicos, novas oportunidades, muito sorriso e muita emoção, chegamos ao momento do reinício deste ciclo, pois não temos como fechá-lo, ele é o "CICLO DA VIDA" e tem origem na mulher (na mãe), que se prepara para gestar, se conscientiza de sua força e "ONDE NASCE O SEU SORRISO", aprende sobre os "SABERES, DIZERES, HAVERES E PRAZERES da BOCA", e vai para o pré-natal odontológico onde acontece o "ENCONTRO MARCADO COM O AMOR".

Quando uma mãe gesta inicia "O PRINCÍPIO DA AVENTURA DO VIVER "
o seu contato propriamente dito com a criança, com o seu filho e todos os ensinamentos e responsabilidades que advém com o nascimento desta criança, o cuidado com a amamentação (responsável por todo crescimento crânio facial do bebê), cuidados iniciados durante a gestação e vão até os dois anos de vida, nos seus primeiros 1000 dias de vida. Quando esses dias passarem já estará decidido e determinado se essa criança terá os "MOLARES DOS 100 anos" e uma vida de hábitos saudáveis.

Chegamos à pandemia, e procuramos saber como estariam estes pais vivendo as "EXPERIÊNCIAS ANCESTRAIS" em casa, 24h, com seus filhos?
Desta experiência surgiu um livro "QUANDO SOMOS UM SÓ" De pai para filho, Alessandro Marimpietri para Lucca (8 anos).

E esse " NOVO TEMPO NA INFÂNCIA ", permitiu crianças em casa com os pais. Qual o olhar dessa criança para esta experiência, para esta vivência 24h com seus pais?

Paramos neste momento "ONDE A MENTE ENCONTRA O DENTE". Conversamos sobre bruxismo, sono, DTMs, seguimos a escuta sobre os " DIZERES DA BOCA", o que a boca nos fala? O que ela nos mostra? E o que ela nos trouxe nesta pandemia?

Demos muito com a "língua nos dentes" sobre a convivência da odontologia com o COVID 19, "CONVIVENDO COM O COVID" foi o tema, e nele descobrimos que a pandemia do COVID trouxe modernidade e tecnologia, novas técnicas e novos materiais para Odontologia. Falamos também sobre o novo momento da Odontologia Integrativa "VOLTANDO PARA O PRINCÍPIO, PARTINDO PARA O INFINITO" a busca das práticas integrativas e o ser humano cuidado e inserido no seu elemento natural indo em busca da cor deste SORRISO. Nos conhecimentos ancestrais, passeamos pela Homeopatia Aromaterapia e Tratamentos Naturais.

Florescemos com "FLORES. SER é AGORA" da Nísia, que nos contou sua história e como floresceu nesse momento tão delicado das nossas vidas.

Conversamos sobre a Escola e a Academia com todas as mudanças e atualizações que a Odontologia está passando e precisará passar para nos trazer profissionais de excelência "DE HOJE PARA O AMANHÃ", de quais caminhos e para quem?

Visitamos os "CUIDADOS A BEIRA LEITO ", o processo em busca dos novos protocolos usados para os convalescentes da COVID-19 e a comprovação científica de que o dentista precisa estar em qualquer lugar e em todos os lugares onde haja uma Equipe de Saúde.

Nosso parceiro em todas as ações "TAMO JUNTOS " COLGATE & "UM SORRISO DO TAMANHO DO BRASIL" esteve conosco neste bate-papo, e falamos das ações, de atitudes de mudanças, da preocupação da Colgate com a sustentabilidade e principalmente dos novos produtos veganos que em breve estarão no mercado.

A R-CRIO nos trouxe um novo momento das células tronco com a "ODONTOLOGIA REGENERATIVA" , a Resolução 2021 e a certeza de que a Medicina está em constante evolução.

Não poderíamos deixar de falar da nossa responsabilidade com a sustentabilidade e trouxemos os "OS 3 Erres DA VIDA / RRR" Risco / Respeito e Responsabilidade.
Verifique o que você está usando muito no seu consultório, a água, luz, EPIs, resíduos? Nós, dentistas, somos agentes de sustentabilidade, por isso precisamos conhecer muito sobre este tema. Precisamos interagir com o nosso paciente, orientá-lo e explicar que se cada um de nós descartar 4 escovas de plástico anualmente, ao final de 365 dias teremos 100.000 toneladas de plástico jogado para o universo… Então vamos incluir a rotina do descarte reciclável. Somos 300.000 dentistas cadastrados no CFO, se cada um diminuir os seus desperdícios, o impacto positivo para a humanidade já será bastante importante.

"ESSE É O CARA" foi nosso assunto final, o C A R A é aquele que tem Crença, Adaptabilidade, Resiliência e principalmente Aprendizado .É a humildade para aprender, acreditar, ressignificar a sua vida e ajudar ao próximo.

Reiniciamos este ciclo com a certeza de que o sorriso tem ORIGEM, COR, GÊNERO E IDENTIDADE.

Como estamos gratos!
Quanto de vocês ficaram em nós!
Quanto aprendizado!
Com esses nossos encontros nos tornamos pessoas muito melhores.

Nós, membros do "UM SORRISO DO TAMANHO DO BRASIL", nos sentimos muito honrados em tê-los recebido na nossa página do Instagram : @umsorrisodotamanhodobrasil
Revisitem cada "Bate Papo", vale a pena

OBRIGADA!

Dra.Simone Pires

Dra.Renata Moragas

Tema: "MULHER, ONDE NASCE O SEU SORRISO?"

Dra. Mariane Ferrão
Tema: PRINCIPIO DA AVENTURA DO VIVER

Dra. Irlane Rodrigues
Tema: UM NOVO TEMPO NA INFÂNCIA

Dra. Viviane Sarmento
Tema: DIZERES DA BOCA
Os sinais da boca

Dra. Sandra Kalil
Tema: CONVIVENDO COM O COVID

Dr.Édson Lucena
Tema: DE HOJE PARA O AMANHÃ !! Por quais Caminhos e para quem ?

Dr. José Ricardo Muniz
Tema: ODONTOLOGIA REGENERATIVA

Dr. Paulo Cesar Oliveira Santos
Tema: SABERES, DIZERES, HAVERES E PRAZERES DA BOCA

Dr. Alessandro Marimpietri
Tema: EXPERIÊNCIA ANCESTRAL

Dra. Ana Paula Greck
Tema: VOLTANDO PARA O PRINCIPIO PARTINDO PARA O INFINITO

Dr. Charles Santos
Tema: ESSE É O CARA ESSE É O MOMENTO !!!

Dra. Thais Feitosa
Tema: CUIDADO A BEIRA LEITO

Dr. Gabriel Politano
Tema: ENCONTRO MARCADO COM O AMOR...QUE COMEÇA PELA BOCA!

Dra. Patrícia Valério
Tema: ONDE A MENTE ENCONTRA O DENTE ?

Dra. Nisia Teles
Tema: A HORA DE FLORES. SER É AGORA!

Dr. André Fraga
Tema: OS 3 RS DA VIDA !!!

Dr.Leandro Ávila
Tema: #TAMOJUNTOS COLGATE&UM SORRISO DO TAMANHO DO BRASIL

O uso do Papacárie e seus benefícios na Mínima Intervenção

Figura 1

Figura 2

Prof. Dra. Sandra Kalil Bussadori

• Especialista em Odontopediatria
• Mestre em Materiais Dentários pela FOUSP
• Doutora em Odontopediatria pela FOUSP
• Pós- doutora em Pediatria pela UNIFESP
• Professora dos programas de mestrado e doutorado em Ciências da Reabilitação e Biofotônica aplicada às Ciências da Saúde da Universidade Nove de Julho (UNINOVE)
• Professora titular da Clínica Infantil da Universidade Nove de Julho (UNINOVE) e Universidade Metropolitana de Santos (UNIMES)

Prof. Dra.Ravana Angelini Sfalcin

• Graduação em Odontologia FOP- UNICAMP
• Mestre em Materiais Dentários FOP- UNICAMP
• Doutora em Materiais Dentários - FOP-UNICAMP com período de doutorado sanduíche no KING'S COLLEGE LONDON
• Pós-doutora em Biofotônica aplicada às Ciências da Saúde UNINOVE
• Especialista em Odontopediatria APCD-SP
• Professora das disciplinas de Biomateriais, Dentística e Clínica Infantil UNINOVE

Nos últimos anos, a Odontologia moderna tem passado por uma transição e evolução cada vez mais constante com relação a preservação de estruturas dentais. Durante muito tempo, o tratamento predominantemente proposto para tratar as lesões de cárie foi o restaurador, por meio de preparos cavitários com remoção total do tecido cariado, o qual, dependendo da extensão da lesão, poderia levar a uma exposição pulpar desnecessária, sendo indicado o tratamento endodôntico precoce do dente, e muitas vezes, a perda da estrutura dental. Na fase atual da Odontologia, preservar estrutura dental se tornou imprescindível, uma vez que o processo de evolução da doença cárie já é bem definido na literatura, e o entendimento mais profundo das diferenças entre as camadas de dentina (infectada e afetada) também se difundem cada vez mais entre os pesquisadores e cirurgiões-dentistas. Desta maneira, sempre aliando o sucesso dos procedimentos clínicos aos achados científicos, a instituição da Mínima Intervenção (MI) para a remoção de tecido cariado e preparo cavitário tem sido uma pauta cada vez mais consistente dentro da Odontologia moderna.

A MI é uma filosofia de cuidado profissional, baseada na detecção da doença cárie o mais cedo possível, assim como a possibilidade de tratamento em níveis micromoleculares, com a finalidade de reparo da sequela da doença de maneira menos invasiva possível (Bussadori et al, 2013). De acordo com essa mudança de paradigmas, as alternativas propostas para a intervenção conservadora devem ser sempre consideradas, quando possível, antes de se indicar técnicas mais invasivas em um primeiro momento. Assim, o objetivo principal da MI é paralisar a progressão da doença cárie e depois restaurar a estrutura dental e função mastigatória previamente perdidas. Em suma, o tratamento através da MI se deve pelo controle da infecção presente e a cura das lesões reversíveis (Mickenautsch et al, 2006).

Tendo em mente a MI como uma filosofia a ser seguida, além de pensarmos em tratamentos mais conservadores, é fundamental pensarmos na detecção cada vez mais precoce dos sinais da doença cárie na cavidade oral. Sendo assim, o ICDAS (International Caries Detection and Assessment System) tem sido um aliado importante quando avaliamos a presença ou ausência de lesões de cárie, desde a observação visual de dentes hígidos, passando pela inspeção de manchas brancas ativas ou inativas em esmalte, até a detecção de cavidades que alcancem a dentina. Esse método de avaliação para diagnóstico de cárie nos auxilia nesse sentido, podendo então classificar as superfícies dentais em relação a cárie, usando uma escala ordinal que vai da superfície hígida até uma cavitação extensa (escores de 0 a 6) (Website: ICCMS: ICDAS; Braga et al, 2012).

Para lesões de mancha branca ativas em esmalte, a MI abrange a reversão destas manchas por meio de fluorterapia, e atualmente, a possibilidade de infiltração das lesões com materiais infiltrantes (por exemplo, ICON, DMG, Alemanha), como uma alternativa de tratamento com a finalidade de ocluir os poros da lesão, paralisando-a, sem a necessidade de desgaste dental prévio (Meyer-Lueckel e Paris, 2008).

Quando pensamos em cavidades mais extensas, envolvendo dentina, é fundamental que o cirurgião-dentista esteja apto a identificar as diferenças das camadas dentinárias afetadas pelo tecido cariado (dentina infectada e afetada). Para entender essa diferenciação, é necessário que se tenha em mente a definição de dureza. Nas ciências dos materiais, dureza pode ser caracterizada pela capacidade do material mais duro "marcar" ou "arranhar" o material mais amolecido. A consistência ou grau de dureza da dentina tem sido apontado como o critério clínico de maior relevância no ato da remoção de tecido cariado. Possui correlação negativa com o grau de infecção bacteriana, ou seja, quanto mais endurecida a dentina, menor o grau de infecção (Kidd et al, 1989; 1993). Assim, como já citado anteriormente, nos últimos anos, técnicas cada vez menos invasivas de remoção de tecido cariado têm sido propostas e estudadas; dentre elas, a remoção seletiva de tecido cariado, a qual consiste na remoção total do tecido cariado (dentina infectada e afetada) das paredes circundantes da cavidade, até que se obtenha esmalte e dentina sadios nesta área, consequentemente permitindo uma melhor adesão e um vedamento mais adequado da interface de união entre tecido dental e material restaurador. Já nas paredes de fundo pulpar ou axial, é possível manter a dentina afetada (tecido mais endurecido quando comparado à dentina infectada, e de maior resistência quando da remoção com curetas de dentina) a fim de que não haja uma exposição desnecessária da polpa, quando não houver indicação direta de tratamento endodôntico de acordo com a avaliação prévia minuciosa de cada caso clínico. Nesse sentido, muitos estudos foram e ainda são realizados com o objetivo de se obter materiais biocompatíveis que possam auxiliar cada vez mais o cirurgião dentista no tratamento destas lesões, visando acometer o menor dano possível ao tecido remanescente e passível de remineralização, como a dentina afetada. Dessa maneira, o gel Papacárie® (Fórmula & Ação, São Paulo, Brasil) foi introduzido no mercado como um desses materiais auxiliadores na remoção química e mecânica da cárie em dentina. O gel é composto da enzima papaína, cloramina, sais, conservantes, espessante, estabilizadores e água deionizada (Yamada et al, 2010; Bussadori et al, 2005). A papaína é uma enzima proteolítica com efeitos bactericida e anti-inflamatório (Bussadori et al, 2005), capaz de degradar parcialmente as fibrilas colágenas do tipo I não mineralizadas intactas (Bertassoni et al, 2009). Em síntese, o princípio da remoção química e mecânica com a utilização coadjuvante do Papacárie® em dentina cariada tem como objetivo alterar quimicamente o tecido cariado a fim de deixá-lo mais amolecido, e assim, facilitar ainda mais a sua remoção. Dessa maneira, a dentina amolecida é então removida usando instrumento manual, envolvendo apenas a remoção de tecido infectado, preservando estruturas sadias e passíveis de remineralização, não causando irritação pulpar ou desconforto para o paciente, devido a não necessidade de utilização de brocas e de técnicas anestésicas previamente ao procedimento.

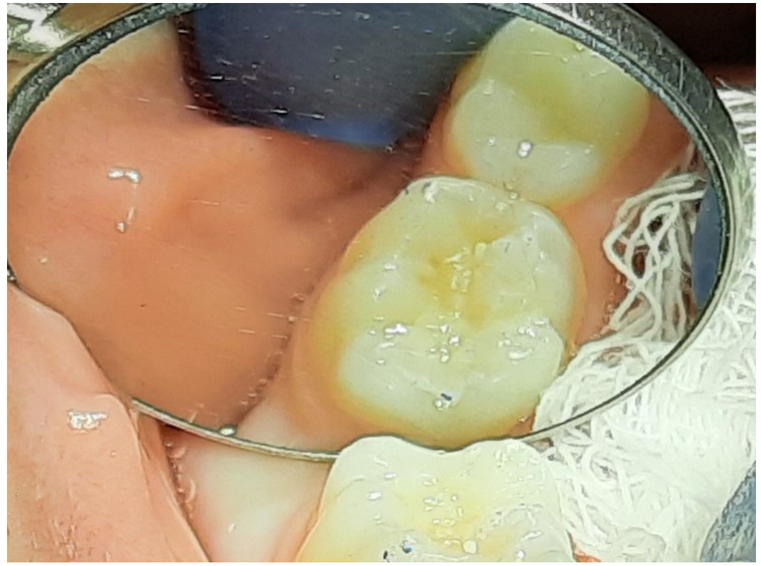

Figura 3

No início desse ano, lançamos o Manual do Papacárie – Menos é mais (Santos Editora, 2021), com o objetivo único de auxiliar e orientar os cirurgiões dentistas a compreenderem de forma didática, prática e simples, como a introdução do gel Papacárie® no dia a dia do clínico pode ser uma maneira mais efetiva de aliar a MI com um composto capaz de remover de forma segura, qualquer tecido infectado, mantendo apenas o tecido passível de reparação.

O caso clínico a seguir mostra a utilização do gel Papacárie® como material auxiliar na remoção seletiva do tecido cariado, em uma paciente de 4 anos de idade.

Figuras 1 e 2. A primeira imagem mostra o gel Papacárie sendo aplicado sobre o tecido cariado, durante 30 segundos. A segunda imagem mostra o aspecto remanescente da dentina após a remoção do tecido amolecido apenas com a utilização de curetas de dentina, sem a necessidade de anestesia ou utilização de brocas.

Figura 3. Restauração final da cavidade com cimento de ionômero de vidro resino modificado (Riva Light Cure, SDI)
(Imagens: Ravana Angelini Sfalcin)

Referências:

1. Bussadori et al. Odontologia de Mínima Intervenção: um novo olhar sobre a odontologia. Cartilha ART Nova DFL, jan. 2013.
2. Mickenautsch et al. Mínima Intervenção: uma nova abordagem em odontologia. Compendium baseado em evidências. África do Sul: Midentistry Corp., 2006, 135 p.
3. www.iccms-web.com/content/icdas
4. Braga MM, Mendes FM, Gimenez T, Ekstrand KR. O uso do ICDAS para diagnóstico e planejamento do tratamento da doença cárie. Pro-Odonto Prevenção. 2012;5(4):9-55.
5. Meyer-Lueckel H, Paris S. Progression of artificial enamel caries lesions after infiltration with experimental light curing resins. Caries Res 2008; 42(2): 117-24.
6. Kidd EAM, Joyston-Bechals S, Smith SR. The use of a caries detector dye in cavity preparation. Brit Dent J 1989; 167(4): 132-4.
7. Kidd EAM, Joyston-Bechals S, Beighton D. The use of a caries detector dye during cavity preparation: a microbiological assessment. Brit Dent J 1993b; 174(7): 245-8.
8. Yamada Y, Hossain M, Kimura Y, Masuda Y, Jayawardena JA, Nasu Y. Removal of organic debris from occlusal fissures: advantage of Carisolv system over sodium hypochlorite. J Clin Pediatr Dent 2010;35: 75–79.
9. Bussadori SK, Castro LC, Galvao AC. Papain gel: a new chemo-mechanical caries removal agent. J Clin Pediatr Dent 2005;30: 115–119
10. Bertassoni, LG; Marshall, GW. Papain-gel degrades intact nonmineralized type I collagen fibrils, Scanning 31 (2009) 253–258

Atualização do app Conecte SUS plataforma móvel oficial do Ministério da Saúde indica serviços odontológicos mais próximos do cidadão

A partir de agora, qualquer pessoa pode consultar os endereços dos serviços odontológicos públicos de maneira simplificada pelo smartphone. A novidade faz parte da última atualização do aplicativo Conecte SUS Cidadão, desenvolvido pelo Ministério da Saúde, e conta com o apoio institucional dos Conselhos de Odontologia para expandir a divulgação.

O secretário de Atenção Primária à Saúde da pasta, Raphael Câmara, explica que a medida é a resposta do Ministério da Saúde a uma demanda dos usuários do SUS. “Era muito comum que pacientes tivessem dificuldade em encontrar pela internet as unidades de saúde que oferecem tratamento bucal. Agora, essa informação pode ser acessada em segundos”, comemora.

Para utilizar a funcionalidade, é necessário abrir o aplicativo, ativar a geolocalização, clicar em SERVIÇOS e, depois, em SAÚDE BUCAL. Lá, você seleciona a distância em que quer pesquisar (com alcance de até 100 km) e o app mostra os resultados em ordem: do mais próximo ao mais distante.

Além disso, os usuários podem acessar a Carteira de Serviços da Atenção Primária à Saúde (Casaps) – Versão população pelo aplicativo. O documento permite verificar qual tipo de oferta em saúde bucal há em cada estabelecimento. Para a melhor funcionalidade da ferramenta, a Saps recomenda que os gestores mantenham atualizadas as informações sobre estabelecimentos, equipes e profissionais no Cadastro Nacional de Estabelecimentos de Saúde (CNES). A informação do Conecte SUS sobre saúde bucal vem desses registros

Como o momento atual da pandemia trouxe modificações na oferta de cuidado, em caso de dúvidas ou de dados desatualizados, os usuários devem entrar em contato com a Secretaria de Saúde dos respectivos municípios. Já os gestores e profissionais de saúde podem consultar a Nota Técnica nº3-CGSB/Desf/Saps/MS, sobre a reorganização da atenção odontológica no contexto da pandemia.

O app está disponível para download em aparelhos Android e iOS e também pode ser acessado pelo computador, por meio deste link.

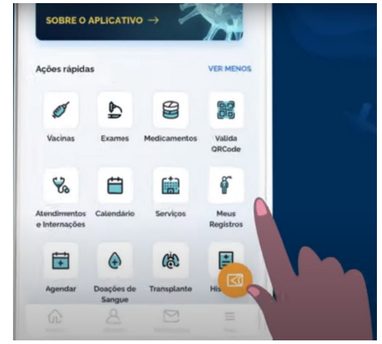

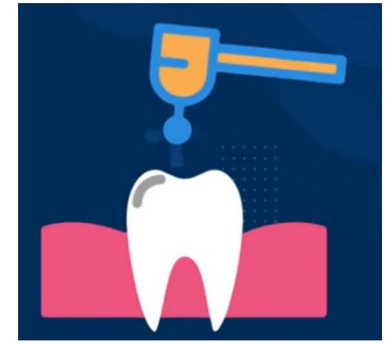

O aplicativo

O Conecte SUS Cidadão é o aplicativo do Ministério da Saúde que reúne, de forma personalizada, diversas informações dos pacientes, como consultas, medicamentos, exames e vacinas – inclusive a de covid-19. O usuário cadastra o próprio CPF e, assim, reúne seu histórico de saúde em um só lugar.

Dessa forma, a continuidade de tratamentos em unidades de saúde ou cidades distintas – ou ainda quando o atendimento é combinado entre as redes pública e privada – é facilitada, além de ter a visualização mais acessível. O Conecte SUS faz parte da RNDS, cujo objetivo é ser uma estratégia integradora da informação em saúde no Brasil e atender às necessidades da população.

Por Assessoria de Comunicação do Ministério da Saúde

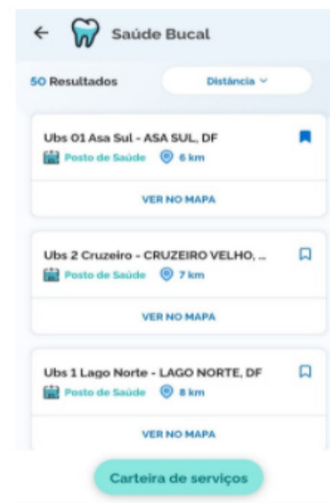

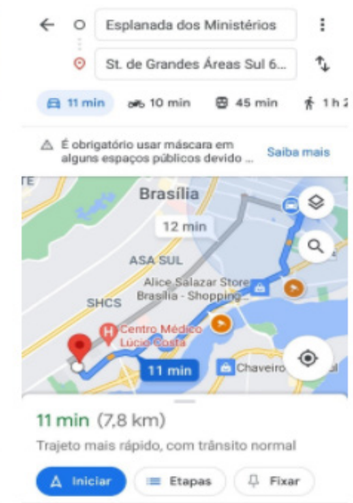

APONTE A CÂMERA DO SEU CELULAR, PARA O QR-CODE e Saiba onde tem atendimento de Saúde Bucal pelo SUS

Pinos Fresados: uma proposta atual para fabricação dos retentores intrarradiculares

Figura 1 - Remanescente coronário de um incisivo central, indicado para receber um pino intrarradicular.

Figura 1b - vista anterior do remanescente, indicando a presença de um colar de dentina cervical

Figura 2 - Pinos fresados, a partir da tecnologia CAD/CAM, em fibra de vidro (Fiber Cad - Post & Core Lab - Angelus)

Figura 3 - Scanbody - Pinos auxiliares do processo de obtenção das imagens internas das paredes dos condutos

Dr. Rodrigo de Castro Albuquerque

- Professor Associado de Dentística da FO UFMG
- Professor Titular de Clínica Integrada da FO de Itaúna-MG
- Especialista, Mestre e Doutor em Dentística pela UNESP de Araraquara-SP.
- Pós Doutorando em Dentística pela FOP-UNICAMP.

Autor do livro: “Pinos pré fabricados: do convencional ao digital.

Dr. Nelson Renato Silva

- Professor de Materiais Dentários e Dentistica da FO UFMG
- Mestrado, Doutorado e pela USP de Bauru
- Ex Professor de Prótese/Biomateriais na Universidade de Nova Iorque por 12 anos.
- Autor do livro: “Pinos pré fabricados: do convencional ao digital”.

Dr. Luís Fernando dos Santos Alves Morgan

- Professor Adjunto da FO/UFMG
- Especialista em Dentística FOB/USP
- Mestre e Doutor FO/UFMG
- Pós-Doutor ICEX/UFMG
- Autor do livro “Pinos pré-fabricados: do convencional ao digital”.

Dra. Adriana Vieira Martins

- Especialista e Mestre em Dentística - ABO- MG / FO-UFMG
- Especialista em Implantodontia e Prótese- ABO-SL / FO-UFMG
- Mestre e Doutora em Odontologia FO/UFMG
- Professora Substituta de Materiais Dentários - FO/UFMG
- Co-autora do livro “Pinos pré fabricados: do convencional ao Digital.

A restauração dos dentes tratados endodonticamente poderá demandar a utilização de pinos intrarradiculares, a depender da estrutura final do remanescente, com o objetivo, especialmente, de reter o trabalho protético. (Figura 1)

A seleção do material e da técnica dependerá de vários fatores, sendo que o objetivo final é restabelecer a função e estética dentais. Dispõe-se , portanto, como forma de restaurar aos dentes tratados endodonticamente e que tiveram uma perda significativa da estrutura dental, tanto dos pinos para uso direto como aqueles de uso indireto.

No campo dos pinos indiretos, tem-se, atualmente, os pinos digitais, construídos a partir da tecnologia CAD/CAM (Computer Aided Design e Computer Aided Manufacturing). (Figura 2) Tratam-se de pinos fresados com auxilio de materiais metálicos (Co-Cr e Titânio) e materiais não metálicos (zircônia, cerâmicas e fibras de vidro) ou impressos, com auxilio de materiais poliméricos. Os pinos fresados com auxilio de fibras de vidro, conforme ilustrado na figura 3, são os mais comumente utilizados, visto seu comportamento biomecânico, o qual se assemelha àquele dos tecidos dentais, reduzindo, por este motivo, possíveis fraturas do remanescente.

A cascata digital para obtenção de um pino intrarradicular compreende 3 etapas, nesta ordem, a saber:

Captura do esboço do conduto, que poderá se dar a partir de um escaneamento intra-oral ou por meio de um escâner de bancada quando do escaneamento de modelos em gesso.

Modelagem do pino, auxiliado por softwares de desenho (Etapa CAD)

Manufatura do trabalho a partir da prototipagem, que pode ser por meio de técnicas de impressão ou fresagem (Etapa CAM)

A captura do esboço do conduto pode ser a partir de 4 caminhos:

1- A partir do escaneamento do conduto, diretamente na cavidade bucal, sem o auxílio do scanbody;

2- A partir do escaneamento do conduto, diretamente na cavidade bucal, com o auxílio do scanbody;

3- A partir do escaneamento de um modelo em gesso, obtido a partir do vazamento de um molde construído com auxilio de materiais borrachóides e com o auxílio do scanbody;

4- A partir do escaneamento de um pino modelado em resina acrílica quimicamente ativada (Duralay).
Em se tratando de condutos amplos e pouco profundos, a leitura das paredes internas por meio dos dispositivos de escaneamento pode ser possível. Já, na condição de condutos estreitos e profundos, necessário se faz lançar mão de um acessório, conhecido por scanbody, como forma de auxiliar no processo de aquisição das imagens. Conforme listado acima, no caso do escaneamento do conduto pelas categorias 2 e 3, há necessidade de se lançar mão, portanto, dos pinos de escaneamento, também conhecidos como scan post ou scanbody digital, que são dispositivos auxiliares do processo de aquisição das imagens de áreas mais profundas do conduto. Cada modelo de scanbody apresenta uma referência, indicando o seu modelo, comprimento e diâmetro, podendo, dessa forma, adequar-se às mais variadas anatomias dos condutos radiculares, o que irá refletir na conformação final do pino a ser manufaturado. (Figura 3)

Figura 4

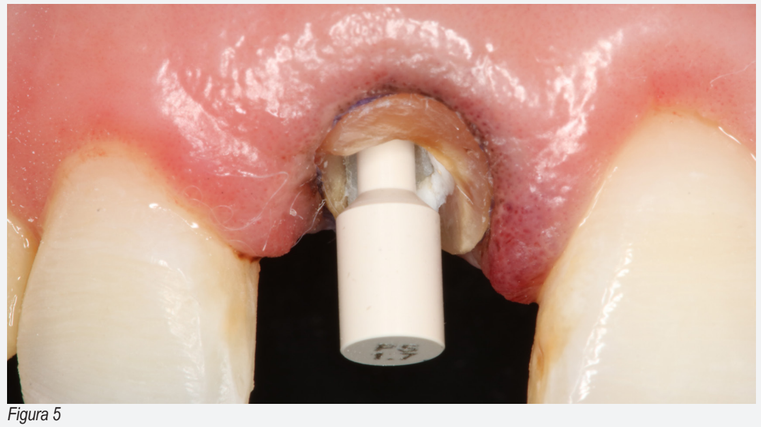

Figura 5

A técnica correta de escaneamento é de suma importância, e depende de uma curva de aprendizado.
De maneira sucinta, a técnica de escaneamento com auxilio do scanbody ocorre em duas etapas:

1- Escaneamento de toda a arcada sem o scanbody em posição, capturando todos os detalhes do preparo cavitário e o maior número possível de informação das paredes internas do conduto. (Figura 4)

2- Seleção e posicionamento do scanbody no interior do conduto e uma segunda etapa de escaneamento. (Figura 5)

Quando da aquisição da imagem, nesta segunda etapa de escaneamento, o software promove uma automática subtração da região do preparo e pino.

Neste momento, tem-se uma imagem 3D gerada a partir do dispositivo de escaneamento (arquivo STL- Standard Tessellation Language). Importante se faz saber que, após gerado o arquivo STL, é necessário que o material do pino já tenha sido definido pelo profissional, pois nesse arquivo STL contém a informação necessária para a estratégia de prototipagem do material escolhido.

Na sequência, o arquivo STL é enviado para um software CAD (etapa CAD) e inicia-se o desenho, de forma digital do pino. (Figura 6) No caso da utilização do scanbody, ambas as malhas geradas no ato do escaneamento (escaneamento prévio sem e logo após, com o scanbody) são sobrepostas de tal modo a viabilizar o alinhamento do scanbody escaneado, com seu homólogo digital, presente no software. A margem externa e toda a conformação anatômica coronal e radicular do pino são definidas nesta etapa, gerando, portanto, o desenho CAD do pino.

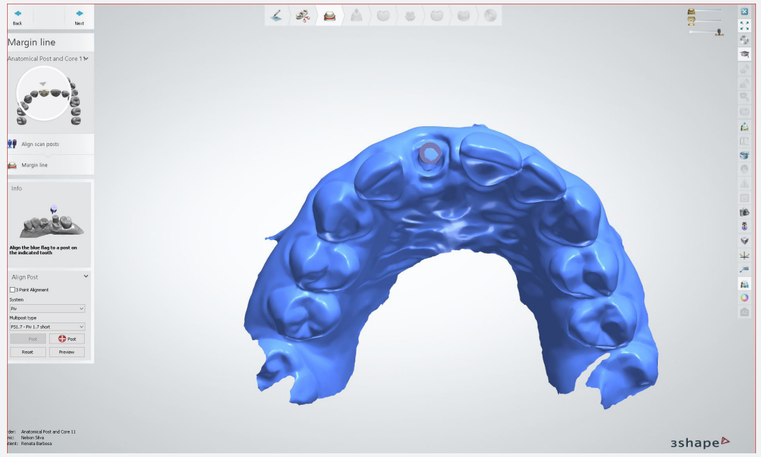

Figura 5b - Imagem relativa ao escaneamento da arcada de interesse com o scanbody

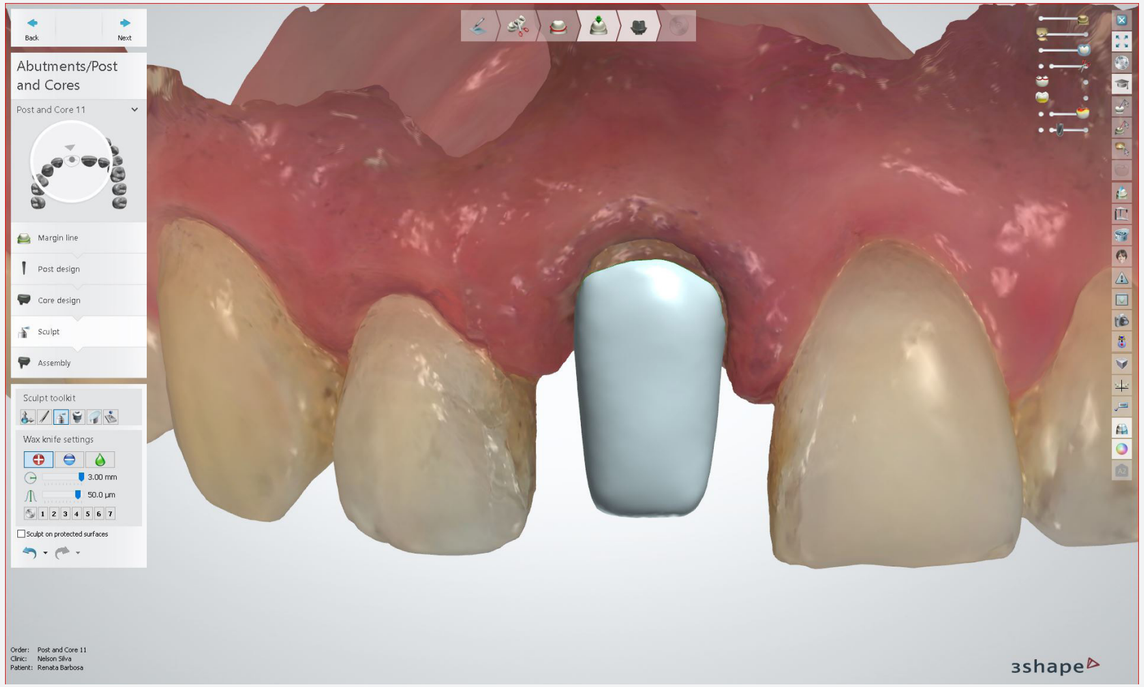

Figura 6 - Desenho digital do pino

No terceiro momento, tem-se a manufatura do trabalho (etapa CAM), onde o pino é construído com auxilio das impressoras 3D ou das fresadoras, o que irá depender do material selecionado.(figuras 7)

Diante desta breve exposição, é possível notar que a contribuição da tecnologia CAD/CAM no campo odontológico é inegável. A introdução de novos materiais e novas possibilidades de execução dos pinos intrarradiculares pode proporcionar um fluxo de trabalho ágil e favorecido, do ponto de vista, especialmente, de melhor adaptação dos pinos às paredes internas do conduto. E para trabalhar de forma digital, não necessariamente, o profissional deverá manter toda sua cadeia de produção de forma digital e muito menos envolve a aquisição de equipamentos, até então honrosos. No entanto, a mudança de postura, de visão, a compressão do seu modelo de negócio, além de conhecimento do fluxo digital e de todos os materiais disponíveis para esta esta tecnologia é que, de fato, se faz necessário, para que se tenha sucesso com o método digital.

Leituras sugeridas

Albuquerque R, Silva N, Morgan L. Pinos Pré-fabricados: do convencional ao digital. Ed. Napoleão - Quintessence Publishing Brasil. 280p. 2020.
Beuer F, Edelhoff D, Gernet W, Naumann M. Effect of preparation angles on the precision of zirconia crown copings fabricated by CAD/CAM system. Dent Mater J 2008;27:814-20.
Bindl A, Mormann WH. Survival rate of monoceramic and ceramic-core CAD/CAM generated anterior crowns over 2-5 years. Eur J Oral Sci. 2004;112:197-204.
Komine F, Iwai T, Kobayashi K, Matsumura H. Marginal and internal adaptation of zirconium dioxide ceramic copings and crowns with different finish line designs. Dent Mater J 2007;26:659-64.
Liu PR. A panorama of dental CAD/CAM restorative systems. Compendium. 2005;26:507-16.
Otto T, De Nisco S. Computer-aided direct ceramic restorations: a 10- year prospective clinical study of Cerec CAD/CAM inlays and onlays. Int J Pros- thodont 2002; 15: 122-128.
Posselt A, Kerschbaum T. Longevity of 2,328 chairside Cerec inlays and onlays. Intl J Comput Dent. 2003;6:231-248.
Sjogren G, Molin M, van Kijken JW. A 10-year prospective evaluation of CAD/CAM-manufactured (Cerec) ceramic inlays cemented with a chemically cured or dual-cured resin composite. Int J Prosthodont. 2004; 17:241-246.
Sjögren G, Molin M, van Dijken J W. A 10-year prospective evaluation of CAD/CAM-manufactured (Cerec) ceramic inlays cemented with a chemically cured or dual-cured resin composite. Int J Prostho- dont 2 004; 17: 241-246. Extraido de 14 McLean JW, The science and art of dental ceramics, Volume I: The nature of Dental Ceramics and their clinical use. Quintessence Pub Co., Chicago, 1979.

> *E para trabalhar de forma digital, não necessariamente, o profissional deverá manter toda sua cadeia de produção de forma digital e muito menos envolve a aquisição de equipamentos, até então honrosos. No entanto, a mudança de postura, de visão, a compressão do seu modelo de negócio, além de conhecimento do fluxo digital e de todos os materiais disponíveis para esta esta tecnologia é que, de fato, se faz necessário, para que se tenha sucesso com o método digital.*



Figura 7a - Pino fresado em fibra de vidro (Fiber Cad - Post & Core Lab - Angelus)

Figura 7b - Pino cimentado com auxilio de cimento resinoso de cura dual

AGOSTO

Dourado

O Agosto Dourado simboliza o mês de incentivo à amamentação. A ABO Nacional mantém o Projeto ABO Amiga do Peito e tem a honra de apoiar o Agosto Dourado. A cor dourada está relacionada ao padrão ouro de qualidade do leite materno. De acordo com a OMS e o Unicef, cerca de 6 milhões de vidas são salvas anualmente por causa do aumento das taxas de amamentação exclusiva até o sexto mês de idade.

O programa ABO Amiga do Peito incentiva o aleitamento, a doação de leite materno, doação de frascos de vidro para armazenamento das doações em hospitais e maternidades, incentivo à participação da sociedade na Smam (Semana Mundial do aleitamento Materno) e principalmente relaciona o desenvolvimento e crescimento do sistema estomatognatico ideais com a amamentação e atuação do Cirurgião Dentista, Odontopediatras, Ortopedistas e Ortodontistas mais próxima.

Listamos algumas curiosidades e informações para os nossos leitores

Aleitamento Materno

1. O leite materno é a melhor fonte de nutrição para bebês.

2. O leite materno é o alimento mais completo que existe. Padrão Ouro.

3. O aleitamento com leite materno é forma de proteção mais econômica e eficiente para diminuir as taxas de mortalidade infantil,

4. O aleitamento materno protege a criança de doenças como diarreia, infecções respiratórias e alergias, além de evitar o risco de desenvolver hipertensão, colesterol alto, diabetes e obesidade na vida adulta.

5. O Ministério da Saúde recomenda a amamentação até os 2 anos de idade ou mais e, de forma exclusiva, nos seis primeiros meses de vida, mesmo nas mães que tiveram casos confirmados de Covid-19.

6. Mães vacinadas contra o Covid-19 passam os anticorpos para os filhos através do leite materno. Amamente!

7. A amamentação é um excelente exercício para o desenvolvimento da face da criança, importante para que ela tenha dentes fortes, desenvolva a fala e tenha uma boa respiração.

8. O leite materno melhora a digestão e reduz cólicas, devido as moléculas PSTI presentes, responsáveis por proteger e reparar o intestino dos recém nascidos.

9. O aleitamento materno diminui chances de desenvolver doença de Crohn e linfoma.

10. Estudos relacionam a amamentação exclusiva até os 6 meses do bebê com o aumento da sua inteligência e situação financeira no futuro.

11. Os benefícios do aleitamento materno se estendem à mãe, como a proteção maior contra o câncer de mama, de ovário, e o risco de uma hemorragia após o parto é reduzido.

12. O aleitamento materno evita a osteoporose e protege contra doenças cardiovasculares, como o infarto, hipertensão arterial e colesterol alto na lactente.

13. Na lactente o leite materno pode reduzir o risco de desenvolver diabetes tipo 2 e artrite reumatoide.

14. O leite materno dado ao bebê após o parto faz o útero voltar ao tamanho normal mais rápido e diminui o sangramento, prevenindo a anemia materna., todo o corpo da mulher costuma retornar mais rápido ao que era antes da gestação com a amamentação, incluindo perda de peso.

15. Com a liberação de hormônios de prolactina e ocitocina, a amamentação promove sentimento de amor e apego com o bebê.

16. O aleitamento materno aumenta o contato do bebê com a mãe, promovendo segurança, vínculos afetivos e psicológicos.

17. O leite materno é gratuito, prático (você pode amamentar sempre e onde quiser), e não desperdiça recursos naturais ou polui o meio ambiente.

18. Proteger a amamentação é responsabilidade de todos

BOA VISTA CENTRO/RJ

Móveis Planejados

Na medida dos seus **sonhos.**

Rua da Quitanda, 50 / 701 - Centro/RJ
diretoria@boavistacentrorj.com.br
www.boavistacentrorj.com.br

Empresa parceira: Socialcred

10 anos de garantia

Socialcred

Você pode confiar!

- Antecipação de Cheques Pré-datados
- Máquinas de Cartão de Crédito/Débito
- Empréstimo para Capital de Giro
- Financiamento de Equipamentos

(21) 9 9175-5998 (21) 2035-5166

comercial2@socialcred.com.br

O Mundo Acelerou!
E a Odontologia com isso?

foto da pirâmide

Dr. Marcos Rogerio Fonseca
CROMG 17.023

- Graduado em Odontologia pela universidade de Lavras, MG, (UNILAVRAS).
- É clínico em tempo integral dedicado à Reabilitação Oral com foco em estética, DTM e DOF.
- Coordenador e professor do CURSO CLÍNICO DE LENTES DE CONTATO E LAMINADOS CERÂMICOS desde 2010 (19 turmas).
- Autor e professor (com cursos presencial e online) do método de planejamento virtual: .Psd® - Projeto Sorriso Digital.

Há alguns anos, a odontologia embarcou num novo veículo que está nos proporcionando uma viagem extremamente empolgante e sem dúvida nenhuma necessária, mas... ainda um tanto quanto assustadora e confusa para muitos profissionais.

Ela entrou de vez numa maravilhosa viagem sem volta no Trem Bala da Odontologia Digital. O problema é que ainda tem uma grande maioria de profissionais extremamente qualificados que continuam sentados lá na estação esperando a Maria Fumaça passar, pois se sentem excluídos por acreditarem que o único ticket de embarque disponível para essa nova viagem seja se credenciando ao primeiro vagão como piloto desse Trem Bala e para isso precisaria investir altas doses das suas economias em scanners, impressoras e fresadoras, como tem sido erroneamente propagado pelas empresas do setor, corroborados ou não por formadores de opinião.

Sim, o veículo precisa dos seus habilidosos e capacitados pilotos que estão nos conduzindo ao destino dos nossos sonhos de sucesso profissional, alguém tem que orientar esse movimento, porém, o fato é que estamos apenas no começo dessa longa e definitiva viagem e as pesquisas pelo caminho sinalizam que ainda há uma longa e íngreme curva de evolução dessa jornada, mas a boa notícia é que o Trem Bala da Odontologia Digital, com seus inúmeros vagões, tem cadeira numerada para todos os profissionais da odontologia, sem exceção, sejam eles recém-graduados ou não e com um ticket de embarque que cabe num simples boleto de uma câmera digital compacta ou de um celular.

Sendo assim, a primeira consideração a se fazer é que o ticket básico que vai te colocar de vez no portão de embarque e te permitir evoluir para o próximo passo da sua real conexão para essa viagem dentro do fluxo digital é um bom e funcional protocolo fotográfico.

Investimento semente que vai te permitir estar suficientemente habilitado para criar o link que faltava para que você possa enfim entrar para o mundo do planejamento digital e, consequentemente, poder se auto definir como:

EU SOU DIGITAL!

O domínio de uma ferramenta dessa performance, vai te colocar na mesma velocidade e te permitir curtir o mesmo panorama dessa estimulante viagem que curtem os nossos grandes pilotos, pois os trilhos que os norteiam são os mesmos fundamentos que todos nós, sem distinção, recebemos quando graduados: a ciência e a ética.

Uma vez a bordo do Trem Bala, todos nós estamos conectados no digital e podemos amplificar o nosso alcance com calma e serenidade, sem estresse e sem nos perdermos de vista, já que, ocupando o nosso espaço de direito, nosso foco de visão não será mais para onde a odontologia está indo, mas para onde ela está nos levando.

Mas antes de se pensar no uso de uma ferramenta de Planejamento Digital (PD) na nossa rotina clínica, é importante que façamos um questionamento bastante simples sem o qual todo esse processo seria um verdadeiro desperdício de tempo e, consequentemente, de muito dinheiro, visto que o verdadeiro artigo de luxo do nosso consultório não é o material, a técnica ou o equipamento super hightech que possuímos, mas a nossa hora clínica. Isso mesmo, o nosso principal ativo é o nosso tempo.

Então fica a pergunta: “por que ‘perder tempo’ realizando um protocolo de PD numa rotina já tão sufocante como a nossa?”, “quanto nos custaria esse tempo?” ou ainda, “quais os critérios que um protocolo de PD de excelência precisa ter para fazer todo sentido como uma ferramenta de uso rotineiro no nosso consultório a ponto de jogar a favor do nosso bolso?”

A resposta é muito simples, ela precisa ter um alto impacto de engajamento de novos pacientes, ou seja, força vendas e, consequentemente, uma extrema fidelidade de entrega. Exatamente, vendeu com impacto, precisa entregar com altos índices de replicabilidade. Isso com certeza vai afetar positivamente a receita nas duas pontas do nosso processo odontológico financeiro: nas vendas, e na queda significativa de retrabalhos.

E para que isso possa ser possível, um protocolo de PD de excelência precisa ser apoiado sobre uma pirâmide de 5 pilares bastante robustos.

Vamos definir cada um desses pilares:
Essa pirâmide é dividida em 2 patamares. O da industrialização e o da comercialização do produto. O primeiro, com os seus 3 pilares, é o setor da estruturação do produto, ou seja, da produção. Ele é composto do pilar da matéria prima, que se refere ao protocolo fotográfico específico para o PD; o pilar da plataforma de trabalho, o Photoshop, cuja performance é unanimemente reconhecida entre os profissionais da arte digital como a melhor ferramenta de edição de imagens do mundo e o 3º pilar que são ferramentas personalizadas desenvolvidas especificamente para uso no PD. Todas fundamentadas dentro dos conceitos da proporção áurea dento-facial.

Esse primeiro patamar, o da estruturação do produto, serve de sustentação para o segundo que é o da comercialização. Trata-se do setor do business, dos negócios, o qual é estabelecido por dois pilares: o pilar de engajamento (vendas) e o pilar de fidelização (entregas). Após 15 anos trabalhando de forma sistemática com essa ferramenta de PD, os índices de engajamento cresceram 80% e a queda de retrabalhos acima dos 95%.

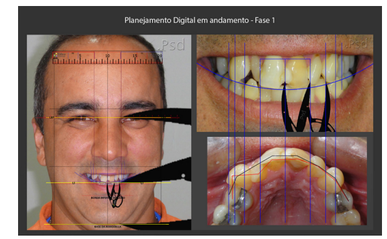

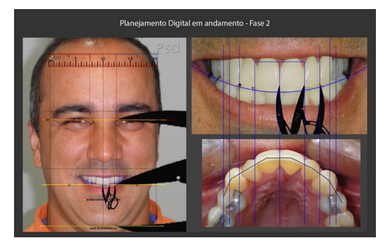

Mas, existe ainda outros conceitos fundamentais a serem considerados. Para que essa pirâmide de eventos se mantenha de pé, a despeito da alta velocidade que o fluxo digital nos impõe, ela precisa estar firmemente apoiada, como mencionado acima, sobre os trilhos os quais sustentam não só uma ferramenta de trabalho, mas toda a odontologia: a ciência e a ética. Ou seja, uma ferramenta como essa não pode se bastar a ser apenas mais um brinquedinho de desenhar sorrisos como tantos apps que enchem as memórias dos nossos celulares. Algo que continuasse dependendo exclusivamente do talento individual e/ou do caráter de cada profissional sem qualquer parâmetro técnico-científico que pudesse ser embasado em ciência e ética de verdade.

Um método que não possa ser replicado por todos os profissionais que desejam se servir dele, não é ciência, é privilégio de uns poucos.

A Clínica de Odontopediatria pós Covid, para onde vamos?

Dr. Paulo Cesar B. Rédua

Especialista em Odontopediatria (42 anos de clínica privada em Vitória-ES), Mestre em Ciências Fisiológicas, Professor de Especialização em Odontopediatria – SLM. Ex-Presidente da Associação Brasileira de Odontopediatria

Dr. Renato B. Rédua

Doutor em Odontopediatria, Mestre em Ortodontia, Especialista em Ortodontia, Professor de Odontopediatria na Faculdade MULTIVIX, Diplomado pelo Board Brasileiro de Ortodontia.

Depois de passar por momentos difíceis quando a pandemia do Covid 19 trouxe, além do medo de ser contaminado pela doença, mais uma crise na economia do pais, estados, municípios, comércio, indústria e consequentemente nos nossos consultórios, já podemos observar uma mudança no comportamento dos pais que começam a retornar a vida normal com as aulas agora presenciais e também o retorno aos consultórios para principalmente manterem a saúde bucal de seus filhos sob a supervisão do profissional, e para os tratamentos eletivos.

Nos EUA, de acordo com artigo publicado em 2 de junho de 2020 - 65% das práticas odontológicas reabriram em 18 de maio de 2020 e o volume de pacientes aumentou, indicando que o setor está se recuperando de paralisações devido ao COVID-19, de acordo com novos dados do ADA Health Policy Institute (HPI)1.

"Esta é uma recuperação mais robusta do que o previsto", disse Marko Vujicic, PhD, economista-chefe e vice-presidente da HPI.

Um outro artigo publicado recentemente, nos EUA a odontologia deu sinais de uma forte recuperação nas últimas cinco semanas, à medida que os consultórios odontológicos em todo o país retomaram os cuidados preventivos. Em meados de março de 2020, grande parte da profissão havia reduzido o atendimento ao paciente a tratamentos de emergência, na tentativa de retardar a disseminação da corona vírus. Com atendimento limitado ao paciente e falta de EPI, a odontologia teve o declínio mais acentuado no emprego do setor de saúde, com mais de 500.000 empregos perdidos em abril. Apesar da perda dramática, uma pesquisa quinzenal do Instituto de Política de Saúde da American Dental Association e dados do relatório da Situação de Emprego do Bureau of Labor Statistics dos EUA, estão mostrando uma rápida recuperação, com a indústria odontológica ganhando 250 mil empregos em maio - respondendo por um total de 10% dos empregos líquidos adicionados em toda a economia americana2, ou seja, a clínica privada retornando aos poucos para a estabilidade financeira.

Mas quais são as percepções dos pacientes sobre ir ao dentista após o COVID-193? A Dra. Stacey L. Gividen - DDS, decidiu que era hora de ouvir suas vozes realizando sua própria pesquisa com 250 pacientes3, e pode ver a variedade de questionamentos feitos por pacientes tanto adultos como jovens: "Não estou preocupado com você estar na minha boca; estou preocupado com as outras bocas que você trabalhou - ESSES pacientes estão doentes? " "Vai demorar muito até que eu me sinta segura para ir ao dentista novamente" "As gerações mais jovens pareciam aceitar o status quo, ansiosas por fazer perguntas sobre segurança, mas não pareciam preocupadas em serem vistas por um dentista".

No Brasil não temos pesquisas ainda publicadas em termos de comportamento do mercado e odontologia, mas um artigo publicado no site da Uol4 em 17 de abril deste ano, mostra que a pandemia da nova corona vírus fez com que 4,9 milhões de brasileiros saíssem da chamada classe média, migrando para a classe baixa. Com 100,1 milhões de pessoas com renda familiar de R$ 2.971,37 a R$ 7.202,57, é a primeira vez em 10 anos que o grupo se iguala aos que têm renda familiar de R$ 262,02 a R$ 2.238,20, ou seja, 47% da população do país. Como sabemos que a classe média é quem sustenta o consultório particular, a perspectiva é de uma diminuição no faturamento acarretando menos ganho financeiro.

Mas, em relação a Odontopediatria na clínica privada, para onde vamos? Em conversas informais com amigos de longa data e especialista como nós, o consultório a partir de março deste ano mostra um crescimento animador e se nós formos considerar nossa clínica, o mês de julho já apresentou um movimento de consultas de manutenção preventiva e consultas iniciais semelhantes à antes da pandemia no fim de 2019 e início de 2020. O mesmo verificamos com colegas ortodontistas, onde muitos planejamentos apresentados em 2020, iniciaram agora em 2021.

> *Apesar da perda dramática, uma pesquisa quinzenal do Instituto de Política de Saúde da American Dental Association e dados do relatório da Situação de Emprego do Bureau of Labor Statistics dos EUA, estão mostrando uma rápida recuperação, com a indústria odontológica ganhando 250 mil empregos em maio - respondendo por um total de 10% dos empregos líquidos adicionados em toda a economia americana2, ou seja, a clínica privada retornando aos poucos para a estabilidade financeira.*

Como já escrevemos, no que tange a Odontopediatria estamos hoje cuidando de uma geração de crianças filhos das chamadas "Mães Millennials"5, as mães da geração Y6, que tem entre tantas características um cuidado especial com os filhos, "Elas são fruto de uma época que recomeçou a valorizar a maternidade", diz a psicanalista Diana Corso7. Essas mães mesmo sendo absolutamente bem informadas e que buscam em diversas fontes evidências de qual a melhor maneira de proceder em relação à criação dos filhos, apesar de reconheceram importância da promoção de saúde, entenda-se prevenção da cárie através de consultas regulares de seus filhos ao dentista, agora vivem uma situação de segurança para retornar a visitar o consultório.

O retorno do atendimento bem como dos cuidados que foram estabelecidos relacionados a barreiras de contaminação na rotina do paciente dentro do consultório e também dividindo com os pais a importância da manutenção periódica e recomendações sobre a ida ao consultório baseado em literatura científica8,9,10, continuaremos com a necessidade de continuar a promover saúde agora vivendo dias de diminuição da doença Covid.

A pandemia de uma certa maneira deixou para a odontologia alguns legados; A consulta por vídeo conferência se tornou uma realidade em determinadas situações como orientações, relatórios, orçamento, dúvidas, prescrição de medicamentos, etc.; e nesse sentido também existe a expectativa de que o diagnóstico de lesões cariosas possam ser feitas por escaneamento realizados no consultório em vez de exame radiográficos nas clinicas de radiologia evitando a aglomeração, caminha a passos largos para realidade no nosso dia a dia.

Referencias recomendadas:

1. Dentistry shows signs of recovery from COVID-19. https://www.drbicuspid.com /index.aspx?sec=sup&sub=bai&pag=dis&ItemID=326575
2. Dental offices show strong signs of recovery despite 500,000 job losses in April https://www.cda.org/Home/News-and-Events/COVID-19/Coronavirus-FAQs-and-Resources/dental-offices-show-strong-signs-of-recovery-despite-500000-job-losses-in-april
3. What are patients' perceptions about going to the dentist in the wake of COVID-19? https://www.dentistryiq.com/dentistry/oral-systemic- health/article/14176496/what-are-patients-perceptions-about-going-to-the-dentist-in-the-wake-of-covid19
4.https://economia.uol.com.br/noticias/redacao/2021/04/17/classe-media-brasil-pandemia-encolhe-reducao.htm
5.https://gente.globosat.com.br/mamaes-millennials/
6.http://revistacrescer.globo.com/Crescer/0,19125,EFC1527650-2210,00.html
7.https://pages.ada.org/return-to-work-toolkit-american-dental-association
8.Ramos-Gomez FJ, Shepard DS. Cost-effectiveness model for prevention of early childhood caries. J Calif Dent Assoc 1999;27(7):539-44.
9.Watt RG. Strategies and approaches in oral disease prevention and health promotion. Bull World Health Organ 2005;83(9):711-8.
10.Redua RB, Redua PCB, de Oliveira Lira Ortega A. Importance of Dental Clinic Recalls for Caries Prevention in Children: Practice-Based Research. J Clin Pediatr Dent 2019;43(6):376-81.

A Academia Gaúcha de Odontologia informa que no último dia 24 de agosto de 2021 foi empossado através de uma cerimônia online seu novo integrante

Acadêmico: Eduardo Galia Resto
Patrono: Manoel Sant'Ana Filho
Cadeira: 23

Participaram do evento os acadêmicos, familiares, autoridades da odontologia, e convidados especiais.
Tivemos a honra de contar com a participação do presidente da ABO Nacional, Dr. Paulo Murilo Oliveira Fontoura na sessão on line da posse.
Atualmente, a Academia Gaúcha de Odontologia conta com 41 cadeiras perenes preenchidas por apenas 39 acadêmicos, sendo as duas vacâncias resultantes do falecimento de dois acadêmicos nos últimos anos. Divulgamos entre potenciais interessados, a informação de que estamos recebendo a inscrição de novas candidaturas.

Maiores detalhes estão disponíveis no site da Academia:
www.agco.org.br.

José Cícero Dinato
Presidente da Academia Gaúcha de Odontologia

Coluna da Academia Brasileira de Odontologia

SIMPÓSIO INTERNACIONAL DIA 24/9/2021 – EVENTO ON LINE

Novas perspectivas no ensino da odontologia

8h30min
MESA DE ABERTURA
Presidente da AcBO Dr. Mário Groisman
Presidente do CFO Dr. Juliano do Vale
Presidente do CRO-RJ Dr. Altair Andrade
Vice-presidente ABO Nacional Dr. Gustavo Gomes de Oliveira
Presidente da ABENO Drª Vânia Fontanella

9h – 12h
PANORAMA INTERNACIONAL DO ENSINO ODONTOLÓGICO EM TEMPOS DE COVID-19
Este painel tem por objetivo discutir os impactos da pandemia de Covid-19 sobre o ensino odontológico em distintos países, buscando compreender, na diversidade das experiências relatadas:

1º) como a pandemia de Covid-19 afetou as práticas escolares nos cursos de graduação em Odontologia em cada país;

2º) que adaptações foram realizadas para a manutenção de atividades escolares nos cursos de Odontologia; e,

3º) que avaliação se pode fazer sobre os resultados dessas adaptações no tocante à qualidade atingida na formação profissional em Odontologia.

Participantes
Prof. Alexandre Vieira (EUA) Prof. Björn Klinge (Suécia) Prof. Gil Alcoforado (Portugal)
Prof. Pawar Mansing (Índia) Prof. Rui Brito (Brasil)
Moderação: Profa. Vânia Fontanella (Brasil)

14h – 17h
EDUCAÇÃO CONTINUADA EM ODONTOLOGIA: NOVOS PROCESSOS PARA UMA NOVA SOCIEDADE
Este painel tem por objetivo debater sobre práticas atuais de educação continuada formal e não-formal em Odontologia, as quais, alinhadas com o ideário pós-moderno do aprender pela vida, encontram nas novas tecnologias digitais de informação e comunicação e nas mídias sociais campo para difusão livre e de larga escala do conhecimento odontológico, trazendo benefícios e riscos para uma sociedade ávida por informação rápida, útil e aplicável.

A partir das experiências relatadas, pretende-se refletir sobre:

1º) as razões e as características da educação continuada em Odontologia hoje;

2º) as distinções de sentido e de pertinência entre educar e informar;

3º) os diálogos possíveis entre os processos formais e não-formais de educação continuada em Odontologia atualmente;

4º) o papel das tecnologias digitais de informação e comunicação e das mídias sociais na difusão do conhecimento odontológico hoje; e,

5º) a responsabilidade ética e social dos digitais influencers da Odontologia; Participantes:
Prof. André Kimura
Prof. Rui Brito
Prof. Marcelo Fonseca
Prof. Rafael Monte Alto
Prof. Sergio Khan
Prof.ª. Silvia Gonçalves
Moderação: Prof.ª. Liana Pinheiro

Evento gratuito.
Informações no whatsapp (21) 98545-4607
Inscrições no link:
https://www.ident.com.br/cursos-online/curso/1381

ACADEMIA BRASILEIRA DE ODONTOLOGIA

Células-tronco do dente de leite para tratamento de fissura labiopalatina.

R·Crio células-tronco

Adcom Comunicação Empresarial
Equipe científica R-CRIO
Publisher NameR-Crio Células-tronco

Uma malformação que acontece no início da gestação, entre a quarta e a décima segunda semana, a fissura labiopalatina pode acometer os lábios superiores e o palato (céu da boca). No Brasil, dados da Organização Mundial da Saúde (OMS) apontam que uma em cada 650 crianças nasce com a condição, que tem diagnóstico precoce por ultrassom no final do primeiro trimestre da gestação. Apesar disso, o início do tratamento acontece apenas após o nascimento, por volta do terceiro mês de vida. De acordo com a cirurgiã-dentista, pesquisadora e geneticista **Daniela Bueno**, o tratamento é delicado e as intervenções cirúrgicas são realizadas em três fases para que a fissura seja fechada. Uma delas, que consiste na retirada de uma parte do osso da bacia, seria dispensada no caso da utilização de terapia celular que usa a célula-tronco mesenquimal da polpa do dente de leite para o tratamento de fissura labiopalatina.

A pesquisadora ainda explica que as células-tronco mesenquimais do dente de leite foram escolhidas para o estudo clínico porque são capazes de dar origem a outras iguais a elas, com capacidade regenerativa para fazer osso, músculo, cartilagem e gordura, dando origem a qualquer tecido do corpo. Além disso, toda criança entre 6 e 12 anos terá a substituição natural dos dentes de leite pelos permanentes. É nesse período também que os enxertos ósseos secundários são realizados nesses pacientes, entre os 8 e 12 anos de idade. Desta forma, o dente de leite é uma “fonte não invasiva” de células-tronco mesenquimais para ser utilizada, com chances de rejeição praticamente nulas.

Nessa entrevista *ping-pong*, a geneticista conta mais sobre a sua pesquisa, o desenvolvimento do estudo clínico e quais os benefícios para as crianças que são submetidas ao procedimento.

Como aconteceu a descoberta de que a célula-tronco mesenquimal, nesse caso a do dente de leite, poderia ser usada para tratamento de fissura labiopalatina?

Era de conhecimento dos cientistas que as células-tronco mesenquimais poderiam promover a regeneração tecidual e que estavam presentes em diferentes tecidos do corpo humano, incluindo na polpa do dente de leite. Então, em 2005, no Centro de Estudos do Genoma Humano da Universidade de São Paulo (USP), durante a realização do meu doutorado em genética humana, iniciamos os estudos com o intuito de desenvolver estratégias de bioengenharia de tecido ósseo para promover a regeneração do osso alveolar dos pacientes portadores de fissura labiopalatina durante a cirurgia de enxerto ósseo alveolar secundário. Neste período, de realização do doutorado, iniciamos o processo de isolamento e caracterização das células-tronco mesenquimais da polpa do dente de leite no laboratório, e realizamos estudos experimentais em modelos animais de pequeno porte para avaliar a eficiência destas células para fazer osso. Nesses estudos demonstramos que era possível “fazer osso por bioengenharia de tecidos” utilizando as células-tronco da polpa do dente decíduo associada a um biomaterial.

Depois, durante a realização do meu pós-doutorado, tive a oportunidade de ir para University of California Los Angeles (UCLA/EUA), onde desenvolvi estudos com células-tronco da polpa do dente e de gordura de lipoaspiração, no laboratório de engenharia de tecidos, com a participação da Dra. Patrícia Zuk e do Dr. James P. Bradley (o primeiro a conduzir estudos clínicos em pacientes portadores de fissura labiopalatina utilizando células-tronco mesenquimais, aspirada de medula óssea associadas a um biomaterial, durante o enxerto ósseo alveolar secundário dos pacientes, que demonstrou a eficiência da técnica). No entanto, ainda existe uma morbidade para coletar medula óssea e obter as células-tronco mesenquimais.

Em 2012, ao retornar ao Brasil, por intermédio do Programa de Apoio ao Desenvolvimento Institucional do Sistema Único de Saúde (PROADI-SUS) de bioengenharia de tecido para portadores de malformações craniofaciais, no Hospital Sírio-Libanês, iniciamos os estudos clínicos de fase I para comprovar eficácia e segurança da técnica. Então, neste triênio 2012-2014, demonstramos que era um procedimento eficaz e seguro. No segundo triênio do PROADI-SUS de bioengenharia de tecidos para portadores de malformações craniofaciais (2015-2017), comparamos a técnica de enxerto das células-tronco com a técnica do uso de osso autólogo da crista ilíaca (considerado padrão ouro para reabilitação destes pacientes), estudo de fase II e demonstramos que utilizar células-tronco de dentes decíduos é tão eficiente quanto utilizar osso autógeno, com a vantagem de eliminar a morbidade da região doadora e reduzir custos. No último triênio do PROADI-SUS de bioengenharia de tecidos para portadores de malformações craniofaciais (2018-2020), realizamos um estudo multicêntrico (fase III) em seis centros especializados no tratamento de fissurados, localizados em diferentes regiões do país (São Paulo, Bauru, RJ, Recife, Joinville e Fortaleza) e obtivemos resultados positivos.

Por que as células-tronco do dente de leite, doutora? Qual o diferencial?

As células-tronco do dente de leite foram escolhidas para esse estudo clínico porque toda criança terá seu dente decíduo (dente de leite) em esfoliação (ficando mole para cair) entre 6 e 12 anos de idade e os enxertos ósseo secundários nos pacientes portadores de fissura labiopalatina são realizados quando a criança tem entre 8 e 12 anos de idade. Dessa forma, o dente de leite é uma “fonte não invasiva” de células-tronco mesenquimais para serem utilizadas. Além disso, as células-tronco provenientes do dente de leite têm maior potencial osteogênico (potencial para fazer osso) do que outras fontes de células mesenquimais não invasivas, como por exemplo a do cordão umbilical, que retêm propriedades mais primitivas em sua população celular.

Como é o procedimento tradicional para tratamento de fissura labiopalatina?

O padrão ouro para promover o fechamento do osso alveolar dos portadores de fissura labiopalatina é a utilização do osso da crista ilíaca (bacia). O osso é removido e utilizado para fechar o osso alveolar do paciente (procedimento que gera morbidade e dor na região doadora). O paciente tem que ficar hospitalizado por mais um dia para acompanhar a morbidade da região doadora de osso.

Como é feito o tratamento de fissura labiopalatina com células-tronco?

Quando a criança tem um dente decíduo e esfoliação (com 1/3 de raiz), entre 6 e 8 anos de idade, o dente é extraído em consultório odontológico, enviado por empresas de transportes especializadas para empresas de criopreservação de células-tronco de polpa de dentes decíduos. No meu caso, sou consultora científica da R-Crio, para onde meus pacientes, desde a finalização do projeto PROADI-SUS de bioengenharia de tecidos, enviam seus dentinhos. Na R-Crio as células-tronco mesenquimais são isoladas e caracterizadas e, depois, são armazenadas. Todos os processos são realizados seguindo as boas práticas de manipulação e as legislações e regulamentações vigentes em nosso país. No momento da realização do enxerto, após a aprovação da Agência Nacional de Vigilância Sanitária (ANVISA) e dos comitês de ética, estas células são descongeladas na R-Crio e enviadas ao centro cirúrgico sob responsabilidade do médico que executará a cirurgia de enxerto alveolar.

Em qual momento da vida a criança pode ser submetida ao tratamento da fissura labiopalatina com as células-tronco mesenquimais do dente de leite?

Durante o período de realização dos enxertos ósseos alveolares nos casos de portadores de fissura labiopalatina. No entanto, devemos lembrar que as células-tronco do dente de leite devem sempre ser armazenadas, pois podem ser utilizadas para regenerar fraturas, entre outros problemas que a criança ou adulto possa ter no futuro. (Veja aqui formas de uso de células-tronco na saúde).

Quais os benefícios da terapia celular para as crianças que nascem com a malformação?

Redução de morbidade e dor para a criança e a redução de custos para a realização dos procedimentos.

Quantos procedimentos já foram realizados atualmente no país?

Já realizamos 64 procedimentos.

Quais são as suas perspectivas diante das novas normas regulatórias referentes à terapia celular no Brasil?

A Agência Nacional de Vigilância Sanitária (ANVISA) vem realizando um excelente trabalho referente a implementação de normas regulatórias para a realização de terapia celular no país. Minhas expectativas são as mais positivas de que em breve possamos ter essas terapias regulamentas e implementadas no SUS e nos tratamentos particulares e convênios.

Qual a sua opinião sobre a coleta e o armazenamento de células-tronco mesenquimais das crianças para um possível uso no futuro?

As células-tronco mesenquimais das crianças devem ser armazenadas independentemente do quadro de saúde atual, pois a realização de medicina personalizada, em curto espaço de tempo, será uma realidade que poderá até chegar a salvar a vidas na infância ou na fase adulta, sendo um tesouro.

Qual a sua opinião sobre o futuro da terapia celular para a medicina regenerativa e para a longevidade?

Com as novas regulamentações da ANVISA, o futuro da terapia celular já chegou ao Brasil e cada vez mais será possível aumentar a longevidade da população que tem suas células-tronco jovens criopreservadas (congeladas).

Referências:

(de Mendonça Costa A*, Bueno DF*, Martins MT, Kerkis I, Kerkis A, Fanganiello RD, Cerruti H, Alonso N, Passos-Bueno MR. Reconstruction of large cranial defects in nonimmunosuppressed experimental design with human dental pulp stem cells. J Craniofac Surg. 2008 Jan;19(1):204- 10. Drs. Costa and Bueno have contributed equally to this work).

(Gimbel, M.; Ashley, R. K.; Sisodia, M.; Gabbay, J. S.; Wasson, K. L.; Heller, J.; Wilson, L.; Kawamoto, H. K.; Bradley, J. P. Repair of alveolar cleft defects: reduced morbidity with bone marrow stem cells in a resorbable matrix. J Craniofac Surg. v. 18, n. 4, p. 895-901, 2007.).

(Pinheiro CCG, Leyendecker Junior A, Tanikawa DYS, Ferreira JRM, Jarrahy R, Bueno DF. Is There a Noninvasive Source of MSCs Isolated with GMP Methods with Better Osteogenic Potential? Stem Cells Int. 2019 Nov 6;2019:7951696.)

SELO ABO RECOMENDA
QUALIDADE ASSEGURADA

Garantia de eficácia no uso e manuseio dos equipamentos médicos e odontológicos pelo cirurgião dentista e conseqüente aumento da segurança do paciente.

SINÔNIMO DE CREDIBILIDADE

A ABO Nacional, aguarda seu contato para que possamos, propor através de proposta comercial analítica e estruturada , onde será possível a submissão do seu produto e documentos exigíveis ao Selo **ABO Recomenda**, após avaliação e aprovação à entidade concede o direito por tempo determinado o uso da chancela deste selo que ratifica, nomeia e credibiliza a conquista pela qualidade.

CHARLES SANTOS
Executivo Comercial ABO Nacional
executivonacional@abo.org.br

(11) 5083-4000 / (16) 99750-2097

ASSOCIAÇÃO BRASILEIRA DE ODONTOLOGIA

www.abo.org.br

Estudo em 162 gestantes demonstra que o Papacárie é mais confortável que o tratamento convencional.

Adham et al. BMC Oral Health (2021) 21:221
https://doi.org/10.1186/s12903-021-01581-5

BMC Oral Health

RESEARCH ARTICLE Open Access

Comparison of two minimally invasive restorative techniques in improving the oral health-related quality of life of pregnant women: a six months randomized controlled trial

May M. Adham[1*], Mona K. El Kashlan[1], Wafaa E. Abdelaziz[2] and Ahmed S. Rashad[2]

Abstract

Background: Women tend to delay dental treatment due to misconceptions regarding the safety of dental procedures during pregnancy which may negatively affect their quality of life. Minimally invasive restorative techniques offer alternatives for caries treatment and can improve their oral health-related quality of life (OHRQoL) during this stage.

Methods: A randomized controlled clinical trial was conducted in 2019 and included 162 pregnant women visiting public family health centers in Alexandria, Egypt, with mild to moderate dental pain due to caries. Participants were randomly assigned into Papacarie-Duo group (n = 82) and ART group (n = 80). The outcome variable was percent change in OHRQoL (oral health impact profile, OHIP-14) after 6 months. T test/Mann Whitney U test were used to compare groups and a multivariable linear regression analysis was conducted to evaluate the factors affecting the outcome variable.

Results: A significant reduction ($P < 0.002$) was noted in OHIP-14 between baseline and 6 months indicating improvement in OHRQoL in the Papacarie-Duo and ART groups (16.26% and 18.91%, $P = 0.120$ in bivariate analysis). Multiple linear regression revealed significantly greater reduction in OHIP-14 scores in the Papacarie-Duo than the ART group (regression coefficient = 4.03, 95% confidence interval: 0.652, 7.409, $P = 0.020$).

Conclusion: Minimally invasive restorative techniques, such as ART and chemo-mechanical caries removal using Papacarie- Duo can improve the OHRQoL of pregnant women suffering from mild to moderate pain due to dental caries. Significantly more improvement was noted in the Papacarie-Duo group after adjusting all other variables.

[illegible] retrospective registration. (https://clini

www.formulaeacao.com.br

Qualidade e eficácia comprovada!

30 anos de Fórmula & Ação!

Siga-nos nas redes sociais e acesse nosso site:

@formulaeacao Fórmula e Ação formulaeacao.com.br

(11) 5579-5885 (11) 99277-7955