JORNAL DA ABO
ASSOCIAÇÃO BRASILEIRA DE ODONTOLOGIA

Publicação da Associação Brasileira de Odontologia
Distribuição gratuita
www.abo.org.br

Edição 186

Odontologia do esporte

Uma ferramenta de saúde e performance

Página 14

STB
Página 4

A importância do Sorriso na Composição da Estética Facial
Página 8

Nanotecnologia - a ciência que está revolucionando o mundo
Página 12

Atualizações Sobre O uso do Amálgama de Prata na Odontopediatria e na Dentística
Página 18

Previsibilidade estética - qual sistema oferece maior segurança ?
Página 22

Editorial

Este mês é de comemoração, no dia 25 de outubro vamos celebrar o Dia do Dentista que foi criado através do Decreto nº 9.311, de 25 de outubro de 1884. É um dia que devemos comemorar todos os avanços e conquistas da nossa profissão, que atualmente é considerada como a odontologia mais avançada mundialmente. Estão de parabéns todos os nossos amigos cirurgiões dentistas, as entidades, inclusive toda a Rede ABO e os parceiros que vem nos acompanhando durante estes anos.

Para comemorar estamos publicando a edição 186 do Jornal da ABO Nacional com as seguintes matérias, "Atualizações sobre o uso do amálgama de prata na odontopediatria e na dentística", cedida pelos colaboradores Marcelle Azevedo, Tatiana Fidalgo, Patricia Tannure e José Carlos Pettorossi Imparato; " A importância do Sorriso na composição da Estética Facial", da autora Anna Luísa de Paulino Magalhães," Nanotecnologia – a ciência que está revolucionando o mundo" , da colaboradora Katia Coelho, "Previsibilidade estética - qual sistema oferece maior segurança", do autor Paulo Vicente Barbosa da Rocha; "Odontologia do esporte: uma ferramenta de saúde e performance", gentilmente cedida por Marcelo Galotti e a matéria do "Um Sorriso do Tamanho do Brasil", de autoria de nossa parceira Amélia Mamede.

Aproveitem as matérias e tenham uma ótima leitura!

Para todos os amigos cirurgiões dentistas, desejo um Feliz Dia do Dentista, e mesmo de longe recebam meu fraterno abraço.

Feliz Dia do Dentista!

Dr. Paulo Murilo O. Fontoura
Presidente da ABO Nacional

Endereços

Acre
Presidente: DRA. WÂNIA PATRÍCIA TOJAL DA SILVA
End.: Rua presbiteriana, 185 - Universitário III - Rio Branco/AC
CEP: 69.917-744
E-mail: wtojal@hotmail.com

Alagoas
Presidente: DR. GUILHERME AMARAL
End.: Av. Roberto Mascarenhas de Brito, s/n - Maceió/AL
CEP: 57035-851
Site: www.aboal.org.br
E-mail: secretaria.aboal@hotmail.com
Tel.: (82) 3235-1008 / 3235-1409

Amapá
Presidente: Dr. THIAGO MOTA DE M. DO NASCIMENTO
End.: Av. Maria Quitéria, 282 - Macapá/AP
CEP: 68900-280
E-mail: aboap@hotmail.com
Tel.: (96) 3242-9300

Amazonas
Presidente: DR. ALBERTO TADEU DO N. BORGES
End.: Rua Maceió, 861 - Manaus/AM
CEP: 69057-010
E-mail: faculdadedoamazonas@gmail.com
Tel.: (92) 3584-6068 / 3584-6066

Bahia
Presidente: DRA. MARIA ANGÉLICA BEHRENS PINTO
End.: Rua Altino Serbeto de Barros, 138 - Salvador/BA
CEP: 41830-492
Site: www.abo-ba.org.br
E-mail da presidente: presidente.ba@abo.org.br
E-mail: secretaria@abo-ba.org.br
Tel.: (71) 2203-4066 / 4047 Fax: (71) 2203-4055

Ceará
Presidente: DR. JOSÉ BONIFÁCIO DE S. NETO
End.: Rua Gonçalves Ledo, 1630 - Fortaleza/CE
CEP: 60110-261
Site: www.abo-ce.org.br
E-mail do presidente: presidencia@abo-ce.org.br
E-mail: abo@abo-ce.org.br
Tel.: (85) 3311-6666

Distrito Federal
Presidente: DR. AROLDO PINHEIRO DE MOURA NETO
End.: ABO DF: SGAS 610 Lote 74 Bloco 02 SL. 246 - Asa Sul
CEP: 70200-700 – Brasília/DF
Site: www.abo-df.org.br
E-mail: tesouraria@abo-df.org.br
Tel.: (61) 3445-4800 Fax: (61) 3445-4848

Espírito Santo
Presidente: DRA. TEREZA JACY DA S. A. INTRA
End.: Rua Henrique Rato, 40 - Serra/ES
CEP: 29160-812
Site: www.aboes.org.br
E-mail: presidencia@aboes.org.br
Tel.: (27) 3395-1460

Goiás
Presidente: DR. RAFAEL DE ALMEIDA DECURCIO
End.: Av. Itália, 1184 - Quadra 23 - Lotes 8/9 - Goiânia/GO
CEP: 74325-110
Site: www.abogoias.org.br
E-mail: ca@abogoias.org.br
Tel.: (62) 3236-3100 Fax: (62) 3236-3126

Maranhão
Presidente: DR. ANTUNES FREDERICO FERNANDES
End.: Av. Ana Jansen, 73 - São Luís/MA
CEP: 65076-730
E-mail: aboma4@hotmail.com
Tel.: (98) 3227-1719

Mato Grosso
Presidente: DR. DURVALINO DE OLIVEIRA
End.: Rua Padre Remeter, 170 - Cuiabá/MT
CEP: 78008-150
Site: www.aboal.org.br
E-mail do presidente: presidente.mt@abo.org.br
Tel.: (65) 3623-9897 Cel.: (65) 9225-2580

Mato Grosso do Sul
Presidente: DR. DANIEL BORGES
End.: Rua da Liberdade, 836 - Campo Grande/MS
CEP: 79004-150
Site: www.aboms.org.br
E-mail do presidente: presidencia@aboms.org.br
E-mail: gerencia@aboms.org.br
Tel.: (67) 3383-3842

Minas Gerais
Presidente: DR. CESAR AUGUSTO DILLY GENEROSO COSTA
End.: Rua Tenente Renato César, 106 - Belo Horizonte/MG
CEP: 30380-110
Site: www.abomg.org.br
E-mail do presidente: cajayme.m@gmail.com
E-mail: abomg@abomg.org.br
Tel.: (31) 3298-1800

Paraíba
Presidente: DR. FRANCISCO FRANCESCHINI NETO
End.: Av. Rui Barbosa, 38 - João Pessoa/PB
CEP: 58040-490
Site: www.abopb.com
E-mail do presidente: presidente.pb@abo.org.br
E-mail: contato@abopb.org.br
Tel.: (83) 3224-7100 / 3243-3487

Paraná
Presidente: DR. DALTON LUIZ BITTENCOURT
End.: Rua Dias Rocha Filho, 625 - Curitiba/PR
CEP: 80045-257
Site: www.abopr.org.br
E-mail: dir_secretaria@abopr.com.br
Tel.: (41) 3028-5800 / 3028-5839

Pará
Presidente: DR. PAULO HENRIQUE TELES DE ALMEIDA
End.: Av. Marquês de Herval, 2298 - Belém/PA
CEP: 66080-350
Site: www.abopa.org.br
E-mail: abo@abopa.org.br
Tel.: (91) 3277-3212 / 3276-3682 / 3276-0500

Pernambuco
Presidente: DR. FELIPE RODRIGUES DE ALMEIDA
End.: Rua Dois Irmãos, 165 - Recife/PE
CEP: 52071-440
Site: www.abo-pe.org
E-mail do presidente: secretariascdp@abo-pe.org
Tel.: (81) 3441-0678 / 3266-2862 / 3267-2748 / 3442-8141

Piauí
Presidente: DR. ANTONIO FRANCISCO M. TORRES
End.: Rua Dr. Arêa Leão, 545 - Sul CP 280 - Teresina/PI
CEP: 64001-310
E-mail do presidente: af_torres@uol.com.br
E-mail: aboprj@uol.com.br
Tel.: (86) 3221-9374 / 3221-4647

Rio de Janeiro
Presidente: DRA. THAIS LISBOA MACHADO
End.: Rua Barão de Sertório, 75 - Rio de Janeiro/RJ
CEP: 20261-050
Site: www.aborj.org.br
E-mail do presidente: presidência@aborj.org.br
E-mail: aborj@aborj.org.br
Tel.: (21) 2504-0002

Rio Grande do Norte
Presidente: DR. BRUNO MACEDO
End.: Av. Jaguarari, 2791 - Natal/RN
CEP: 59064-500
Site: www.aborn.org.br
E-mail do presidente: harrisondantas@hotmail.com
Tel.: (84) 3222-3812 / 3202-9431

Rio Grande do Sul
Presidente: DR. JOÃO BATISTA BURZLAFF
End.: Rua Furriel Luiz Antonio de Vargas, 134 - Porto Alegre/RS
CEP: 90470-130
Site: www.abors.org.br
E-mail da presidente: administrativo@abors.org.br
Tel.: (51) 3330-8866

Rondônia
Presidente: DRA. SELENE MARIA CHAGAS COELHO HIGASHI
End.: Rua Senador Álvaro Maia, 3471 - Porto Velho/RO
CEP: 76820-860
Site: www.abo-ro.com.br
E-mail: financeiroabo@hotmail.com
Tel.: (69) 3221-5655

Roraima
Presidente: DRA. GALBANIA POLICARPO DE SÁ
End.: Rua Barão do Rio Branco, 1309 - Boa Vista/RR
CEP: 69301-130
Site: www.abopb.com
E-mail da presidente: galbania.policarpo@hotmail.com
Tel.: (95) 3224-0897 / 98111-0424

Santa Catarina
Presidente: DR. LESSANDRO KIELING
End.: Rua José Antônio Tomás, 229 esquina com Valmor Schroeder - São José / SC
CEP: 88110-470
Site: www.abosc.com.br
E-mail: uniabo@abosc.com.br
Tel.: (48) 3248-7101

São Paulo
Presidente: DR. MÁRIO CAPPELLETTE JUNIOR
End.: Rua Duarte de Azevedo, 191 - Santana
CEP: 02036-020 - São Paulo/SP
Site: www.abosp.org.br
E-mail: abo@abosp.org.br
Tel.: (11) 2950-3332 / 2959-3689

Sergipe
Presidente: DR. EDVALDO DÓRIA DOS ANJOS
End.: Av. Gonçalo Prado Rolemberg, 404 - Aracaju/SE
CEP: 49015-230
Site: www.abose.org.br
E-mail: abo-se@infonet.com.br
Tel.: (79) 3214-4640

Tocantins
Presidente: DRA. DIONE LIMA TEIXEIRA
End.: 602 Sul, Avenida LO 15, Conj. 02, Lote 02 - Palmas/TO
CEP: 77022-008
Site: www.abo-to.org.br
E-mail do presidente: ftvaladares@uol.com.br
Tel.: (63) 3214-2246

Expediente

A Associação Brasileira de Odontologia - ABO é uma entidade de utilidade pública, sem fins lucrativos, dedicada à defesa da classe odontológica e da saúde oral da população brasileira. Está representada nas 27 unidades federativas por meio de seções Estaduais e em 294 municípios, por suas regionais. O Jornal da ABO é uma publicação bimestral de circulação nacional, pertencente à Associação Brasileira de Odontologia, Localizada na Rua Vergueiro, 3.153, salas 51/52 - CEP 04101-300 - Vila Mariana - São Paulo - SP.

Telefone: (11) 5083-4000.
Conteúdo Jornalístico (pesquisa, entrevistas, seleção, produção, redação e revisão, anúncios): Gerenciamento Marcia Nana (Gestora de Marketing) Ideia Publicidade e Consultoria.
Jornalista Responsável: Valdecir T. de Oliveira
DRT – RO 1147. Identidade Visual, Diagramação e Artes: Ideia Publicidade e Consultoria (Marcia Nana, James de Castro)
Distribuição gratuita.
PUBLICIDADE:
ideia_consultoria@yahoo.com.br
(21) 98545-4607

DIRETORIA NACIONAL - ABO
Conselho Executivo Nacional (CEN)

Presidente: Dr. Paulo Murilo Oliveira da Fontoura
Vice-Presidente: Dr. Celso Minervino Russo
Secretário-Geral: Dr. João Batista Gagno Intra
1º Secretário: Dr. Frederico Guedes Valadares
Tesoureiro-Geral: Dr. Emilson Motta Junior
1º Tesoureiro: Dr. Tayguara Cerqueira Cavalcanti

Sempre teremos muitas histórias para contar sobre “Um Sorriso do Tamanho do Brasil “, ele pode estar acontecendo neste minuto em qualquer lugar.

O STB é movido a energia do local onde acontece, sempre respeitando os costumes e cultura deste lugar, desta população, deste povo.
É muito gratificante ser recebido com tanto carinho e receber tanto amor.
É muito gratificante deixarmos os nossos conhecimentos em cada cantinho do Brasil, cumprindo com uma das nossas missões na ABO, responsabilidade social.
Se deliciem com nossas ações no nosso perfil do Instagram @umsorrisodotamanhodobrasil

Dra. Amélia Mamede
Coordenadora Nacional do
“Um Sorriso do Tamanho do Brasil”

@umsorrisodotamanhodobrasil

Não importa a especialidade,
o que importa é o seu
compromisso em
transformar saúde em
sorrisos!
25 de outubro | Dia do dentista
ABO
ASSOCIAÇÃO BRASILEIRA DE ODONTOLOGIA
www.abo.org.br

A importância do Sorriso na Composição da Estética Facial

Dra. Anna Luísa de Paulino Magalhães

- Graduação em Odontologia PUC Minas
- Mestrado Profissional em Implantodontia PUC Minas

Dr. Vinícius de Magalhães Barros

Dr. Antônio Henrique Corrêa Rodrigues

Dr. Arthur Abrahãao.

Sabe-se que a busca pela beleza representa uma grande demanda da sociedade contemporânea, através de procedimentos estéticos. E essa tem se se tornado uma exigência cada vez maior dos pacientes, uma vez que a aparência física desempenha papel importante nas relações sociais. A noção de beleza, porém, foi relativizada, uma vez que se passou a compreender o belo não como uma qualidade das coisas, mas sim como uma sensação na mente de quem as contempla. Ivo Pitanguy disse: “A beleza eu não sei definir, mas sempre que a vejo, se percebê-la.”.

Dentro da odontologia, a estética visa a busca da beleza física, corrigindo problemas específicos através de diversos tratamentos, alcançando harmonia, proporção e perfeição nas formas; despertando admiração pelo sorriso. Múltiplas possibilidades surgem diante de um trabalho restaurador em odontologia estética. Visto que a aparência do sorriso depende de uma soma de fatores, alcançar a excelência requer um planejamento criterioso que envolva a avaliação de todos os fatores que interferem na harmonia e simetria dos elementos que a compõem.

Antes de partirmos para a análise do sorriso propriamente dita, devemos levar em conta informações sobre a análise facial, que serão importantes para a elaboração de um diagnóstico completo e preciso. A análise facial envolve a avaliação da cabeça, maxila, mandíbula e do pescoço. Também aborda os princípios artísticos relacionados à harmonia e atratividade do rosto e do sorriso. O uso desses princípios artísticos se mostra imprescindível na avaliação da harmonia facial e a correlação do sorriso com o rosto.

Inconscientemente esperamos perceber a face com uma quantidade razoável de simetria, que é reforçada pelo sorriso. Essa percepção de ordem depende de linhas paralelas, simétricas e proporções corretas. A atratividade resulta de um senso geral de simetria, paralelismo e proporção entre as características estruturais do rosto, mantendo a harmonia facial através da sensação gerada pelo alinhamento das estruturas faciais.

Ainda sobre beleza, sabe-se que a excelência em estética dental está associada à dominância de um elemento, e esse deve ser o incisivo central. Os elementos dentais mais próximos da linha média exercem dominância sobre os elementos subsequentes em um sorriso estético, por serem os mais iluminados e aparentes quando vistos frontalmente. Da mesma forma, os dentes que exercem dominância devem apresentar simetria em tamanho, forma, textura e posicionamento, aos seus homólogos para evitar gerar tensões visuais, permitindo maior variação à medida que se afastam da linha média em direção a região posterior, onde as pequenas discrepâncias aceitáveis num panorama estético conferem dinamismo, conotando um aspecto de naturalidade ao sorriso. A falta dessa dominância pelos incisivos centrais superiores é o erro mais comum em restaurações anteriores; um sorriso jovial é associado com incisivos centrais dominantes, proeminentes e com uma linha de sorriso convexa.

Um sorriso esteticamente agradável apresenta mobilidade labial harmônica, quantidade agradável de exposição gengival na maxila, nível adequado de papilas dentais, contorno gengival paralelo à linha interpupilar, linha média facial coincidente com a linha média dental, incisivos centrais superiores dominantes e simétricos, plano incisal paralelo à linha interpupilar, tamanho, proporção e disposição agradáveis dos dentes (arco côncavo do sorriso, angulação axial adequada e preenchimento adequado do corredor bucal). Os elementos mais comuns envolvidos na avaliação do sorriso incluem os lábios, a linha do sorriso, as papilas dentais, o contorno da margem gengival e, claro, os próprios dentes. Esses são elementos essenciais a serem considerados na avaliação do sorriso em pacientes com dentição natural, próteses parciais fixas, bem como próteses removíveis. A seguir, definiremos alguns desses elementos que são essenciais para um correto diagnóstico e planejamento estético restaurador do sorriso.

A linha do sorriso se refere à posição da borda inferior do lábio superior quando elevado durante o sorriso. É frequentemente usada como referência para avaliação do comprimento do incisivo superior exposto em repouso e durante o sorriso, podendo revelar ou não a posição vertical das margens gengivais durante o sorriso. Determina também o número de dentes visíveis no sorriso e a quantidade de gengiva exposta.

Figura 1: Linha do sorriso baixa.

Um dos atributos mais bem aceitos para um sorriso esteticamente agradável é o arco do sorriso. É definido como a relação entre a curvatura dos dentes superiores e a borda superior do lábio inferior durante o sorriso. Uma condição agradável da curvatura se caracteriza pela conformação convexa (paralela) da mesma.

Figura 2: Arco do sorriso reverso.

A análise das bordas incisais é um dos itens que fazem parte dos critérios estéticos na atratividade do sorriso. É avaliada a relação labiodental do lábio inferior com os dentes anteriores superiores, através da medição da distância entre a borda superior do lábio inferior e a borda inferior dos dentes anteriores superiores.

Figura 3: Lábio inferior tocando levemente os dentes superiores.

É importante avaliarmos o número de dentes visíveis durante o sorriso forçado e espontâneo no arco maxilar e mandibular. Os sorrisos foram categorizados como exibindo dentes até os caninos, primeiros pré-molares, segundos pré-molares ou primeiros molares. Um dente foi contado quando mais da metade de sua superfície estava visível. Sabe-se que uma maior largura do sorriso entre os homens é um achado que requer consideração durante o planejamento do tratamento de restaurações anteriores, visando a conquista de melhores resultados.

Figura 4: Exibição dos dentes até segundo pré molar.

A mobilidade labial é uma característica que exerce grande influência na estética do sorriso. Em alguns casos, a mobilidade labial pode ser assimétrica, sendo assim, rompendo com o princípio artístico, comprometendo a estética facial.

Figura 5: Mobilidade labial assimétrica.

É sabido que a linha média facial é a principal linha de referência vertical. Ela é quem determina a presença ou ausência de simetria na face; o principal indicativo de harmonia em uma face. Chiche, Pinault (1994) e Golub (1988) enfatizaram a importância da linha média facial, porém em suas pesquisas revelaram que a falta de coincidência entre a localização e a direção das linhas médias facial e dental não causa nenhum risco estético, a menos que a linha média dentária seja visivelmente oblíqua ou distinta de um lado.

Figura 6: Linha média dental desviada para a esquerda.

As formas dos dentes naturais são classificadas em relação aos seus contornos básicos, agrupadas em três categorias de formas puras: quadrada, triangular e oval. O formato dos dentes influencia tanto na localização do contato interproximal quanto na altura da coroa.

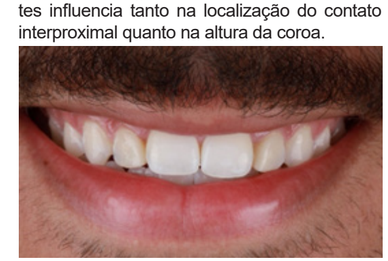

Figura 7: formato dos dentes oval.

A estética periodontal mencionada por Cohen em 2008 citou a saúde dos tecidos como fator imprescindível para a obtenção de um sorriso estético. Intimamente em contato com o elemento dental, o periodonto saudável preenche por completo as ameias cervicais dos dentes, se apresenta com uma arquitetura gengival de

margens em forma de “facas” perfeitamente adaptadas aos dentes com sulcos e papilas em formato de cone e é caracterizado pela ausência de patologias e de invasões do espaço biológico. A presença de espaços produzidos pela perda das papilas interdentais é tão frustrante para os pacientes assim como é para os dentistas, representando uma das situações mais inestéticas e desfavoráveis na composição do sorriso.

Figura 8: Papila ausente parcialmente.

A aparência dos dentes e gengivas deve agir em conjunto para fornecer um sorriso equilibrado e harmonioso. Um defeito nos tecidos gengivais circundantes não pode ser compensado pela qualidade das restaurações dentárias e vice-versa. O zênite gengival é um importante aspecto na análise do sorriso, influenciando diretamente no paralelismo e na avaliação das linhas horizontais de referência; sendo considerado de extrema importância em procedimentos restauradores, periodontais e de implantes.

Figura 9: Zênite do elemento 22 assimétrico.

Dentro da avaliação do posicionamento, destaca-se o espaçamento interdental, que é a distância entre o ponto de contato de dois dentes. A posição do ponto de contato está relacionada à morfologia e posição do dente. Uma discrepância no tamanho e na forma dos dentes em relação às arcadas dentárias podem limitar a capacidade dos dentes de se encaixarem adequadamente.

Figura 10: Diastema.

A angulação dental ou, inclinação axial dos dentes, tanto no sentido mesiodistal como no sentido vestibulolingual devem ser cuidadosamente avaliadas, pois podem causar um efeito dramático na estética, podendo estar associada à má oclusão e falta de suporte labial.

Figura 11: Inclinação vestibularizada do elemento 11.

Dentes com tamanho e proporção adequados e com proporções agradáveis entre si são cruciais para um sorriso atraente. Portanto, ao realizar uma avaliação, principalmente na zona estética, é essencial observar o tamanho ideal dos incisivos centrais superiores e a relação entre as dimensões dos incisivos centrais superiores, incisivos laterais e caninos. Harmonia é o primeiro requisito para dar aos dentes uma composição de ordem, com proporção e simetria. Simetria é quase um sinônimo de harmonia, mas uma sutil irregularidade é necessária, pois uma dentição completamente perfeita pode passar a impressão de monotonia. Quanto mais próximo à linha média, maior deve ser a simetria. Quanto mais longe da linha média, mais assimétrico os elementos podem ser. Os tipos mais comuns de assimetria encontrados no arranjo dental são: coroas muito largas; coroas muito longas; recessão gengival; dentes extruídos; dentes intruídos; angulação dental e também podemos encontrar trabalhos protéticos não satisfatórios.

Figura 12: Dentes com ausência de proporção.

Outro item importante na conquista da atratividade do sorriso e que devem ser incluídos na lista de problemas durante a análise do sorriso e planejamento do tratamento, são os corredores bucais. Quanto mais amplo o sorriso (quanto menor o corredor bucal), mais atraente ele é. Da mesma forma, quanto mais estreito o sorriso (quanto maior o corredor bucal), menos atraente é o sorriso.

Figura 13: Corredor bucal amplo.

Uma pesquisa foi realizada avaliando os diferentes tipos de sorriso em um mesmo rosto. Desenhos foram desenvolvidos usando a mesma base facial, mudando apenas o sorriso do paciente. Dependendo da forma como se apresentava, o sorriso mudava completamente a face. Percebe-se então o impacto que o sorriso tem na harmonia e composição facial, sendo dentre todas as estruturas, o centro das atenções.

Figura 14: Desenho esquemático linha do sorriso baixa.

Figura 15: Desenho esquemático sorriso gengival.

Figura 16: Desenho esquematico dente extruído.

Figura 17: Desenho esquemático exibição dos dentes até canino.

Figura 18: Desenho esquemático presença de diastema.

REFERÊNCIAS:

ACKERMAN, J.L. et al. A morphometric analysis of the posed smile. Clinical Orthodontics and Research, v.1, n.1, p. 2-11, Aug. 1998.

BARATIERI, L.N. et al. Caderno de dentística: restaurações adesivas diretas com resinas compostas em dentes anteriores. São Paulo: Livraria Editora Santos, 2002.

CHICHE, G.; PINAULT, A. Artistic and scientific principles applied to esthetic dentistry. In: CHICHE, G.; PINAULT, A. Esthetics of anterior fixed prosthodontics. St. Louis: Quintessence, 1994. p. 13-32.

CHU, S.; TARNOW, D.; BLOOM, M. Diagnosis, etiology. In: TARNOW, D.; CHU, S.; KIM, J. (eds.). Aesthetic restorative dentistry principles and practice. Mahwah (NJ): Montage Media, 2008. p. 1-25.

COHEN, E.S. Fundamentos de estética. In: Dental atlas de cirurgia periodontal reconstrutiva e cosmética. 3. ed. São Paulo: Editora Santos, 2008. p. 217-270.

FRADEANI, M.; BARDUCCI, G. Reabilitação estética em prótese fixa: tratamento protético. São Paulo: Quintessence, 2009.

GOLUB, J. Entire smile pivotal to teeth design. Clinical Dentistry, v.33, p. 27-33, 1988.

HIGASHI, C. et al. Planejamento estético em dentes anteriores. In: MIYASHITA, E.; MELLO, A.T. Odontologia estética: planejamento e técnica. São Paulo: Artes Médicas Brasil, 2006. p. 139-154.

LEVIN, E.I. Dental esthetics and the golden proportion. Journal of Prosthetic Dentistry, v.40, n.3, p. 244-252, 1978.

MAGNE, P.; BELSER, U. Restaurações adesivas de porcelana na dentição anterior: uma abordagem biomimética. São Paulo: Quintessence Editora Ltda., 2003.

MOSKOWITZ, M.E.; NAYAR, A. Determinants of dental esthetics: A rationale for smile analysis and treatment. Compendium of Continuing Education in Dentistry, v.16, n.12, 1166, passim; quiz 1186, Dec. 1995.

OQUENDO, A.; BREA, L.; DAVID, S. Diastema: correction of excessive spaces in the esthetic zone. Dental Clinics of North America, v.55, n.2, p. 265-281, Apr. 2011.

RODRIGUES, A.H.C. Extraoral examination. In: Treatment planning in restorative dentistry and implant prosthodontics. Batavia, IL: Quintessence Publishing, 2019b. Cap. 4, p. 72-86.

SANTOS, B.C. et al. Odontologia Estética e qualidade de vida: revisão integrativa. Caderno de Graduação - Ciências Biológicas e da Saúde, Maceió, v.3, n.3, p. 91- 100, nov. 2016.

TJAN, A.H.L.; MILLER, G.D.; THE, J.G.P. Some esthetic factors in a smile. Journal of Prosthetic Dentistry, v.51, n.1, p. 8-24, Jan. 1984.

VIG, R.G.; BRUNDO, G.C. The Kinects of an anterior tooth display. The Journal of Prosthetic Dentistry, v.39, n.5, p. 502-504, May 1978.

WATTS, A.; ADDY, M. Tooth discoloration and staining: a review of the literature. British Dental Journal, v.190, n.6, p. 309-316, 2001.

Coluna da Academia Brasileira de Odontologia

ACADEMIA BRASILEIRA DE ODONTOLOGIA

A Academia Brasileira de Odontologia, entidade de excelência há 73 anos, vem se posicionar sobre o Ensino da Odontologia no Brasil.

Nos últimos 40 anos, o ensino da Odontologia no Brasil passou por diversas mudanças buscando adaptar o perfil do egresso ao novo contexto social e às necessidades da população. A metamorfose teve início nos modelos de implementação da saúde pública, permitindo a abertura desenfreada de cursos de odontologia distribuídos por todo país, aumentando vertiginosamente o número de cirurgiões-dentistas no mercado de trabalho.

A ideia de inserir o CD nos hospitais e unidades de saúde do SUS seria excelente se bem planejada, porém ainda não é. Nos dias atuais somente 24% dos CDs ocupam cargos nessas instituições, enquanto nosso país dispõe de mais do que o dobro de profissionais recomendados pela OMS.

A ampliação do número de vagas nos cursos de odontologia e a abertura de novos cursos contribuíram para a saturação do mercado de trabalho e desvalorização profissional, culminando em uma queda significativa da qualidade do ensino. Temos atualmente no país 611 Instituições de Ensino de Odontologia autorizadas pelo MEC. Essa abertura demasiada dos novos cursos já foi discutida nas Conferências Nacionais de Saúde Bucal, na Associação Brasileira de Ensino Odontológico e no Conselho Federal de Odontologia, demonstrando a enorme preocupação com a banalização do ensino da Odontologia e a vertiginosa queda na qualidade desses cursos.

Durante a pandemia da Covid-10 devido ao ensino não presencial, observamos uma lacuna ainda maior no aprendizado de nossos alunos. O ensino remoto não é substituto do presencial no curso de graduação em Odontologia, podendo, no entanto, ser usado como ferramenta de apoio, de implementação do ensino e incentivo à globalização.

O que conferia qualidade ao ensino era a constante fiscalização do currículo, corpo docente, carga horária, infraestrutura, entre outras coisas. Ao contrário desse modelo, percebemos grande descontrole fiscal pelo MEC. Considerando a atual configuração do ensino no país, seria recomendável que as organizações e associações profissionais, em conjunto com o Ministério da Educação, reconsiderassem os requisitos para a implantação de novos cursos assim como o número de vagas por curso. É imperativa a suspensão de novos cursos de graduação a fim de resgatar a saúde da profissão.

Michelle Protzenko e Silvia Alencar
Diretoras de Educação da ACBO



Nanotecnologia – a ciência que está revolucionando o mundo

Dra. Katia Coelho é cientista

Química Industrial,
Diretora de Pesquisa e Desenvolvimento da Ética do Brasil Nanotecnologia.
Possui 27 patentes nacionais e internacionais de produtos nanotecnológicos e foi premiada com "Prêmio Inovação em 2013" pela ABFLEXO.

Dr. SebastiãoFernando PaciniNeves

Formado em Odontologia pela Faculdade de Odontologia da Universidade de São Paulo (FOUSP), Especialista em Gestão de Serviços Públicos de Saúde certificado pela Universidade Federal de São Paulo (UNIFESP). Palestrante, Consultor em Estratégias de Promoção nas áreas da saúde, do conhecimento e relacionamento, Locutor entrevistador no Programa Caminhando para a Saúde veiculada pela Rádio ZummmFM 87,5 de Santo André/SP; Desenvolvedor de projetos de inovação em Nanotecnologia e Consultor técnico das Indústrias Raymound's e Ética do Brasil

A Nanotecnologia é a ciência do invisível, partículas que não podemos enxergar a olho nú, nem com microscópios convencionais, pois estamos falando de tamanhos muito pequenos que só são "vistos" com o Microscópio Eletrônico de Varredura. A nanotecnologia sempre existiu na natureza, alguns exemplos disso são cores de flores que não conseguimos reproduzir, a Flor de Lótus que mantém a gota de orvalho intacta em sua superfície entre outras coisas que só passaram a ser explicadas quando a humanidade conseguiu medir tamanho de partícula. A partir do Microscópio Eletrônico de Varredura, muitas transformações na ciência começaram a acontecer com testes em redução de partículas. Não estamos falando de novas moléculas, mas sim a redução de moléculas já existentes, como exemplo temos prata, ouro, cobre, zinco, cálcio entre outros e princípios ativos já conhecidos utilizados para diversos segmentos, como agricultura, plásticos, cosméticos e principalmente o da saúde. Mas quais as vantagens práticas encontradas com essa redução de partículas? São diversas, desde aumento de performance em produtos já conhecidos até novas características nunca antes vistas no tratamento de doenças, higienização, cicatrização, crescimento de plantas, aderência, etc.

Além de obtermos vantagens e performance superiores com as nanopartículas, há uma economia na utilização de matérias-primas: o resultado é encontrado com a utilização em ppm (partes por milhão) destes ativos nanotecnológicos, diferente dos tamanhos convencionais que utilizam percentuais mais elevados e muitas vezes não apresentam alta eficácia. Podemos afirmar que além da baixa exposição por conta de serem utilizadas em ppm, as nanopartículas são sustentáveis? Sim, principalmente quando falamos de matérias-primas que são extraídas da natureza e não-renováveis. Tomemos como exemplo a prata que invadiu diversos segmentos durante a pandemia. A nanoprata começou a ser utilizada neste período por apresentar alta eficácia como virucida, em ppm e ainda com efeito residual. Sim, as nanopartículas agem por impregnação e continuam agindo em alguns casos por horas, dias ou semanas. No Brasil e no exterior vimos produtos muito inovadores serem criados e lançados por empresas como sabonetes bactericidas e virucidas com efeito long-lasting, pastas de dentes e enxaguantes virucidas com efeito de longa duração, que deixam os dentes mais brancos, máscaras virucidas que não precisam serem lavadas, cosméticos virucidas que protegem o corpo por 24 horas, uma infinidade de aplicações que foram e são importantes para este novo normal. Além disso, poucos sabem, mas a nanoprata é um excelente cicatrizante, tanto para feridas como úlceras venosas, pés-diabéticos e como pós-cirúrgico, em qualquer parte do corpo, humano e animal. Segundo o Dr. Sebastiao Neves, Cirurgião Dentista, (USP / SP - CROSP 36948), Especialista em Gestão de Serviços de Saúde pela UNIFESP, Desenvolvedor de projetos de inovação em Nanotecnologia e Consultor técnico das Indústrias Raymound's e Ética do Brasil, é de muita relevância a utilização da Nanotecnologia na Odontologia, tanto no seu uso em produtos de higiene bucal , ampliando seu espectro de ação principalmente no controle de cadeias de transmissão de várias doenças, assim como auxiliando na supressão e controle de limitações de nossos produtos odontológicos como contrações e expansões indesejadas." Segue ainda afirmando que " Com todas estas vantagens, defendo a introdução destas ferramentas científicas nas diversas políticas públicas acreditando numa verdadeira mudança e rompimento de vários paradigmas, possibilitando à Odontologia um papel de protagonista neste novo cenário científico."

> *No Brasil e no exterior vimos produtos muito inovadores serem criados e lançados por empresas como sabonetes bactericidas e virucidas com efeito long-lasting, pastas de dentes e enxaguantes virucidas com efeito de longa duração, que deixam os dentes mais brancos, máscaras virucidas que não precisam serem lavadas, cosméticos virucidas que protegem o corpo por 24 horas, uma infinidade de aplicações que foram e são importantes para este novo normal.*

Nossa empresa é responsável pelo desenvolvimento da única nanoprata brasileira para aplicação na área de saúde, com testes comprobatórios de baixíssima toxicidade, dermatologicamente testado e hipoalergenicidade, características diferenciadas e que tiram qualquer dúvida sobre segurança da mesma na utilização de produtos, inclusive comestíveis, como suplementos alimentares (todos os laudos foram aprovados pela ANVISA).

As nanopartículas farão cada vez mais parte de produtos inovadores, soluções para problemas ainda não resolvidos pela ciência "visível" e que podem sim, serem sanados com a nanociência, o que já chamamos de IV Revolução Industrial.

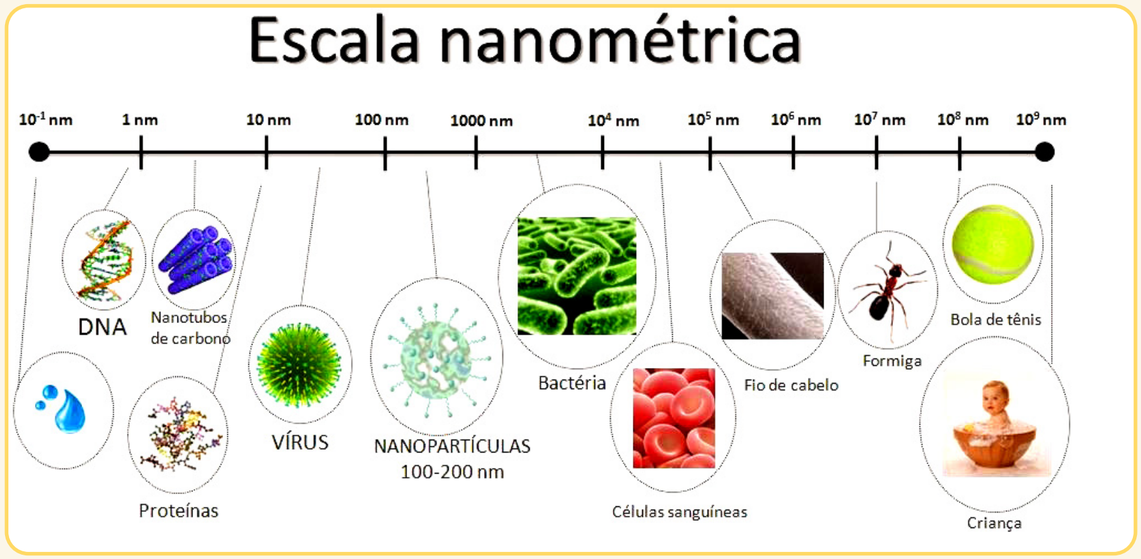

Odontologia do esporte Uma ferramenta de saúde e performance

Dr. Marcelo Galotti
Crosp 67652

• Graduado em odontologia
• Pós graduação em ortodontia
• Especialista em endodontia
• Especialista em odontologia do esporte
• Fundador e diretor da SBOEE – Sociedade Brasileira de Odontologia do Exercício e do Esporte
• Coordenador do departamento de odontologia no G.O AUDAX
• Coordenador do curso de especialização em odontologia do esporte na ABO SP

No final de novembro, os olhos do mundo estarão voltados para a maior e mais importante competição esportiva de seleções, a Copa do Mundo FIFA de Futebol que será disputada no Catar. Ao lado dos jogos olímpicos, são as duas competições mais relevantes no cenário esportivo e com maior interesse do público, é o momento máximo da carreira de um atleta, representando sua nação.

Por trás de todo glamour, existe muita dedicação, renúncias e horas de treino para que o atleta esteja no ápice de sua capacidade física nos períodos de jogos e competições. Para isso contam com uma equipe de suporte multidisciplinar, onde estão presentes o médico, preparador físico, fisiologista, fisioterapeuta, nutricionista, psicólogo e o cirurgião dentista.

Pioneiro no atendimento de atletas no Brasil e dentista da seleção brasileira nas copas de 58 à 70, Dr. Mário Trigo (Fig 1) observou que havia uma relação entre foco dentário e demora na recuperação de lesões musculares, conceito que se tornou um dos pilares da odontologia do esporte atualmente, pois a presença de foco de origem bucal (agudo ou crônico) interfere na resposta de mediadores inflamatórios na área muscular a ser recuperada, provocando demora ou impedindo o processo de cicatrização muscular (Figs 2 e 3)

Fig. 1 Dr Mario Trigo – copa de 1958

Figs 2 e 3

Reconhecida como especialidade em 2015, por meio da resolução CFO 160/2015, a odontologia do esporte (OE) se apoia basicamente em três conceitos fundamentais : na prevenção, na cura e no desempenho. É uma especialidade considerada recente, mas com grande crescimento nos campos científico e tecnológico, visto o aumento de publicações na área e o aparecimento de recursos digitais e ferramentas para uso e monitoramento clínico.

O cirurgião dentista que pretende atuar com atletas, precisa entender que existem algumas particularidades, o paciente atleta possui diferenças fisiológicas e metabólicas quando comparados a pacientes não atletas, levar em consideração o calendário esportivo e evitar o período de imunossupressão para planejar suas intervenções clínicas, estar atendo a dieta suplementar que o esportista faz uso, as interações medicamentosas, as prescrições de substâsncias consideradas dopantes e o monitoramento da qualidade do sono (Fig 4). Fatores como over training, intensidade e periodicidade da prática de exercícios físicos, a correlação equilíbrio hídrico/ hipossalivação e biocorrosão dental, a natureza da dieta e o uso de bebidas repositoras e energéticos têm grandes consequências na cavidade bucal.

Fig 4 – Monitoramento do tempo e qualidade do sono do atleta.a

Diante de todas essas particularidades, é fundamental que o atleta passe por uma avaliação pré participativa, com o objetivo de mapear sua condição bucal, orientá-lo sobre prevenção, solicitar os exames de imagem pertinentes, realizar anamnese com investigação esportiva, verificar através de avaliação postural a relação entre plano oclusal e as quebras de paralelismos e remodelações musculares descendentes, pois estes desequilíbrios podem interferir diretamente na postura do atleta (gesto esportivo) (Figs 5 e 6) diminuindo rendimento e sendo outro fator desencadeante de lesão muscular e articular em esportistas, planejar o tratamento curativo e por fim, estabelecer retornos periódicos de acordo com sua fisiologia e histórico de lesões físicas anteriores.



Figs 5 e 6 - Uso do T scan como ferramenta de alinhamento do plano mandibular.

Outro pilar da OE que muitos colegas associam com atletas é sem dúvida, a grande incidência de traumas orofaciais. Com a evolução física dos atletas, os esportes de um modo geral, ficaram mais rápidos e intensos, favorecendo a ocorrência de fraturas faciais (zona T), lesões de tecido mole e traumatismos dentários. Como recurso de prevenção recomenda-se o uso de protetores bucais individualizados em EVA – Etil Vinil Acetato - e nos casos de fraturas ósseas, há indicação de máscaras faciais que podem ser utilizadas como recurso de prevenção e no pós trauma. Em ambos os casos, com a realidade do fluxo digital na odontologia, conseguimos otimizar a confecção destes dispositivos. Um ótimo exemplo se aplica a confecção das máscaras faciais, pelo método convencional (moldagem facial) geralmente o tempo de confecção era em torno de 5 dias, atualmente com a técnica de escaneamento facial e impressão 3D, em 48 horas o atleta já está com seu dispositivo pronto, podendo retornar a sua rotina de treinos e competições, sem prejuízo físico e profissional (Fig 7)

Desde 2018, a ABO seção São Paulo, mantem convênio com o Comitê Paralímpico Brasileiro, realizando o acompanhamento clínico e preventivo destes esportistas, que são orgulho para todos nós . Alguns casos são pontuais e muito gratificantes, pois através da odontologia, atletas que estavam lesionados, puderam se recuperar e alcançar seus índices para competir e representar nosso país. É a odontologia como ferramenta de saúde e performance!

Fig 7 – Escaneamento facial, desenho da máscara em software e impressão 3D

No final de 2021, a ABO seção São Paulo, uma das pioneiras na introdução do curso de pós graduação em OE no Brasil, formou sua primeira turma de especialistas. Fig 8



CRÉDITO PARA A ÁREA DE SAÚDE

@socialcred.sa
www.socialcred.com.br
(21) 99175-5998
Rua da Quitanda, 50 / 701

BOA VISTA CENTRO/RJ
Móveis Planejados
Na medida dos seus sonhos.

Rua da Quitanda, 50 / 701 - Centro/RJ
diretoria@boavistacentrorj.com.br
www.boavistacentrorj.com.br
Empresa parceira: Socialcred
10 anos de garantia

Atualizações Sobre O uso do Amálgama de Prata na Odontopediatria e na Dentística

Dra. Marcelle Azevedo
Dra. Tatiana Fidalgo
Dra. Patricia Tannure
Dr. José Carlos Pettorossi Imparato

A Convenção de Minamata sobre mercúrio é um dos acordos ambientais mais recentes do mundo, que fica sob a guarda do Programa das Nações Unidas para o Meio Ambiente (PNUMA). Seu objetivo é proteger a saúde humana e o meio ambiente dos efeitos adversos do mercúrio, tendo como propósito fomentar a ciência e a tecnologia, após buscar materiais com menores impactos ambientais. Foi a primeira convenção a incluir e nomear a Odontologia.

Desde que a Convenção de Minamata entrou em vigor, em 2017, países de todo o mundo têm trabalhado em conjunto para interromper o comércio, aumentar a sensibilização pública, desenvolver capacidades institucionais e criar produtos sem mercúrio. Até mesmo porque aprovou-se um acordo em que a disponibilização do mercúrio seria reduzida em diferentes áreas e objetos, tais como em termômetros, instrumentos de medição de pressão, interruptores, cremes e loções cosméticas, pilhas, baterias e lâmpadas fluorescentes; não apenas na odontologia.

Recentemente, em julho de 2022, no encontro realizado na Indonésia, com a partição de 140 países, elaborou-se um tratado que recomendou-se a diminuição gradual das restaurações de amálgama, o incentivo ao desenvolvimento de materiais de qualidade e livre de mercúrio para restaurações dentárias e o cuidado com o descarte de todos os produtos contendo mercúrio ou prazo para o banimento, pois a maior fonte de contaminação humana não ocorre pelo mercúrio contido em uma restauração de amálgama, mas sim pela ingestão de peixes contaminados pelo mercúrio presente na água.

Após a convenção ficou acordado entre todas as partes que:
• Torna-se proibido o uso de mercúrio a granel por dentistas, sendo assim permitido apenas o uso do amálgama em sua forma encapsulada (Medida que já era adotada pelo Brasil desde a edição da RDC 173/2017 da ANVISA, que teve efeitos práticos em nosso país a partir de janeiro de 2019, e que agora tem alcance mundial);
• Torna-se proibido o uso do amálgama dental para o tratamento odontológico de dentes decíduos, para o tratamento de pacientes menores de 15 anos e para o tratamento de mulheres grávidas e lactantes, *exceto quando considerado extremamente necessário pelo cirurgião-dentista com base nas individualidades de cada paciente.*

Porém, mesmo com a proibição, as restaurações de amálgama há algum tempo vem caindo em desuso na odontopediatria, por ser uma especialidade, que tem como filosofia a mínima intervenção e por acompanhar a evolução dos materiais restauradores.

A remoção de restaurações intactas, tanto em dentes decíduos quanto permanentes, com o propósito de prevenir a intoxicação por mercúrio que culminaria em possíveis doenças ou afetaria a condição de saúde, não é recomendada. O protocolo mais adequado é o acompanhamento.

Ao contrário de dentes permanentes, onde a possibilidade de fratura já foi cientificamente comprovada, em dentes decíduos ela é rara, devido ao tempo que o mesmo permanece na cavidade bucal.

Em casos onde há a necessidade de um reparo da restauração de amálgama, a utilização de materiais odontológicos que promovam adequada união substrato/ material restaurador, com características de excelência adesiva em dentina (adesivo universal) e com mínima contração de polimerização são os mais indicados, evitando assim, um maior desgaste da estrutura dental remanescente.

Não há evidências científicas que justifiquem remoção massiva e imediata de restaurações antigas, sob a alegação de contaminação por mercúrio ou possibilidade de fratura. Especialmente, porque esse mercúrio vai sendo liberado lentamente ao longo dos anos, então em uma restauração antiga os níveis de mercúrio são muito baixos.

A remoção bem indicada é caraterizada quando na presença de nova cárie na interface dentina/restauração, exigência estética, fratura da restauração ou perda das mesmas, devendo ser realizada de forma sensata e simples. Em nota oficial datada no ano de 2022, o Grupo Brasileiro de Dentística , descreveu o protocolo para uma remoção segura, cientificamente embasada, sustentável e segura que consiste em :
• Paramentação completa com controle rigoroso de EPIs e biossegurança do consultório como um todo que são os mesmos já adotados rotineiramente para o cirurgião-dentista, auxiliar e paciente, incluindo óculos de proteção e touca;
• Isolamento absoluto do campo operatório; Uso de alta rotação com broca de aço carbide ou ponta diamantada nova, com leve pressão e abundante refrigeração com spray, associada ao uso de sugador de alta potência, por sobre o isolamento absoluto;
• Sugador convencional colocado sob o isolamento absoluto removendo saliva;
• Filtro ou separador de partículas, a fim de remover os resíduos e descartar adequadamente;
• Secção da restauração de amálgama em cruz para tentar removê-la em bloco, sem o desgaste completo do amálgama, reduzindo a emissão de vapor de mercúrio;
• Em caso de troca da restauração na mesma sessão por outra de resina composta, lavar abundantemente a boca do paciente e trocar o isolamento.

Após a remoção, existe embasamento científico para que o amálgama seja substituído por resinas e cerâmicas para as restaurações indiretas e resinas compostas para as restaurações diretas – materiais considerados ambientalmente seguros quando descartados de forma correta.

A remoção deve ser feita de forma séria e sensata sem o arsenal quase fantasioso, invasivo, exagerado e sem respaldo científico, utilizado por profissionais que se auto denominam “dentistas biológicos” .Tal teatralização assusta os pacientes e gera preocupação em profissionais comprometidos com a profissão.

Como realizar o descarte de forma segura

O descarte do amálgama no Brasil é uma questão que ainda precisa de aperfeiçoamento e comprometimento entre profissionais e empresas coletoras. Segundo o manual da ANVISA, protocolos precisam ser seguidos para minimizar os impactos ambientais: os resíduos da remoção devem ser acondicionados em um recipiente inquebrável, de paredes rígidas, contendo água suficiente para cobri-los sendo então encaminhado para coleta especial de resíduos contaminados e identificado com a expressão “resíduos químicos”. Qualquer material descartado e contaminado com mercúrio ou amálgama deve ser colocado em saco selado de polietileno. As cápsulas devem ser estocadas e encaminhadas para recuperação. Os recipientes específicos para descarte de material não devem ser preenchidos acima do limite de 2/3 de sua capacidade total e devem estar localizados sempre próximos do local onde é realizado o procedimento

Recentemente foi desenvolvido no Brasil, um aplicativo móvel (App) denominado Descarte Odonto para auxílio no gerenciamento de resíduos odontológicos de diversas naturezas. Através deste App é possível conhecer a respectiva classificação do resíduo, consultar como descartá-lo ou armazená-lo adequadamente e ainda encontrar empresas de coleta e transporte de resíduos na sua região. Está disponível gratuitamente nas lojas de aplicativos dos sistemas Android (https://play.google.com/store/apps/details?id=com.descarte.odonto&hl=pt_BR&gl=US) ou iOS (https://apps.apple.com/br/app/descarte-odonto/id1642009141).

De acordo com FDI, ao se fazer o gerenciamento de resíduos de materiais, seja ele qual for, a Odontologia pode proteger a saúde do meio ambiente e ainda melhorar fornecer um atendimento de excelência ao paciente.

REFERÊNCIAS

Minamata Convention on Mercury / COP-4. UN Environmental Programme (UNEP). Bali, Indonesia, March 2022 https://www.mercuryconvention.org/sites/default/files/documents/final_report/K2201138%20- %20UNEP-MC-COP.4-28-Add.1-%20ADVANCE.pdf

Plano setorial de implementação da convenção de Minamata sobre mercúrio / Ministério da Saúde, Secretaria de Vigilância em Saúde Pública, Departamento de Saúde Ambiental do Trabalhador e de Vigilância em Saúde Pública. Brasília: Ministério da Saúde, 2020. https://bvsms.saude.gov.br/bvs/publicacoes/plano_convencao_minamata_mercurio_2020.pdf

Ajiboye AS, Mossey PA; IADR Science Information Committee, Fox CH. International Association for Dental Research policy and position statements on the safety of dental amalgam. J Dent Res 2020; 99:763-8.

US Food and Drug Administration. Epidemiological evidence on the adverse health effects reported in relation to mercury from dental amalgam. Silver Spring (MD): US Department of Health and Human Services, 2019. Acesso em 02/10/2022

Information for Patients about Dental Amalgam Fillings. FDA U.S. Food & Drug Administration. Sept, 2020. https://www.fda.gov/medical-devices/dental-amalgam-fillings/informationpatients-about-dental-amalgam

SEU PRÓXIMO CONSULTÓRIO TEM QUE SER UM ÉVORA!

PRODUTO REGISTRADO
ANVISA
Agência Nacional de Vigilância Sanitária
Nº 81873370001

Com nossos equipamentos você poderá inovar, ultrapassar barreiras e oferecer um diferencial que te colocará em posição de vantagem no mercado. Com este tipo de mobilidade, você poderá levar tratamento odontológico a qualquer lugar do mundo, alcançando pacientes que não podem se deslocar, mas que precisam dos seus cuidados como qualquer outro.

ABO
ASSOCIAÇÃO BRASILEIRA DE ODONTOLOGIA
RECOMENDA

WWW.EVORA.IND.BR

Medidas:
75 cm de altura; 35 cm de largura;
30 cm de profundidade
Peso: 25 kilos

CONSULTÓRIO PORTÁTIL - RECOMENDADO PELOS DENTISTAS

O Évora Senior é um Equipamento Odontológico Portátil que visa tornar possível a odontologia remota com a mesma qualidade e segurança de um consultório fixo, desse modo possui: corpo em fibra de vidro nos padrões automobilístico que garante durabilidade, resistência e menos peso, por possuir formato de mala com duas rodas emborrachadas, alça retrátil em alumínio e pegadores laterais que garantem maior mobilidade fazendo o transporte do mesmo ser algo prático e fácil.

No seu interior um sistema pneumático composto de um compressor isento de óleo de 1HP de potência, silencioso capaz de atender o equipamento e oferecer performance ininterrupta, devido a exclusividade do seu sistema de arrefecimento.

ABO
ASSOCIAÇÃO BRASILEIRA DE ODONTOLOGIA
RECOMENDA

Cadeira Évora
Portátil Articulada

21 3439-4783
21 99056-9914

evoraodontomedical
evoraodonto

EVORA
odonto medical

Previsibilidade estética - qual sistema oferece maior segurança ?

Prof. Paulo Vicente Barbosa da Rocha

• Associado IV do Dep. de Propedêutica e Clínica Integrada da FO - UFBA
• Mestre e Doutor em Reabilitação Oral pela FOB/USP
• ESPECIALISTA EM Prótese Dentária, em Implantodontia e DTM Dor Orofacial
• Coordenador da Residência em Reabilitação Oral (Especialização em Prótese Dentária e Implantodontia) pela ABO - Bahia
• Autor do livro TODOS OS PASSOS DA PRÓTESE SOBRE IMPLANTE.
Ed. Napoleão

A concepção dos implantes dentários desenvolvidos por Branemark inicialmente visava pacientes desdentados totais, substituindo elementos dentais perdidos por fixações inseridas em tecido ósseo, utilizando-as como suportes de próteses totais. A técnica foi logo introduzida para substituição também de perdas dentárias parciais e unitárias. Creditava-se o sucesso clínico, dentre outros aspectos à estabilidade da união entre seus diversos componentes, ou seja, o que retém a restauração protética sobre o implante. Apesar do sucesso obtido com as conexões baseadas em um hexágono externo, os estudos longitudinais demonstraram existir problemas mecânicos, notadamente desaperto e fraturas de parafusos, além de problemas biológicos, como perda óssea no terço cervical dos implantes, denominada “saucerização”, mais críticos nos casos unitários, parciais pequenos e em pacientes com parafunção severa.

Ainda no auge do sucesso da conexão tipo hexágono externo, a observação destas intercorrências e a busca por solucioná-las possibilitaram o surgimento de outras propostas de conexão, notadamente em áreas estéticas onde a estabilidade do osso periimplantar e da arquitetura gengival se fazem necessários para a previsibilidade estética.

Neste contexto a implantodontia evoluiu para diferentes opções de bioengenharia tanto dos implantes quanto das conexões protéticas. Essa evolução veio acompanhada de DIFERENTES FILOSOFIAS DE CONDUTAS CIRÚRGICAS E PROTÉTICAS !

Sem essa percepção de que diferentes implantes exigem diferentes condutas cirúrgicas e protéticas, o objetivo de se conseguir estabilidade biológica, mecânica e previsibilidade estética não será alcançada.

Assim, ao escolher um tipo de implante o cirurgião e o protesistas devem estar cientes de que diferentes implantes exigem diferentes condutas na sua instalação e na confecção da prótese.

Os profissionais envolvidos precisam entender que a bioengenharia exige, dentre outros aspectos do planejamento cirúrgico/protetico, a clareza da posição vertical do implante diante da cista óssea. Três possibilidades estão colocadas : instalação ao nivel da crista óssea periimplantar (Bone level ou Equicrestal), acima da crista óssea (Tissue Level ou Supracrestal) ou abaixo da crista óssea (Infra-ósseo ou subcrestal). (Figura 1A, B e C) Cada sistema destes implica numa avaliação clinica para se estabelecer a adequada estrategia de trabalho.

Os implantes supracrestais (Tissue Level) e equicrestais (Bone Level) apresentam procedimentos convencionais de conduta, ou seja para casos unitários e parciais pequenos pode-se moldar o próprio implante e a prótese será construída diretamente sobre a plataforma do implante (componente mais conhecido : UCLA). Já os sistemas intra-ósseos ou subcrestais (mais conhecidos como Cone Morse”) necessitam de uma nova estratégia , tanto na cirurgia (instalados pelo menos 1,00mm abaixo da crista óssea) quanto na execução protética.

Esse sistema de implante criou um novo paradigma, que necessita ser seguido para a obtenção dos resultados de previsibilidades estética esperados, quais sejam a estabilidade óssea periimplantar e a minimização da remodelação óssea periimplantar (saucerização).

Quando se opta pela instalação de um implante infra ósseo (Cone Morse) é necessário planejar e executar a sua instalação abaixo da crista óssea e ter claro que o ideal será a instalação imediata do componente protético sobre o qual a prótese será confeccionada. Neste sistema, o que se espera é que após a instalação do implante e/ou após a remoção do cicatrizador, seja imediatamente escolhido e instalado o componente protético. A plataforma do implante não deve ser moldada, nao deve ser manipulada essa área periimplantar. A obediencia desta conduta implicará num selamento biológico da região periimplantar e consequentemente mínima remodelação óssea nesta área. Esta conduta minimiza ou reduz a quase zero a possibilidade de remodelação óssea ou saucerização.

Assim, cabe ao cirurgião instalar o implante abaixo da crista óssea, se isso não for possível, já no planejamento, o correto será mudar de sistema de implante, utilizando implantes HE ou de conexões internas indicados como Bone Level ou Tissue Level. Ou seja, os outros sistemas, Supracrestal e Equicrestal, implantes HE ou os implantes de conexão interna hexagonais, octogonais, triangulares, etc, que devem continuar sendo instalados ao nivel ósseo e suas plataformas podem ser moldadas e os componentes UCLAS ou similares podem ser uma escolha protética adequada.

O cirurgião não pode perder de vista de que a instalação de um implante HE abaixo da crista óssea é um erro, (Figura 2) assim como a instalação de um implante intra-ósseo acima da crista óssea ou ao seu nivel também é um erro. (Figura 3)

O protesista precisa entender que uma vez trabalhando com um implante instalado abaixo da crista óssea, ele deve já na sua primeira consulta escolher e instalar um componente protético que esteja com sua cinta ou plataforma acima da cista óssea pelo menos 1,00 mm. Deve-se evitar o ato de moldar o implante, ele não foi concebido para isso. Não se deve enviar ao técnico o modelo com a moldagem do implante (como se faz comumente quando se utiliza HE e opta-se por trabalhar com UCLA). Neste sistema quem deve escolher o componente protético é o protesista, verificar radiografiacamente se o componente protético escolhido tem o transmucoso com altura suficiente para deixar a sua plataforma acima da crista óssea 1,00mm. (Figura 4)

Os implantes infraósseos têm apresentado resultados superiores aos outros sistemas quanto à remodelação e suacerização. (Figura 5) Entretanto o uso correto dos diferentes sistemas apresentam resultados previsiveis, o que não se verifica quando sua conduta não é respeitada. Assim é importante respeitar a bioengenharia dos implantes para que se possa obter resultados previsíveis e confiáveis.

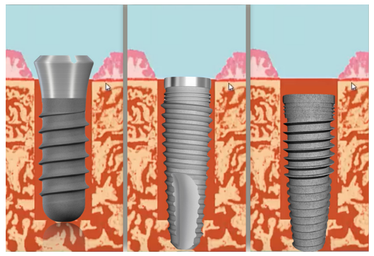

Figura 1 - Implantes Supracrestal, Equicrestal e Subcrestal

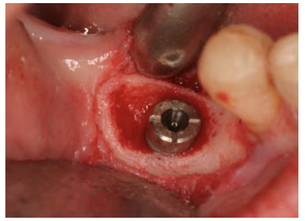

Figura 3 A e B - Implante infraósseo instalado erradamente, com grave quadro de periimplantite.

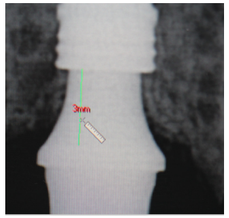

Figura 4 - Implante infraósseo, componente protético acima da crista óssea 1,00mm.

Figura 2 - Implante HE instalado infraósseo com consequente remodelação óssea periimplantar, que poderá levar a periimplantite e alteração da arquitetura gengival severa e irreversível.



Figura 5 - Implante infraósseo com acompanhamento de 10m anos e nenhum sinal de remodelação óssea periimplantar

Referências

1- Pellicer-Chover H, et al, Impact of crestal and subcrestal implant placement in peri-implant bone: A prospective comparative study. Med Oral Patol Oral Cir Bucal, v.21(1) Jan 2016.

SELO ABO RECOMENDA
QUALIDADE ASSEGURADA

Garantia de eficácia no uso e manuseio dos equipamentos médicos e odontológicos pelo cirurgião dentista e conseqüente aumento da segurança do paciente.

SINÔNIMO DE CREDIBILIDADE

A ABO Nacional, aguarda seu contato para que possamos, propor através de proposta comercial analítica e estruturada , onde será possível a submissão do seu produto e documentos exigíveis ao Selo **ABO Recomenda**, após avaliação e aprovação à entidade concede o direito por tempo determinado o uso da chancela deste selo que ratifica, nomeia e credibiliza a conquista pela qualidade.

CHARLES SANTOS
Executivo Comercial ABO Nacional
executivonacional@abo.org.br

(11) 5083-4000 / (16) 99750-2097

www.abo.org.br

Um Sorriso do Tamanho do Brasil

Coordenação Dra. Amélia Mamede

@umsorrisodotamanhodobrasil