JORNAL DA ABO
ASSOCIAÇÃO BRASILEIRA DE ODONTOLOGIA

Publicação da Associação Brasileira de Odontologia
Distribuição gratuita
www.abo.org.br

Edição 192

DIA DO DENTISTA

25 DE OUTUBRO

Página 14

Implante Trans-sinusal (Relato de caso clínico)
página12

Minimização de Cicatrizes Hipertróficas na Harmonização Orofacial
página18

CAMPANHA
A FORÇA DA ODONTOLOGIA

Participe e concorra a 6 Consultórios Odontológicos Completos

PRÊMIO

*Imagem ilustrativa

Regulamento - Principais Tópicos

- Poderão se inscrever para cada série os Cirurgiões Dentistas regularmente inscritos nos respectivos Conselhos Regionais de Odontologia - CROs, associados e não associados às ABOs Seccionais e/ou Regionais, desde que sejam alunos regulares e adimplentes dos cursos de pós-graduação (carga horária acima de 100 horas/aula) realizados pelas ABO's Seccionais e Regionais.
- Para cada curso elegível o Interessado receberá um número válido para a série do próximo sorteio do período.
- Os interessados devem estar regularmente matriculados e em dia com as respectivas mensalidades.
- O Interessado deverá anexar à plataforma os comprovantes de matrícula e de pagamento, em seu nome ou de entidade/clínica patrocinadora*, de um ou mais cursos elegíveis, do mês referente à série de sorteio.
- Cada série terá um único ganhador ou contemplado.

PARTICIPE

INSCREVA-SE EM
campanha.abo.org.br

Editorial

No mês que comemoramos nosso dia, o " Dia do Dentista", o Jornal da ABO Nacional divulga grandes matérias e muitos acontecimentos na odontologia.

A edição 192 do Jornal da ABO Nacional, com prazer divulga o terceiro ganhador do Consultório da ABO na campanha " A Força da Odontologia", Dr. Fernando Nunesmaia Correia de Araújo, aluno do curso de especialização de Implantodontia da ABO Seção São Paulo. Ainda teremos mais três sorteios, não percam esta oportunidade.

Divulgamos nesta edição a matéria de nossa colaboradora, a Profª Drª Michelle Protzenko, que trata do tema " Minimização de Cicatrizes Hipertróficas na Harmonização Orofacial", publicamos também o relato de uma caso clínico intitulado " Implante Trans-Sinusal Due Cone ", gentilmente cedido pelos professores Dr. Edson Cezário e Dr. Rogério Romeiro.

Nossa parceira Drª Amélia Mamede, coordenadora do Programa Um Sorriso do Tamanho do Brasil que faz o relato do concurso Arte Global 2024, que faz parte do programa de Saúde oral da Colgate, "Sorriso Saudável, Futuro Brilhante".

Outras duas matérias publicadas são da autoria das professoras Drª Maria Rita Sancho Xavier e Drª Andréa de Carvalho, sobre a Articulação Temporo- Mandibular e a matéria da Profª Drª Cristine Duarte Kosienski sobre Reconstrução Estética De Dentes Anteriores.

Nesta edição relatamos o sucesso do XV CIOPAR com presença de diversos congressistas e empresas parceiras, muito bom ver os congressos da Odontologia sendo normalizados. E realizamos também a 3ª Assembleia Geral da ABO Nacional. Parabéns a ABO Paraná e ao seu presidente Dr. Dalton Luiz Bittencourt pelo belíssimo e grandioso Congresso!

A Academia Brasileira de Odontologia publica em sua coluna um resumo da posse dos novos acadêmicos e homenageado, o qual publicamente agradeço a medalha recebida da Academia e a Moção de Reconhecimentos e Aplausos outorgada pela Vereadora do Rio de Janeiro, Sr.ª Tânia Barros.

Divulgamos alguns momentos da realização do ENRAT 10 anos que reuniu mais de 200 auxiliares e técnicos em saúde bucal.

E para finalizar estamos homenageando nossos cirurgiões dentistas pela comemoração do Dia do Cirurgião Dentista Brasileiro. Que todos nós continuemos a realizar nossos serviços com ética e qualidade, na busca de beneficiar toda a população com um sorriso saudável. Parabéns para toda a nossa classe de Cirurgiões Dentista.

Um grande abraço!

Dr. Paulo Murilo O. Fontoura
Presidente da ABO Nacional

Endereços

Acre
Presidente: DRA. WÂNIA PATRÍCIA TOJAL DA SILVA
End.: Rua presbiteriana, 185 - Universitário III - Rio Branco/AC
CEP: 69.917-744
E-mail: wtojal@hotmail.com

Alagoas
Presidente: DR. GUILHERME AMARAL
End.: Av. Roberto Mascarenhas de Brito, s/n - Maceió/AL
CEP: 57035-851
Site: www.aboal.org.br
E-mail: secretaria.aboal@hotmail.com
Tel.: (82) 3235-1008 / 3235-1409

Amapá
Presidente: Dr. THIAGO MOTA DE M. DO NASCIMENTO
End.: Av. Maria Quitéria, 282 - Macapá/AP
CEP: 68900-280
E-mail: aboap@hotmail.com
Tel.: (96) 3242-9300

Amazonas
Presidente: DR. ALBERTO TADEU DO N. BORGES
End.: Rua Maceió, 861 - Manaus/AM
CEP: 69057-010
E-mail: faculdadedoamazonas@gmail.com
Tel.: (92) 3584-6068 / 3584-6066

Bahia
Presidente: DRA. MARIA ANGÉLICA BEHRENS PINTO
End.: Rua Altino Serbeto de Barros, 138 - Salvador/BA
CEP: 41830-492
Site: www.abo-ba.org.br
E-mail da presidente: presidente.ba@abo.org.br
E-mail: secretaria@abo-ba.org.br
Tel.: (71) 2203-4066 / 4047 Fax: (71) 2203-4055

Ceará
Presidente: DR. JOSÉ BONIFÁCIO DE S. NETO
End.: Rua Gonçalves Ledo, 1630 - Fortaleza/CE
CEP: 60110-261
Site: www.abo-ce.org.br
E-mail do presidente: presidencia@abo-ce.org.br
E-mail: abo@abo-ce.org.br
Tel.: (85) 3311-6666

Distrito Federal
Presidente: DR. AROLDO PINHEIRO DE MOURA NETO
End.: ABO DF: SGAS 610 Lote 74 Bloco 02 SL. 246 - Asa Sul
CEP: 70200-700 – Brasília/DF
Site: www.abo-df.org.br
E-mail: tesouraria@abo-df.org.br
Tel.: (61) 3445-4800 Fax: (61) 3445-4848

Espírito Santo
Presidente: DRA. TEREZA JACY DA S. A. INTRA
End.: Rua Henrique Rato, 40 - Serra/ES
CEP: 29160-812
Site: www.aboes.org.br
E-mail: presidencia@aboes.org.br
Tel.: (27) 3395-1460

Goiás
Presidente: DR. RAFAEL DE ALMEIDA DECURCIO
End.: Av. Itália, 1184 - Quadra 23 - Lotes 8/9 - Goiânia/GO
CEP: 74325-110
Site: www.abogoias.org.br
E-mail: ca@abogoias.org.br
Tel.: (62) 3236-3100 Fax: (62) 3236-3126

Maranhão
Presidente: DR. ANTUNES FREDERICO FERNANDES
End.: Av. Ana Jansen, 73 - São Luís/MA
CEP: 65076-730
E-mail: aboma4@hotmail.com
Tel.: (98) 3227-1719

Mato Grosso
Presidente: DR. DURVALINO DE OLIVEIRA
End.: Rua Padre Remeter, 170 - Cuiabá/MT
CEP: 78008-150
Site: www.aboal.org.br
E-mail do presidente: presidente.mt@abo.org.br
Tel.: (65) 3623-9897 Cel.: (65) 9225-2580

Mato Grosso do Sul
Presidente: DR. DANIEL BORGES
End.: Rua da Liberdade, 836 - Campo Grande/MS
CEP: 79004-150
Site: www.aboms.org.br
E-mail do presidente: presidencia@aboms.org.br
E-mail: gerencia@aboms.org.br
Tel.: (67) 3383-3842

Minas Gerais
Presidente: DR. CESAR AUGUSTO DILLY GENEROSO COSTA
End.: Rua Tenente Renato César, 106 - Belo Horizonte/MG
CEP: 30380-110
Site: www.abomg.org.br
E-mail do presidente: cajayme.m@gmail.com
E-mail: abomg@abomg.org.br
Tel.: (31) 3298-1800

Paraíba
Presidente: DR. FRANCISCO FRANCESCHINI NETO
End.: Av. Rui Barbosa, 38 - João Pessoa/PB
CEP: 58040-490
Site: www.abopb.com
E-mail do presidente: presidente.pb@abo.org.br
E-mail: contato@abopb.org.br
Tel.: (83) 3224-7100 / 3243-3487

Paraná
Presidente: DR. DALTON LUIZ BITTENCOURT
End.: Rua Dias Rocha Filho, 625 - Curitiba/PR
CEP: 80045-257
Site: www.abopr.org.br
E-mail: dir_secretaria@abopr.com.br
Tel.: (41) 3028-5800 / 3028-5839

Pará
Presidente: DR. PAULO HENRIQUE TELES DE ALMEIDA
End.: Av. Marquês de Herval, 2298 - Belém/PA
CEP: 66080-350
Site: www.abopa.org.br
E-mail: abo@abopa.org.br
Tel.: (91) 3277-3212 / 3276-3682 / 3276-0500

Pernambuco
Presidente: DR. FELIPE RODRIGUES DE ALMEIDA
End.: Rua Dois Irmãos, 165 - Recife/PE
CEP: 52071-440
Site: www.abo-pe.org
E-mail do presidente: secretariascdp@abo-pe.org
Tel.: (81) 3441-0678 / 3266-2862 / 3267-2748 / 3442-8141

Piauí
Presidente: DR. ANTONIO FRANCISCO M. TORRES
End.: Rua Dr. Arêa Leão, 545 - Sul CP 280 - Teresina/PI
CEP: 64001-310
E-mail do presidente: af_torres@uol.com.br
E-mail: abopi@uol.com.br
Tel.: (86) 3221-9374 / 3221-4647

Rio de Janeiro
Presidente: DRA. THAIS LISBOA MACHADO
End.: Rua Barão de Sertório, 75 - Rio de Janeiro/RJ
CEP: 20261-050
Site: www.aborj.org.br
E-mail do presidente: presidência@aborj.org.br
E-mail: aborj@aborj.org.br
Tel.: (21) 2504-0002

Rio Grande do Norte
Presidente: DR. BRUNO MACEDO
End.: Av. Jaguarari, 2791 - Natal/RN
CEP: 59064-500
Site: www.aborn.org.br
E-mail do presidente: harrisondantas@hotmail.com
Tel.: (84) 3222-3812 / 3202-9431

Rio Grande do Sul
Presidente: DR. JOÃO BATISTA BURZLAFF
End.: Rua Furriel Luiz Antonio de Vargas, 134 - Porto Alegre/RS
CEP: 90470-130
Site: www.abors.org.br
E-mail da presidente: administrativo@abors.org.br
Tel.: (51) 3330-8866

Rondônia
Presidente: DRA. SELENE MARIA CHAGAS COELHO HIGASHI
End.: Rua Senador Álvaro Maia, 3471 - Porto Velho/RO
CEP: 76820-860
Site: www.abo-ro.com.br
E-mail: financeiroabo@hotmail.com
Tel.: (69) 3221-5655

Roraima
Presidente: DRA. GALBANIA POLICARPO DE SÁ
End.: Rua Barão do Rio Branco, 1309 - Boa Vista/RR
CEP: 69301-130
Site: www.abopb.com
E-mail da presidente: galbania.policarpo@hotmail.com
Tel.: (95) 3224-0897 / 98111-0424

Santa Catarina
Presidente: DR. LESSANDRO KIELING
End.: Rua José Antônio Tomás, 229 esquina com Valmor Schroeder - São José / SC
CEP: 88110-470
Site: www.abosc.com.br
E-mail: uniabo@abosc.com.br
Tel.: (48) 3248-7101

São Paulo
Presidente: DR. MÁRIO CAPPELLETTE JUNIOR
End.: Rua Duarte de Azevedo, 191 - Santana
CEP: 02036-020 - São Paulo/SP
Site: www.abosp.org.br
E-mail: abo@abosp.org.br
Tel.: (11) 2950-3332 / 2959-3689

Sergipe
Presidente: DR. EDVALDO DÓRIA DOS ANJOS
End.: Av. Gonçalo Prado Rolemberg, 404 - Aracaju/SE
CEP: 49015-230
Site: www.abose.org.br
E-mail: abo-se@infonet.com.br
Tel.: (79) 3214-4640

Tocantins
Presidente: DRA. DIONE LIMA TEIXEIRA
End.: 602 Sul, Avenida LO 15, Conj. 02, Lote 02 - Palmas/TO
CEP: 77022-008
Site: www.abo-to.org.br
E-mail do presidente: ftvaladares@uol.com.br
Tel.: (63) 3214-2246

Expediente

A Associação Brasileira de Odontologia - ABO é uma entidade de utilidade pública, sem fins lucrativos, dedicada à defesa da classe odontológica e da saúde oral da população brasileira. Está representada nas 27 unidades federativas por meio de seções Estaduais e em 294 municípios, por suas regionais. O Jornal da ABO é uma publicação bimestral de circulação nacional, pertencente à Associação Brasileira de Odontologia, Localizada na Rua Vergueiro, 3.153, salas 51/52 - CEP 04101-300 - Vila Mariana - São Paulo - SP. Telefone: (11) 5083-4000.

Conteúdo Jornalístico (pesquisa, entrevistas, seleção, produção, redação e revisão, anúncios): Gerenciamento Marcia Nana (Gestora de Marketing) Ideia Publicidade e Consultoria.

Jornalista Responsável: Valdecir T. de Oliveira DRT – RO 1147.
Identidade Visual, Diagramação e Artes: Ideia Publicidade e Consultoria (Marcia Nana, James de Castro)

Distribuição gratuita.

PUBLICIDADE:
ideia_consultoria@yahoo.com.br

(21) 98545-4607

DIRETORIA NACIONAL - ABO
Conselho Executivo Nacional (CEN)

Presidente: Dr. Paulo Murilo Oliveira da Fontoura
Vice-Presidente: Dr. Celso Minervino Russo
Secretário-Geral: Dr. João Batista Gagno Intra
1º Secretário: Dr. Frederico Guedes Valadares
Tesoureiro-Geral: Dr. Emilson Motta Junior
1º Tesoureiro: Dr. Tayguara Cerqueira Cavalcanti

Um Sorriso do Tamanho do Brasil - STB

Dra. Amélia Mamede
Coordenadora Nacional do
"Um Sorriso do Tamanho do Brasil"

Para celebrar os sorrisos brilhantes das crianças em todo o mundo, a Colgate lançou em abril o concurso Arte Global 2024, que faz parte do seu programa de Saúde oral "Sorriso Saudável, Futuro Brilhante", aberto a crianças dos 6 aos 9 anos.

Nossas crianças do "Um Sorriso do Tamanho do Brasil" foram convidadas a participar com os seus desenhos e, para nossa alegria, no último dia 14/08, recebemos o comunicado de que o desenho de Davi Gabriel Alves de Lima da Escola Municipal Eduardo Campos, de Petrolina- PE, foi escolhido para estar entre os 13 melhores desenhos que irão compor o Calendário Global My Bright Smile 2024 da Colgate.

O olhar e percepção materializados no desenho do Davi Gabriel nos convida a pensar o planeta terra e sua necessidade de sorrir saudável para o amanhã.

Expressamos o nosso orgulho e satisfação, pelo empenho de tantos parceiros e colaboradores doando seu tempo e energia no intuito de transformar realidades na saúde integral das pessoas com as quais estivemos em contato desde o início do nosso projeto "Um Sorriso do Tamanho do Brasil". Destacamos o pequeno Davi que se faz gigante quando materializa e expressa, por meio do seu desenho, o resultado dos esforços voltados para a proteção e desenvolvimento da infância e juventude (em Petrolina, com a coordenação da Dra. Roberta Teixeira Araújo) e em todo território Nacional com o nosso programa "Um Sorriso do Tamanho do Brasil".
O Davi e a Escola serão merecidamente premiados.

@umsorrisodotamanhodobrasil

Reconstrução Estética de Dentes Anteriores Com Devolução de Guias Através de Laminados Cerâmicos: Relato de Caso Reconstrução Estética de Dentes Anteriores com Devolução de Guias Através de Laminados Cerâmicos: Relato De Caso

C.D. Cristine Duarte Kosienski
- Especialista em Prótese Dental - ABO PR
- Especialista em Odontogeriatria - UFPR
- Especialista em Dentística - ABO PR
- Pós graduada (aperfeiçoamento) em Oclusão, ATM e Dores Orofaciais - ABO PR

Profa. Fabiana Madalozzo Coppla
- Mestre e Doutora em Dentística,
- Especialista em Dentística e Implantodontia
- Profa. da CESCAGE e UEPG
- Profa. do Curso de Especialização em Dentística da ABO-PR

Prof. Fernando Machuca
- Mestre em Ortodontia
- Especialista em Implantodontia
- Prof. do Curso de Especialização em
- Dentística da ABO-PR

Prof. Sergio Vieira
- Mestre e Doutor em Dentística,
- Especialista em Dentística, Radiologia e Periodontia
- Coordenador e Prof. do Curso de Especialização em Dentística da ABO- PR.

A busca por soluções restauradoras estéticas com maior preservação dentária e durabilidade é uma crescente realidade nos consultórios odontológicos. Alguns materiais restauradores tanto de uso direto quanto indireto podem ser usados com esta finalidade, especialmente as resinas compostas e as cerâmicas.

Uma restauração direta em resina composta pode ser realizada com o objetivo de reconstruir dentes anteriores, com menos remoção de tecido quando comparada à faceta cerâmica convencional, além de ter custo mais acessível, pois dispensa a fase laboratorial. No entanto, essas restaurações apresentam algumas desvantagens como a necessidade de substituição mais frequente devido ao desgaste, a perda da forma anatômica e a falta de estabilidade de cor a longo prazo[1].

Em contrapartida, as cerâmicas apresentam maior resistência ao desgaste, bem como estabilidade de cor, além de possuírem a capacidade de reproduzir os fenômenos ópticos da estrutura dental, como fluorescência, opalescência, translucidez e opacidade, sendo consideradas excelentes quando comparadas a outros materiais restauradores estéticos2. Devido ao fato de possuírem maior resistência mecânica, os materiais cerâmicos cumprem efetivamente a função de restaurar efetivamente dentes desgastados e superfícies funcionais (guia anterior e guia canino) perdidas[3].

Nesse aspecto, os laminados cerâmicos têm sido muito utilizados, sendo que as cerâmicas reforçadas por dissilicato de lítio são as mais indicadas por apresentarem maior resistência flexural, excelente estética, translucidez, opacidade, fluorescência semelhantes às do dente e melhor capacidade adesiva em comparação a outros tipos de cerâmicas[4].

Portanto, este trabalho tem como objetivo demonstrar, por meio da realização de um caso clínico de laminados cerâmicos com dissilicato de lítio, a devolução das guias, anterior e canino, e da estética perdida pelo desgaste dentário.

RELATO DE CASO

Paciente de 48 anos de idade, gênero masculino, procurou atendimento odontológico na Associação Brasileira de Odontologia – Secção Paraná, relatando uma grande insatisfação com a estética anterior do sorriso e o desejo de devolver o tamanho dos dentes desgastados devido ao apertamento dentário.

Após anamnese, exame clínico e radiográfico, observou-se desgaste incisal dos dentes 1.3., 1.2., 1.1., 2.1., 2.2. e 2.3., mais evidente nos incisivos, que gerou uma linha de sorriso invertida e consequentemente a ausência de guia anterior e guia canino (Figura 1, 2 e 3). Também estavam comprometidas esteticamente as faces vestibulares dos dentes 1.4., 2.4. e 2.5.. Diante disso, foi proposto ao paciente a realização de laminados cerâmicos reforçados por dissilicato de lítio em todos os dentes envolvidos.

Figura 1:Fotografia inicial em MIH

Figura 2: Vista lateral direita

Figura 3: Vista lateral esquerda

Inicialmente foram realizadas moldagens das arcadas superior e inferior, com silicona de adição (Take 1 Advanced, Kerr, Romules - USA), para obtenção de modelos de estudo e enceramento diagnóstico, a partir dos quais as guias para mock-up e preparos foram realizados. Foi preenchido o mock-up com resina bisacrílica (Primma art, FGM, Joinvile, SC – Brasil) cor A2 e posicionado nos dentes. Este passo possibilitou ao paciente ter uma ideia do resultado e serviu como um guia para a quantidade de desgaste. Com a broca 4141 (FG Roda – KG Sorensen) foram feitas canaletas horizontais (Figura 4), na profundidade de 0.4 mm, seguindo as três inclinações (terços cervical, médio e incisal) e desgastes incisais recomendados. Desta maneira, uma vez unidas as canaletas e removida a resina bisacrílica, evidenciou-se pouquíssimo desgaste dentário, preservando a maior quantidade da superfície preparada em esmalte.

Figura 4: canaletas horizontal

Com o auxílio da guia palatina, foi verificada a altura incisal do preparo e, com a guia vestibular, conferido onde ainda era necessário algum desgaste, respeitando-se as medidas exigidas para o material de escolha e a inserção da peça. Seguiu-se então o acabamento e polimento dos preparos, tomando-se o cuidado para deixá-los arredondados e lisos, evitando concentração de esforços.

Foram inseridos fios afastadores (Ultrapak 000) no sulco gengival de todos os dentes preparados a fim de proporcionar um afastamento dos tecidos gengivais e controlar a exsudação do fluido sulcular. Após a seleção da moldeira, foi feita a moldagem com Silicona de Adição (Take 1 Advanced, Kerr, Romules – USA), na técnica de dupla impressão. O registro oclusal foi feito com silicona para registro (Occlufast Rock, Zhermack, Badia Polesine – Itália). Não houve necessidade de se fazer provisórias uma vez que o desgaste realizado foi bastante conservador e a superfície ficou bem polida.

Previamente à cimentação propriamente dita, foram realizadas a prova seca - onde é observada a adaptação e inserção das peças – e a prova úmida para confirmação da cor, para isso foi utilizado o Try-in do sistema All-cem Veneer (FGM, Joinville, Santa Catarina – Brasil) e selecionada a cor A2 do cimento. No preparo da peça para cimentação foi realizada a aplicação de ácido fluorídrico a 10% (FGM, Joinville, Santa Catarina – Brasil) por 20s, lavagem por 30s e secagem, aplicação do ácido fosfórico a 37% (FGM, Joinville, Santa Catarina – Brasil) por 60s, lavagem por 60s e secagem, aplicação do agente de união (Silano Prosil, FGM, Joinville, Santa Catarina – Brasil) por 1 min, deixando secar enquanto o dente era preparado. Para o preparo do substrato, inicialmente foi realizado isolamento relativo com auxílio de afastadores dos tecidos moles e inserido fio Ultrapak #000. A seguir, a superfície dentária foi condicionada por 30s em esmalte e 15s em dentina, lavados abundantemente por 30s e removido o excesso de umidade com papel absorvente, deixando a superfície pronta para receber o adesivo convencional (Ambar, FGM, Joinville, Santa Catarina – Brasil), conforme orientações do fabricante. O cimento resinoso (All Cem Veneer, FGM) foi depositado na peça, iniciando-se pelos dentes 1.1. e 2.1. Os excessos do cimento foram removidos com pincéis e realizada a fotoativação (Valo, Ultradent Products, South Jordan, UT - USA). Os pequenos excessos que ainda restaram foram removidos com lâmina de bisturi nº 12. O mesmo processo foi repetido nos elementos 1.2. e 2.2., 1.3. e 2.3., 1.4. e 2.4., concluindo-se com o 2.5.. A oclusão foi então checada e ajustada (Figura 5), devolvendo-se assim, as guias anterior (Figura 6) e canino. (Figuras 7 e 8). Após os ajustes oclusais, foi confeccionada uma placa miorrelaxante em acrílico para o paciente usar durante a noite.

Figura 5: Ajustes oclusais

Figura 6: Guia Anterior

Figura 7: Guia canina, lado direito

Figura 8: Guia canina, lado esquerdo

CONCLUSÃO

Concluiu-se que, seguindo as técnicas adequadas, obedecendo detalhes importantes como quantidade de desgaste dentário e escolha certa dos materiais, a chance de sucesso deste tipo de restauração indireta aumenta consideravelmente, com pouca probabilidade de falhas. A instalação dos laminados cerâmicos possibilitou a devolução da estética e da função, o que culminou com a grande satisfação do paciente com os resultados obtidos.

REFERÊNCIAS BIBLIOGRÁFICAS

Marco M.M. Gresnigt, Journal of the mechanical behavior of biomedical materials, https://doi.org/10.1016/j.jmbbm.2020.104172

Andrade, Allany de Oliveira et al. Cerâmicas odontológicas: classificação, propriedades e considerações clínicas. SALUSVITA, Bauru, v. 36, n.4, p.1129-1152, 2017

Da Cunha, et al. Esthetic, occlusal, and periodontal rehabilitation of anterior teeth with minimum thickness porcelain laminate veneers. J Prosthet Dent 2014 Dec;112(6):1315- 8. doi: 10.1016/j.prosdent.2014.05.028. Epub 2014 Aug 22.

L. R. dos Santos e C. M. C. Alves.Cerâmicas odontológicas na confecção de facetas laminadas: qual a melhor escolha? Vittalle v. 32, n. 3 (2020) 257-26

Coluna da Academia Brasileira de Odontologia

No dia 28 de setembro de 2023 foi realizada a posse dos novos membros da Academia Brasileira de Odontologia. O evento foi realizado no Palácio Pedro Ernesto na Câmara Municipal do Rio de Janeiro, e contou com a presença de várias autoridades e convidados, em especial o presidente do Conselho Regional de Odontologia do Rio de Janeiro, Dr. Outair Bastazini Filho e seu conselheiro e diretor da ABOMI Prof. Dr. Marcelo Couto e o presidente da Associação Brasileira de Odontologia Nacional Dr. Paulo Murilo Oliveira da Fontoura, CMG Neves presidente da ABOMI (Academia Brasileira de Odontologia Militar), Dr. Joaquim Cerveira Presidente Academia Gaúcha de Odontologia e Dr. Pylyp Nakonechnyj tesoureiro da ABOMI. Ressaltamos também a presença e apoio da vereadora Tânia Bastos que fez a abertura da posse e a presença da deputado federal Hugo Leal.

A presidente da AcBO Dra. Liana Lima Pinheiro junto com sua diretoria, conduziram a posse dos seguintes membros:

Membros Titulares
Adriana Campos Passanezi Sant'Ana
Armando Hayassy
Cassiano Kuchenbecker Rosing
Cláudio Heliomar Vicente da Silva
Henrique Duque de Miranda Chaves Netto
José Cícero Dinato
Luise Gomes da Motta
Rodrigo Richard da Silveira
Vânia Regina Camargo Fontanella
Membros Honorários
José Galba de Meneses Gomes
Altair Antoninha Del Bel Cury
Na oportunidade foi homenageado o Dr. Paulo Murilo Oliveira da Fontoura pela relevância dos serviços prestados na Odontologia.

Parabenizamos a presidente da Academia Brasileira de Odontologia Dra. Liana Lima Pinheiro que recebeu uma honrosa homenagem das mãos da vereadora Tânia Bastos, a medalha Pedro Ernesto.
E congratulamos todos os novos membros da Academia Brasileira de Odontologia!

Festa de Gala da Academia Brasileira de Odontologia 28 de setembro de 2023

No dia 28 de setembro de 2023, a Academia Brasileira de Odontologia realizou a segunda Festa de Gala com a presença da Presidente, Diretoria, Acadêmicos, Autoridades e Convidados para comemorar as posses dos novos membros da Academia.

O evento contou com mais de 300 pessoas e foi um sucesso, repleto de muita alegria e confraternização

3º Ganhador da Campanha A Força da Odontologia



Dr. Fernando Nunes Maia Correia de Araújo

O ganhador do 3º sorteio foi o Dr. Fernando Nunes maia Correia de Araújo - cursando Especialização em Implantodontia da ABO Seção São Paulo.

"Gostaria de expressar a minha gratidão por ter sido o ganhador do sorteio da campanha "A Força da Odontologia" da ABO. Receber esse prêmio foi uma verdadeira surpresa e uma experiência muito gratificante.
Acredite, nunca devemos desistir dos nossos sonhos!
Por fim, agradeço a todos os organizadores da campanha e em especial à ABO-SP pelo apoio!
Com gratidão e muita felicidade."

*Imagem ilustrativa

ABO
ASSOCIAÇÃO BRASILEIRA DE ODONTOLOGIA

Presidente da ABO Nacional Dr. Paulo Murilo Oliveira da Fontoura é homenageado pela Academia Brasileira de Odontologia

Dr. Paulo Murilo recebeu a Medalha da Academia Brasileira de Odontologia pelos inúmeros serviços prestados a Odontologia Nacional.
Foi agraciado com a Moção de Reconhecimentos e Aplausos outorgada pela Vereadora Tânia Bastos.

Paulo Murilo cursou a Faculdade Fluminense de Odontologia no período de 1965 a1968. Nos de 1970 passou para o Concurso de Admissão para Dentista do Serviço Social do Comércio do Rio de Janeiro em 1971 e no Concurso de Admissão para Dentista do INPS, Trabalhou no setor de Odontologia Legal na Universidade Federal do Rio de Janeiro. Fez pós-graduação em endodontia na Academia Brasileira de Medicina Militar em 1969, em Odontologia Legal e Odontologia Social no Instituto Presidente Castelo Branco através do Ministério da Saúde.
Graduado no Curso Internacional de Especialização em Planejamento de Sistema de Saúde através da Escola Nacional de Saúde Pública em 1985.
Diretor do Serviço de Odontologia do SESC de1974 a 1999, Assessor de Odontologia do INPS na Superintendência Regional do Rio de Janeiro de 1976 a 1977. Foi coordenador Geral de Odontologia do INPS na Superintendência Regional do Rio de Janeiro de 1977 a 1978 e Chefe de Equipe de Odontologia do INAMPS de 1978 a 1983. Foi também Chefe de Equipe da Assistência Odontológica da Coordenadoria de Odontologia da Direção Geral do INAMPS e Coordenador de Assistência Odontológica do Departamento de Odontologia da Direção Geral do INAMPS de1984 a 1987.

É Detentor dos seguintes, méritos, medalhas e comendas:

Mérito Charley Fayal de Lyra,
Comenda de Mérito Manlio S.Formiggini do Instituto Cultural Ítalo Brasileiro.
Mérito Professor Antonio Rothier Duarte
Mérito Orandino Prado Filho
Medalha Tiradentes pela Assembleia Legislativa do Estado do Rio de Janeiro
Medalha Pedro Ernesto através da Câmara Municipal do Rio de Janeiro
Mérito Tiradentes da Associação Luso Brasileira de Saúde Oral
Medalha Joaquim José da Silva Xavier através da Academia Brasileira de Odontologia.
Presidente da Associação Brasileira de Odontologia Seção Rio de Janeiro de 2003 a 2015 e é o atual Presidente da Associação Brasileira de Odontologia Nacional desde 2019.

Parabéns, Dr. Paulo Murilo Oliveira da Fontoura.

IMPLANTE TRANS-SINUSAL (Relato de caso clínico)

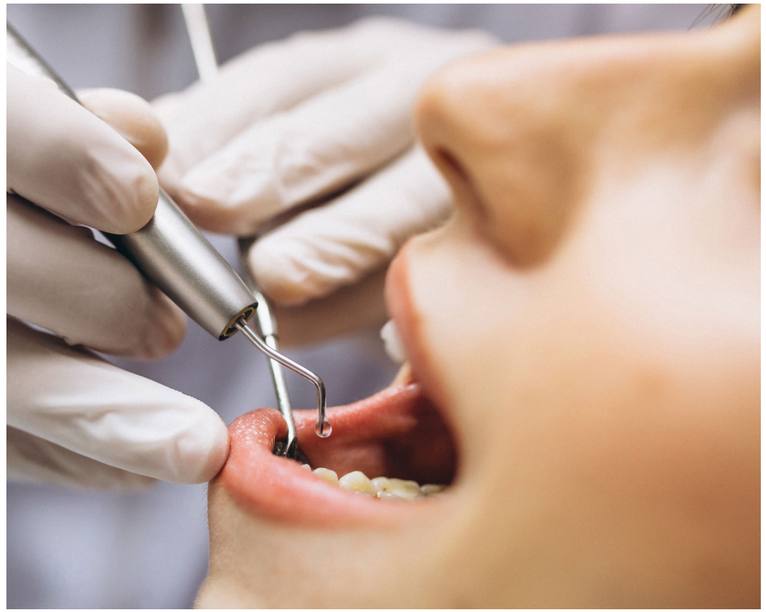

Dr. Edson Marcus Cezário
CRO-RJ 21520

• Doutor em implantodontia
• Mestre e especialista em Periodontia
• Membro da Academia Brasileira de Odontologia
• Patrono da Academia de Odontologia do Estado do RJ
• Coordenador da Comissão de
• Implantodontia do CRO/RJ
• Coordenador da Especialização em Implantodontia- Uni São José e IOM
• Prof do Mestrado em Implantodontia- SL Mandic

Dr. Rogério de Lima Romeiro
CRO-SP 68131

• Especialista em Cirurgia e Traumatologia Bucomaxilofacial
• Especialista- Mestre e Doutor em Implantodontia
• Doutor em Biopatologia Bucal
• Pós-doutor em Engenharia de Materiais
• Pós -doutor em Periodontia

A reabsorção óssea é uma consequência comum após as perdas dentárias. Em regiões posteriores de maxila, ocorre com frequência a reabsorção vertical por pneumatização do seio maxilar, resultando em maxilas atróficas, dificultando a reabilitação com implantes dentários. Atualmente, a técnica sinuslift utilizando biomateriais autógenos ou xenógenos é uma ótima alternativa para reconstruir estes tipos de imperfeições ósseas, para a futura instalação de implantes. A nova abordagem utilizada em cirurgias inovadoras é a ancoragem de implantes extra-longos por meio da transfixação sinusal, favorecendo a carga imediata, reduzindo etapas cirúrgicas, e evitando áreas desvantajosas de perda óssea maxilar. No caso clínico relatado foi realizado as etapas cirúrgicas para a transfixação sinusal desde a cirurgia de levantamento de seio maxilar à instalação do implante extra-longo entre as regiões da cortical anterior do seio maxilar e a parede da cavidade nasal. Conclui-se que o uso dessa nova técnica possibilitou a cirurgia em apenas uma etapa, portanto, menos agressiva, favorecendo o prognóstico, sendo uma alternativa para a reabilitação de maxila atrófica.

Palavras-chave: Seio maxilar. Implante dentário. Enxerto ósseo

O implante zigomático é uma grande alternativa para reabilitar maxilas muito atróficas onde implantes inclinados e approuch palatino não estão indicados[1,2]. Contudo, situações de atrofia onde é possível instalar implantes na região anterior, a pneumatização extensa do seio impede a correta instalação de implantes inclinados, e, neste caso, os implantes trans-sinusais longos aparecem como alternativa[3,4,5]. Agliardi et al. (2010) relataram a técnica de implantes trans-sinusais utilizando implantes convencionais[5].

Ao invés de tangenciar a parede anterior do seio, como na técnica All on Four original, é realizada a elevação da porção anterior da membrana e o implante atravessa o seio com a membrana descolada e, posteriormente, ancora sua porção apical próximo à cortical nasal[6,7]. O problema é que implantes convencionais não permitem uma ancoragem muito posterior desse implante. Carvalho et al. (2016) propuseram a técnica de implantes trans-sinusais longos, utilizando implantes de plataforma regular e comprimentos de 20, 22 ou 24 mm[8]. Desta maneira, tornou-se possível uma ancoragem próxima ao primeiro molar.

A técnica, então, prevê também a abertura da janela do seio, descolamento da membrana sinusal de sua porção mais anterior para posterior, ancoragem da porção cervical do implante na região alveolar, transfixação da região anterior do seio, ancoragem na cortical nasal, e posterior preenchimento da porção decolada com biomaterial[8].

Devido a possibilidade de obter uma grande estabilidade primária em função da ancoragem em várias corticais, muitas vezes, é possível ainda a realização de carga imediata. É uma técnica mais simples, comparada as fixações zigomáticas e reconstruções ósseas extensas e permite muitas vezes uma resolução protética rápida, sem os inconvenientes das fixações zigomáticas[9].

RELATO DO CASO CLÍNICO

Paciente R. Z. apresentou-se no consultório com ausência dos elementos dentais superiores e inferiores, buscando reabilitação com implantes dentários. Durante os exames clínico e laboratoriais, não foram observadas contraindicações locais ou sistêmicas para realizar o procedimento. Após a análise da tomografia, foi observado extensa reabsorção óssea anterior e grande pneumatização do seio maxilar (Figura 1).

Após planejamento do caso foi proposto e aceito pelo paciente a realização da reabilitação da maxila com 4 implantes utilizando dois implantes convencionais e 2 trans-sinusais. A publicação do caso foi autorizada mediante assinatura do Termo de Consentimento Livre Esclarecido-TCLE. Posteriormente a anestesia da maxila foi realizado um retalho total e a janela lateral para acesso à parede anterior do seio (Figuras 2, 3 e 4). Após a osteotomia, a membrana foi cuidadosamente descolada no sentido ântero-posterior. Inicialmente foi realizada as osteotomias anteriores para a instalação de dois implantes Due Cone (Implacil De Bortoli ®) de 3,5mm de diâmetro por 11 mm de comprimento nas regiões próxima aos dentes 12 e 22.

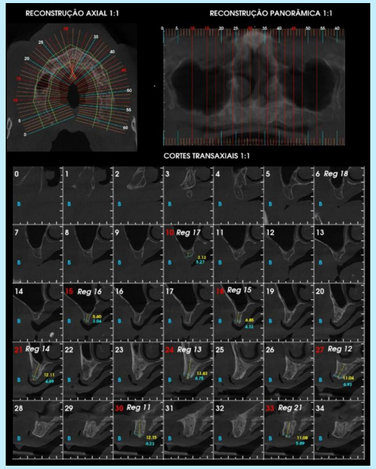

Figura 1 – Tomografia Computadorizada Cone Beam da maxila

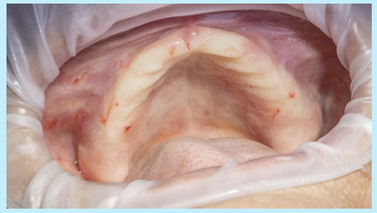

Figura 2 – Aspecto clínico inicial

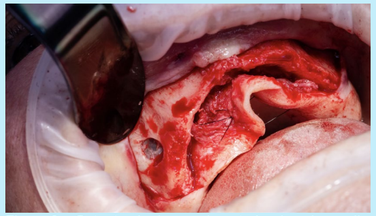

Figura 3 – Osteotomia da parede anterior do seio maxila

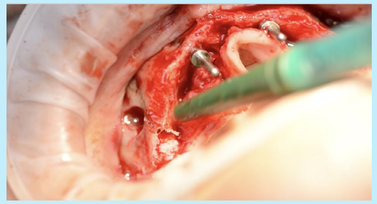

Figura 4 – Descolamento da membrana sinusal e perfuração dos implantes.

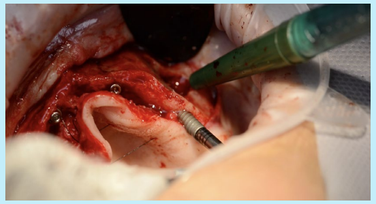

Figura 5 – Implantes Due Cone anteriores instalados e implante trans-sinusal do lado esquerdo.

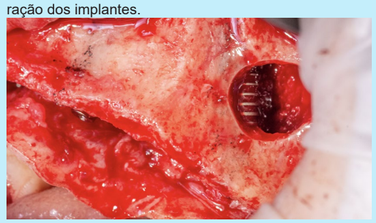

Figura 6 – Implantes Due Cone de 17mm de comprimento trans-sinusal instalado do lado esquerdo.

Figura 7 – Quatro implantes instalados e o preenchimento da janela óssea com biomaterial.

Logo após, as osteotomias transinusais foram realizadas. As fresas iniciam-se na região dos primeiros molares, atravessam a cavidade sinusal em sua porção mais anterior e ancoram seu ápice na cortical nasal. Para isso foram selecionados dois implantes Due-Cone de 3,5mm de diâmetro por 17 mm de comprimento. Foi utilizado o kit de fresagem convencional para perfuração e instalação dos implantes anteriores e a adaptação das fresas do Kit Implaguide ® para o preparo do leito dos implantes trans-sinusais (Figuras 5, 6, 7 e 8).

CONCLUSÃO

A reabilitação de maxila atrófica através dos implantes extras longos trans- sinusais possibilitou uma única sessão cirúrgica, menos agressiva e um prognóstico favorável com resultado satisfatório, retratando uma nova alternativa para reabilitação de maxila atrófica. Nesta cirurgia, pelo implante ter sido inserido em boa qualidade óssea, mostrou excelente fixação óssea, conseguindo eliminar várias etapas cirúrgicas.

REFERÊNCIAS

Ferrara ED, Stella JP. Restoration of the edentulous maxilla: the case for the zygomatic implants. J Oral Maxillofac Surg. 2004 Nov;62(11):1418-22.
Tettamanti L, Andrisani C, Bassi MA, Vinci R, Silvestre-Rangil J, Tagliabue A. Immediate loading implants: review of the critical aspects. Oral Implantol (Rome). 2017 Sep 27;10(2):129-139.
Maló P, Rangert B, Nobre M. “All-on-Four” immediate-function concept with Brånemark System implants for completely edentulous mandibles: a retrospective clinical study. Clin Implant Dent Relat Res. 2003;5.
Krekmanov L, Kahn M, Rangert B, Lindström H. Tilting of posterior mandibular and maxillary implants for improved prosthesis support. Int J Oral Maxillofac Implants. 2000 May-Jun;15(3):405-14.
Agliardi E, Clericò M, Ciancio P, Massironi D. Immediate loading of full-arch fixed prostheses supported by axial and tilted implants for the treatment of edentulous atrophic mandibles. Quintessence Int. 2010 Apr;41(4):285-93. Bedrossian E, Stumpel L 3rd, Beckely ML, Indresano T. The zygomatic implant: preliminary data on treatment of severely resorbed maxillae. A clinical report. Int J Oral Maxillofac Implants. 2002 Nov-Dec;17(6):861-5. Romeiro RL, Feitosa PC, Canoas RS, Cunha AC. Implantes zigomáticos x reconstrução de maxila com enxerto de ilíaco? Relato de caso clínico. Periodontia (Fortaleza). 2009, 19:82-8. Carvalho A, Carvalho LP, Romeiro RL, Francischone CE, Sotto-maior, BS, Bezerra F. Nova Proposta Para Reabilitação de Maxila Atrófica: Implante Inclinado Longo. The International Journal Of Oral And Maxillofacial Implants 2017(2):29-35. Gomes ACM, Chad MAB, Mattos JC, Romeiro RL. Transfixação sinusal em maxila atrófica posterior: caso clínico. Revista Eletrônica Funvic 2020, 5(2):15-9.

“Bem-aventurado seja o profissional que tem, todos os dias, a melhor recompensa que poderia ter: o sorriso de alguém.”

Parabenizar ao Dentista pelo seu dia é sorrir para a vida com um sorriso saudável! É saber que este profissional, todos os dias, cuida de várias bocas permitindo a cada pessoa uma saúde perfeita!

“ Algumas pessoas afirmam que a dor de dente é uma das piores dores que o ser humano consegue suportar. A história da odontologia mostra que para evitar esse incômodo, civilizações antigas lidavam com as suas questões odontológicas de forma efetiva.

Contudo, pela precariedade das ferramentas e dos medicamentos, os tratamentos eram bem rudimentares, voltados para a resolução do problema, ao invés da manutenção e a prevenção das condições odontológicas, como estamos habituados.

A partir do ano de 1423, a história da odontologia conta que alguns barbeiros ficaram famosos por praticarem procedimentos odontológicos, como por exemplo, a extração de dentes. Olivier Le Daim foi um dos barbeiros que alcançaram cargo de destaque, oferecendo tais serviços. Ele ocupava um lugar de destaque na corte do rei Luis XI.

Mas, foi em outro reinado que os primórdios da odontologia como a conhecemos, se iniciou. Isso porque, o cirurgião Jean Pitard conseguiu convencer o rei Felipe IV de cessar o direito dos barbeiros de praticarem qualquer intervenção cirúrgica. Para exercerem tal função, passou a ser necessário se submeter a um exame de habilitação.

Uma das evidências mais impressionantes sobre a história da odontologia foi recentemente descoberta por uma equipe de arqueólogos franceses. Ela mostra que durante o período Neolítico, cerca de 9.500 anos atrás, aldeões paquistaneses usavam brocas de pedras para abrir buracos nos próprios dentes.

Símbolo da Odontologia

O símbolo da odontologia é representado por um bastão com uma cobra enrolada, envoltos por um círculo. Esse bastão com a serpente recebe o nome de bastão de Esculápio, e é responsável por representar a medicina.

A história grega narra que o bastão de Esculápio era capaz de ressuscitar os mortos. Por esse motivo, Esculápio foi colocado como o deus da medicina. Nele, a serpente significa a cicatrização ou o renascimento.

O círculo que envolve o bastão de Esculápio foi adicionado para representar a medicina restrita à cavidade oral. Assim, o ramo odontológico se diferencia das demais áreas da medicina.

No ano de 1993, a resolução CFO-185/93 definiu que o símbolo oficial da odontologia seria composto do Bastão de Esculápio, na cor grená, dentro de um círculo também na cor de grená.

O pai da Odontologia

Após a publicação da obra “Tratado dos dentes para os cirurgiões dentistas” no século XVIII, o autor Pierre Fauchard foi considerado pela história da odontologia como o pai da odontologia.

Isso porque a sua obra proporcionou um enorme salto para a ciência bucal. Pois abrange pontos importantes como anatomia e fisiologia odontológica, além de apresentar a piorréia alveolar, uma doença periodontal que acabou recebendo o nome de “Enfermidade de Fauchard”.

Por todas as considerações e o belo trabalho, com ética e responsabilidade, exercido pelos dentistas brasileiros, a ABO Nacional parabeniza toda a classe!

Pierre criou e popularizou o termo cirurgião-dentista. Ele também criou o “pivô”, além de ter sido o pioneiro no desenvolvimento de dentaduras. Contudo, um dos seus maiores feitos foi o reconhecimento da importância da saúde bucal para a saúde como um todo.

A Odontologia no Brasil

A evolução da profissão de dentista no Brasil começou em 1820, com o francês Doutor Eugênio Frederico Guertin. Ele era diplomado pela Faculdade de Odontologia de Paris para exercer sua profissão no Rio de Janeiro.

Em 1884 foi criado oficialmente o Curso de Odontologia na Faculdade de Medicina do Rio de Janeiro e outro na Bahia, através do decreto n. 9311. Data que ficou conhecida como o “Dia do cirurgião-dentista”.

No ano de 1900 também foi criada a Escola de Odontologia de São Paulo. O curso era dividido em 3 séries: a física, a de histologia e a terapêutica. Esse curso serviu de inspiração para os cursos de odontologia atuais”[1]

Atualmente o Brasil possui um total de 641 faculdades de Odontologia[2] entre pública e privada. Dados do Conselho Federal de Odontologia[3] (2023) divulgam, que o país possui 402.787 dentistas.

A Odontologia Brasileira, reconhecida ultimamente, como uma das melhores do mundo, tem avançado de forma acelerada nas pesquisas, o que possibilita melhorias contínuas de tratamentos e cuidados com a população em geral.

“Segundo o ranking universitário QS World, as 35 melhores instituições de ensino em odontologia do mundo estão no Brasil, Suécia, Estados Unidos, China, Japão, Coreia do Sul, Bélgica, Inglaterra, Austrália, Suíça, Finlândia, Holanda e Dinamarca.[4]

O argentino Daniel Miguez confirma: “A Odontologia brasileira é considerada a número 1 do mundo, o epicentro da saúde global e estética oral. É uma sociedade que se preocupa muito com a saúde bucal, e faz isso com sensibilidade social, fazendo com que seja melhor para todos. Um exemplo para toda a humanidade”.[5]

Referências:

1 – História da Odontologia. Disponível em https://dabiatlante.com.br/blog/historia-da-odontologia/)

2- Brasil. Ministério de Educação. Dados das Faculdades de Odontologia. 2023 - Disponível em http://portal.mec.gov.br/docman

3- Conselho Federal de Odontologia- 2023 - Quantidade Geral de Cirurgiões Dentistas. Disponível em https://website.cfo.org.br/estatisticas/

4- Saúde e Debate. 2022 - Disponível em https://saudedebate.com.br/negocios-mercado/brasil-esta-entre-os-paises-que-mais--cresce-na-area-da-odontologia/

5- Atitus Educação. 2022 - Odontologia: o que faz do Brasil uma referência mundial. Disponível em: https://atitus.edu.br/noticias/odontologia-o-que-faz-do-brasil-uma--referencia-mundial

Tecnologia em higiene bucal com alta qualidade e economia?
A Multi tem.

Faça a escolha certa: **compre para o consultório** ou **recomende aos seus pacientes** os produtos da linha de saúde bucal da Multi.

ABO
ASSOCIAÇÃO BRASILEIRA DE ODONTOLOGIA
RECOMENDA

Irrigador Oral Clearpik Personal 160ml

~~R$ 149,90~~

R$ 134,90 cada

leve mais, pague menos

3 unid.	R$ 126,93 cada
5 unid.	R$ 120,66 cada

até 20% OFF de desconto

- Ideal para a limpeza de aparelhos ortodônticos, implantes, pontes e coroas
- Pressão de 60 PSI
  Pulsão por minuto: 1200-1500
- Jato suave: ideal paracrianças e idosos
- Recarregável via cabo USB

Irrigador Oral Clearpik Portable 200ml

~~R$ 299~~

R$ 269,90 cada

leve mais, pague menos

3 unid.	R$ 117,23 cada
5 unid.	R$ 105,80 cada

até 20% OFF de desconto

- Ideal para a limpeza de aparelhos ortodônticos, implantes, pontes e coroas
- Pressão de 100 PSI
  Pulsão por minuto: 1200-1800
- Reservatório removível que facilitaa limpeza e a secagem da peça
- Recarregável via cabo USB

Irrigador Oral - Clearpik Family 600ml Bivolt

~~R$ 359~~

R$ 324,90 cada

leve mais, pague menos

3 unid.	R$ 305,70 cada
5 unid.	R$ 289,11 cada

até 19% OFF de desconto

- Ideal para a limpeza de aparelhos ortodônticos, implantes, pontes e coroas
- Pressão de 125 PSI
  Pulsão por minuto: 1250-1700
- 10 níveis de pressão
- Bivolt: Use em 110V ou 220V

Irrigador Oral Clearpik Family 600ml Bivolt

~~R$ 399~~

R$ 359,90 cada

leve mais, pague menos

3 unid.	R$ 338,63 cada
5 unid.	R$ 320,26 cada

até 20% OFF de desconto

- Ideal para a limpeza de aparelhos ortodônticos, implantes, pontes e coroas
- Pressão de 125 PSI
  Pulsão por minuto: 1250-1700
- 10 níveis de pressão
- Bivolt: Use em 110V ou 220V

Escaneie o QR code ao lado para outras oportunidades exclusivas para dentistas

Parcelamento em 12x sem juros · **Desconto de 5% no Pix** · **Frete grátis** acima de R$199 · **Site Seguro**

Multi SAÚDE

Minimização de Cicatrizes Hipertróficas na Harmonização Orofacial

Profª Drª Michelle Protzenko

• Especialista em Ortopedia dos Maxilares
• Pós-graduada em Deformidades Craniofaciais
• Mestre em Ciências – IFF/Fiocruz
• Doutoranda em Ciências – IFF/Fiocruz
• Diretora de Educação da Academia Brasileira de Odontologia (ACBO)
• Secretária Geral da Associação Brasileira de Ortopedia dos Maxilares (ABOM)

(Fig1)

A busca pela aparência facial perfeita é um dos principais motivadores para a procura por procedimentos cirúrgicos que possam melhorar sua estética facial. No entanto, nem sempre essas intervenções resultam em cicatrizes imperceptíveis. As cicatrizes hipertróficas, em particular, podem ser um desafio significativo, pois são elevadas, avermelhadas e muitas vezes inestéticas. Neste cenário, a combinação de corticoides e laser de baixa potência tem se mostrado uma abordagem promissora para minimizar cicatrizes hipertróficas na face.

Cicatrizes são parte inerente do processo de cura do corpo após lesões, cirurgias ou trauma. No entanto, alguns pacientes têm predisposição genética a desenvolver cicatrizes hipertróficas. Essas cicatrizes são caracterizadas por serem elevadas, vermelhas e muitas vezes pruriginosas, podendo causar desconforto físico e emocional, afetando a autoestima e a qualidade de vida do paciente. Na face, as cicatrizes hipertróficas podem ser particularmente angustiantes, pois são visíveis e difíceis de camuflar. Portanto, encontrar métodos eficazes para minimizá-las é crucial para muitos indivíduos que buscam melhorar a aparência facial após cirurgias plásticas, lesões traumáticas, queimaduras ou outras intervenções de saúde.(Fig1)

Corticoides: Uma Ferramenta no Controle de Cicatrizes

Corticoides são substâncias frequentemente utilizadas para reduzir a inflamação e controlar a resposta imunológica do organismo, e, quando aplicados diretamente em cicatrizes hipertróficas, eles podem ajudar a reduzir a vermelhidão e ao prurido associados a essas lesões.

Os corticoides funcionam inibindo a proliferação de células envolvidas na resposta inflamatória e reduzindo a produção de colágeno na área da cicatriz, auxiliando no nivelamento da lesão e reduzindo a coloração da área acometida. No entanto, o uso de corticoides

(Fig2)

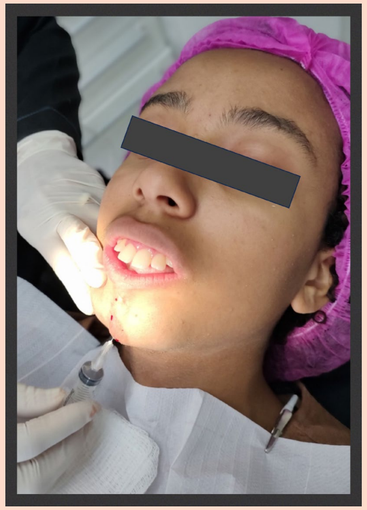

(Fig3)

por si só pode não ser suficiente para obter resultados ideais na minimização de cicatrizes hipertróficas na face.(Fig 3)

Laser de Baixa Potência: Uma Abordagem Promissora

O laser de baixa potência, muitas vezes referido como laser de baixa intensidade (LLLT), é uma tecnologia que tem sido amplamente utilizada para uma variedade de aplicações odontológicas e estéticas. Quando aplicado a cicatrizes, o laser de baixa potência pode estimular a produção de colágeno e melhorar a elasticidade da pele. Isso é benéfico para o tratamento de cicatrizes hipertróficas, pois ajuda a suavizar a textura da pele e reduzir a aparência elevada da cicatriz.

A terapia com laser de baixa potência funciona através do uso de luz não térmica e não ablativa, que é direcionada para a área da cicatriz. Este tratamento não invasivo utiliza luz monocromática de baixa potência para penetrar nas camadas mais profundas da derme, onde as células responsáveis pela produção de colágeno e elastina residem. Quando expostas a esse estímulo luminoso, essas células, chamadas de fibroblastos, aumentam sua atividade metabólica, resultando em um aumento na produção de colágeno e elastina, componentes fundamentais para a saúde da pele.

A Sinergia de Corticoides e Laser de Baixa Potência

A abordagem de combinar corticoides com a laserterapia de baixa potência para tratar cicatrizes hipertróficas tem sido objeto de estudos clínicos e ganhou reconhecimento na comunidade científica. Acredita-se que essa combinação tenha um efeito sinérgico, proporcionando resultados melhores do que o uso isolado de corticoides ou laser de baixa potência.

Ao combinar os dois tratamentos, o uso de corticoides ajuda a reduzir a inflamação e a resposta imunológica na cicatriz, enquanto o laser de baixa potência estimula a produção de colágeno e elastina. Isso pode resultar em uma cicatriz mais plana, e uma textura da pele mais agradável.

Como a Combinação Funciona na Prática?

O procedimento que combina corticoides e laser de baixa potência geralmente ocorre em várias sessões, espaçadas ao longo de algumas semanas. Inicialmente injeta-se uma solução de corticoide diretamente na cicatriz. A triancinolona é uma escolha comum de corticoide devido à sua eficácia e perfil de segurança.

Após a aplicação do corticoide, a área da cicatriz é tratada com o laser de baixa potência com a emissão de energia ajustada para estímulo de processos de produção de colágeno e elastina, de maneira segura, evitando danos à pele circundante.

O número de sessões necessárias pode variar de acordo com a gravidade da cicatriz e a resposta individual do paciente ao tratamento. Geralmente, os resultados começam a ser visíveis após algumas sessões, mas o tratamento completo pode levar algumas semanas ou meses, dependendo do caso.

Benefícios e Limitações da Abordagem

A combinação de corticoides e laser de baixa potência apresenta uma série de benefícios e vantagens significativas no tratamento de cicatrizes hipertróficas na face, como citado anteriormente. No entanto, também existem algumas limitações a considerar como, por exemplo:

*Variação de resultados: A resposta individual ao tratamento pode variar, e nem todos os pacientes experimentarão resultados semelhantes.
*Possibilidade de efeitos colaterais: Embora geralmente segura, a terapia com corticoides pode levar a efeitos colaterais, como afinamento da pele e hiperpigmentação/hipopigmentação da área adjacente ao tratamento. (Fig2)
*Necessidade de múltiplas sessões: O tratamento geralmente requer várias sessões, o que pode ser inconveniente para alguns pacientes.
*Custos: O custo do tratamento pode variar, e nem sempre é coberto por seguros de saúde.

Estudos Clínicos e Evidências Científicas

A eficácia da combinação de corticoides e laser de baixa potência no tratamento de cicatrizes hipertróficas na face tem sido objeto de investigação em vários estudos clínicos. Alguns desses estudos mostraram resultados promissores, enquanto outros continuam a investigar a melhor forma de aplicar essa abordagem.

Um estudo publicado no “Journal of the American Academy of Dermatology” examinou a combinação de corticoides e laser de baixa potência no tratamento de cicatrizes hipertróficas em 21 pacientes. Os resultados indicaram uma redução significativa na altura da cicatriz e melhora na textura da pele em comparação com o uso isolado de corticoides.

Outro estudo, publicado no “Dermatologic Surgery,” observou a eficácia da terapia com laser de baixa potência no tratamento de cicatrizes faciais, no qual os pesquisadores descobriram que a terapia com laser de baixa potência levou a uma melhora significativa na textura e na aparência das cicatrizes faciais.

Embora esses estudos forneçam evidências encorajadoras, é importante notar que mais pesquisas são necessárias para determinar a eficácia ideal e as melhores práticas para a combinação de corticoides e laser de baixa potência no tratamento de cicatrizes hipertróficas faciais.

Em última análise, a escolha de utilizar a combinação de corticoides e laser de baixa potência para minimizar cicatrizes hipertróficas na face deve ser feita em consulta com um profissional de saúde qualificado, que pode avaliar o caso individual do paciente e determinar a abordagem mais adequada. Com o avanço contínuo da pesquisa e da tecnologia, espera-se que essas técnicas se tornem ainda mais eficazes no futuro, proporcionando resultados cada vez mais satisfatórios para aqueles que buscam aprimorar sua estética facial.

ABO-PR Celebra Edição Histórica do CIOPAR em 2023

A ABO Nacional com seu presidente Dr. Paulo Murilo O. Fontoura, diretoria e departamento de comunicação participaram do XV CIOPAR.

A Associação Brasileira de Odontologia - Seção Paraná (ABO-PR) celebra a realização da 15ª edição do Congresso Internacional de Odontologia do Paraná (XV CIOPAR). O evento ocorreu em Curitiba, no Viasoft Experience, entre os dias 4 e 6 de outubro e foi marcado pelo ineditismo, ao oferecer inscrições totalmente gratuitas, e pelo registro de um público recorde. Mais de 5 mil pessoas prestigiaram esta edição do congresso que ficou para a história.

Possibilitar o acesso 100% gratuito aos participantes só foi possível graças à parceria firmada pela ABO-PR com o Conselho Federal de Odontologia (CFO) e Conselho Regional de Odontologia (CRO-PR). “Oferecemos um evento de excelência, que apresentou o que existe de mais inovador na Odontologia, contribuindo para o aperfeiçoamento e a atualização da classe”, avalia o presidente da ABO-PR, o Cirurgião-Dentista Dalton Luiz Bittencourt.

Um dos maiores congressos do segmento no país, o CIOPAR promoveu um espaço democrático de aprendizado técnico-científico e de novas conexões para a comunidade de cirurgiões-dentistas, acadêmicos e profissionais da área odontológica.

“Esta edição foi um grande sucesso e sabemos que tudo começou lá atrás, com um bom planejamento. O CIOPAR combinou estrutura de alto nível, uma feira comercial que reuniu as principais tendências, lançamentos e inovações em produtos e serviços, além de uma grade científica extremamente qualificada e diversificada”, explica o presidente do XV CIOPAR, Dr. Celso Russo.

Ao longo dos três dias, foram realizadas mais de 100 atividades na programação científica, entre palestras, módulos, cursos, hands-on, simpósios, fóruns e apresentação de painéis. “Nossa grade científica contou com grandes nomes da Odontologia mundial e brasileira, pesquisadores e profissionais com conteúdos atualizados, que são referência em seus campos de atuação. Nossa programação foi dividida em módulos, atendendo os interesses de todas as especialidades. Mais uma vez foi o ponto alto do CIOPAR e serve de modelo para outros congressos do país”, informa o Cirurgião-Dentista Sérgio Vieira, diretor científico do congresso.

O XV CIOPAR também sediou a terceira assembleia geral da ABO Nacional, a VI Jornada de Odontologia Legal e do Trabalho, o Encontro Paranaense de Administradores e Técnicos em Saúde Pública e Odontológica (Epatespo) e uma programação especial da Academia Paranaense de Odontologia. Em 2023, CIOPAR teve como tema central “Pela ética na Odontologia”.



SELO ABO RECOMENDA
QUALIDADE ASSEGURADA

Garantia de eficácia no uso e manuseio dos equipamentos médicos e odontológicos pelo cirurgião dentista e conseqüente aumento da segurança do paciente.

SINÔNIMO DE CREDIBILIDADE

A ABO Nacional, aguarda seu contato para que possamos, propor através de proposta comercial analítica e estruturada , onde será possível a submissão do seu produto e documentos exigíveis ao Selo **ABO Recomenda**, após avaliação e aprovação à entidade concede o direito por tempo determinado o uso da chancela deste selo que ratifica, nomeia e credibiliza a conquista pela qualidade.

CHARLES SANTOS
Executivo Comercial ABO Nacional
executivonacional@abo.org.br

(11) 5083-4000 / (16) 99750-2097

ASSOCIAÇÃO BRASILEIRA DE ODONTOLOGIA

www.abo.org.br

ENRAT – Encontro Regional de ASB e TSB fez 10 anos

O ENRAT é um Congresso que foca nos auxiliares e técnicos de saúde bucal, o evento que comemorou no último dia 7 de outubro 10 anos de existência, é uma parceria entre o Curso de TSB Von Held com a empresa Ideia Publicidade e Consultoria e a ABO Regional de Duque de Caxias.

Na oportunidade foram realizadas mais de 20 palestras sobre temas de alta importância para a equipe e com professores renomados. Foi realizado também um concurso de painéis Científicos que foram premiados pela excelência da pesquisa realizada. O painel que ficou em primeiro lugar foi " O Papel do TSB no SUS " autoria: Ester dos Santos da Cruz, Raquel Cordeiro Freitas dos Reis e Rosana Silva dos Santos, parabéns!

O evento contou com o apoio da ABO Nacional, Academia Brasileira de Odontologia, Conselho Regional de Odontologia, Curaprox.

Parabenizamos a todos os participantes e as organizadoras do ENRAT, Profª Marcia Nana, Diretora do Curso TSB Srª Ruth Von Held e Drª Lucila Von Held.

Aos professores Marlon de Oliveira, Ivo Soares, Michelle Protzenko, Liana Lima Pinheiro, Juliana Abdelnur , Celso Oliveira De Souza, Renata Oliveira, Nubya Mattos, Nísia Telles, Samara Valêncio Araruna, Daniel Eugenio, Hélcio Torres e Diego Michelini.

Congratulamos o coordenador do Concurso de Painéis, Prof. Dr, Marcelo Couto, a cocoordenadora Drª Júlia Von Held e a comissão de avaliadores Prof. Rodrigo Von Held, Prof. Mario Couto Neto, Profa. Natalia Gavino , Prof. Renato Viana, Prof. Marco Passidomo Aranha Profª Liana Lima Pinheiro e Prof. José Luíz Alves Herdy.

O evento agradece ao Dr. Júlio Azambuja presidente da ABO Caxias, Dr. Abilio Filho diretor da ABO Caxias, Dr. Francisco Soriano e Dr. Celson Coury pelo apoio e presença.

E lembramos que todo o trabalho em prol da capacitação dos auxiliares e técnicos em saúde bucal teve início com o trabalho do atual presidente da ABO Nacional, Dr, Paulo Murilo O. Fontoura.

Análise do Movimento Protrusivo

Dra. Maria Rita Sancho Rios Xavier
Cro Ba 2394

- Ortodontista
- Ortopedista Funcional dos Maxilares
- Mestre em Morfologia e Ciências da
- Saude UNIFESP
- Coordenadora do Curso de Especialização em Ortodontia ABO Bahia
- Coordenadora do Curso de Especialização em OFM ABO Bahia
- Diretora de EAP UNI ABO Bahia

Drª Andréa de Carvalho

- Especialista em Odontopediatria USP-SP
- Especialista em Odontologia para Pacientes Especiais
- Mestre em Processos Interativos dos Órgãos e Sistemas UFBA
- Master LASER Therapy in Dentistry- Aaachen Dental LASER Center and RWTH International Academy
- Habilitação em LASERTERAPIA LELO-USP
- Habilitação em Analgesia Inalatória
- Habilitação em Odontologia Hospitalar
- Coordenadora da Habilitação em LASERTERAPIA da ABO-BA e da ZENITH - SC
- Professora da Especialização em Ortopedia Funcional dos Maxilares ABO-BA

O sistema estomatognático é um conjunto de engrenagens que funciona de maneira sincrônica que possui a mais complexa articulação do corpo humano: a articulação têmporo-mandibular (ATM)

A boca é parte fundamental na organização desse sistema, sendo a função mastigatória mandatória para seu desenvolvimento. Para que esta função tenha seu correto papel, se faz necessário compreender todo um mecanismo.

O abrir e fechar a boca tem um ritmo próprio, com movimentos de rotação e translação que são difíceis de serem descritos e reproduzidos.[1] São estabelecidos através da ação combinada e simultânea das duas articulações temporomandibulares e limitados pelos ligamentos e pela própria morfologia das articulações.

Para que a boca abra, feche, deslize para os lados para frente e para trás são necessárias várias interações neuromusculares que serão limitadas pela forma das articulações temporomandibulares, pela musculatura e pelos ligamentos. [2,3,4] O contorno e comprimento mandibular, a inclinação do ramo mandibular e a posição da cabeça da mandíbula, também são fatores importantes para o movimento mandibular e a morfologia craniofacial parece ter diferentes influências para cada movimento .[3]

Existe uma relação entre abertura máxima e os movimentos laterais e protrusivos da mandíbula assim como, foram observadas associações entre as capacidades de movimento mandibular e mordida cruzada, mordida aberta, mordida profunda e sobressaliência aumentada, e também um aumento dessa capacidade com o estabelecimento da dentição permanente [5], sendo esse mais um fator determinante para afirmar que, uma vez que a estimulação funcional determina a forma, é necessário que as ações terapêuticas sejam realizadas assim que as alterações de crescimento e desenvolvimento sejam detectadas .[6,7,8,9,10]

Movimentos mandibulares livres, contudo, sincrônicos [2,6] são essenciais para o desenvolvimento do sistema estomatognático e a observação desses movimentos deve fazer parte do exame clínico [10]

Muitos estudos são propostos para avaliar e reproduzir em articuladores e até em modelos 3D esses movimentos.[11,12,13]. A diversidade individual, as características particulares nos diferentes tipos, influenciados pela genética, por problemas congênitos, pela função, pelo meio ambiente alteram os fenótipos individuais, dificultando a padronização dos estudos.

A análise desses movimentos é condição indispensável à abordagem da cinemática funcional e das interações musculares complexas que a determinam. Os movimentos elementares de abertura e fechamento, lateralidades e protrusivos já foram descritos e representados por Ulf Posselt nos 3 planos do espaço.[11] Fig (1)

Plano horizontal: de RC para MI (extensão do movimento de 0,5 a 2,0 mm), de RC para LD (Lateralidade Direita) e LE (Lateralidade Esquerda), com extensão de 10 a 12 mm e de MI para MaA o movimento de máxima abertura de 50 a 60mm.

Plano Frontal destaca-se a distância do ponto DVR (Dimensão vertical de repouso) para o ponto DVO (Dimensão Vertical de Oclusão), em torno de 3 mm, denominado de ELF (Espaço Livre Funcional).[11,14]

Qualquer desvio durante os movimentos bordejantes da mandíbula, pode indicar interferências indesejáveis, e se isso ocorre durante o crescimento pior ainda, pois a mandíbula pode desviar a trajetória levando estímulos muito diferentes de um lado para o outro.[7,8,9,10]

A Ortopedia Funcional dos Maxilares (OFM), é a especialidade da Odontologia que diagnostica, previne, controla e trata os problemas de crescimento e desenvolvimento que afetam o desenvolvimento dos arcos dentários e suas bases, usando ou não aparelhos para tal fim.[10]

Tem por objetivo remover interferências indesejáveis durante o crescimento e o desenvolvimento fisiológicos das estruturas estomatognáticas, atuando diretamente sobre o sistema neuromuscular através de estímulos desejáveis atuando diretamente sobre o sistema neuromuscular que comanda o desenvolvimento ósseo dos maxilares, o qual pode levar os dentes a suas posições funcionais e /ou estéticas. A Reabilitação Neuro Oclusal (RNO) proposta por Pedro Planas é a mais íntima relação entre fisiologia oral e a prática da odontologia sendo o princípio vital do aparelho mastigatório o movimento e a excitação neural [8].

O comportamento dos grupos musculares e a mudança de postura (MP) necessária para o tratamento da oclusopatia, bem como a análise facial, a análise postural, a análise dos modelos e os exames de imagem (incluindo o Compasso Articular) determinam o tipo de aparelho ortopédico funcional assim como a MPT (Mudança de Postura Terapêutica) e dependerá da dinâmica mandibular existente no movimento protrusivo de cada paciente. E é essa mudança da postura terapêutica que interfere direta ou indiretamente na dinâmica mandibular.[10]

A mudança de postura, 2º princípio da OFM, deve levar a mandíbula a alcançar os incisivos superiores e quando isso ocorre em uma Determinada Área (DA), essa passa a ser o 3º princípio, Mudança de Postura Terapêutica.[10]

O movimento mandibular protrusivo é definido quando a mandíbula move-se para a frente a partir da posição de oclusão cêntrica e é alcançado pela contração simultânea e bilateral dos pterigoideos laterais inferiores e para baixo segundo o ângulo ditado pela vertente anterior da fossa articular e pelo padrão de deslocamento do disco articular[4]

Em algumas situações clínicas, ao realizar o movimento de protrusão, a mandíbula faz uma trajetória diferente do movimento protrusivo fisiológico afastando-se cada vez mais da maxila realizando trajetórias que influem decisivamente na escolha da MPT adequada para melhor conduzir os casos em questão.[15]

Quando isso ocorre, é fundamental que se determine qual o tipo de movimento protrusivo está sendo realizado pelo paciente, para que se determine até onde podemos avançar a mandíbula. Segundo a autora, deve ser quando a mandíbula "quebra" a trajetória.[15,16] Fig (2)

Os seguintes movimentos protrusivos foram descritos por WAS,[16]

·Livre fisiológica
·Livre não fisiológica
·Quebrada: Composta
Tombada simples
Tombada dupla
Escalonada ou em degrau
Em canto ou em letra L

A protrusão livre fisiológica é o movimento mandibular sem desvio da trajetória fisiológica com início a partir da posição de relação cêntrica ou da máxima intercuspidação habitual, indo para frente até que os bordos incisais dos incisivos inferiores deslizem na face palatina dos superiores, chegando ao topo a topo com avanço da trajetória de propulsão direta, simétrica e sem deflexão, como descrito por Posselt.

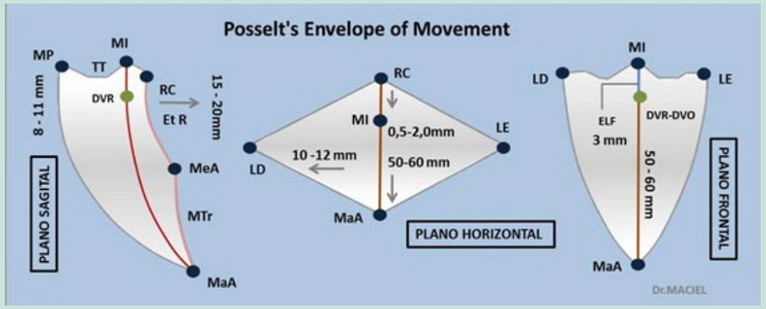

Fig (1) In Roberto Maciel
Plano sagital: RC (Relação Cêntrica), MI (Máxima Intercuspidação), TT (Topo-a-Topo), MP (Máxima Protrusiva – Extensão do movimento de MI para MP de 8 a 11 mm), DVR (Dimensão Vertical de Repouso), Et R (Eixo terminal de Rotação – Extensão do movimento de 15 a 20 mm), MeA (Média Abertura), MTr (Movimento de Translação), MaA (Máxima Abertura).

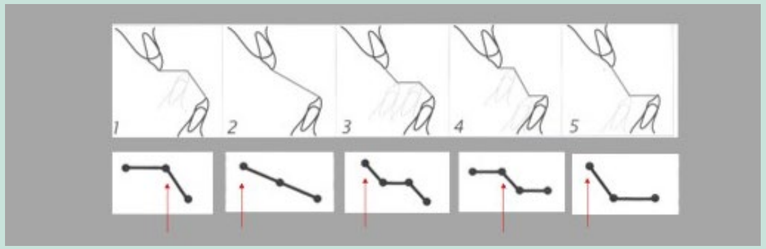

Fig (2)

Figura 03 A

Figura 03 B

Figura 03 C

Figura 03 C1

Figura 03 C2

Figura 03 C2

Figura 03 C4

Figura 03 C5

Figura 04

Figura 05

Fig (3). A protrusão livre não fisiológica é o movimento mandibular com desvio da trajetória fisiológica, defletindo para a direita ou para a esquerda.

Fig (4) A protrusão quebrada é o movimento mandibular com desvio da trajetória fisiológica durante o qual o espaço entre os dentes anteriores aumenta, não sendo possível o contato incisivo por qualquer tipo de interferência. Abaixo os exemplos clínicos desse movimento:

Fig 5,6,7,8
Fig 9,10,11,12 Fig 13,14,15 e 16 Antes e depois da intervenção com aparelhos ortopédicos funcionais.

Referências Bibliográficas

1. Mapelli A, Galante D, Lovecchio N, Sforza C, Ferrario VF. Translation and rotation movements of the mandible during mouth opening and closing. Clin Anat. 2009 Apr;22(3):311-8. doi: 10.1002/ca.20756. PMID: 19173245. 2. Lezcano MF, Dias FJ, Chuhuaicura P, Navarro P, Fuentes R. Symmetry of mandibular movements: A 3D electromagnetic articulography technique applied on asymptomatic participants. J Prosthet Dent. 2021 May;125(5):746-752. 3. Kataoka T, Kawanabe N, Shiraga N, Hashimoto T, Deguchi T, Miyawaki S, Takano-Yamamoto T, Yamashiro T. The influence of craniofacial morphology on mandibular border movements. Cranio. 2013 Jan;31(1):14-22. doi: 10.1179/crn.2013.003. PMID: 23461258.doi:10.1016/j.prosdent.2020.01.020.Epub 2020 May 17. PMID: 32434661
4. Ash, Ramfjord, Schmidseder. Oclusão. Ed. Santos. 1998 5. Sepp H, Vinkka-Puhakka H, Peltomäki T. Mandibular movements in children with deciduous and mixed dentition and in young adults with permanent dentition-the association between movements and occlusal traits. Eur J Orthod. 2021 Jun 8;43(3):338-345. doi: 10.1093/ejo/cjaa033. PMID: 32524135. 6. American Academy of Pediatric Dentistry. "AAPD | Management of the Developing Dentition and Occlusion in Pediatric Dentistry. The Reference Manual of Pediatric Dentistry 2020-2021.".https://www.aapd.org/research/oral-health-policies--recommendations/management-of-the-developing-dentition-and-occlusion-in-pediatric-dentistry/ 7. American Academy of Pediatric Dentistry, "Acquired temporomandibular disorders in infants, children, and adolescents. The Reference Manual of Pediatric Dentistry," Chicago, 2020. 8. P. Planas, Rehabilitación Neuro-Oclusal (RNO). Barcelona: Salvat Editores, 1987 9. Valério P A importância da Ortopedia Funcional dos Maxilares como promotora do correto crescimento craniofacial. Rev. Assoc. Paul Cir. Dent 2019;73(2):142-3 10. Wilma Alexandre Simões: Ortopedia Funcional dos Maxilares através da Reabilitação Neuroclusal, 3ª edição Ed Artes médicas;2003 ,vol1 11. Posselt, Ulf (May 1957). "Movement areas of the mandible". The Journal of Prosthetic Dentistry. 7 (3): 375–385. doi:10.1016/s0022-3913(57)80083-3. 12. Chen CC, Lin CC, Hsieh HP, Fu YC, Chen YJ, Lu TW. In vivo three-dimensional mandibular kinematics and functional point trajectories during temporomandibular activities using 3d fluoroscopy. Dentomaxillofac Radiol. 2021 Feb 1;50(2):20190464. doi: 10.1259/dmfr.20190464. Epub 2020 Aug 12. PMID: 32783637 13. Shu J, Ma H, Xiong X, Shao B, Zheng T, Liu Y, Liu Z. Mathematical analysis of the condylar trajectories in asymptomatic subjects during mandibular motions. Med Biol Eng Comput. 2021 Apr;59(4):901-911. doi: 10.1007/s11517-021-02346-6. Epub 2021 Mar 28. PMID: 33774756.PMC7860955. 14. https://institutorobertomaciel.com.br 15. Simões WA. Articular compass: the location of frontal accessories of bioelastic appliances. Cranio. 1999 Apr;17(2):109-25. doi: 10.1080/08869634.1999.11746085. PMID: 10425938. 16. Wilma Alexandre Simões: Ortopedia Funcional dos Maxilares. DTM e Dor Orofacial. 1ª edição, 2013

SMILE Of the Sea
Colgate
DESCONTO DE 30% No Congresso para Associados da Rede ABO.

DENTAL CONFERENCE ON BOARD
20 a 25 março 2024 – MSC SeaView

MÓDULOS
ODONTOPEDIATRIA, ORTOPEDIA FUNCIONAL E TRAUMA DENTOFACIAL
HARMONIZAÇÃO FACIAL
REABILITAÇÃO ORAL

PROGRAMAÇÃO
DIA 1 – EMBARQUE NO RIO DE JANEIRO
DIA 2 – CONGRESSO
DIA 3 - DIA LIVRE EM ILHEUS
DIA 4 - DIA LIVRE EM SALVADOR
DIA 5 - CONGRESSO
DIA 6 - DESEMBARQUE RIO DE JANEIRO

VALORES
CRUZEIRO: a partir de 12 x 251,00 (1° lote)
CONGRESSO: R$ 2.000,00 (consulte seu desconto)

(21) 99000-2122

PALESTRANTES CONFIRMADOS

PEDIATRIC DENTISTRY, FUNCTIONAL ORTHOPEDICS AND DENTOFACIAL TRAUMA ON BOARD
Carlos Feldens - Jaime Cury
Aline de Almeida Neves - Juliana Abdelnur - Laura Primo
Carmem Luna - Daniela Bueno - Humberto Soliva
Liana Lima Pinheiro - Lidia Protzenko - Mauro Macedo
Michelle Protzenko - Paulo Schinestsck - Sergio Tercarolli
Bianca Bravin - Giulianna Pinheiro

ORAL REHABILITATION ON BOARD
Alexandra Dias - Álvaro Linhares - Camillo Anauate
Edson Cezário - José Mondelli - Marco Aurelio Chaves
Mario Groisman - Ricardo Fischer - Roberto Prado
Rodolfo Verbicario - Sandra Albuquerque - Sergio Botta
Sandra Fabiano - Sergio Kahn - Silvia Alencar

HOF ON BOARD
Aline Raybolt - Ana Claudia Bessa - Antonio Celória
Aristides Daros - Edgar Garcia Mayen (Mexico)
Gloria Feighelstein - Gloria Vitriol (Chile) - Rafael Pinelli
Hewerlen Coelho - Karina D'Oro - Livia Lacerda
Marcia Nana - Ricardo Frederico - Rogerio Romeiro
Roxana Chiesino (Argentina) - Sandra Figueiredo

DENTAL CONFERENCE ON BOARD SMILE Of the Sea
FACOP FACULDADE DO CENTRO OESTE PAULISTA
ABOM
ABO
Ideia Publicidade e Consultoria CONSTRUINDO SOLUÇÕES
ASSIHof

LINHA DE

AUTOCLAVES

EVOXX

9 / 18 E 23 LITROS

INDISPENSÁVEIS para a **BIOSSEGURANÇA,** nossas **AUTOCLAVES** possuem:

- 6 ciclos de esterilização pré-programados;
- Registro eletrônico de ciclo em cartão Micro SD;
- Funcionamento sem necessidade de ajuste de altitude;
- Sistema inovador de retirada de ar frio da câmara;
- 3 bandejas em alumínio anodizado;
- Porta e câmara em aço inox 304;
- 2 anos de Garantia de fábrica e 10 anos na câmara;
- Equipamento desenvolvido e produzido no Brasil.

Especialista na produção de **EQUIPAMENTOS** e **PERIFÉRICOS** para o seu consultório.

ALTA PERFORMANCE para ir além.

EVOXX EQUIPAMENTOS

@**evoxx**equipamentos
www.**evoxx**.com.br

(44) 3244-3625
(44) 99102-2998 Milton